Bilder : Gesichtsmissbildungen

Objekttyp: **Appendix**

Zeitschrift: **Das Schweizerische Rote Kreuz**

Band (Jahr): **68 (1959)**

Heft 6

PDF erstellt am: **24.05.2024**

Nutzungsbedingungen

Die ETH-Bibliothek ist Anbieterin der digitalisierten Zeitschriften. Sie besitzt keine Urheberrechte an den Inhalten der Zeitschriften. Die Rechte liegen in der Regel bei den Herausgebern.
Die auf der Plattform e-periodica veröffentlichten Dokumente stehen für nicht-kommerzielle Zwecke in Lehre und Forschung sowie für die private Nutzung frei zur Verfügung. Einzelne Dateien oder Ausdrucke aus diesem Angebot können zusammen mit diesen Nutzungsbedingungen und den korrekten Herkunftsbezeichnungen weitergegeben werden.
Das Veröffentlichen von Bildern in Print- und Online-Publikationen ist nur mit vorheriger Genehmigung der Rechteinhaber erlaubt. Die systematische Speicherung von Teilen des elektronischen Angebots auf anderen Servern bedarf ebenfalls des schriftlichen Einverständnisses der Rechteinhaber.

Haftungsausschluss

Alle Angaben erfolgen ohne Gewähr für Vollständigkeit oder Richtigkeit. Es wird keine Haftung übernommen für Schäden durch die Verwendung von Informationen aus diesem Online-Angebot oder durch das Fehlen von Informationen. Dies gilt auch für Inhalte Dritter, die über dieses Angebot zugänglich sind.

Ein Dienst der *ETH-Bibliothek*
ETH Zürich, Rämistrasse 101, 8092 Zürich, Schweiz, www.library.ethz.ch

http://www.e-periodica.ch

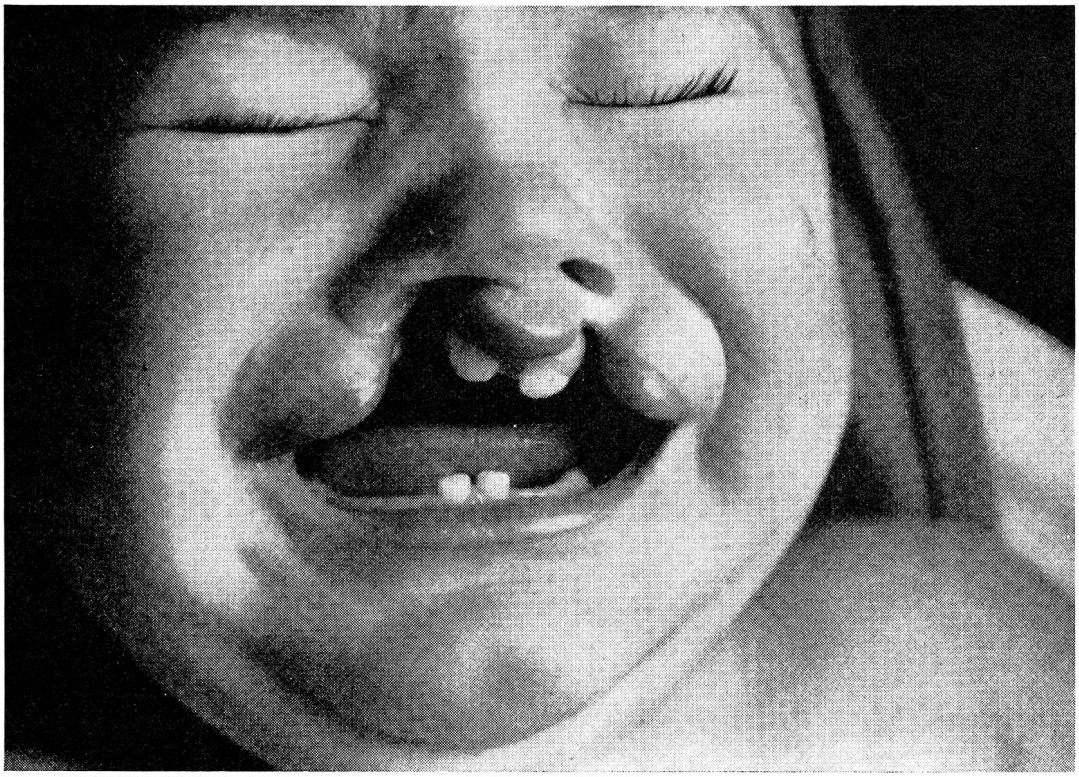

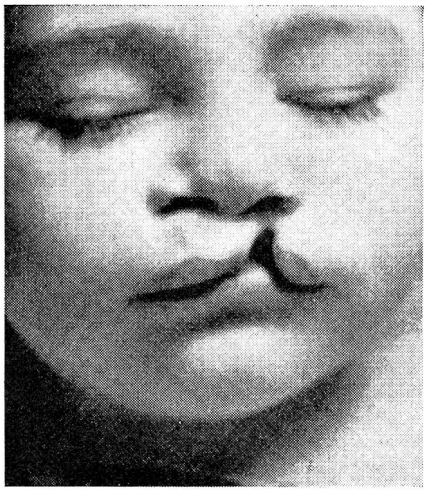

Angelina wurde mit einer doppelten Hasenscharte geboren; der Anblick des Kindes erschütterte die Eltern, und Trauer erfüllte sie, wenn sie sich das schwere Leben, das dem missbildeten Töchterchen bevorstand, ausmalten. Da machte sie der Arzt auf das Pavillon für Gesichtsverstümmelte in Mailand aufmerksam; sofort meldeten sie Angelina an. Monatelang musste das Kind warten, die Liste der Wartenden war lang. Endlich konnten die Eltern mit dem kleinen, noch nicht zweijährigen Mädchen nach Mailand reisen und es dort vertrauensvoll in die Hände der Schwestern legen. Erst merzten die Chirurgen die eine Hasenscharte aus, dann, einige Monate später, auch die zweite. Heute ist Angelina sechs Jahre alt; sie ist mit ihrem blonden Haar und den dunklen Augen ein hübsches Kind. Wie Angelina, warten ständig Hunderte von Kindern auf den schicksalswendenden Eingriff. Welch ein Glück für sie, dass es ein Pavillon für Gesichtsverstümmelte gibt!

Das Bild der kleinen Angelina vor und nach den Operationen entnehmen wir einer aus dem Pavillon für Gesichtsverstümmelte in Mailand stammenden wissenschaftlichen Arbeit: «Labio–Palatoschisi – Nuovi orientamenti di assistenza e di terapia chirurgica» von Gustavo Sanvenero-Rosselli. (Siehe Seite 25: «Sorgen eines Instituts für Gesichtsverstümmelte.»)