L'Onyalai : une maladie hémorragipare d'Afrique : une réticulose réactionelle gigantocellulaire

Autor(en): **Fernex, Michel**

Objekttyp: **Article**

Zeitschrift: **Acta Tropica**

Band (Jahr): **18 (1961)**

Heft 4

PDF erstellt am: **04.06.2024**

Persistenter Link: https://doi.org/10.5169/seals-310952

Nutzungsbedingungen

Die ETH-Bibliothek ist Anbieterin der digitalisierten Zeitschriften. Sie besitzt keine Urheberrechte an den Inhalten der Zeitschriften. Die Rechte liegen in der Regel bei den Herausgebern.
Die auf der Plattform e-periodica veröffentlichten Dokumente stehen für nicht-kommerzielle Zwecke in Lehre und Forschung sowie für die private Nutzung frei zur Verfügung. Einzelne Dateien oder Ausdrucke aus diesem Angebot können zusammen mit diesen Nutzungsbedingungen und den korrekten Herkunftsbezeichnungen weitergegeben werden.
Das Veröffentlichen von Bildern in Print- und Online-Publikationen ist nur mit vorheriger Genehmigung der Rechteinhaber erlaubt. Die systematische Speicherung von Teilen des elektronischen Angebots auf anderen Servern bedarf ebenfalls des schriftlichen Einverständnisses der Rechteinhaber.

Haftungsausschluss

Alle Angaben erfolgen ohne Gewähr für Vollständigkeit oder Richtigkeit. Es wird keine Haftung übernommen für Schäden durch die Verwendung von Informationen aus diesem Online-Angebot oder durch das Fehlen von Informationen. Dies gilt auch für Inhalte Dritter, die über dieses Angebot zugänglich sind.

Ein Dienst der *ETH-Bibliothek*
ETH Zürich, Rämistrasse 101, 8092 Zürich, Schweiz, www.library.ethz.ch

http://www.e-periodica.ch

Clinique Médicale Universitaire de Dakar et Institut Tropical Suisse, Bâle.

L'Onyalai: Une maladie hémorragipare d'Afrique.

Une réticulose réactionelle gigantocellulaire *.

Par MICHEL FERNEX.

Le vocable Bantou d'Onyalai désigne une maladie hémorragipare particulière avec plaquettopénie, qui sévit en Afrique centrale où elle fait l'objet de nombreux travaux. Cette affection est caractérisée par l'apparition de grandes bulles hémorragiques sur les muqueuses.

L'observation de deux cas cliniques provenant de Dakar mérite d'être rapportée ici pour le double intérêt qu'elle présente : l'onyalai est très rare au Nord de l'Equateur, il n'a jamais été signalé dans les anciens territoires français d'Outre-mer. D'autre part, l'un des cas a pu être étudié non seulement sur le plan clinique, hématologique et anatomique, mais encore sur le plan histologique. Ce dernier examen fait défaut dans la majorité des publications sur l'onyalai.

Casuistique

Cas I

Madame Awa N'D., femme Toucouleur de 30 ans, est adressée à la Clinique Médicale du Professeur PAYET le 19 février 1960 pour un épistaxis intarissable et une anémie.

La malade a mené récemment à terme sa deuxième grossesse. Pendant les deux dernières semaines de la gestation sont apparus des saignements, hématémèse, épistaxis et hémoptysies à plusieurs reprises, et en outre une toux irritative et une asthénie croissante.

Cinq jours avant son admission elle accouchait normalement. Les pertes de sang n'ont pas paru anormales et ont cessé rapidement. L'enfant est bien portant, mais la mère ne parvient pas à allaiter. En effet, depuis 2 jours, les épistaxis et les saignements de bouche ont repris, et la malade souffre de céphalées intenses, d'insomnies et d'anorexie.

Dans les antécédents, on ne relève aucun évènement pathologique notable, en particulier aucune tendance aux épistaxis ou autres hémorragies. Elevée dans un milieu assez aisé de Dakar, la malade a suivi l'école normalement. Elle a eu deux enfants, dont l'aîné, bien portant, a 3 ans.

Il ne semble pas qu'il y ait dans sa famille des personnes qui saignent anormalement. Sa sœur en particulier dit n'avoir jamais eu d'épistaxis.

Examen clinique.

C'est une jeune femme angoissée, adynamique, gémissante, très amaigrie, puisqu'elle pèse 37 kg pour une taille de 1,50 m. Elle crache sans cesse une salive teintée de sang, et présente un épistaxis qui nécessite la pose immédiate

* Ce travail a été réalisé grâce à une bourse du *Fonds National Suisse* pour les recherches scientifiques.

d'un tampon nasal. Les muqueuses sont pâles, d'un blanc légèrement orangé. Les téguments deshydratés gardent le pli.

La température est à 38°, le pouls à 115, la tension artérielle à 11/6 cm Hg, on compte 28 mouvements respiratoires par minute.

On palpe de multiples adénopathies indolores, libres et de consistance molle, du volume d'un pois à celui d'une amande, dans les territoires cervicaux, axillaires, inguinaux et épithrocléens. Les os sont spontanément douloureux et la malade se plaint d'algies généralisées.

La pointe du *cœur* bat dans le 6e espace intercostal, à 2 cm en dehors de la ligne médioclaviculaire. Les bruits sont réguliers à 115, un peu sourds à la pointe. Il y a un léger claquement du 2e bruit au foyer pulmonaire et un souffle systolique doux, audible à tous les foyers, sans irradiation particulière.

L'examen du *système respiratoire* révèle une *tachypnée* avec angoisse, ainsi qu'une toux quinteuse, qui parfois ramène du sang, dont l'origine pharyngée est probable. A l'auscultation, il y a quelques râles ronflants et sibilants dans les deux champs, mais pas de foyer décelable.

L'*abdomen* est plat et spontanément douloureux dans la fosse iliaque droite. La paroi semble un peu tendue, la palpation réveille partout une douleur sourde.

Le *foie* percutable sur 11 cm est mou et sensible. Il dépasse le rebord costal, et on obtient un reflux hépato-jugulaire.

La *rate* n'est pas palpable ni agrandie à la percussion.

Les selles sont moulées, mais sombres, rares et d'odeur fétide. Les urines sont claires, les loges rénales souples et indolores. Les lochies paraissent normales, très peu hémorragiques.

A l'examen du *système nerveux,* on ne trouve à part les céphalées, l'insomnie, l'angoisse et l'asthénie qu'une diminution des réflexes ostéotendineux et une hyperesthésie cutanée aux membres inférieurs, ainsi qu'une sensibilité osseuse exagérée.

Examens complémentaires.

Status hématologique :

On note une anémie normochrome à 1.750.000 et 45 % d'hémoglobine, la valeur globulaire étant de 1,1. Il y a 10.000 globules blancs, dont 76 % de polynucléaires neutrophiles, 1 % d'éosinophiles, 19 % de lymphocytes et 4 % de monocytes.

Moelle sternale :

Les éléments nucléés sont normaux, les mégacaryocytes sont peu nombreux et les plaquettes très rares. On compte en pour cent : 1 cellule souche, 1 neutrophile promyélocyte, 1 myélocyte, 10 métamyélocytes et 41 polynucléaires. 0,5 myélocytes éosinophiles et 1 polynucléaire éosinophile. 6 mononucléaires, 6 normoblastes basophiles, 28 acidophiles et 0,5 plasmocytes.

Il n'y a que *50.000 plaquettes* dans le sang le 2 mars. Le Dr LINHARD ne met pas en évidence d'*anticorps antiplaquettaires* avec 6 échantillons de plaquettes.

Le taux de prothrombine est à 45 %, le temps de coagulation à 15', le temps de saignement à plus de 35', le signe du lacet est positif.

Par ailleurs, le cholestérol est à 116 mg %, la protidémie à 6,60 g %, avec un rapport A/G = 0,73 et un profil électrophorétique normal. Les tests de floculation hépatique ne sont pas perturbés.

Les *hémocultures* et la recherche d'hémoparasites sont négatives. Le sérodiagnostic de Widal pour les fièvres typhoïdes est négatif, le BW négatif, la cuti-réaction à la tuberculine positive. On trouve 90 unités d'antistreptolysines O.

Les *urines* contiennent au début 1,2 g par litre d'albumine qui disparaîtra par la suite. Il y a un peu de sucre, ce qui est banal au début de l'allaitement, 17 g d'urée par litre et 8,3 g de chlorures par litre, enfin quelques leucocytes puis des hématies jamais très abondantes.

Dans les *selles*, on note quelques larves de strongiloïdes et du sang.

A l'examen *radiologique*, la transparence pulmonaire est normale et la silhouette cardiaque demeure dans les limites de la normale. La structure osseuse au niveau du crâne et du thorax est normale.

Traitement.

Dès l'admission, on prescrit des *transfusions de sang isogroupe* (O+), 250 cc par jour. En outre, dès le 8 mars, on injecte 20 cc de sang intramusculaire.

A partir du troisième jour, on administre les *vitamines* K, P et C sous forme de 3 ampoules de K thrombyl intramusculaire pendant deux semaines, dès le 5 mars 1 ampoule de solurutine et 1 g de vitascorbol par jour.

On prescrit aussi des *antibiotiques* : pénicilline 1 million d'unités, streptomycine 2 g par jour, remplacés le 12 mars par 1,50 g de tétracycline.

Pendant la dernière semaine, on ajoute 3 comprimés de *phénergan*, et dès le 11 mars, 40 mg de *cortancyl* par jour.

La patiente toujours grabataire, ne reçoit que des aliments liquides.

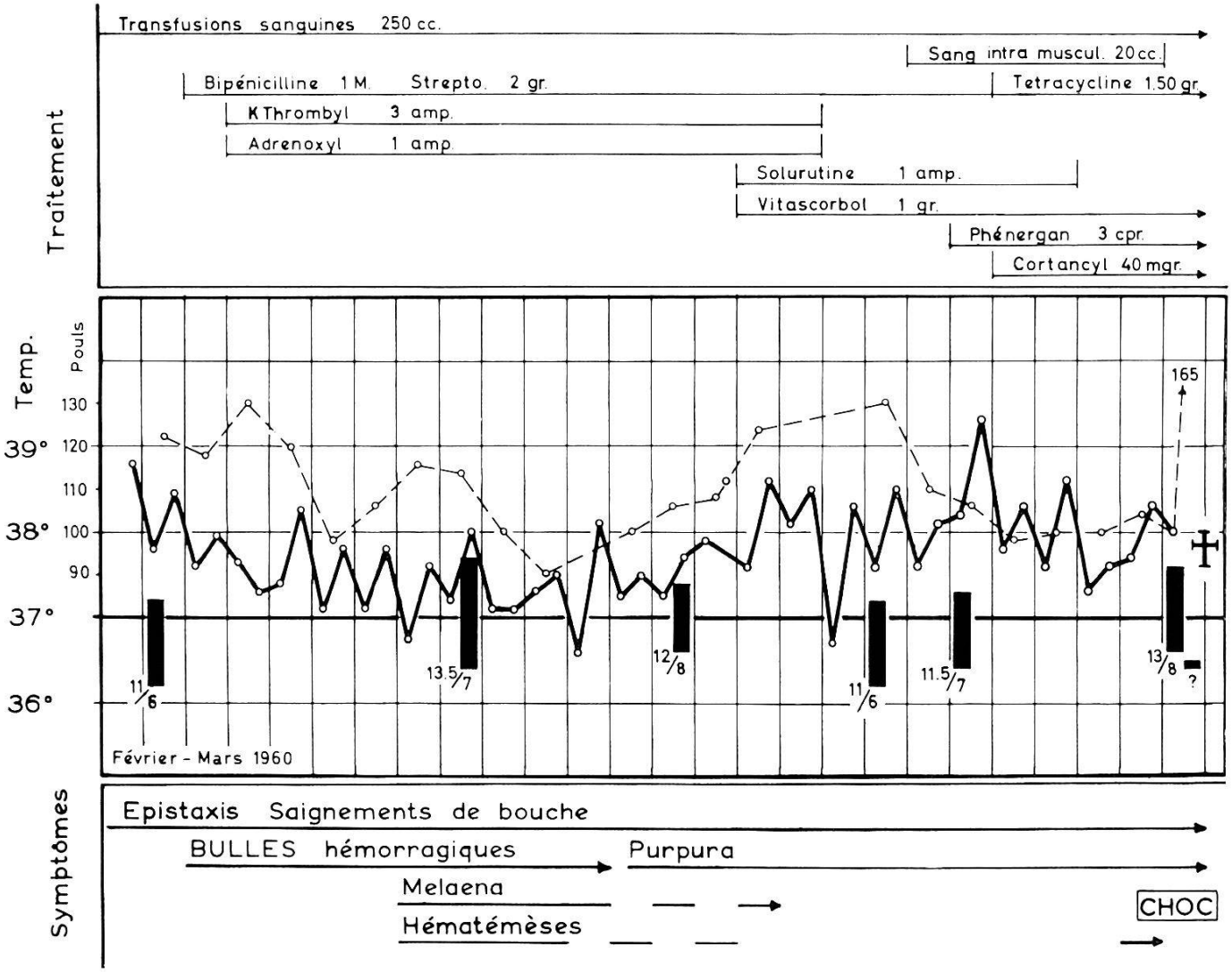

Feuille de température d'Awa N'D. avec pouls, tension artérielle humérale en cm Hg, symptomatologie dominante et traitement.

Evolution.

La malade prostrée et angoissée demeure légèrement fébrile. Le pouls est toujours accéléré, la respiration superficielle autour de 30 mouvements respiratoires par minute. La diurèse est médiocre, 400 cc d'urines environ par jour.

Le lendemain de son admission, on découvre sur la langue, le palais et la joue droite de petits éléments muriformes ou sphériques, violacés de 2 mm de diamètre environ, qui *évoquent une angiomatose*, type Rendu Osler, qui aurait passé inaperçue la veille.

Le troisième jour d'hospitalisation, de nouveaux éléments apparaissent sur les lèvres et sur la muqueuse buccale. Ce sont de *grandes bulles hémorragiques de 1 à 2 cm de diamètre*. Le diagnostic d'onyalai est alors posé.

Au bout de vingt jours, malgré un certain progrès sur le plan biologique remontée notable des plaquettes, 132.000, tendance à la réparation des globules rouges : 2.200.000 avec 36 % d'hémoglobine (noter que l'anémie devient hypochrome), le tableau clinique demeure grave. La malade est prostrée et plaintive.

Les bulles hémorragiques de la bouche ont disparu aussi vite qu'elles étaient apparues. Elles font place à un *purpura* du palais que l'on observe également sur le tronc et à la racine des membres.

Le 9 mars, la malade se plaint de douleurs osseuses et de sa bouche. On note des rhagardes sur les lèvres et des hémorragies péri-alvéolaires dentaires. Les seignements semblent moins abondants. Le 13 mars, la malade vomit près de 1 litre de sang digéré et des caillots.

Le 14 mars au matin, l'état demeure stationnaire : la tension artérielle se maintient à la normale, le pouls paraît stabilisé autour de 100, la respiration est plus calme, 16 mouvements respiratoires par minute, la température est à 38°. Le même soir, la malade se plaint de malaises, d'étourdissements, de précordialgies. Elle est couverte de sueurs froides. A l'examen, on est frappé par la disparition du pouls. La tension est extrêmement pincée autour de 7. A l'auscultation cardiaque, les bruits sont très assourdis et la tachycardie est à 165. On pense alors à une nouvelle hémorragie interne. La malade décède peu après.

Examen anatomique.

L'examen nécropsique, pratiqué 30 minutes après l'exitus, montre une femme de 30 ans, très maigre, pâle, avec de discrets œdèmes et quelques taches pigmentées sur les pieds et un purpura discret sur le thorax et l'abdomen. On note en outre des hématomes sur le sternum, sur les bras et au niveau des fesses, correspondant aux points d'injection.

Comme la peau, les séreuses sont semées de taches purpuriques et de nappes hémorragiques surtout au niveau de l'estomac, des colons, du jéjunum et du péricarde.

Cœur : Le péricarde est un peu tendu. Le *liquide péricardique* est franchement *hémorragique*, mais peu augmenté : 80 cc. Les taches hémorragiques sous-épicardiques sont multiples, mais ce qui frappe, c'est la dilatation des cavités droites, et surtout celle de l'*oreillette droite* qui est distendue, de couleur noir-violacée, avec une surface légèrement dépolie. Le cœur pèse 220 g. A la coupe, on constate une *véritable apoplexie de l'oreillette droite, ou infarctus hémorragique diffus de toute la paroi*, sans thrombus auriculaire. Les autres cavités sont moins modifiées, et le myocarde est par ailleurs normal, un peu pâle. Le tiers proximal des tricuspides est noir-violacé, comme la paroi auriculaire avoisinante. Les autres valvules sont normales. On note une traînée hémorragique discrète sous-endocardique dans le ventricule gauche et une bulle hémorragique sur l'auricule gauche. Les artères coronaires et l'aorte sont souples, perméables.

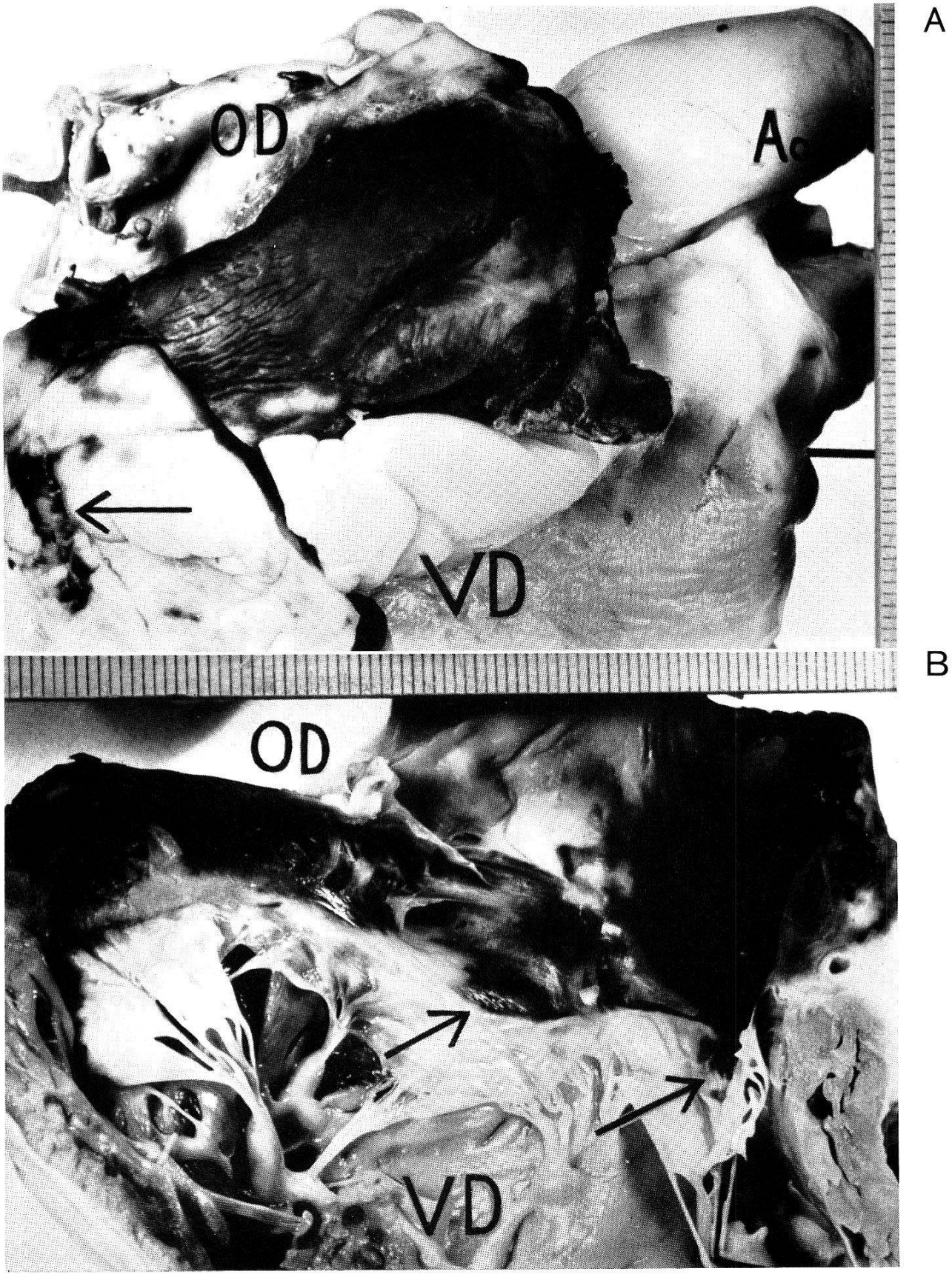

Fig. 1. Aspect macroscopique du cœur :

A. Oreillette droite et auricule hémorragique. La flèche désigne des hémorragies sous-épicardiques sur le ventricule droit.
Ao = aorte. VD = ventricule droit. OD = oreillette droite.

B. Cavités droites ouvertes. Apoplexie de l'oreillette. Les flèches désignent les fusées hémorragiques sous l'endocarde valvulaire tricuspidien.

Les *poumons* pèsent respectivement 160 et 190 g et sont peu modifiés.

Le *foie* est gros, violacé, 1880 g. La capsule un peu adhérente est épaissie. A la coupe, la consistance est normale. Les voies biliaires sont normales.

La *rate* est petite, de consistance ferme et pèse 95 g. La capsule est légèrement épaissie. A la coupe, le parenchyme est brun rouge et sec avec une pulpe blanche assez saillante sous forme de nodules blancs, nacrés de 1 à 2 mm de diamètre.

Les *surrénales* sont petites, pauvres en lipides et la graisse périsurrénalienne est hémorragique.

Les *reins* pèsent 130 g et 110 g. Ils sont d'aspect normal. La vessie contient des urines légèrement hémorragiques et sa muqueuse est semée de pétéchies.

L'*estomac* distendu contient de l'air et un peu de sang digéré. Sur la muqueuse gastrique siègent des nappes hémorragiques dans le fundus, le long de la grande courbure et dans la région prépylorique. Le pancréas est normal. L'iléon est contracté, avec un court segment de muqueuse hémorragique. Le reste du grêle est presque vide et normal. Les colons contiennent du mélaena et la muqueuse est semée de pétéchies au niveau de caecum.

Les *organes génitaux* sont en voie d'involution normale. On note des pertes de caillots sanguins par le vagin et un fibrome utérin polaire.

Tous les *ganglions lymphatiques* sont plus ou moins tuméfiés, de consistance assez molle, avec une teinte brune ou franchement hémorragique. Dans les chaines iliaques et préaortiques, certains atteignent le volume d'une cerise.

Les côtes sont de consistance normale, et la moelle osseuse est de couleur brune.

Examen histologique

Les altérations prédominent dans la moelle osseuse, les ganglions lymphatiques, la rate, le foie et l'oreillette droite, ainsi que dans les petits vaisseaux.

Les vaisseaux, examinés au niveau de vingt organes, n'ont jamais présenté d'image inflammatoire. L'adventice des artères pénicillées paraît souvent épaissie et fibreuse, tandis que plusieures artérioles au niveau des ganglions ont des parois épaissies et hyalines et une lumière très réduite, voire oblitérée.

On observe en outre, au voisinage des pétéchies ou des hémorragies, des *grappes de capillaires* extrêmement distendus, amincis, dont la paroi peut être réduite à une simple couche endothéliale. Leur tracé est parfois légèrement tortueux, et ils prennent un aspect sinusoïde. Il semble qu'on puisse suivre à leur niveau la genèse des hémorragies (fig. 3 B).

Au premier stade, en un point particulièrement mince de la paroi du capillaire dilaté, on observe une margination des leucocytes.

Le deuxième stade est caractérisé par le passage ou la diapédèse dans l'interstice des leucocytes et des globules rouges en nombre à peu près égal.

Dès que l'hémorragie a débuté par un petit pertuis à travers l'endothélium, qu'on reconnaît parfois sur la coupe, le sang s'écoule en masse et les leucocytes ne jouent plus de rôle. A peine les voit-on au centre de quelques plages hémorragiques plus étendues qui ont entraîné de petites nécroses tissulaires.

A côté des ectasies capillaires et de leur rupture, on observe très peu de bourgeons capillaires et aucun infiltrat inflammatoire ni phénomènes de thrombose sanguine fibrineuse ou plaquettaire.

Dans la rate et les ganglions, les cellules endothéliales sont parfois tuméfiées, le noyau peut être énorme, soufflé avec une chromatine très lâche et 1 à 2 petits nucléoles. De son côté, le protoplasme contient parfois quelques grains de pigment.

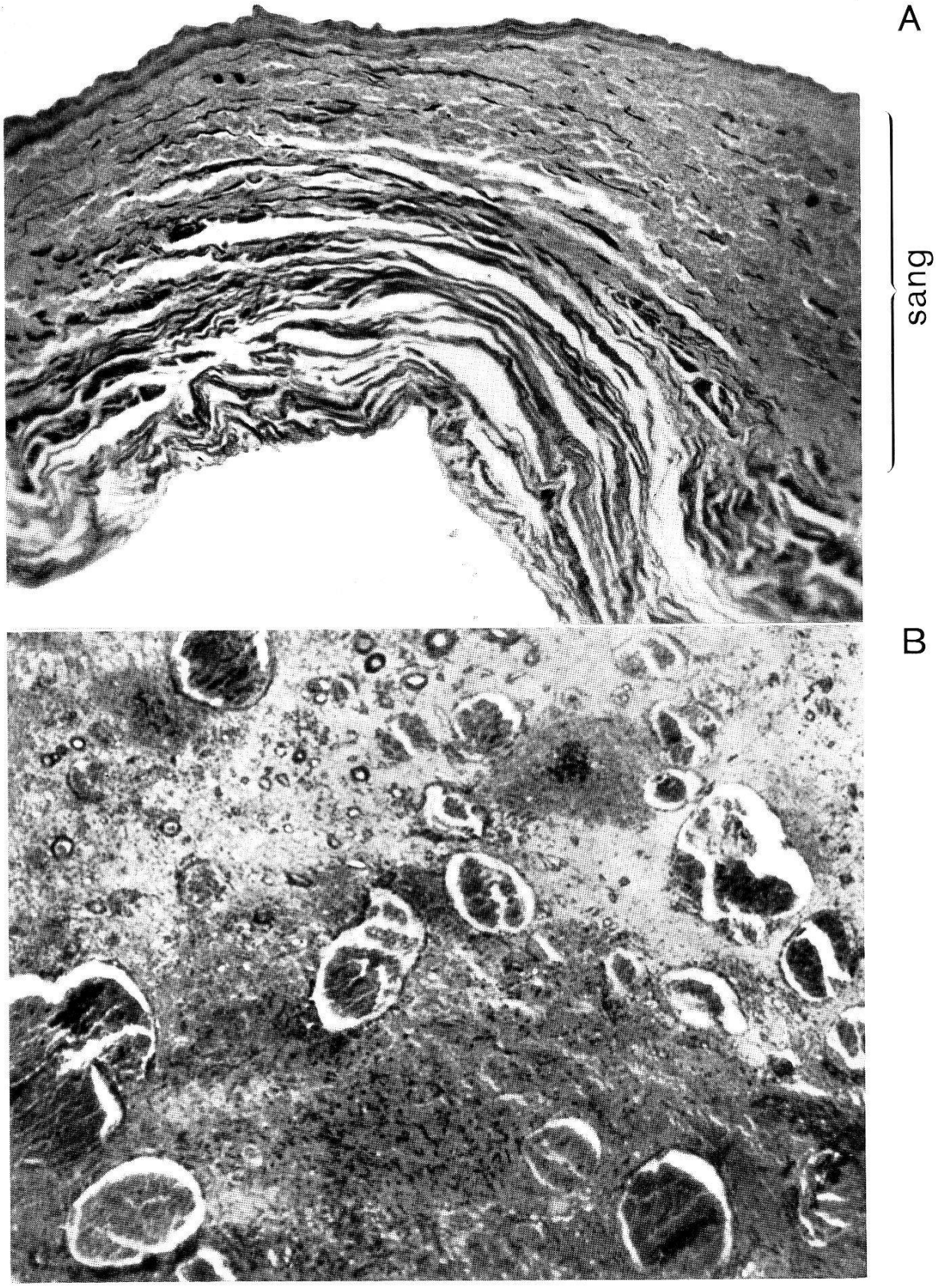

Fig. 2. Hémorragies :

A. Valvule tricuspide : Une nappe hémorragique remplit toute la spongiosa et dissèque en partie le tissu collagène de la fibrosa (détail de fig. 3A).

B. Ovaire : Ectasies capillaires au voisinage des hémorragies. Noter l'aspect et le calibre normal des artérioles. Col. Hématoxyline éosine.

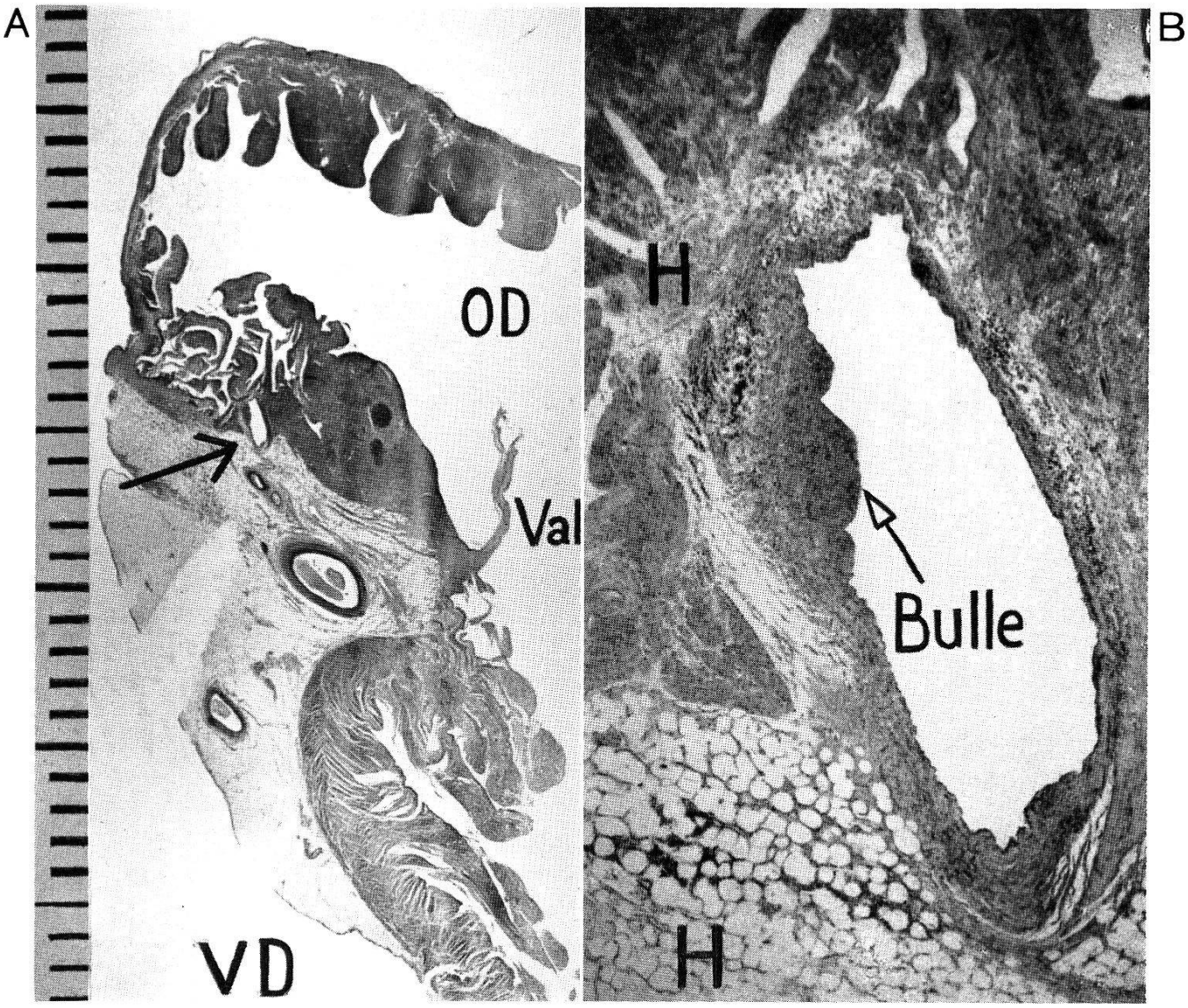

Fig. 3. Aspect histologique du cœur droit :

A. Coupe topographique. Noter que la paroi infarcie de l'oreillette droite (OD) est par endroits plus épaisse que celle du ventricule (VD). Val = valvule tricuspide (détail représente la fig. 2 A).

B. Veine avec bulle hémorragique (↑). H désigne des foyers d'hématopoïèse qui confèrent à l'épicarde un aspect de moelle hématopoïétique. Col. Hématoxyline éosine. L'échelle désigne des millimètres.

Cœur :

Le myocarde des cavités gauches est un peu œdématié, mais ne présente pas d'altération notable de ses fibres. Les artères coronaires sont normales, les veines stasiées.

L'interstice du ventricule droit est beaucoup plus œdématié, et on y observe une fibroblastose, une fibrillogenèse et la présence d'un nombre important de mastocytes. On note en outre quelques rares foyers d'infiltrats périvasculaires à cellules monocytoïdes, à protoplasme souvent très basophile.

Au niveau de la *valvule tricuspide,* dont la structure est normale, on observe une large fusée hémorragique sous-endocardique provenant d'une nappe sous-endocardique pariétale de l'oreillette droite (fig. 3 A).

L'apoplexie de l'*oreillette droite* intéresse toutes les couches de la paroi. Aux nappes hémorragiques interstitielles sous-endocardiaques et sous-épicardiques s'ajoutent une souffrance du parenchyme, une nécrobiose et nécrose de certaines fibres dont les noyaux sont de taille très irrégulière.

Toute la paroi hémorragique est semée d'îlots cellulaires basophiles. Ce sont tantôt des foyers arrondis de lymphocytes et de *plasmocytes* avec plus disséminés des monocytes et des mastocytes. Ailleurs, on note de grandes cellules basophiles groupées en cordons, souvent dans des capillaires dilatés qui prennent un aspect de sinus. On reconnaît là des cellules de la *lignée myéloïde*, à tous les stades de développement, avec de nombreuses mitoses et des éléments de la lignée rouge facilement déterminés par la coloration de LEPEHNE (80) et grâce aussi aux atypies nucléaires « en forme de trèfle » des *érythroblastes*. On rencontre même quelques *mégacaryocytes* d'aspect normal dans le myocarde auriculaire.

Moelle osseuse :

Examinée au niveau du sternum et d'une côte, la moelle osseuse est très cellulaire, bariolée avec une disparition presque totale des cellules graisseuses. La structure osseuse est normale, sans épaississements, ni remaniements des trabécules.

Les grumeaux de moelle et la coupe, montrent encore de rares mastocytes, mais les mégacaryocytes sont en nombre très important. Dans les coupes, on compte 1 mégacaryocyte pour 30 à 250 cellules, selon l'emplacement.

Le protoplasme des mégacaryocytes est tantôt granulaire, tantôt semé de vacuoles assez régulières, il est le plus souvent hyalin, homogène. Les noyaux sont pour la plupart très volumineux ou multiples, plusieurs sont pycnotiques (fig. 4 B).

Il y a quelques cellules polyploïdes dans les lignées blanches et rouges et les noyaux des érythroblastes présentent souvent des atypies : 1 grand et 1 petit noyau, ou un noyau en forme de feuille de trèfle. Les plasmocytes sont en nombre augmenté et leur protoplasme contient souvent des vacuoles de dimensions irrégulières.

La structure des *ganglions lymphatiques* est conservée, avec une capsule respectée, une trame fibreuse légèrement accentuée, des sinus larges et souvent hémorragiques, des follicules lymphatiques avec quelques centres clairs pauvres en mitoses et riches en grosses cellules à noyau clair, soufflé. Les capillaires et les artérioles sont souvent épaissis, hyalins. Les plus gros vaisseaux sont normaux. Les cellules bordantes des sinus sont normales. Les sinus contiennent des histiocytes à 1-4 noyaux phagocytant des gobules et le protoplasme est parfois semé de pigment.

On observe, disséminés dans tout le ganglion, mais surtout au sein du tissu lymphoïde, des *éléments des lignées hématopoïétiques*. Ce sont d'abord les grosses cellules polyploïdes, que l'on rencontre parfois côte à côte, et dont le protoplasme est en général abondant. Ce sont ensuite des myélocytes éosinophiles assez nombreux, des amas de cellules jeunes où l'on peut reconnaître des érythroblastes à la coloration de LEPEHNE. Les mastocytes sont également abondants.

Foie : Le parenchyme hépatique est bien conservé. Le stroma n'est pas augmenté, il existe un certain degré de stase. Dans les capillaires radiés on observe par endroits des amas cellulaires. Les uns sont composés de cellules mononucléaires à protoplasme basophile et parfois finement granulaire de 8 à 15 μ de diamètre, qui évoquent une hématopoïèse extra-médullaire confirmée par les nids d'érythroblastes. Par ailleurs on note quelques éléments giganto-

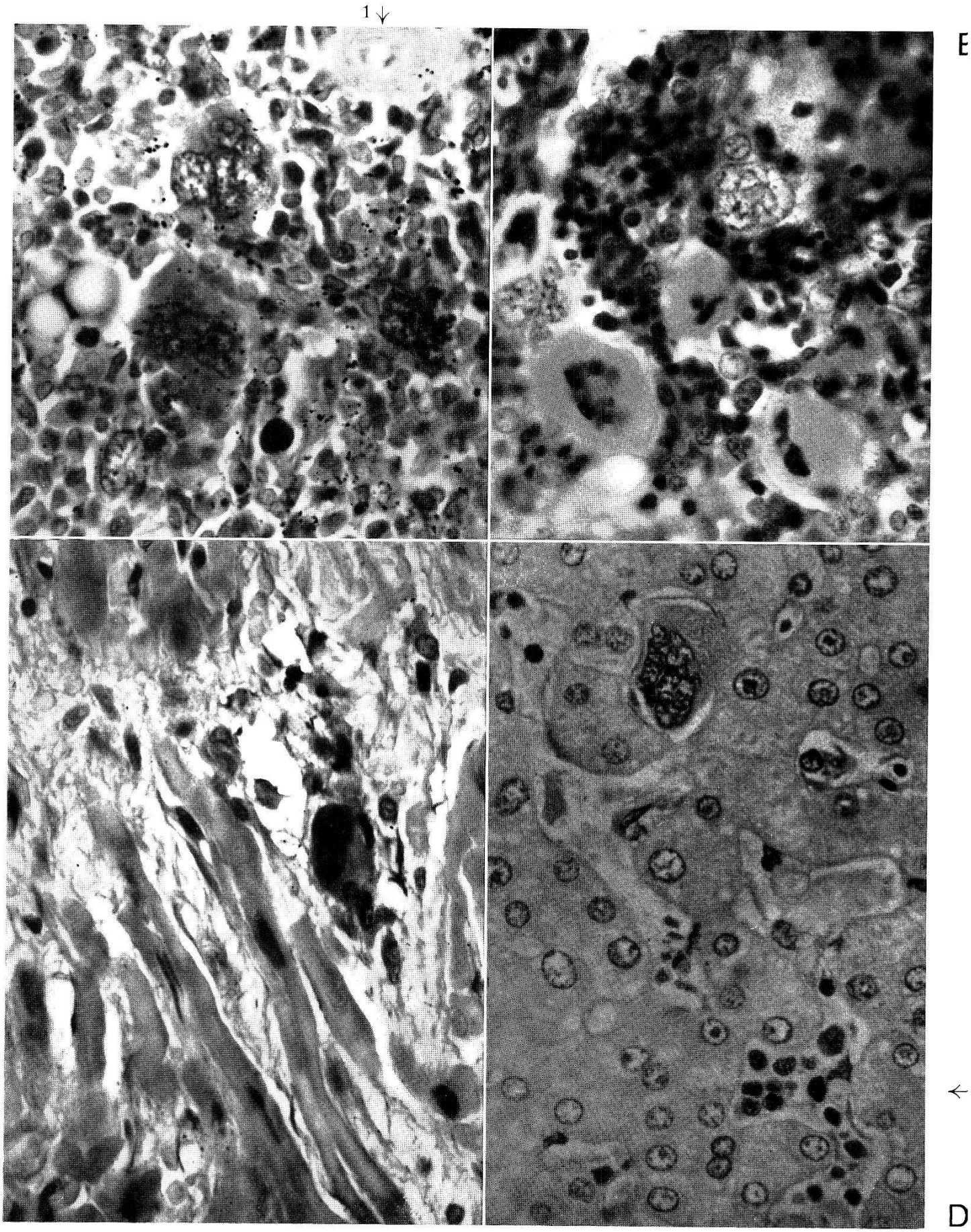

Fig. 4. Mégacaryocytes dans différents organes :

A. Ganglion lymphatique : quatre mégacaryocytes.
1 = artériole hyaline ; 2 = corpuscules de Russel provenant d'un plasmocyte. Ces éléments sont également fréquents dans la moelle osseuse.
B. Moelle osseuse : mégacaryocyte à noyaux clairs ou pycnotiques.

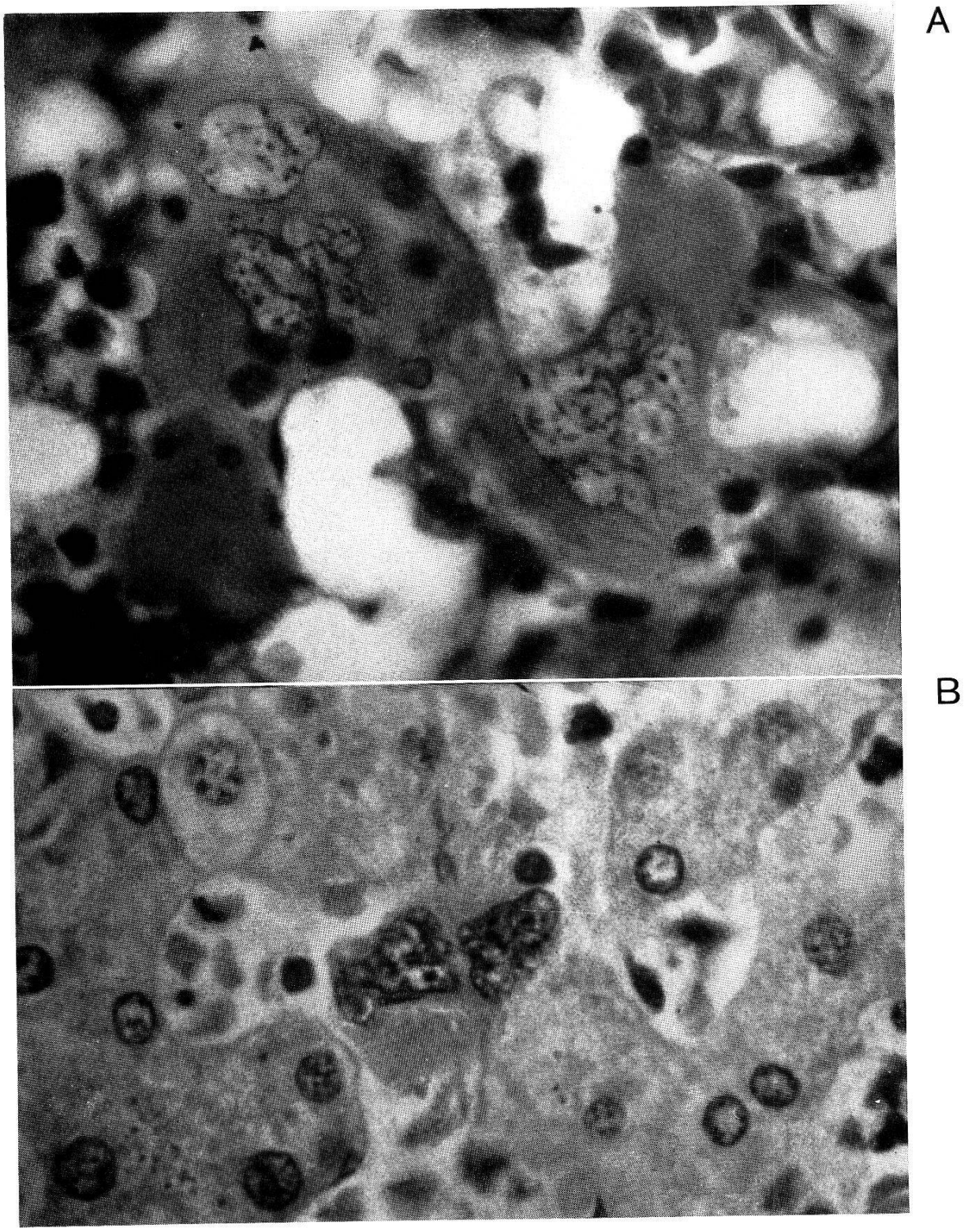

Fig. 5. Mégacaryocytes atypiques :

A. Moelle osseuse : grande masse protoplasmique semée de 3 gros noyaux polyploïdes de mégacaryocytes.

B. Foie : mégacaryocytes contenant deux noyaux polyploïdes assez symétriques. (La symétrie est habituelle dans les cellules polyploïdes, cf. 76.)
Col : Hématoxyline éosine. Gross. : 1000 fois.

cellulaires disséminés, dont le protoplasme paraît coincé et déformé dans ces étroits vaisseaux, et qui correspondent aux mégacaryocytes rencontrés ailleurs. Le protoplasme est hyalin, rose violacé clair, et les noyaux gros polyploïdes volumineux ou multiples (fig. 5 B).

Rate : L'architecture de la rate est conservée. La trame et les vaisseaux sont normaux, mis à part un certain degré de fibrose et de fibroblastose autour des petites artères dont la lumière est souvent réduite. La capsule est recouverte d'une couche conjonctive fibro-hyaline assez régulière.

Les centres germinatifs sont nombreux et on y observe des cellules à noyau clair volumineux. Il y a très peu de mitoses.

La pulpe rouge présentant un peu de stase est riche en cellules assez polymorphes où les mitoses ne sont pas rares. Il y a beaucoup de monocytes dont certains sont tuméfiés avec 1 ou plusieurs noyaux. Le protoplasme contient fréquemment des vacuoles, des amas de pigment ou des débris cellulaires.

Dans de petits cordons de cellules plus basophiles, on peut reconnaître toutes les lignées hématopoïétiques, et ici et là des plasmocytes. A côté des grands nids d'érythroblastose, on voit parfois des cellules polyploïdes dont la structure chromatinienne et les petits nucléoles correspondent à ceux des mégacaryocytes.

A part un certain degré d'atrophie de la *muqueuse gastrique*, avec hypersécrétion muqueuse et des hémorragies, aucune lésion ne frappe au niveau des différents prélèvements du tube digestif.

Le tissu lymphoïde de l'appendice, en particulier, est normal avec présence à son niveau de plasmocytes et mastocytes.

Le poumon, peu altéré, est le siège d'un emphysème et de quelques infiltrats périvasculaires lympho-histiocytaires. On ne note pas de noyaux de mégacaryocytes au niveau des capillaires, comme c'est le cas bien souvent après une forte hémorragie et un état de choc.

Cytologie.

L'état de la moelle osseuse permet de pratiquer au niveau des côtes et du sternum un examen cytologique comme sur le vivant.

Mis à part les mégacaryocytes dont on ne tient pas compte sur le frottis où leur répartition est des plus irrégulière, on obtient en pour cent :

Basophiles sanguins : 0.

Eosinophiles : myélocytes 2,4 ; mûrs 2.

Neutrophiles : blastes 2,6 ; promyélocytes 1,8 ; myélocytes 18,8 ; métamyélocytes 11,4 ; bâtonnets 17 ; segmentés 5.

Monocytes : jeunes 3,2 ; mûrs 2,8 ; phagocytant 0,2.

Lymphocytes : 31,6.

Plasmocytes : 1,2.

Erythrocytes pour cent leucocytes : basophiles 5, polychromatophiles 54, oxyphiles 4.

Cas II

En automne 1957, nous avons observé à Dakar, chez un jeune Africain de 15 ans, une affection hémorragipare comparable, mais dont l'évolution foudroyante ne nous a pas permis d'obtenir les renseignements complémentaires indispensables pour classer cette observation.

Il s'agit d'un adolescent amaigri, amené à l'hôpital dans un état très alarmant. Pourtant, au dire de la famille, la maladie n'aurait débuté que 15 jours

plus tôt par des hémorragies buccales et des épistaxis qui n'ont dès lors pas cessé. L'état général s'est rapidement altéré et depuis quelques jours, le malade est grabataire.

A l'examen on est frappé avant tout par l'extrême pâleur. Les muqueuses buccales, nasales et les lèvres ne cessent de saigner. On note des gingivorragies et la présence de *bulles hémorragiques* sur les joues. A part ces hémorragies et des signes de défaillance cardiaque avec tachycardie, l'examen est négatif. La rate et les ganglions en particulier, ne sont pas tuméfiés.

Le diagnostic s'oriente vers celui d'une leucose aiguë, mais l'examen du sang ne révèle pas de formes anormales. L'anémie par contre est à 800.000 globules rouges par mm^3.

Malgré l'administration immédiate de sang isogroupe, de vitamine K, C et B12, le malade décède peu après son admission. L'examen nécropsique n'a pas été pratiqué.

Comme le précédent, ce cas correspond exactement aux premières descriptions cliniques de l'onyalai (84). Cette affection reste cependant exceptionnelle à Dakar.

Discussion

Définition.

C'est par le vocable bantou d'onyalai que WELLMAN décrit en 1904 une maladie hémorragipare, souvent fatale, bien connue des populations des hauts plateaux de l'Angola, et caractérisée par l'apparition de grandes bulles hémorragiques sur les muqueuses. Cet auteur décrit à côté des formes sévères ou foudroyantes, des formes frustes. La mort est due à des hémorragies viscérales ou cérébrales (84, 85).

Les définitions proposées par divers auteurs d'Afrique centrale ne s'écartent guère de celle de WELLMAN. D'autres noms locaux sont signalés, mais ils ne désignent pas toujours un syndrome aussi précis. Les synonymes sont kafindo, chilopa, akembe, mhuka, marunga, edjuo, n'komo (6, 20, 45, 31, 8, 43).

BLACKIE, en 1937 (6), note le premier que les hémorragies sont liées à une plaquettopénie et il observe un trouble de la maturation des mégacaryocytes. Les hémorragies peuvent bien persister alors que le taux des plaquettes est déjà corrigé (6). La majorité des cas décrits se rapprochent en général de la forme aiguë et non des formes chroniques du purpura thrombopénique idiopathique. Les grandes bulles hémorragiques constituent un signe clinique essentiel, précoce et frappant, sinon pathognomonique (23, 5).

Répartition géographique.

La grande majorité des cas d'onyalai provient d'Afrique centrale (82, 32). Les grandes séries de cas publiés proviennent de l'Angola,

où la maladie a été découverte avec plus de 200 cas signalés par STRANGWAY (42, 84, 77). Au Bechuanaland, MORGAN & SQUIRES (52) signalent 20 cas en 1940, puis SQUIRES 52 en 1943 (72), et 106 en 1950 (71). Au Transvaal, 32 observations sont rapportées par LEWIS & LURIE (37), 21 par STEIN & MILLER (74, 75), d'autres par GEAR (18, 19), LAUFER (36) et RETIEF (58).

MORRIS décrit en 1934 l'onyalai en Rhodésie du Sud (53), BLACKIE signale 7 cas en 1937 (6) et GELFAND, de 1944 à 1957 (20-23), consacre plusieurs publications à cette maladie qu'il considère comme fréquente dans ce pays où elle aurait déjà été signalée dans le rapport d'un certain commissaire JACKSON en 1901. En Rhodésie du Nord, quelques cas sont signalés par FLEMING en 1924 (17), et SCOTT en 1929 (64). GILKES rassemble 53 cas de 1920 à 1933 (25).

Les publications sur l'onyalai provenant de Johannesburg sont nombreuses (18, 19, 74, 75), mais les cas sont parfois atypiques. Cette ville est en effet à la frontière sud de la zone d'endémie. METZ & KRAMER réunissent une série de 69 cas (47).

Dans les pays limitrophes, l'onyalai est une maladie rare. Deux cas douteux sont signalés dans la province du Cap, l'un sans description par SACHS, l'autre correspondant à une forme chronique par PAISLEY (54). En Afrique du Sud-Ouest, la maladie est observée par HELMAN (28). Au Tanganyika, 2 cas mortels sont rapportés par KEEWIL (33). Quatre cas plus ou moins caractéristiques proviennent du Kénia (16, 59, 87, 89), 2 de l'Uganda, rapportés par TROWELL (79) sur une période de 21 ans d'observations. Au Congo, les quelques cas signalés sont parfois discutables (38), en particulier l'un d'eux qui est associé à une cirrhose hépatique (9) et un autre survenu chez un Blanc et qui ressemble plus à un purpura rhumatoïde avec pancytopénie (81). Un cas douteux provient d'Ibadan (30). Un second frappant un Européen est signalé en Erythrée, où la maladie n'apparaît pas chez le Noir (14).

En dehors de l'Afrique, l'onyalai semble inconnu. Quelques observations provenant de Chine du Sud (44) peuvent rappeler des formes bénignes de cette maladie. Pourtant BERNARD & NENNA (5) signalent à Paris 4 cas de thrombopénie essentielle caractérisés par l'apparition de bulles dans la bouche et d'hématurie que ces auteurs rapprochent de l'onyalai. Enfin la description de RAPPAPORT (57) d'un cas survenu chez un noir d'Amérique rappelle également l'onyalai. L'auteur affirme, il est vrai, que cette thrombopénie est secondaire à l'absorption d'un médicament, sans pouvoir en apporter la preuve irréfutable. La description histologique des organes lymphoïdes et hématopoïétiques ressemble étonnamment à celle de notre cas.

Etiologie.

L'onyalai est une maladie non contagieuse dont l'étiologie demeure inconnue. Il n'est pas exclu qu'en pays d'endémie des cas de thrombopénie secondaires à une intoxication, à une leucose ou à un hypersplénisme puissent évoluer comme un onyalai avec apparition de bulles hémorragiques sur les muqueuses. Nous verrons que ce signe n'est pas spécifique. Cependant, les cas où l'on découvre une étiologie sont rares.

GILKES (25) évoque une *carence vitaminique* ou autre car la fréquence de l'onyalai augmente après les périodes de famine, mais GELFAND constate le plus souvent un bon état de nutrition chez ses malades (22). STRANGWAY (78) défend l'hypothèse d'une avitaminose C. En effet, sur une série de 150 cas, cet auteur constate une mortalité de 90 %, alors qu'un traitement par la vitamine C réduit presque à néant cette mortalité dans une 2e série de malades. Il paraît évident qu'un scorbut soit un facteur aggravant au cours d'une diathèse hémorragique, le scorbut pouvant dans certains cas occasionner même une thrombopénie (16, 73).

Certains auteurs invoquent une *intoxication* ou une *sensibilisation* à certaines substances telles que des Euphorbiacées (45), des piqûres d'insectes (81) et surtout des médicaments (19). Il est difficile de préciser une telle étiologie. On connaît en Europe des cas de thrombopénies d'origine alimentaire qu'une allergie à des aliments très courants, lait, œufs etc. peut entraîner (39, 70). Par ailleurs, la liste des médicaments capables de provoquer une thrombopénie soit par un phénomène toxique (27), soit par toxi-allergie (51, 46), ne cesse de s'allonger. Il faut cependant avant d'affirmer une telle étiologie pouvoir faire la preuve quasi expérimentale d'un tel mécanisme, que l'on connaît pour le Sédormid par exemple (1), ou alors avoir observé des séries importantes comme dans le cas des médicaments antisyphilitiques (63). Parmi les médicaments connus on note la quinine (40) et la chloroquine (49), deux médicaments antipalustres abondamment utilisés en Afrique, cependant pour les incriminer dans l'étiologie de l'onyalai, il faudrait que les blancs, qui en consomment plus que les noirs, soient plus souvent atteints, ce qui n'est pas le cas en Afrique. Dans une ville comme Johannesburg, METZ (47) note 14 fois dans les antécédents d'une série de 60 malades l'absorption d'un médicament. Trois fois il avait été fourni par un sorcier, 11 fois il s'agissait de sulfamidés, pénicilline, vermifuge, aspirine et purge. GEARS (19) démontre expérimentalement chez l'animal qu'un médicament indigène, toxique, fourni par un sorcier, était responsable du syndrome hémorragipare dans deux cas. Pourtant la majorité des malades atteints d'onyalai n'a pas ingéré de médicaments (21, 22).

On ne trouve encore aucune explication à cette incidence élevée des thrombopénies aiguës idiopathiques dans le centre de l'Afrique, qu'on veuille ou non admettre l'onyalai comme une entité nosologique. METZ & KRAMER (47) en viennent à se demander pourquoi au cours d'une plaquettopénie, l'*Africain de certaines régions fait plus volontiers des bulles hémorragiques* que les individus atteints de la même maladie dans d'autres régions.

L'association avec diverses parasitoses tropicales ou la syphilis paraît fortuite. En effet, ces maladies sont assez régulièrement réparties sur tout le continent.

Facteur racial : WINTROBE (90) note qu'en Amérique les noirs sont moins sujets au purpura thrombopénique que les blancs. Nous avons relevé dans la littérature de ce pays un cas (57) de thrombopénie idiopathique, chez un noir, apparenté au cas présenté ici, et dont nous reparlerons plus loin. De la couleur foncée de la peau qui masque le purpura dépend peut-être la rareté des observations.

En Afrique, l'onyalai n'est pas l'apanage des noirs. En effet, 8 cas ont été décrits chez des blancs (14, 20, 37, 65, 74, 77), et 1 cas chez un Chinois (74).

Age, sexe, facteur familial : L'onyalai paraît plus fréquent chez les hommes que chez les femmes et GILKES (25) publie une série de 52 cas, dont 48 sont des hommes jeunes ; mais LEWIS observe la maladie 13 fois chez la femme et 11 fois chez l'homme (37). GELFAND (22) pense que les cas sont assez également répartis dans les deux sexes. Ce sont dans la règle des adultes jeunes qui sont touchés, mais la maladie a été décrite à tous les âges, de 7 mois (37, 74) à 80 ans (84).

Le facteur familial est difficile à préciser en Afrique où la notion de famille s'étend volontiers à toute la tribu. Quelques cas familiaux sont néanmoins signalés (25, 72).

Les malades proviennent aussi bien des *milieux* urbains développés que des régions rurales pauvres (22).

Facteur endocrinien et grossesse : Dans les formes typiques d'onyalai, les dysfonctions ovariennes ne semblent pas jouer de rôle important, tout au plus la maladie serait-elle parfois exacerbée au moment des règles (20, 24). GILBERT (24) analyse les complications gynécologiques de la maladie et n'observe qu'un cas apparu au décours de la grossesse, soit à la 36e semaine, et considère cette association comme fortuite. Ce qui surprend plus, comme du reste chez notre malade, c'est qu'en pleine période d'hémorragie, l'accouchement se soit déroulé sans peine, et que la délivrance n'ait pas occasionné d'hémorragie importante. Dans des cas de thrombopénie chronique, au contraire, KRAMER, METZ & CASSEL (35, 48) observent en Afrique trois grossesses suivies d'exacerbation du

syndrome hémorragique, mais dans les trois cas, l'accouchement avait pu se dérouler normalement. Ces faits démontrent encore le rôle du facteur vasomoteur dans l'hémostase : l'hormone post-hypophysaire semble remplacer la sérotonine plaquettaire après la délivrance.

Symptomatologie

L'onyalai débute brutalement par des hémorragies buccales, des épistaxis, et l'apparition de bulles hémorragiques dans la bouche. Ces signes sont parfois précédés de quelques heures ou quelques jours par des *manifestations prodromiques :* asthénie, céphalées, douleurs osseuses, abdominales, glossodynies ou douleurs parotidiennes (21, 25).

Les *bulles* peuvent être petites, miliaires — à ce stade la confusion avec une angiomatose est possible (5) —, ou grandes, atteignant 1 voire 2½ cm de diamètre (23). La rupture de ces bulles va entraîner des saignements importants, et les bulles ulcérées prennent un aspect ombiliqué (22, 42, 87). Elles peuvent aussi s'effacer très rapidement (20, 23, 38). La langue est souvent tuméfiée et douloureuse. La pâleur apparaîtra en fonction des pertes de sang.

Les manifestations hémorragiques ont lieu également ailleurs, en particulier tout le long du tractus digestif, pouvant entraîner une dysphagie, des hématémèses, et un mélaena. Des métrorragies ou ménorragies traduisent une localisation génitale (24). On découvre parfois des bulles sur la muqueuse vaginale et les petites lèvres. Les hématuries sont précoces et fréquentes. Dans le cas de RAPPAPORT (57), des bulles énormes, douloureuses, pseudotumorales, visibles à la radiographie, apparues au niveau de la vessie ont conduit à une intervention chirurgicale. Les bulles peuvent également apparaître sur la peau, au niveau de la face interne des jambes en particulier (23). La rareté avec laquelle on signale le purpura surprend (74, 75). Il est vrai que sur la peau noire, les pétéchies et même les grandes taches hémorragiques sont parfois difficiles à discerner.

La fièvre est souvent modérée, parfois absente. GILKES (25) considère une forte réaction fébrile d'un pronostic favorable.

Les malades sont dès le début extrêmement asthéniques, très abattus, souvent anxieux.

A côté de ces signes, l'examen clinique du malade est le plus souvent négatif. Il arrive exceptionnellement que la rate soit tuméfiée, mais ce symptome évoque en Afrique l'association fortuite d'une parasitose.

La souffrance du myocarde est liée à l'anémie, sauf dans notre cas où il existe un véritable infarctus hémorragique de l'oreillette

droite. Les signes neurologiques secondaires à une hémorragie cérébro-méningée sont considérés comme une complication presque toujours fatale (22). Dans un cas européen analogue cependant, un enfant guérit à la suite d'un semblable accident (5).

Les *examens de laboratoire* permettent de confirmer le diagnostic. En effet, le *taux des plaquettes* est inférieur à 50.000, parfois il est au-dessous de 1.000 (6). Dans certains cas typiques, on compte cependant plus de 100.000 plaquettes, ces variations dépendent en partie du moment où l'examen est pratiqué (36, 30). L'anémie est secondaire aux pertes de sang.

La répartition des globules blancs est normale et leur variation numérique n'est pas significative. On ne signale pas de formes anormales dans la circulation.

La *moelle osseuse* est riche, avec une bonne réaction érythroblastique et peut-être une réaction, myéloïde passagère.

Le *taux des mégacaryocytes* est variable, diminué, normal ou augmenté. La morphologie de ces cellules peut montrer des signes de dégénérescence vacuolaire ou hyaline du protoplasme, alors que les cellules mûres à protoplasme granulaire ne libèrent pas de plaquette.

Le *temps de saignement* est prolongé jusqu'à 90′, le *temps de coagulation* est normal, mais la *rétraction du caillot* est lente, insuffisante ou inexistante. *Le signe du lacet* est le plus souvent positif, parfois négatif.

La recherche d'*anticorps antiplaquettaire* n'a jamais été démonstrative dans l'onyalai.

Formes cliniques : Le tableau clinique brossé ici correspond à la forme habituelle à côté de laquelle GELFAND signale :

1° les cas frustes : épistaxis, saignements de bouche ou hémorragies isolées,

2° les cas foudroyants avec exsanguination d'emblée mortelle,

3° les cas bénins au début qui vont s'aggravant progressivement,

4° les formes cérébrales où la complication neurologique est la première manifestation,

5° les formes chroniques avec rémission, que seule l'apparition occasionnelle d'une bulle hémorragique distingue de la maladie de WERLHOF (54).

6° les formes à rechute avec guérison intermittente.

Evolution : La maladie dure quelques jours ou quelques semaines, mais pas plus de trois mois. Elle évolue vers la mort ou la guérison spontanée, qui est définitive dans la grande majorité des cas.

Les *complications* sont liées aux hémorragies, qui peuvent être foudroyantes. Les hémorragies sous arachnoïdiennes entraînent

des troubles neurologiques, paralysies diverses, hémiplégies, délire et coma qui peuvent survenir à n'importe quel stade, ce qui oblige de réserver toujours le pronostic (18, 22). L'infarctus hémorragique du myocarde n'a pas été observé ailleurs qu'ici à notre connaissance, mais BLACKIE (6) signale que la mort peut être due à une hémorragie pancréatique.

Des infections secondaires peuvent survenir au niveau des ulcérations buccales.

Diagnostic et diagnostic différentiel.

Le tableau clinique habituel de l'onyalai est caractéristique. Le diagnostic est lié à la découverte de bulles hémorragiques sur les muqueuses et à une plaquettopénie en l'absence d'autre maladie hématologique ou splénique.

Les bulles ne constituent pas un signe pathognomonique. Elles peuvent apparaître dans d'autres maladies hémorragipares, par exemple au décours d'une leucose, d'une thrombopénie aiguë d'origine médicamenteuse (59, 73). Cependant, lorsque la *bulle constitue le premier symptome et un symptome dominant* dans une maladie aiguë, hémorragipare, on doit évoquer le diagnostic d'onyalai.

Les bulles peuvent manquer dans la bouche et n'exister que dans le système urinaire ou génital (24). Dans ces cas, le diagnostic risque d'être omis. Enfin, en zone d'endémie, on découvre même des formes frustes, sans apparition de bulles (23, 71). Les bulles peuvent disparaître de la bouche avant la fin du syndrome hémorragique.

Le *diagnostic différentiel* est très étendu, car il dépasse le cadre des diathèses hémorragiques.

En effet, la maladie peut évoluer sous le masque d'une *encéphalopathie* ou d'une *hémiplégie*, sans hypertension associée. Il faut alors rechercher avec soin les bulles buccales, car le plus souvent, le purpura fait défaut ou passe inaperçu sur une peau noire.

Il en est de même pour les formes urinaires, où le seul signe clinique peut être une *hématurie*. Or, dans ces régions d'Afrique, les hématuries sont très fréquentes et le plus souvent secondaires à la bilharziose.

Lors de *métrorragies ou ménorragies* où l'on ne trouve pas de cause locale il faut toujours penser à un trouble de la crase sanguine.

La maladie peut évoquer une *affection digestive,* haute ou basse, avec hématémèse et mélaena.

La gingivite hypertrophique du *scorbut* ne peut pas être confondue avec les bulles hémorragiques. Cependant, à un stade avancé

de l'onyalai, compliqué de stomatite et d'hémorragies périalvéolaires, il peut y avoir une ressemblance.

La parenté avec une *angiomatose de Rendu Osler* doit être évoquée. Elle nous a induit en erreur au début. Il existe peut-être une certaine analogie même sur le plan histologique. Cependant, l'angiomatose diffère de l'onyalai par son évolution très chronique, son caractère familial.

Au cours d'une *maladie hémorragipare,* les examens de la crase sanguine et l'étude des éléments sanguins et médullaires permettent bientôt d'orienter le diagnostic vers une plaquettopénie aiguë et d'écarter celui d'une hémopathie maligne, d'une anémie de Biermer, d'une panmyélophtysie et d'une ostéomyélosclérose, d'un hypersplénisme, d'un lupus érythémateux disséminé à forme thrombopénique etc.

Il est un diagnostic différentiel délicat, c'est celui des thrombopénies d'origine microthrombotique, ou *purpura thrombotique thrombocytopénique* (67, 68, 2, 15, 26, 29) qui comporte un syndrome hémorragipare avec fièvre, atteinte importante de l'état général, subictère et souvent une augmentation du volume du foie ou de la rate. Certaines descriptions cliniques d'onyalai (33) correspondent à celle de cette maladie rare, mis à part la présence de bulles. Une biopsie permettrait éventuellement de découvrir les microthromboses hyalines, qui diffèrent des dilatations capillaires que nous avons observées dans l'onyalai.

La biopsie permet également de différencier les *plaquettopénies aiguës idiopathiques d'origine immuno-allergique,* qui peuvent survenir chez des enfants, une à deux semaines après une grippe ou autre maladie. Dans cette affection, cliniquement superposable à certains cas d'onyalai, il existe en effet une capillarite allergique, plus proche de la maladie de Hennoch-Schönlein que de l'onyalai (73). La moelle est d'autre part riche en mégacaryocytes jeunes et de petite taille.

Les *thrombopénies aiguës d'origine médicamenteuse* peuvent présenter une diminution notable ou une augmentation des mégacaryocytes, selon que le mécanisme est toxique ou allergique. Dans ce dernier groupe, la confusion avec des cas d'onyalai d'évolution particulièrement rapide est possible. En effet, cette thrombopénie médicamenteuse a un début brutal, les hémorragies muqueuses peuvent être accompagnées de petites bulles hémorragiques et l'exitus par exsanguination survient parfois en quelques heures. Cependant, la supression du médicament en cause amène une guérison en peu de jours.

Pour l'étude des différentes maladies cliniquement proches de

l'onyalai, on peut se référer à la très belle monographie de STEFANINI et DAMESHEK (73).

Dans l'onyalai, le nombre des plaquettes varie et la correction hématologique peut être obtenue alors que le malade saigne encore (6). Ainsi le cas de JELLIFFE (30) ne peut pas être écarté sans hésitation, sous prétexte qu'au cours d'un unique examen, le nombre des plaquettes était normal. Cette *guérison hématologique précédant la guérison clinique constitue une différence notable avec les purpuras thrombopéniques aigus idiopathiques,* où l'inverse se produit (3). LAUFER (36) pense même que l'onyalai est avant tout une maladie des capillaires.

Pronostic.

Le pronostic est sombre. On compte 20 à 90 % de décès. Les populations qui connaissent la maladie évaluent la mortalité à 50 %. Le traitement réduit cette léthalité. D'après l'ensemble des publications, celle-ci se situerait autour de 20 %.

Dès que la maladie est mieux connue, les médecins découvrent des formes frustes. Elles peuvent être traitées ambulatoirement (71). Ces formes bénignes guérissent spontanément en peu de jours et n'interviennent en général plus dans les statistiques.

Traitement.

On ne connaît pas de traitement spécifique dans l'onyalai, il semble cependant que les *transfusions sanguines* ne constituent pas qu'un traitement symptomatique. En effet, l'apport de sang, même par voie intra-musculaire, tel que l'a préconisé MORRIS (53), semble améliorer considérablement le pronostic. Cependant, STEIN & MILLER (74) contestent la valeur de ce traitement.

L'apport de *fer* s'impose dès l'apparition d'une anémie hypochrome.

Aucun travail ne mentionne les *transfusions plaquettaires.*

Les *vitamines C et K* ainsi que le *calcium* n'ont pas amené de résultat concluant en dehors de la série de STRANGWAY (77, 78).

La *corticothérapie* ne modifie guère le cours de la maladie, néanmoins, dans une affection où le danger semble provenir de l'augmentation de la perméabilité capillaire, on est en droit d'administrer de la cortisone qui accroît la résistance des vaisseaux (73).

La *splénectomie* est contre-indiquée dans l'onyalai. Les cas d'onyalai avec splénomégalie douloureuse sont rares et sujets à caution (74, 83). La splénectomie est cependant recommandée dans les cas d'onyalai à évolution chronique (35, 37).

Certains auteurs (36) ont proposé les *antihistaminiques,* invoquant un mécanisme toxi-allergique. Les résultats de ce traitement ne sont pas encourageant. L'éosinophilie en fait, est plus rare dans les thrombopénies africaines qu'américaines (55, 83).

La *progestérone* peut rendre service dans les formes où il existe une dysfonction ovarienne.

Enfin les infections secondaires de la cavité buccale doivent être prévenues.

Anatomo-pathologie.

Les premiers *examens anatomiques* ont été pratiqués par BLACKIE en 1937 (6). Ce qui frappe, c'est la pâleur des organes, les hémorragies sur les séreuses avec parfois des épanchements hémorragiques, des hémorragies rétropéritonéales et périsurrénaliennes. Le tube digestif contient souvent du sang. Des hémorragies sont observées dans le parenchyme de plusieurs organes, pancréas, foie, poumons ainsi que dans le tractus urinaire (22).

Les lésions cérébrales comportent un purpura disséminé ou des hémorragies sous arachnoïdiennes étendues avec inondation ventriculaire. L'hémorragie myocardique peut exister.

GELFAND (22) fournit une très belle iconographie de l'aspect macroscopique des lésions.

Examen histologique :

Les travaux concernant l'onyalai ne comportent pas à notre connaissance d'étude histologique approfondie. Les auteurs se bornent à décrire les mégacaryocytes dans les frottis de moelle, leur nombre souvent augmenté, leur morphologie parfois altérée, comme dans la maladie de Werlhof (34, 41, 11, 56, 60).

Les *altérations des capillaires* que nous avons observées permettent de suivre la genèse des lacs hémorragiques. On n'observe aucune lésion inflammatoire de la paroi vasculaire pouvant évoquer une maladie allergique ou une collagénose.

Il se forme peu de fibrine dans les nappes hémorragiques où les processus d'organisation sont discrets. A peine voit-on une prolifération de fibroblastes et une phagocytose de globules par les histiocytes. Le sang paraît couler librement et il dissocie même les fibres musculaires de la paroi des grosses veines qu'il rencontre (Fig. 2B). Des fusées hémorragiques se propagent de l'oreillette droite jusque dans le tissu conjonctif valvulaire.

Pathogénie.

Il n'est pas encore possible de préciser la pathogénie de l'onyalai. Comme dans la maladie de Werlhof, la *plaquettopénie* va de

pair avec une moelle osseuse riche et le nombre des mégacaryocytes est normal ou augmenté. La maturation de ces cellules ou la mise en circulation des plaquettes semble inhibée (10). Le rôle de la rate, comme dans la plupart des thrombopénies aiguës (3) paraît peu important.

Dans l'onyalai, la *fragilité capillaire* dont témoigne le signe du lacet fréquemment positif dépend en partie seulement du manque de plaquettes. L'histologie apporte à ce fait une traduction morphologique particulière qui peut faire penser à un facteur supplémentaire responsable des ectasies capillaires.

La genèse des grandes bulles ou des hémorragies disséquantes à partir de ruptures capillaires infimes, témoigne également d'une altération de la substance fondamentale du tissu conjonctif ; ce phénomène étant peut-être le plus caractéristique de l'onyalai.

Le manque de plaquettes va empêcher le comblement des minuscules pertuis capillaires et l'écoulement de sang persiste. L'absence d'un facteur vasomoteur plaquettaire, la sérotonine, accentue peut-être la dilatation capillaire.

L'hyperplasie des diverses lignées cellulaires hématopoïétiques et de certaines cellules du système réticulo-histiocytaire constitue probablement un phénomène compensateur, bien que l'importance et la précocité d'apparition de l'hématopoïèse extramédullaire puisse évoquer un processus moins bénin.

L'augmentation considérable des mégacaryocytes de grande taille dans la moelle et dans plusieurs organes peut évoquer une réticulose réactionnelle de cette lignée (60).

Au cours de l'onyalai, on signale parfois des hémorragies et une augmentation du temps de saignement alors que le taux des plaquettes est déjà subnormal. On peut penser qu'il existe, en particulier au moment de la correction de la thrombopénie un certain degré de *thrombasthénie*.

Conclusion

L'Afrique centrale constitue un grand foyer endémique pour une maladie hémorragipare, caractérisée par l'apparition de grandes bulles hémorragiques et une thrombopénie, le plus souvent aiguë, dont l'étiologie n'est pas précisée.

Dans ce foyer, les autres formes de thrombopénie, en particulier les formes chroniques ou récidivantes, sont proportionnellement beaucoup plus rares qu'ailleurs.

Les bulles hémorragiques, exceptionnelles dans d'autres affections, constituent ici le symptôme essentiel, lié semble-t-il à une alté-

ration de la substance fondamentale du tissu conjonctif et des capillaires.

On observe en effet, à partir de grappes de capillaires distendus et tortueux d'aspect sinusoïdes, des ruptures spontanées microscopiques capables d'engendrer de volumineux lacs hémorragiques.

Bien qu'il existe une hyperplasie très importante de toutes les lignées hématopoïétiques, une réticulose réactionnelle des mégacaryocytes et une métaplasie hématopoïétique dans plusieurs organes, on n'observe pas de cellules anormales dans le sang.

L'étude complète de plusieurs cas semblables paraît nécessaire pour parvenir à préciser l'étiologie et la pathogénie de l'onyalai, qui, pour certains constitue un syndrome, alors que d'autres croient reconnaître une nouvelle entité nosologique.

Summary

Two cases of onyalai from Dakar are described. This African disease is an hemorrhagic diathesis characterized by large hemorrhagic blisters, appearing especially on the bucco- pharyngeal mucosa.

One case is studied clinically, the other one clinically and anatomo-histologically. In the latter case, the hemorrhages appeared at the end of the pregnancy of a 30-year-old native woman.

After normal delivery, hemorrhages such as nose bleeding, hematemesis and melena set in again. There was moderate and undulating fever. General condition was at once greatly altered. Big hemorrhagic blisters were seen on the tongue, palate and lips.

Thrombopenia was down to 50,000, blood loss entailed severe anemia. Number and distribution of leucocytes were normal. The medullogramm was also normal. Despite of blood transfusions, vitamine-, antibiotics- and cortisone-therapy, the patient dies in a choc.

Anatomic examination showed hemorrhages at the level of the serosa of the organs of the digestive, urinary, genital and cardiac systems. The spleen was of normal appearance, lymph nodes were slightly swollen and hemorrhagic almost in all regions.

Death was due to an hemorrhagic infarction of the entire wall of the right atrium.

Histologic examination revealed injury of the capillaries which in some places were extremely dilated, tortuous, of sinusoidal appearance. They spontaneously ruptured, thus giving rise to hemorrhagic cisternae. There was no angitis. Blood seemed to flow freely in the connective tissue where it accumulated almost without clotting, as if the ground substance of the connective tissue had altered and offered insufficient resistance.

Bone marrow was found to be the seat of hyperplasia of all the blood forming cells, particularly of the giant cells. There was also hematopoietic metaplasia in the lymph nodes, liver, spleen and myocardium, with always a great number of big shaped megakaryocytes.

The article ends with an analysis of the literature on onyalai.

Zusammenfassung.

Es werden zwei Fälle von Onyalai beschrieben. Es handelt sich um eine besondere, in Afrika vorkommende Krankheit mit haemorrhagischer Diathese und

Thrombopenie, welche durch das Auftreten großer blutgefüllter Blasen, namentlich auf den Mundschleimhäuten, gekennzeichnet ist.

Zwei Fälle aus Dakar werden beschrieben, der eine klinisch, der andere klinisch und pathologisch-anatomisch. Dieser tritt bei einer 30jährigen Afrikanerin gegen Ende ihrer Schwangerschaft auf. Nach einer normalen Geburt erscheint erneut das haemorrhagische Syndrom mit Nasen-, Mund- und Rachenblutungen, blutigem Erbrechen und Melaena, begleitet von mäßigem, undulierendem Fieber. Der Allgemeinzustand ist schwer reduziert. Große, mit Blut gefüllte Blasen erscheinen auf der Zunge, am Gaumen und auf den Mundschleimhäuten.

Die Zahl der Plättchen sinkt auf 50 000. Der Blutverlust zieht eine schwere Anaemie nach sich. Zahl und Anteil der weißen Blutkörperchen sind normal, ebenso die Knochenmarkzellen. Trotz Bluttransfusionen, Vitamin-, Antibiotica- und Cortison-Therapie stirbt die Patientin im Schockzustand.

Die Obduktion ergibt Haemorrhagien der Schleimhäute, des Herzens, der Nieren, der Genital- und Verdauungsorgane. Die Milz ist unverändert. Die meisten Lymphdrüsen weisen leichte Schwellungen und Blutungen auf.

Als Todesursache findet man eine Haemorrhagie der gesamten rechten Vorhofwand.

Die histologische Untersuchung zeigt, daß die Kapillaren in der Nähe der Blutungen zum Teil stark gedehnt, gewunden und von sinusartigem Aussehen sind. Sie neigen zur spontanen Ruptur, was zur Bildung der Blutergüsse führt. Eine Entzündung der Gefäße ist nicht festzustellen. Das Blut fließt frei in das Bindegewebe, wo es zu blasenartigen Ansammlungen kommt, fast ohne zu gerinnen; es scheint als ob ihm die Bindegewebe-Grundsubstanz wesentlich geringeren Widerstand leiste.

Im Knochenmark ist eine Vermehrung aller blutbildender Zellen und insbesondere der Megakaryozyten zu beobachten. Eine Metaplasie der blutbildenden Zellen kann in den Lymphdrüsen, in der Leber, in der Milz und im Myokard festgestellt werden, wo große, manchmal atypische Megakaryozyten vorhanden sind.

Zum Schluß wird eine Übersicht über das Schrifttum zum Onyalai gegeben.

Que Monsieur le Docteur E. UNDRITZ veuille bien trouver ici l'expression de notre profonde reconnaissance pour les conseils et les encouragements qu'il a bien voulu nous prodiguer au cours de l'élaboration de ce travail.

A Monsieur le Docteur ERNST, ainsi qu'à Mademoiselle M. KAUFFMANN vont tous nos remerciements pour leur précieuse aide technique.

Bibliographie.

1. ACKROYD, J. F. (1949). The cause of thrombocytopenia in sedormid purpura. — Clin. Sci. 7, 269
2. BAEHR, G., KLEMPERER, P. & SCHIFRIN, A. (1936). An acute febrile anemia and thrombocytopenic purpura with diffuse platelet thromboses of capillaries and arterioles. — Trans. Ass. Amer. Phys. *51,* 43
3. BERNARD, J. (1948). Maladies du sang et des organes hématopoïétiques. — Paris: Flammarion
4. BERNARD, J., AUSSMAIRE, M., NENNA, A. & DUGAS, M. (1953). Les purpuras thrombopéniques idiopathiques. — Sem. Hôp. Paris *29,* 3415
5. BERNARD, J. & NENNA, A. (1953). Le purpura thrombopénique aigu avec bulles sanglantes buccales et hématuries. — Sem. Hôp. Paris *29,* 1
6. BLACKIE, W. K. (1937). Onyalai: a review. — Trans. roy. Soc. trop. Med. Hyg. *31,* 207

7. CAMPBELL, D. C. (1956). Idiopathic thrombopenic purpura in adults. — Med. clin. North Amer. *40,* 1187
8. CASTRONUOVO, G. (1934). Due gravi e mal note malattie africane: chilopa o onyalai, chinkumbi o chiufa o karyembo. — Rif. med. *100,* 1695
9. COURTOIS, GH. & LIMBOS, P. (1952). Considérations à propos d'un cas d'onyalai. — Ann. Soc. belge Méd. trop. *32,* 407
10. DAMESHEK, W. (1947). New forms of «idiopathic» thrombocytopenic purpura. — Blood *2,* 597
11. DIGGS, L. W. & HEWLETT, J. S. (1948). A study of the bone marrow from thirty-six patients with idiopathic hemorrhagic (thrombopenic) purpura. — Blood *3,* 1090
12. FELDMANN, N. (1905). Medizinal-Berichte über die deutschen Schutzgebiete 1903-4, 45 (cité par GILKES)
13. FELDMANN, N. & LEWIS, S. M. (1952). Haemophilia in a South African Bantu child. — S. Afr. J. med. Sci. *17,* 13 (cité par FERRO-LUZZI)
14. FERRO-LUZZI, G. (1950). Segnalazione di un caso di onyalai in Eritrea. — Boll. Soc. ital. Med. Igiene trop. *10,* 19
15. FITZGERALD, P. J., AUERBACH, O. & FRAME, E. (1947). Thrombocytic acroangiothrombosis (platelet thrombosis of the capillaries, arterioles and venules). — Blood *2,* 519
16. FLEISCHHACKER, H. (1950). Die Thrombopenie. Morbus maculosus haemorrhagicus Werlhof. In: Klinische Haematologie. 2. Aufl. p. 369. — Wien: Wilhelm Maudrich
17. FLEMING, A. M. (1925). Report on the Public Health, 1924, p. 20. — Salisbury Rhodesia: Government Printer (cité par GILKES et par BLACKIE)
18. GEAR, J. H. S. (1938). Onyalai, a form of purpura occurring in tropical Africa. Report of cases occurring in South Africa. — S. Afr. med. J. *12,* 632
19. GEAR, J. H. S., YEO, R. M. & BODENSTEIN, J. C. (1944). The etiology of onyalai. — S. Afr. med. J. *18,* 265
20. GELFAND, M .(1954). Onyalai, a clinical study. — Trans. roy. Soc. trop. Med. Hyg. *48,* 353
21. GELFAND, M. (1948). Few of the rarer diseases seen in Africa. — E. Afr. med. J. *25,* 447
22. GELFAND, M. (1957). The sick African. A clinical study. 3rd ed. 866 pp. — Cape Town: Juta & Co. Ltd.
23. GELFAND, M. (1944). The haemorrhagic bullae in onyalai. — Clin. Proc. *3,* 255
24. GILBERT, B. (1943). Onyalai: a tropical condition characterised by haemorrhages. Its gynaecological aspects. — J. Obstet. Gynaec. Brit. Emp. *50,* 437
25. GILKES, H. A. (1934). Two little known diseases in Northern Rhodesia: onyalai and chiufa. — Trans. roy. Soc. trop. Med. Hyg. *27,* 491
26. GOLDENBERG, P. T., THAYER, J. E. & HASTINGS, L. P. (1950). Febrile thrombopenic purpura with hemolytic anemia and platelet thrombosis. — New Engl. J. Med. *243,* 252
27. GREIG, H. B. W. (1955). Salicylamide purpura. — S. Afr. med. J. *29,* 269
28. HELMAN, J. (1938). Onyalai. — S. Afr. med. J. *12,* 742
29. HIRSCH, E. O. & DAMESHEK, E. (1951). Idiopathic thrombocytopenia. Review of 89 cases with particular reference to the differentiation and treatment of acute and chronic types. — Arch. intern. Med. *88,* 701
30. JELLIFFE, D. B. (1950). The syndrome of onyalai. — J. trop. Med. Hyg. *53,* 9
31. JOYEUX, C. (1938). Onyalai. — Presse méd. *46,* 257
32. JOYEUX, C. & SICÉ, A. (1950). Précis de médecine des pays chauds. 4e éd. p. 1050. Paris, Masson & Cie.

33. KEEVIL, A. J. (1938). Onyalai. — Trans. roy. Soc. trop. Med. Hyg. *31,* 572
34. KLIMA, R. (1937). Sternalpunktion und Knochenmarksbild bei Blutskrankheiten. — Ergebn. ges. Med. *22,* 38
35. KRAMER, S., METZ, J. & CASSEL, R. (1958). Chronic idiopathic thrombocytopenia in the Bantu. — S. Afr. med. J. *32,* 617
36. LAUFER, W. E. (1953). Onyalai. — S. Afr. med. J. *27,* 657
37. LEWIS, S. M. & LURIE, A. (1953). Onyalai, a clinical and laboratory survey. — J. trop. Med. Hyg. *56,* 281
38. LIMBOS, P. & COURTOIS, G. (1955). Un nouveau cas d'onyalai observé à Stanleyville. — Ann. Soc. belge Méd. trop. *35,* 187
39. MADISON, F. W. (1948). The role of allergy in the pathogenesis of purpura and thrombocytopenia. — Blood *3,* 1083
40. MARITSCHEK, M. & MARKOWICZ, H. (1933). Hypersensitiveness to quinine with purpura hemorrhagica, especially in the upper air and food passages. — Mschr. f. Ohrenheilk. *67,* 410
41. MARKOFF, N. (1938). Das Knochenmark bei thrombopenischer Purpura. — Med. Welt *12,* 770
42. MASSEY, A. Y. (1904). Onyalai, a disease of Central Africa. — J. trop. Med. Hyg. *7,* 269
43. MATTLET, G. (1935). Le kapfura ou kafindo-findo. — Ann. Soc. belge Méd. trop. *15,* 521
44. MAXWELL, J. P. (1901). On haemorrhagic bulla of mouth and pharynx. — J. trop. Med. Hyg. *4,* 211
45. MENSE, C. (1906). Einige wenig bekannte Krankheitsbilder. In: Handbuch der Tropenkrankheiten III, p. 789. — Leipzig: J. A. Barth
46. METTIER, S. R., MCBRIDE, A. & JONAH, L. (1948). Thrombocytopenic purpura complicating gold therapy for rheumatoid arthritis. Report of three cases with spontaneous recovery and one case with recovery following splenectomy. — Blood *3,* 1105
47. METZ, J. & KRAMER, S. (1958). Idiopathic thrombocytopenia in the Bantu. With special reference to onyalai — Trans. roy. Soc. trop. Med. Hyg. *52,* 411
48. METZ, J., KRAMER, S. & CASSEL, R. (1958). Acute idiopathic thrombocytopenia in the Bantu. — S. Afr. J. med. Sci. *23,* 93
49. MEYLER, L. (1959). Purpura met thrombopenie na het gebruik van chloroquine fosfaat. — Ned. T. Geneesk. *103,* 2477
50. MILLS, S. D. (1956). Purpura in childhood. Observations of 187 cases. — J. Pediat. *49,* 306
51. MOESCHLIN, S. (1942). Die Sedormid-Thrombozytopenie anhand von Sternalpunktaten, Belastungs- und Transfusionsversuchen. — Schweiz. med. Wschr. *72,* 119
52. MORGAN, A. A. & SQUIRES, B. T. (1940). Onyalai in Northern Bechuanaland. — S. Afr. med. J. *14,* 231
53. MORRIS, R. M. (1934). Onyalai in Southern Rhodesia. — Native Affairs Dept. Annual *12,* 17 (cité par GELFAND)
54. PAISLEY, J. L. D. (1950). Onyalai in the Cape Province. — S.Afr. med. J. *24,* 610
55. PESHKIN, M. M. & MILLER, J. A. (1934). Quinine and ergot allergy and thrombocytopenic purpura: Report of a case. — J. Amer. med. Ass. *102,* 1737
56. PRESLEY, S., BEST, W. R., PONCHES, H. G. & LIMARZI, L. R. (1951). Bone marrow analysis in 100 cases of idiopathic thrombocytopenic purpura with reference to the prognostic significance of eosinophils and megakaryocytes. — J. Lab. clin. Med. *38,* 939
57. RAPPAPORT, A. E., NIXON, C. E. & BARKER, W. A. (1945). Fatal secondary

toxic thrombopenic purpura due to sodium salicylate. — J. Lab. clin. Med. *30*, 916

58. RETIEF, F. (1946). Onyalai. — Proc. Transv. Mine med. Offrs' Ass. *26*, 288
59. RIGBY, E. P. (1949). A case of secondary thrombocytopenia resembling onyalai. — E. Afr. med. J. *26*, 84
60. ROHR, K. (1949). Das menschliche Knochenmark. 2. Aufl. 404 pp. — Stuttgart, G. Thieme
61. ROHR, K. (1958). Reaktive Retikulosen des Knochenmarkes. — C. R. 3e Congr. Soc. Int. Europ. Hématol. p. 268, Rome
62. ROSEGGER, H. (1938). Die haemorrhagischen Diathesen. Probleme ihrer Entstehung und Behandlung. — Zbl. inn. Med. *59*, 753
63. SCHWARTZ, M. & VON DER HEIDE, E. C. (1945). Thrombocytopenic purpura due to mapharsen. — J. Amer. med. Ass. *128*, 657
64. SCOTT, H. H. (1929). Onyalai. Medical Research in the Colonies, Protectorates and Mandated Territories. — London: Colonial Medical Research Committee Publication No. 140 (cité par BLACKIE et par LEWIS & LURIE)
65. SHEE, J. C. (1961). Onyalai in an elderly European woman. — Trans. roy. Soc. trop. Med. Hyg. *55*, 239
66. SINGER, P. (1937). Essentielle Thrombopenie und Gravidität. — Wien. klin. Wschr. *50*, 1741
67. SINGER, K., BORNSTEIN, F. P. & WILE, S. A. (1947). Thrombotic thrombocytopenic purpura. Hemorrhagic diathesis with generalized platelet thromboses. — Blood *2*, 542
68. SINGER, K., MOTULSKY, A. G. & SHANBERGE, J. W. (1950). Thrombotic thrombocytopenic purpura. Studies on the hemolytic syndrome in this disease. — Blood *5*, 434
69. SPENCE, A. W. (1927). The results of the splenectomy for purpura haemorrhagica. — Brit. J. Surg. *15*, 466
70. SQUIER, T. L. & MADISON, F. W. (1937). Thrombocytopenic purpura due to food allergy. — J. Allergy *8*, 143
71. SQUIRES, B. T. (1950). Onyalai in the Bechuanaland Protectorate. — Trans. roy. Soc. trop. Med. Hyg. *43*, 667
72. SQUIRES, B. T. (1943). A further note: Onyalai in Bechuanaland Protectorate. — S. Afr. med. J. *17*, 292
73. STEFANINI, M. & DAMESHEK, W. (1955). The haemorrhagic disorders. A clinical and therapeutic approach, p. 368. — New York and London: Grune & Stratton
74. STEIN, H. B. & MILLER, E. (1943). Acute thrombocytopenic purpura associated with haemorrhagic bullae with special reference to onyalai. — S. Afr. J. med. Sci. *8*, 1
75. STEIN, H. B. & MILLER, E. (1943). Onyalai and acute thrombocytopenic purpura. — Clin. Proc. *2*, 347
76. STETTBACHER, H. R. (1950). Zur «Selbstbehandlung» mit Salicylamid. — Schweiz. med. Wschr. *80*, 1177
77. STRANGWAY, W. E. & STRANGWAY, A. K. (1949). Ascorbic acid deficiency in the African disease onyalai. — Arch. intern. Med. *83*, 372
78. STRANGWAY, W. E. & STRANGWAY, A. K. (1953). Demicência de ácido ascórbico na doença africana «onyalai». — An. Inst. Med. trop. (Lisboa) *10*, 1185
79. TROWELL, H. C. (1951). Two cases of onyalai in Uganda. — E. Afr. med. J. *28*, 449
80. UNDRITZ, E. (1951). Planches hématologiques Sandoz. — Bâle: Sandoz S.A. Et communication personnelle
81. VAN DEN BERGHE, L. (1945). Syndrome thrombopénique ou onyalai. Obser-

vation d'un cas provenant du Congo belge. — Ann. Soc. belge Méd. trop. *25*, 49

82. VAUCEL, M. (1952). Médecine tropicale, p. 1766. — Paris: Editions médicales Flammarion
83. WELCH, T. B. (1920). Observations on a case of onyalai in the East African Protectorate. — J. trop. Med. Hyg. *23*, 138
84. WELLMANN, F. C. (1904). Brief conspectus of the tropical diseases common in the Highlands of West Central Africa. — J. trop. Med. Hyg. *7*, 52
85. WELLMANN, F. C. (1908). A fatal case of onyalai with some remarks on the history, nature, symptoms, prognosis and treatment of the disease. — J. trop. Med. Hyg. *11*, 119
86. WHIPPLE, A. O. (1926). Splenectomy as a therapeutic measure in the thrombocytopenic purpura haemorrhagica. — Surg. Gynec. Obstet. *42*, 329
87. WILKINSON, J. (1955). A case of onyalai in Kenya. — J. trop. Med. Hyg. *58*, 86
88. WILKINSON, J. (1953). The pathology and etiology of purpura. — E. Afr. med. J. *30*, 193
89. WILKINSON, J. (1953). A fatal case of onyalai in Kenya. — E. Afr. med. J. *30*, 69
90. WINTROBE, M. M., HANRAHAN, E. M. & THOMAS, C. B. (1937). Purpura haemorrhagica with special reference to course and treatment. — J. Amer. med. Ass. *109*, 1170