Über das Vorkommen und Verhalten von Haemococcidien der Gattung Hepatozoon Miller 1908 (Protozoa, Adeleidea) in mittel- und südeuropäischen Säugern

Autor(en): **Krampitz, Heinz Eberhard**

Objekttyp: **Article**

Zeitschrift: **Acta Tropica**

Band (Jahr): **21 (1964)**

Heft 2

PDF erstellt am: **04.06.2024**

Persistenter Link: https://doi.org/10.5169/seals-311186

Nutzungsbedingungen

Die ETH-Bibliothek ist Anbieterin der digitalisierten Zeitschriften. Sie besitzt keine Urheberrechte an den Inhalten der Zeitschriften. Die Rechte liegen in der Regel bei den Herausgebern.
Die auf der Plattform e-periodica veröffentlichten Dokumente stehen für nicht-kommerzielle Zwecke in Lehre und Forschung sowie für die private Nutzung frei zur Verfügung. Einzelne Dateien oder Ausdrucke aus diesem Angebot können zusammen mit diesen Nutzungsbedingungen und den korrekten Herkunftsbezeichnungen weitergegeben werden.
Das Veröffentlichen von Bildern in Print- und Online-Publikationen ist nur mit vorheriger Genehmigung der Rechteinhaber erlaubt. Die systematische Speicherung von Teilen des elektronischen Angebots auf anderen Servern bedarf ebenfalls des schriftlichen Einverständnisses der Rechteinhaber.

Haftungsausschluss

Alle Angaben erfolgen ohne Gewähr für Vollständigkeit oder Richtigkeit. Es wird keine Haftung übernommen für Schäden durch die Verwendung von Informationen aus diesem Online-Angebot oder durch das Fehlen von Informationen. Dies gilt auch für Inhalte Dritter, die über dieses Angebot zugänglich sind.

Ein Dienst der *ETH-Bibliothek*
ETH Zürich, Rämistrasse 101, 8092 Zürich, Schweiz, www.library.ethz.ch

http://www.e-periodica.ch

Aus dem Bernhard-Nocht-Institut für Schiffs- und Tropenkrankheiten Hamburg (Dir.: Prof. Dr. Dr. H. Vogel), Abteilung für Veterinärmedizin (Vorsteher: P.D. Dr. R. Schindler).

Über das Vorkommen und Verhalten von Haemococcidien der Gattung Hepatozoon Miller 1908 (Protozoa, Adeleidea) in mittel- und südeuropäischen Säugern.*

Von Heinz Eberhard Krampitz.**

Mit 33 Mikrophotographien nach Präparaten des Verfassers und 3 Textfiguren.

Les résultats obtenus dans un laboratoire sont très imparfaits à côté de ceux que peut réaliser la nature.
Alphonse Laveran, 1914.

1. Zur Technik des Parasitennachweises im Blut und den Geweben 115
2. Natürliches Vorkommen und Befallshäufigkeit 117
3. Organbevorzugungen und Wirtskörperreaktionen 119
4. Zwischenträger und Endwirte 128
5. Lebenskreise und Entwicklungswege 131
6. Jahreszeitliche Prävalenz und geographische Verbreitung . . . 140
7. Artdiagnose und Artunterscheidung 144
Résumé, Summary 150
Literatur 153

Unter den Zellparasiten der Coccidien-Unterordnung Adeleidea Léger nehmen die drei wirtswechselnden Gattungen *Karyolysus, Hepatozoon* und *Haemogregarina,* die Wirbeltiere als Zwischenwirte benutzen, nicht nur bei angewandter Betrachtung eine gewisse Sonderstellung ein. Reichenow (1953) betont indessen die familiäre Zusammengehörigkeit aller bisher bekannten Adeleidea-Gattungen aus Gründen zytologischer Übereinstimmung ohne Rücksicht auf die Vorzugswirte. Der eigene Weg, den die drei genannten Gattungen beim Wirtswechsel im Vergleich zu den sich ebenfalls aus ursprünglich reinen Insektenparasiten herleitenden Haemosporidien gefunden haben, ist nur im Lichte vorausgehender biogenetischer Entwicklungsstufen verständlich. Sie finden

* Mit Unterstützung der Deutschen Forschungsgemeinschaft. Nach einem Vortrage, gehalten auf der ersten Jahrestagung der Deutschen Gesellschaft für Parasitologie am 31. 3. 1962 in Hamburg.

** Neue Anschrift des Verfassers: Dr. med. H. E. Krampitz, Institut für Infektions- und Tropenmedizin der Universität, Am Neudeck 1, 8 München 9.

sich heute noch zum Teil bei einigen reinen Zellparasiten der Wirbellosen verwirklicht.

So wenig Schwierigkeiten hinsichtlich einer phyletischen Herleitung der drei temporär das periphere Blut von Wirbeltieren bewohnenden und sich in deren Organen asexuell vermehrenden Gattungen aus einwirtigen Coccidien der Wirbellosen zu bestehen scheinen, so unsicher ist noch in mancher Beziehung die Abgrenzung der drei wirtswechselnden Gattungen voneinander, und vor allem die Artunterscheidung. Gut bekannt sind aus der sehr großen Formenfülle jeweils nur einige wenige, der Untersuchung besonders leicht zugängliche Formen, die als genügend repräsentativ erachtet werden, um Eigentümlichkeiten ihres Entwicklungsganges auch für andere, weniger bekannte, mehr oder minder ähnliche Verwandte als gültig anzunehmen.

An eine wünschenswerte vollständige Revision der Gattung *Hepatozoon* ist aus Mangel an Informationen über viele ihrer vermeintlichen Angehörigen vorläufig nicht zu denken. Ziel der Darstellung will es vielmehr nur sein, Eigenbeobachtungen an zweifelsfreien Mitgliedern dieser Gattung bekanntzugeben, Möglichkeiten der Artunterscheidung zu erkunden und durch Hinweis auf einige von mir noch empfundene Wissenslücken zu weiteren Untersuchungen anzuregen.

1. Zur Technik des Parasitennachweises im Blut und den Geweben.

Alle *Hepatozoon*-Nachweise in meinen Untersuchungen führte ich in Blutpräparationen und Tupfpräparaten der inneren Organe durch. Sie wurden mit Methylalkohol fixiert und mit Giemsalösung gefärbt. Der Nachteile dieser Trockenfixierung bin ich mir dabei stets bewußt geblieben. Zytologische Einzelheiten sind zurückhaltend interpretiert. Für histologische Zwecke wurden Organproben in Susa oder Formalin fixiert und die Schnitte dann mit Hämatoxylin-Eosin oder Giemsa gefärbt. So gut wie nie treten die Parasiten in infizierten Wirten singulär oder nur so selten auf, daß ihr direkter mikroskopischer Nachweis nicht gelänge. Die biologisch wichtige Massenvermehrung im Vertebraten ist vielmehr in der Regel so stürmisch und protrahiert, daß es nur der Beachtung einiger einfacher Präparationstechniken bedarf, um praktisch alle Parasitenträger erkennen zu können. Die typische Größe, Gestalt und Lagerung der einzelnen Entwicklungsformen von *Hepatozoon,* vor allem der sich nie mitfärbende Hüllenhof, kennzeichnen die körperfremden Zellen stets einwandfrei und ge-

statten bei einiger Kenntnis immer die leichte Unterscheidung von ähnlichen Parasiten, vornehmlich Toxoplasmen und *Sarcocystis*-Sporen. Auch im histologischen Schnitt sind bei den Schizozysten Hüllen und Hofbildung in der Regel deutlich zu erkennen und dürfen als Unterscheidungsmerkmal gegenüber den praktisch wichtigen Pseudozysten von *Toxoplasma* gelten (Abb. 14, 15, 22, 23, 26).

Für Blutpräparate wurde dem lebenden Tier Material aus der Schwanzvene entnommen. Aus frischtoten Kleinsäugerwirten gelingt es innerhalb von 12 bis 24 Stunden nach Eintritt des Todes immer noch aus den Herzvorhöfen genügende Mengen Blut für Ausstrichpräparate zu gewinnen.

Auf komplizierte Leukozytenanreicherungen kann bei der Diagnose im Blut verzichtet werden. Es genügt, beim Abstrich nur so viel Blut auszuziehen, daß der Film etwa im letzten Drittel des Objektträgers abreißt. Dort sammeln sich dann parasitierte und nicht parasitierte Leukozyten. Die Technik des dicken Tropfens, wie sie sich bei der Diagnose anderer Blutparasiten bewährt, ergibt bei *Hepatozoon* meist unbefriedigende Resultate. Es kann jedoch empfohlen werden, einen kleinen Bluttropfen auf dem Objektträger sternförmig auszuziehen, lufttrocknen zu lassen und dann mit Methylalkohol wie einen Ausstrich oder ein Tupfpräparat zu fixieren. Parasitennachweise gelingen dann besonders leicht, wenn man die Randpartien des gefärbten Tröpfchens mustert. Wird frisches Blut vor der Weiterverarbeitung zu Ausstrichen mit gerinnungshemmenden Mitteln verdünnt und kurze Zeit außerhalb des lebenden Wirtskörpers aufbewahrt, verlassen viele Gametozyten die sie beherbergende Zelle, konfigurieren sich «würmchenförmig» (vgl. Seite 133) und lassen dann Bilder entstehen, wie man sie in frisch ausgezogenem Blut und selbst in solchem aus längere Zeit toten Tieren nicht antrifft.

Beim Nachweis von Schizogonien in Tupfpräparaten von Leber und Lunge kommt es darauf an, nicht nur das in diesen Organen gespeicherte oder gestaute Blut, sondern möglichst viel vom Gewebe selbst darzustellen. Für Schnellnachweise und Reihenuntersuchungen hat sich mir das Tupfpräparat gegenüber den umständlicheren histologischen Serienschnitten in der Handhabung und den Ergebnissen überlegen gezeigt.

In Übereinstimmung mit Voruntersuchern (NAUCK, 1927; REGENDANZ & KIKUTH, 1928b; JETTMAR, 1932) gelang es auch mir nicht, durch Entmilzung von *Hepatozoon*-Trägern eine Beeinflussung der Gametozytenanreicherung im peripheren Blut zu erreichen.

Im übrigen kann ich auch die Angaben von CLARK (1955) und

von JACOB (1955) bestätigen, wonach Nagetiere mit reinen *Hepatozoon*-Infektionen keine signifikant positiven Seroreaktionen auf *Toxoplasma gondii* erkennen lassen. Auch durch Verimpfung von Blut und Organsuspensionen solcher *Hepatozoon*-Träger und deren Außenparasiten sind im Serum von vorher negativen Meerschweinchen niemals positive Sabin-Feldmann-Teste oder Titerbewegungen in der Komplementbindung bei Verwendung von *Toxoplasma gondii* als Antigen zu beobachten. Wie im folgenden noch mehrfach deutlich werden wird, sind auch weder aus dem morphologischen Erscheinungsbild noch aus dem biologischen Verhalten von *Hepatozoon* irgendwelche Rückschlüsse auf nähere verwandtschaftliche Beziehungen zu *Toxoplasma* gerechtfertigt.

2. Natürliches Vorkommen und Befallshäufigkeit.

Entoparasiten, über deren Zugehörigkeit zu der aus Wüstenspringmäusen (BALFOUR, 1905), Haushunden (BENTLEY, 1905) und Ratten (BALFOUR, 1905; ADIE, 1906; MILLER, 1908) zuerst bekannt gewordenen Gattung *Hepatozoon* (Synonyme: *Leucocytogregarina,* olim pro parte *Leucocytozoon* et *Haemogregarina)* kein Zweifel bestehen kann, sind überall in der Welt, wo auf sie geachtet wurde, vornehmlich in kleinen Säugetieren gefunden worden. Im Rahmen meiner Freilandtestungen auf das Vorkommen von Blutprotozoen in westeuropäischen wildlebenden Säugetieren konnte ich in Übereinstimmung mit den Voruntersuchern (COLES, 1914; DUBININ, 1953; JACOBS, 1953; ERHARDOVA, 1955; ČERNA, 1957) *Hepatozoon*-Befunde vor allem in Nagetieren erheben. In kleinen Insektenfressern treten die Parasiten nur sehr selten, in Fledermäusen gar nicht auf. Diese Feststellung gründet sich auf die Untersuchung einer Serie von bisher insgesamt 2028 Nagern, Hasenartigen und Insektenfressern in 32 Arten sowie 562 Fledermäusen in 23 Arten. Die 11 Wirtsarten, in denen ein *Hepatozoon*-Befall festgestellt werden konnte, sind in Tabelle 1 aufgeführt. Die Gattungsdiagnose wurde in den Blut- und Organpräparationen auf Grund des intramononukleären Auftretens der Gametozyten im Peripherblut gestellt, das als Regelerscheinung bei den anderen Gattungen von Kleinsäugerparasiten nicht bekannt ist. Intraerythrozytäre Formen sind mir nicht begegnet. Das geprüfte Tiermaterial wurde in den Jahren 1951 bis 1961 auf Sammelexkursionen in Deutschland und anläßlich mehrerer Reisen ins Ausland beschafft. Vorwiegend stammt es aus dem Rhein-Main-Gebiet (Frankfurter Stadtwald, Taunus, Odenwald, Lahntal), aus Westfalen (Soester Börde), aus der näheren und weiteren Umgebung

TABELLE 1.

Hepatozoon-Häufigkeit in mittel- und südeuropäischen Kleinsäugern.

Wirtsarten	Getestete Tiere	Positive Befunde
Waldspitzmaus *(Sorex araneus)*	144	2
Feldspitzmaus *(Crocidura leucodon)*	35	1
Eichhörchen *(Sciurus vulgaris)*	8	1
Rötelmaus *(Clethrionomys glareolus)*	425	271
Savi-Kleinwühlmaus *(Pitymys savii)*	9	1
Feldmaus *(Microtus arvalis)*	206	22
Erdmaus *(Microtus agrestis)*	44	3
Sumpfmaus *(Microtus oeconomus)*	11	3
Gelbhalsmaus *(Apodemus flavicollis)*	154	3
Waldmaus *(Apodemus sylvaticus)*	437	7
Wanderratte *(Rattus norvegicus)*	42	3

Hamburgs (Alstertal, Walddörfer, Ahrensburg), aus dem Berliner Grunewald, dem Münchner Englischen Garten, aus dem Wiener Wald, der Gegend des Millstätter Sees in Kärnten und des Neusiedler Sees im Burgenland. Schließlich aus allen Teilen und Höhenlagen Siziliens (KRAMPITZ, 1957) und aus der Provence (Nîmes, Arles, Camarque). Es zeigte sich, daß der Befall der einzelnen Kleinsäugerarten auch am gleichen Orte immer unterschiedlich ist. Die als *Hepatozoon muris* bekannte Erscheinungsform, der Bezugswert zukommt, wurde von mir nur in sizilianischen Wanderratten, nicht aber in etwa 100 Ratten beider Arten in gemäßigten Breiten, an vielen, zum Teil weit auseinanderliegenden Teststellen nachgewiesen; auch nicht in Wirten vom freien Felde, die mit *Hepatozoon*-infizierten Wühlmäusen in Verbindung gestanden haben dürften. Auch gelang es nicht, in 183 Hausmäusen (*Mus musculus* ssp.) einen Befall festzustellen, weder in der zah-

lenmäßig am stärksten vertretenen Serie von 113 Stück aus Sizilien, wo ich *H. muris* in Ratten fand und auch die Hausmäuse oft *Echinolaelaps echidninus* tragen (WILLMANN, 1955), noch aus einheimischen Feldfängen.

3. Organbevorzugungen und Wirtskörperreaktionen.

Adeleidea sind Zellparasiten der inneren Organe ihrer Wirte, in denen sie sich nach vollständiger Durchdringung der Darmwand, d. h. also der inneren Oberfläche des Körpers, zur Vermehrung ansiedeln. Grundsätzlich ist dieses Verhalten in End- und Zwischenwirten jeder Organisationshöhe immer wieder gleich. Weitgehende Übereinstimmung ist ferner bei allen Gattungen auch im Hinblick auf die Wahl des Ansiedlungsortes gegeben. Die Einnistung erfolgt im Körperinnern nicht zufällig irgendwo, sondern stets in bestimmten, für Gattung und Art typischen Organen oder Organsystemen. Besonders deutlich tritt ein solches Ansiedlungspräferendum in Erscheinung, wenn die betreffende Zellparasitengruppe sich an ein Leben im Innern des Wirbeltierkörpers angepaßt hat, wie es bei der Gattung *Hepatozoon* der Fall ist.

Bei den Entwicklungsstadien dieser Entoparasiten, die im strömenden Blut auftreten, sind mehrere Lebensformen bekannt geworden, die gewisse, aber keine strengen Bindungen an bestimmte systematische Verwandtschaftsgruppen der Wirte erkennen lassen. So ist das intraerythrozytäre Auftreten (Abb. 9) besonders verbreitet bei verschiedenen Angehörigen der Familie der Pferdespringer (Dipodidae) in Afrika, Asien und in Steppen im äußersten Osten Europas (BALFOUR, 1905; SASSUCHIN, 1931, 1936; LAVERAN, 1905; RODHAIN, 1913; JETTMAR, 1932; HOOGSTRAAL, 1961). An zweiter Stelle unter den Wirtsarten für intraerythrozytäre Formen stehen Beuteltiere in ihren klassischen Verbreitungsgebieten Australien und Südamerika (D'UTRA E SILVA & ARANTES, 1916; REGENDANZ & KIKUTH, 1928a; MACKERRAS, 1958, 1959; GARNHAM & LEWIS, 1958; HERMAN & PRICE, 1958). Neben diesen Verbreitungsschwerpunkten sind aber auch eine Reihe verstreuter Vorkommen intraerythrozytärer Formen in völlig anderen wildlebenden Kleinsäugetieren, so in Sandrennmäusen (Gerbillinae), der afrikanischen Hamsterratte *(Cricetomys gambianus)* und einer kleinen ostafrikanischen Palmenratte *(Dendromus melanotis)* bekannt geworden (CHRISTOPHERS, 1905; SASSUCHIN, 1931, 1936; LATYSHEV, 1949; RODHAIN, 1913; KLEINE & TAUTE, 1911). Die artliche Sonderstellung der einzelnen Formen ist nicht von

allen Autoren als sicher erachtet und in besonderen Namensschöpfungen zum Ausdruck gebracht worden. Übereinstimmend wird berichtet, daß die Parasiten die von ihnen befallenen Erythrozyten mehr oder minder stark verformen und sogar sprengen können. Wohl kommen deswegen sehr oft freie Formen im Plasma, nie aber in einem Wirtsindividuum, gleichzeitig solche in roten und weißen Blutkörperchen vor.

Das intraleukozytäre Vorkommen der Blutformen ist bei *Hepatozoon* aus Säugetieren am häufigsten beschrieben. Ein gleichzeitiges, auch nur vereinzeltes Eindringen von Gametozyten in das Innere der Erythrozyten ist niemals bekannt geworden und in meinem großen Material auch nie zu beobachten gewesen. Regelmäßig kommen jedoch freie Formen sowohl im Plasma des Peripherblutes wie vor allem in den Vermehrungsorganen vor. Sie mögen bei der Präparationsprozedur, vielleicht auch schon vorher, ihre Wirtszelle verloren haben oder in eine solche noch nicht eingedrungen sein. Die Mehrzahl der Beobachter stimmen darin überein, daß im Peripherblut vor allem kompaktkernige Leukozyten befallen sind und nur gelegentlich Übergangsformen, während reife polymorphkernige Leukozyten von den Parasiten in der Regel gemieden werden. Seit langem sind jedoch auch Ausnahmen des Vorkommens in gelapptkernigen Leukozyten des strömenden Blutes bekannt. Es ergibt sich die Frage, ob es von der *Hepatozoon*-Art, der Befallsstärke oder vom Alter der Infektion abhängen könnte, in welchem Leukozytentyp die Gametozyten im Augenblick der Präparation angetroffen werden. Ich habe bei sehr vielen Befallsstudien in mitteleuropäischen kleinen Muriden jeden Alters und unterschiedlichster Infektionsintensität niemals einen polymorphkernigen Leukozyten gesehen, der *Hepatozoon* beherbergt hätte. Eine auffällige Ausnahme von dieser Gesetzmäßigkeit scheint lediglich bei *H. muris* vorzuliegen. In einer mittelgroßen männlichen Wanderratte, gefangen am 9. 5. 1962 an der sizilianischen Ostküste bei Messina, fand ich nahezu alle Leukozytentypen befallen (Abb. 1—3). Die ungewöhnliche Stärke der Gametozytämie stand bei diesem Tier in einem gewissen Mißverhältnis zur Spärlichkeit der Schizogonien in den Organen, so

---

Legenden zu Tafel I.

sprengend. Peripherblut der Wüstenspringmaus *(Jaculus orientalis)*. Giza Imbaba (Ägypten) 16. 10. 58 (Hoogstraal dedit). Vergr. ca. 1400fach.

10–11 *Hepatozoon erhardovae* spec. nov. Extracelluläre «Würmchenformen» entstanden nach osmotischer Lyse des Herzblutes eines Rötelmaus. Frankfurt/M.-Schwanheim 20. 7. 1962. Vergr. ca. 1400fach.

12 *Hepatozoon erhardovae* spec. nov. Lungentupf einer Rötelmaus. Unmittelbares Vorstadium zur Schizogonie. Intrazelluläre Quellung und Abrundung. Frankfurt/M.-Schwanheim 12. 7. 1959. Vergr. ca. 1500fach.

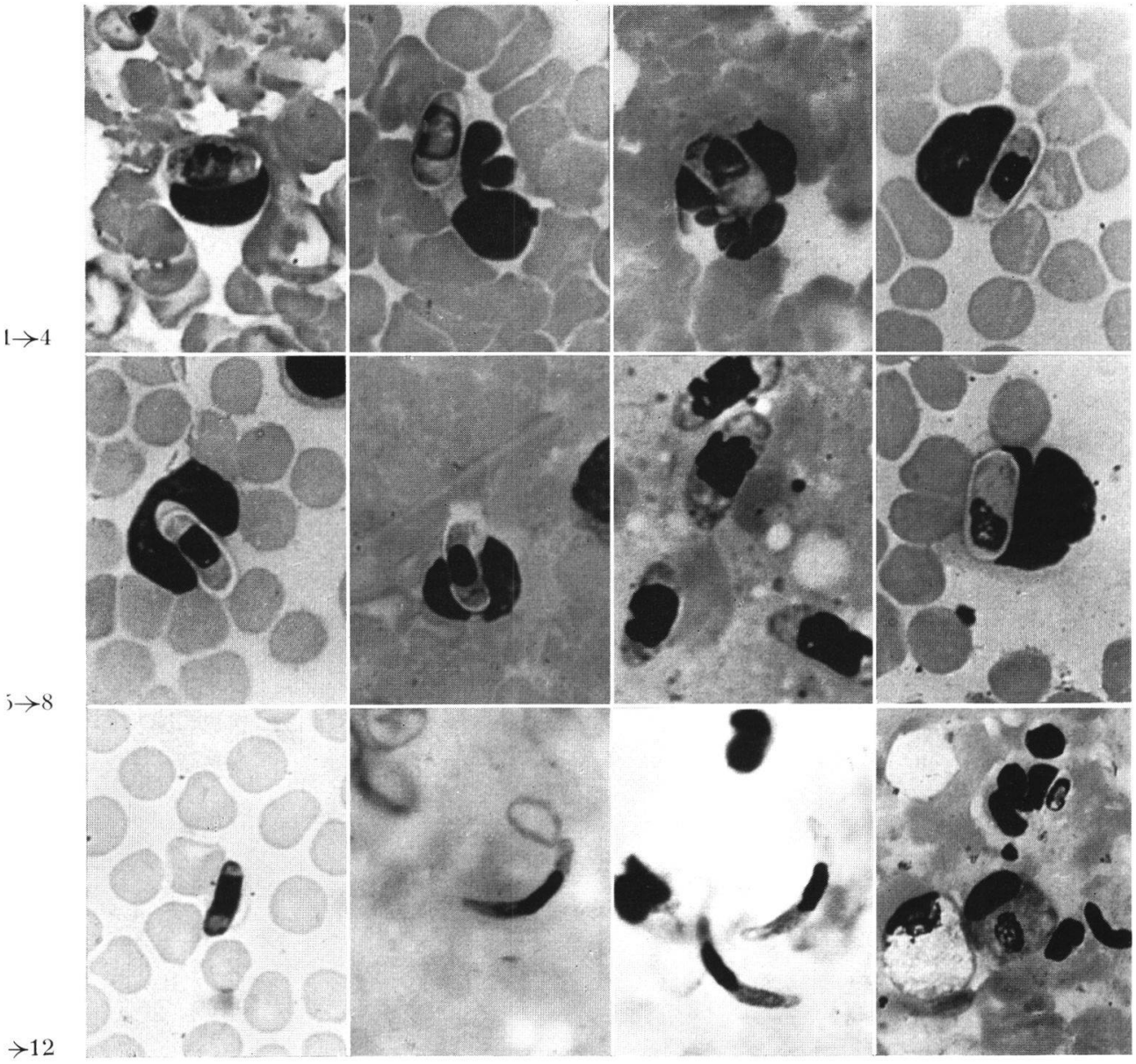

TAFEL I.

1–3 *Hepatozoon muris.* Gametozyten aus dem Herzblut der Wanderratte *(Rattus norvegicus)* in verschiedenen Leukozytentypen. Messina-Paradiso 9. 5. 1962. Vergr. ca. 1400fach.

4–5 *Hepatozoon erhardovae* spec. nov. Gametozyten aus dem Peripherblut der Rötelmaus *(Clethrionomys glareolus).* Frankfurt/M.-Schwanheim 12. 7. 1959. Vergr. ca. 1400fach.

6 *Hepatozoon lavieri* aus dem Herzblut der Feldmaus *(Microtus arvalis).* Neusiedl am See (Burgenland), Parndorfer Platte 19. 9. 1957. Vergr. ca. 1400fach.

7 *Hepatozoon sylvatici.* Freie Formen aus dem Lungentupf der Waldmaus *(Apodemus sylvaticus).* Frankfurt/M.-Schwanheim 16. 4. 1958. Vergr. ca. 1400fach.

8 *Hepatozoon canis.* Gametozyt aus dem Peripherblut eines Haushundes *(Canis familiaris).* Istambul (Türkei) 1933 (Tüzdil dedit). Vergr. ca. 1400fach.

9 *Hepatozoon balfouri.* Intraerythrozytärer Gametozyt, die Wirtszelle

(Fortsetzung S. 120)

daß diese Infektion bereits den Höhepunkt ihrer ehedem sicher nicht unerheblichen Vermehrungsaktivität überschritten hatte. Von 100 Gametozyten im Herzblut fanden sich in den Polymorphkernigen 21, in Übergangsformen 12, in Monozytären 65, frei im Plasma 2 und in Lymphozyten keine. Es bestand deutliche Leukozytose, die im Differenzialblutbild zu Lasten der Mononukleären ging. Trotzdem war etwa der vierte Teil der nur zu 16% vorhandenen neutrophilen gelapptkernigen Leukozyten parasitiert, während von 100 kompaktkernigen nur 12 den Parasiten enthielten. Die Gametozyten hatten also im vorliegenden Falle das erhöhte Angebot an weißen Blutkörperchen nicht im Sinne einer ausgeprägten Monozytotropie genutzt, wie es BRUMPT (1946) für eine seiner starken experimentellen Infektionen von Laborratten am 7. Tage nach dem Auftreten der Parasiten im Blut beschreibt. Es hat also den Anschein, als ob das Verhalten der Geschlechtsformen von *Hepatozoon* gegenüber dem Leukozytentyp im Blut nicht nur je nach Art verschieden ist, sondern als ob hier auch intraspezifische Stammeigentümlichkeiten beobachtet werden könnten. Untersuchungen an mitteleuropäischen kleinen Muriden und ihren Hepatozooninfektionen vermögen allerdings wegen des weitgehend uniformen Verhaltens ihrer Gametozyten bei der

---

Legenden zu Tafel II.

13 *Hepatozoon erhardovae* spec. nov. Lungentupf einer Rötelmaus. Kleiner intrazellulärer Schizont. Noch keine Merozoitenkerne anfärbbar. Frankfurt/M.-Schwanheim 12. 7. 1959. Vergr. ca. 700fach.

14 Dasselbe Präparat wie 12 und 13. Schizogonien verschiedenen Reifestadiums. Vergr. ca. 700fach.

15 *Hepatozoon erhardovae* spec. nov. Anormale Teilungsfigur mit nur 4 Merozoiten. Frankfurt/M.-Schwanheim 20. 7. 1962. Vergr. ca. 700fach.

16 *Hepatozoon erhardovae* spec. nov. Schizozyste im interalveolären Bindegewebe der Lunge. Halbmondförmig verdrängter Kernrest der Wirtszelle. Ohlstedter-Wald bei Hamburg 21. 6. 1960. Susa, Haemat. Eosin. Vergr. ca. 870fach.

17 Dasselbe Präparat wie Abb. 16. Schizogonie der Alveolarwand unmittelbar anliegend. Vergr. ca. 870fach.

18–20 *Hepatozoon lavieri*. Schizogonien im Lungentupf der Feldmaus *(Microtus arvalis)*. Neusiedl am See (Burgenland), Parndorfer-Platte 19. 9. 1957. Vergr. ca. 700fach.

21 *Hepatozoon sylvatici*. In Entwicklung begriffene intrazelluläre Schizogonie im Knochenmark der Waldmaus. Susa, Haemat. Eosin. Stadium etwa analog dem getupften Bild auf Abb. 12. Frankfurt/M.-Schwanheim 16. 4. 1958. Vergr. ca. 1400fach.

22–24 *Hepatozoon sylvatici*. Verschiedene Schizogonien im Tupfpräparat des Knochenmarks der Waldmaus. Dimorphismus der Vermehrungsstruktur. Frankfurt/M.-Schwanheim 16. 4. 1958. Vergr. 22 und 23 ca. 560fach, 24 ca. 870fach.

25–26 *Hepatozoon muris*. Schizogonien aus dem Lebertupf einer Wanderratte. Messina-Paradiso 9. 5. 1962. Strenge Orientierung der Merozoitenkörper nach den Polen der Schizozyste. Vergr. ca. 700fach.

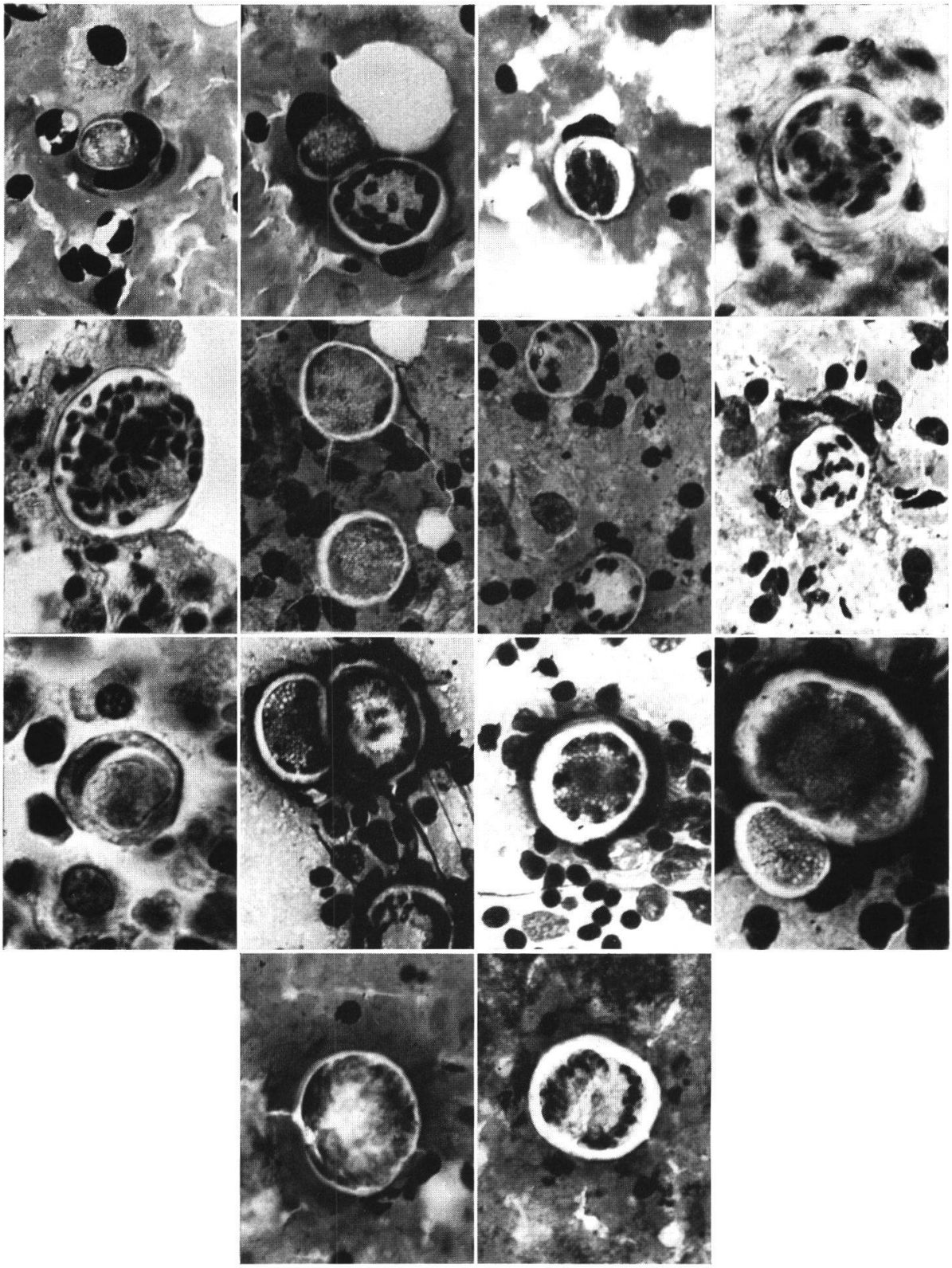

13→16

17→20

21→24

25→26

TAFEL II.

Wirtszellenwahl keinen Beitrag zur Klärung dieser Frage zu erbringen.

Gewisse Deutungsschwierigkeiten bereiten einige von den Revisoren zur Gattung *Hepatozoon* gezählte Parasitenpopulationen, bei denen die Erstbeschreiber einen Anschluß an bestimmte Formenelemente des Blutes bei keinem Einzelstück gesehen haben. Ich konnte einen ähnlichen Befund im Blut der Waldspitzmaus *(Sorex araneus)* aus dem Frankfurter Stadtwald erheben. Vermehrungsformen hat bisher in solchen Fällen noch niemand finden können. Obwohl es immer gewagt erscheint, das Postulat eines erwiesenen Zellparasitismus als entscheidendes Familien- und Gattungsdiagnostikum zu mißachten, bin ich doch, wie offenbar auch andere Autoren, auf Grund von Strukturvergleichen zu dem Schluß gelangt, daß unter gewissen Bedingungen im fixierten Augenblicksbild ein Zellanschluß fehlen kann, ohne daß die engen verwandtschaftlichen Beziehungen zu gleich konfigurierten, in Blutzellen schmarotzenden Arten allein dadurch in Frage gestellt sein müßten.

Sucht man bei den einzelnen Formen nach dem Ort der agamen Vermehrung, so werden wieder organotrope Tendenzen deutlich. Schizogonien können bei *Hepatozoon* niemals in den mobilen Blutzellen, weder in der Peripherie noch in den großen Blutspeichern, vor sich gehen. Die Tatsache, daß sowohl bei Erythrozyten – wie Leukozyten – bewohnenden *Hepatozoon*-Arten gelegentlich ein Befall einzelner Blutzellen mit zwei oder sogar drei Gametozyten vorkommt (CHRISTOPHERS, 1905; FRANÇA & PINTO, 1912; SCHWETZ & COLLART, 1930; HOOGSTRAAL, 1961), gab Veranlassung, Longitudinalteilungen im strömenden Blut anzunehmen (CHRISTOPHERS, 1905). SPLENDORE (1920) hat demgegenüber nachdrücklich betont, daß die Vermehrung immer in Form echter Schizogonien, also aus einem Restkörper heraus, vor sich ginge. Ich zweifle indessen trotzdem an der Allgemeingültigkeit dieser Aussage. Man kann nämlich besonders bei Infektionen alter Wirte am Ort der Vermehrung gelegentlich enzystierte Aneinanderlagerungen von bis zu vier Teilkörperchen ohne erkennbaren Restkörper der Länge nach in Form eines kleinen Bündelchens bemerken. Die Natur dieser Konfigurationen zweifelsfrei zu deuten, scheint vorläufig noch nicht möglich. Es könnte sich dabei vielleicht um Hemmungsmißbildungen von Schizogonien handeln. Im Peripherblut kommen sie nie vor; sie sind also ähnlichen Entwicklungsformen bei *Haemogregarina* durchaus inadäquat. Strukturen, die LEITÃO (1945) als Schizogonien von *H. canis* im Blut beschreibt und abbildet, sind sicher Mißdeutungen.

Meine Untersuchungen ergaben, daß die Organbevorzugungen

bei der Schizogonie der in Europa vorgefundenen *Hepatozoon*-Formen entsprechend den Verhältnissen bei der Zellbindung im strömenden Blut deutlicher und strenger beobachtet werden können, als es mitunter im Spiegel der Literaturkompilation scheinen will. Bei den Formen aus kleinen erdbewohnenden Muriden sind auch bei stärkstem Wirtsbefall multiple Organlokalisationen der Schizozysten eine extreme Seltenheit. Prädilektionsorgane sind entweder die Lunge, die Leber oder das Knochenmark, niemals aber zwei dieser Organe gleichzeitig und gleich stark.

Die Gattung *Hepatozoon* hat ihren Namen von MILLER (1908) auf Grund der von ihm in Laborratten beobachteten Schizogonien im Leberparenchym erhalten. Die meisten der seitdem aus Reptilien, Vögeln und Säugetieren bekannt gewordenen *Hepatozoon*-Formen zeigen jedoch bei der Wahl des Nistplatzes im Wirbeltierkörper ausgeprägte Pneumotropie, und zwar auch bei Wirten von so unterschiedlicher systematischer Position wie asiatischen Schmutzgeiern, afrikanischen Krokodilen, europäischen Feldmäusen und kanadischen Erdhörnchen. Andererseits kann man aber auch bei verwandtschaftlich verhältnismäßig eng zusammengehörenden Wirbeltierwirten, selbst innerhalb derselben Unterfamilie, bemerkenswerte Divergenzen in der Organotropie bemerken. Aus Ratten ist die Leberbevorzugung von *H. muris* vielfach beschrieben und muß auch von mir bestätigt werden. In der Hausmaus kommen nach übereinstimmenden Angaben Lungen- oder Knochenmark-Bevorzugungen bei *H. musculi,* aber kein Leberbefall vor. Ich füge dem meine Beobachtungen von ausgeprägten, mengenmäßig sehr starken isolierten Knochenmarkschizogonien in der verwandten Waldmaus hinzu. So gut wie alle *Hepatozoon*-Formen aus Microtinen sind pneumotrop, lediglich COLES (1914) und JACOBS (1953) erwähnen Schizogonien im Leberparenchym bei *Microtus agrestis hirtus* und in geringerem Ausmaß sogar bei *Clethrionomys glareolus britannicus* aus England. Meine kontinentalen Erd- und Rötelmäuse wiesen stets Schizogonien in den Lungen auf. Die verwandten Sumpfmäuse *(Microtus oeconomus mehelyi)* aus den Uferzonen des Neusiedlersees in Österreich boten dagegen Schizogonien nur in der Leber.

Die Ursachen der Organwahl sind unbekannt, man wird sie jedoch vorwiegend als Stammeigentümlichkeiten der Parasiten zu deuten haben. In örtlichen artgleichen Wirtstierpopulationen ist die Organotropie bei der Wahl des Vermehrungsortes im Warmblüter stets gleichgerichtet. Es ist aber nicht unmöglich, daß diese Organbevorzugung bei Vergleichen des Parasitismus in räumlich mehr oder minder weit auseinanderliegenden Populationen einiger ortstreuer Wirtsarten, wie etwa Wühlmäusen, innerhalb ihrer geo-

graphischen Verbreitung variiert. Man kann jedoch die einzelnen *Hepatozoon*-Formen nicht etwa generell bezichtigen, sie könnten sich bei der Wahl des Vermehrungsortes im Körper ihrer spezifischen Wirte einmal so und bald wieder anders verhalten.

Den Zelltyp festzulegen, der in den Organen Träger der Vermehrung ist, bereitet oft deswegen Schwierigkeiten, weil die rasch wachsende Schizozyste von der Wirtszelle, abgesehen von einem gelegentlich noch erhaltenen schmalen halbmondförmig beiseite gedrängten Kernrest (Abb. 16, 21), kaum etwas übrigläßt. Ganz junge Befallsformen aber werden nur selten gesehen. Von den Vermehrungen des *H. muris* in Ratten wird übereinstimmend berichtet, daß sie in der Leberparenchymzelle gelegen seien. Dasselbe gilt nach HOOGSTRAAL (1961) für *H. balfouri*. Die Lungenschizogonien der analogen Wühlmausparasiten sitzen in den interalveolären Septen, aber weder in den Gefäßendothelien noch im respiratorischen Epithel, sondern offenbar in den Bindegewebszellen. Die Mehrzahl von ihnen liegt deutlich von der Alveolarwand und ihrer Auskleidung entfernt. Es kommen aber gelegentlich auch reife Schizogonien vor, die sich ins Lungenbläschen vorwölben (Abb. 17). Man kann sich bei diesen Bildern leicht vorstellen, daß Merozoiten in den Trachealschleim geraten und ausgehustet oder abgeniest werden könnten. Eine biologische Funktion scheint diesem Irrweg nach ERHARDOVA's (1955) Versuchen jedoch nicht zuzukommen. WENYON (1911) beschreibt von *H. canis* in Straßenhunden der Stadt Bagdad und HOARE (1932) von *H. pettiti* in afrikanischen Krokodilen Schizogonien, die in den Kupffer'schen Sternzellen der Leber gelegen waren. Bei meinen Befunden an *H. sylvatici* ist der tragende Zelltyp der Schizogonien

---

Legenden zu Tafel III.

27 *Hepatozoon muris*. Unreife Sporozyste aus *Echinolaelaps echidninus*. Tupfpräparat. Messina-Paradiso 9. 5. 1962. Vergr. ca. 700fach.

28 *Hepatozoon erhardovae* spec. nov. Unreife Sporozysten analog zu Abb. 27 aus einem Tupfpräparat von *Ctenophthalmus agyrtes*. Frankfurt/M.-Schwanheim 16. 10. 1956. Vergr. ca. 700fach.

29 *Hepatozoon erhardovae* spec. nov. Unreife Sporozysten aus einem Tupfpräparat von *Megabothris turbidus*. Sporozoitenkerne schon angefärbt. Vergr. ca. 700fach.

30 *Hepatozoon erhardovae* spec. nov. Reife Sporozysten aus der Oozyste herauspräpariert. Tupfpräparat. Wirt *Ctenophthalmus agyrtes* ♂, abgelesen von einer Rötelmaus. Frankfurt/M.-Schwanheim 14. 9. 1959. Vergr. ca. 700fach.

31–32 *Hepatozoon erhardovae* spec. nov. Aus dem Mutterzysten freipräparierte Sporozoiten. Dasselbe Präparat wie Abb. 30. Vergr. ca. 1400fach

33 *Hepatozoon erhardovae* spec. nov. Tupfpräparat von vollgesogenen *Neotrombicula zachvatkini*. Die Milbenlarven stammten von einer infizierten Rötelmaus. Starke Anreicherung von Gametozyten, aber keine Vermehrungsfiguren. Frankfurt/M.-Schwanheim 16. 10. 1956. Vergr. ca. 1400fach.

27→29

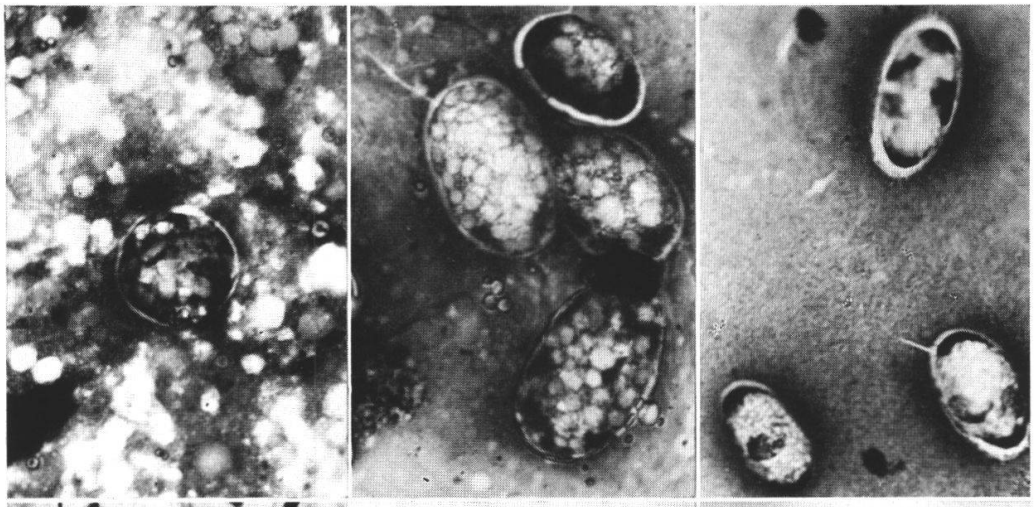

30→32

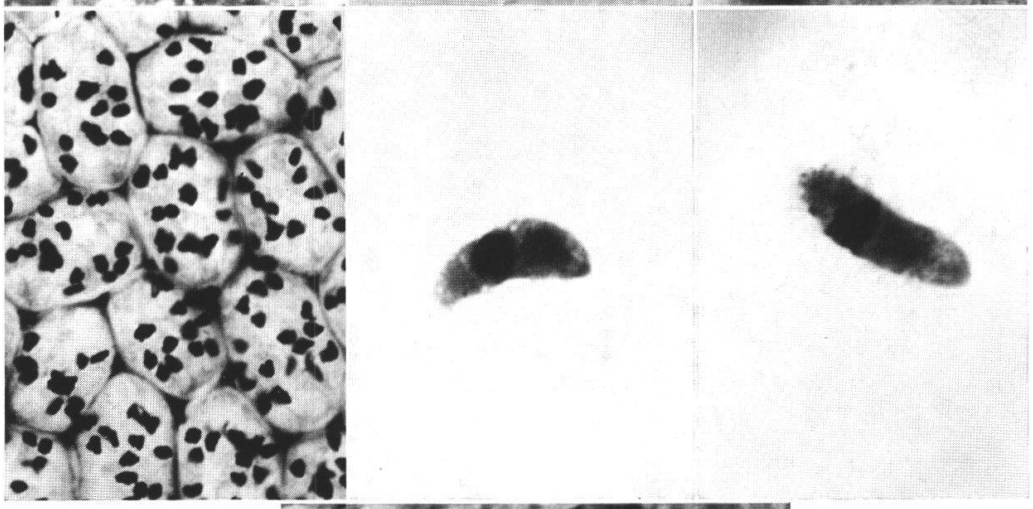

33

TAFEL III.

im Knochenmark jedenfalls zur leukopoetischen Reihe zu rechnen. Bestimmte Markregionen sind innerhalb der langen Röhrenknochen von den Schizonten nicht bevorzugt.

Bei spontanen schwachen bis mittelstarken Infektionen von Wanderratten mit Vermehrungsstadien in der Leber waren keine morphologisch faßbaren Reaktionen des umgebenden Wirtsgewebes zu beobachten. BRUMPT (1946) machte deutlich, daß die umstrittene Pathogenität bei *H. muris* eine Funktion des Wirtstieralters und der Stärke der Infektion ist. Von entscheidender Bedeutung sei dabei das Ausmaß der Leberläsionen durch die Schizonteneinnistungen. Es könne zu Hepatomegalie mit Haemorrhagien kommen. Bei ähnlich starken Infektionen, wie BRUMPT sie in Ratten erzeugte, sahen SANGIORGI (1912) bei *H. musculi* in der Hausmaus und HOOGSTRAAL (1961) bei *H. balfouri* in Springmäusen ebenfalls Krankheitssymptome. Immer aber führt die Infektion mit *Hepatozoon*-Arten, deren Gametozyten Leukozyten bewohnen, zur konstanten Monozytenvermehrung im Blut. Ihre Natur ist im übrigen noch nicht voll geklärt.

Bei *H. minchini* in der afrikanischen Sumpfschlange *Crotaphopeltis degeni* sah GARNHAM (1950) die Umgebung der Lungenschizogonien pneumonisch verändert, die Septen zwischen den Alveolen ödematös und zellig infiltriert. In meinen Testserien und experimentellen Infektionen ergaben sich in Wühlmäusen keinerlei äußere oder histologisch faßbare Anzeichen einer Belastung des Wirtsorganismus durch die Parasiten, auch nicht bei stärkster Parasitenanreicherung. Angesichts der Häufigkeit der parasitären Invasionen in allen bisher getesteten Rötelmauspopulationen überrascht es nicht, regelmäßig Blut- und Lungenbesiedlungen in völlig normal entwickelten, brünstigen, trächtigen und laktierenden Stücken vorzufinden. Auch in Gefangenschaft kann man mit stark infizierten Tieren leicht züchten.

4. Zwischenträger und Endwirte.

Daß sich bei *Hepatozoon* blutsaugende Gliederfüßler in den Entwicklungsgang einschalten, ist seit langem bekannt. Über den Vermittlungsvorgang bei den hier speziell zu betrachtenden *Hepatozoon*-Formen der zentraleuropäischen Feldnager und die sich etwa einschaltenden Ektoparasiten liegen aber bisher nur vage Vermutungen und Analogieschlüsse vor. Im Infektionsversuch bisher nicht verifiziert ist die Endwirtrolle, die Flöhen bei *H. pitymysi* (SPLENDORE, 1920) und *H. sciuri* (DASGUPTA & MEEDENIYA, 1958) zukommen soll. NÖLLER (1912) nahm einmal sogar an,

daß bei *H. criceti* Infektionen durch Bißverletzungen vorkommen könnten, die die Hamster sich oft gegenseitig beibringen. PORTER (1908) und SANGIORGI (1912) wollen bei *H. musculi* selbst den Ektoparasiten nur die Fähigkeit einer rein mechanischen Überimpfung zubilligen. ERHARDOVA (1955) versuchte schließlich auf Grund einer *Hepatozoon*-Beobachtung im Trachealschleim einer Wühlmaus ergebnislos Übertragungen auf dem Atemwege durch Versprühen parasitenhaltiger Organsuspensionen vorzunehmen. Nicht zuletzt wegen der Erfolglosigkeit aller Versuche, abgesehen von den günstigen Verhältnissen bei *H. muris* und *H. canis* geeignete Neuwirte künstlich mit *Hepatozoon* zu infizieren, ist die systematische Wertigkeit der einzelnen Formen und ihr Verhältnis zueinander noch weitgehend dunkel.

Nachdem viele und große Serien von mikroskopischen Musterungen und experimentellen Verfütterungen und Verimpfungen der relativ am häufigsten als *Hepatozoon*-Endwirte erkannten Milben und Schildzecken, gewonnen von infizierten Kleinsäugerwirten, ergebnislos geblieben waren, konnten von mir zum mindesten für das *Hepatozoon* aus Rötelmäusen Flöhe als Endwirte und Vermittler bestimmt werden. Die analogen Angaben SPLENDORE's für *H. pitymysi* aus der südlichen Kleinwühlmaus gewinnen dadurch an Wahrscheinlichkeit. Ähnlich wie bei diesem sind es mehrere Floharten, die sich entsprechend ihrer örtlichen Häufigkeit in den Lebensweg des parasitischen Protozoons einschalten können: *Megabothris turbidus, M. walkeri, Malareus penicilliger, Ctenophthalmus agyrtes, Ct. assimilis, Nosopsyllus fasciatus.* Die Oozysten- und Sporenbildung geht in Flöhen außerhalb des Darmes vor sich. Eine Ausscheidung der Sporozoiten mit dem Speichel oder Kot der Blutsauger konnte bisher weder in Präparationen noch im Infektionsexperiment erkannt werden. Künstliche *Hepatozoon*-Infektionen gelingen in jungen, frei von Ektoparasiten in Gefangenschaft aufgezogenen Rötelmäusen bei Verfütterung intakter, aus der Natur von gleichartigen Wirten gewonnener Flöhe, immer weniger sicher aber auch durch i.p. Verimpfung von Zerreibungen solcher Flöhe in phys. NaCl-Lösung. Nicht geglückt ist es mir bisher, in analoger Weise mit Flohsammelproben von Wald-, Gelbhals- und Feldmäusen, auch in diesen potientiellen Zwischenwirtsarten experimentell Infektionen zu erzeugen, wie sie in der Natur bei diesen Tieren vorkommen. Ebensowenig konnte ich das Rötelmaus-*Hepatozoon* in seiner Sporenform aus Flöhen (Abb. 31, 32) bei i.p. Inokulation auf Laborratten, Wald-, Gelbhals-, Haus- oder Feldmäuse in diesen erfolgreich zur Vermehrung bringen. Solche Versuche, heterospezifische Zwischenwirte mit den Sporen des Rötelmaus-*Hepatozoon*s zu infizieren,

wurden mehrfach erfolglos jeweils unter Verwendung ektoparasitenfrei aufgezogener Jungtiere verschiedener Altersstufen mit verschiedenen Flohsammlungen von Rötelmäusen wiederholt. Beobachtet wurde drei Wochen. Die Endprodukte der Sporogonie im Flohkörper sind also in kleinen Versuchsserien nur in der Lage, in einer einzigen natürlichen Zwischenwirtsart, nämlich in der, aus der vom Blutsauger wahrscheinlich ursprünglich die Gametozyten aufgenommen wurden, eine erkennbare Massenvermehrung zu bewirken. Darüber, ob sich bei den *Hepatozoon*-Formen anderer kleiner Wildsäugerarten auch noch andere Zwischenträger und Endwirte in den Entwicklungskreis einschalten können, liegen bisher keine positiven Beobachtungen vor.

Wo *Hepatozoon*-tragende Rötelmäuse außerdem temporär stark mit den Larven von *Neotrombicula zachvatkini* parasitiert sind, kommt es besonders gegen Ende des Winters in vollgesogenen Einzelstücken dieser Milbenlarven zu starken Ansammlungen von Gametozyten (Abb. 33), die sich zummindesten im parasitischen Stadium der Milbe nicht weiterentwickeln und infektiöse Sporen zu bilden scheinen. Dies wurde nicht nur in den Präparationen, sondern auch aus negativen Ergebnissen von Verimpfungs- und Verfütterungsversuchen deutlich. MIYAIRI (1934) hat als erster ähnliche Beobachtungen über das Auftreten von Entwicklungsformen des *Hepatozoons* aus *Microtus montebelli* in Larven von *Trombicula akamushi* aus Japan bekanntgegeben und für die Milbe sogar eine echte Endwirtfunktion angenommen. Genaue Beschreibungen der postulierten Sporogonie liegen jedoch nicht vor.

Die Endwirt- und Überträgerrolle von Flöhen bei der verbreitetsten *Hepatozoon*-Form Mitteleuropas, der aus der Rötelmaus, steht zwar nach meinen Versuchen fest, nur ist es mir bisher ebenso wie DASGUPTA & MEEDENYA (1958) im Falle von *H. sciuri* und *Orchopeas wickhami* nicht sicher geglückt, in Flöhen durch Saugenlassen an Gametozytenträgern unter Laboratoriumsbedingungen die Sporogonie bis zum infektiösen Endstadium in Gang zu bringen. Manches bleibt hier noch dunkel und schwer übersehbar. Es scheint bemerkenswert, daß eine Endwirtfunktion der Aphanipteren bisher nur von europäischen Beobachtern bei autochthonen *Hepatozoon*-Arten festgestellt werden konnte. Mir begegnete mehrfach die kosmopolitische Ratten bevorzugende Flohart *Nosopsyllus fasciatus* in der Natur als Sporenträger des *Hepatozoons* der Rötelmaus, ebenso wie SPLENDORE (1920) es im Falle von *H. pitymysi* beschreibt. Daß diese Ektoparasitenart sich jedoch in den Entwicklungsgang von *H. muris* einschaltete, ist niemals vermutet oder bestätigt worden. Es scheint mir das einmal mehr die für die Gattung *Hepatozoon* uneingeschränkt geltende

Regel zu bestätigen, daß sich offensichtlich nahestehende Arten biologisch verschieden verhalten können.

Hierfür gibt es eine einfache, aber einleuchtende Erklärung. REMANE (1952) weist am Beispiel höherer Tiergruppen darauf hin, daß gleiche Anforderungen der Lebensräume oder der Funktion oft unabhängig von jeder phylogenetischen Verwandtschaft zur Ausbildung gleicher «Lebensformtypen» führen kann. Es will scheinen, als ob dieses Prinzip bei allen jenen Gruppen von Protozoen, die sich sekundär an ein Leben im Blut von Wirbeltieren angepaßt haben, besonders deutlich wird. Nach allem, was bisher von *Hepatozoon* bekannt ist, kann man entwicklungsgeschichtlich wohl kaum eine gemeinsame Wurzel aller Arten annehmen, so stark sie in ihrem äußeren Erscheinungsbild heute auch konvergieren mögen. Die phylogenetische Entwicklung zum Blutparasitismus aus zunächst reinen Entoparasiten der Gliederfüßler mag vielmehr in Verbindung mit der Ausbildung der Gewohnheit des Blutsaugens auf vielen, voneinander unabhängigen Wegen vor sich gegangen sein und vielleicht sogar noch vor sich gehen. Auch eine als einheitlich empfundene *Hepatozoon*-Art in einem bestimmten spezifischen Wirbeltierwirt könnte, wie HOOGSTRAAL (1961) von *H. balfouri* vermutet, dann, wenn der warmblütige Zwischenwirt eine weite geographische Verbreitung hat, an verschiedenen Punkten seines Vorkommensareals möglicherweise auch durch unterschiedliche Arthropodenarten übertragen werden, von denen wir uns noch nicht einmal anzunehmen gezwungen sehen, daß sie einander immer systematisch nahestehen müßten. Hier aber sind die Untersuchungen kaum erst im Anfangsstadium. Sollte sich jedoch HOOGSTRAAL's Vermutung bestätigen lassen, so würde dadurch die systematische Situation weiter erheblich kompliziert.

5. Lebenskreise und Entwicklungswege.

Der Wirbeltierwirt erwirbt die *Hepatozoon*-Infektion nach übereinstimmenden Beobachtungen stets durch Verzehren von Ektoparasiten. Die überwiegende Zahl der Untersucher sind sich darin einig, daß die Sporozoiten (Abb. 31, 32) den lebenden Endwirtkörper nicht in infektionstüchtiger Form per vias naturales verlassen können. Neuinfektionen eines Zwischenwirtes sind daher nur durch Ingestion des Außenparasiten denkbar und experimentell zu beweisen.

Die Triebhandlung des Zerbeißens und Verschluckens von Ektoparasiten ist eine gewöhnliche Form der Gegenwehr des Trägers und ein biologisch bedeutsames Regulativ, das sehr verläßlich

einer übermäßigen Anreicherung von Außenschmarotzern auf gesunden, normal reagierenden Kleinsäugerwirten entgegenwirkt. MOHR (1929) beschreibt in allen Einzelheiten bei einer in Gefangenschaft gehaltenen Rötelmaus, wie das Tier beim Putzzeremoniell einen Floh fing und verzehrte. Sie glaubte allerdings, daß die Gefahr für einen solchen Parasiten, auf diese Weise umzukommen, kaum größer sei als für einen Menschen die Aussicht, bei einem Eisenbahnunglück den Tod zu finden. Die Häufigkeit der *Hepatozoon*-Infektion gerade bei Rötelmäusen scheint jedoch eine solche Ansicht nicht zu stützen und spricht vielmehr dafür, daß es sich bei der zitierten Zufallsbeobachtung um die üblichste Form der «Flohbestattung» gehandelt hat.

Bei manchen tropischen und subtropischen *Hepatozoon*-Arten, die durch temporäre Blutsauger übertragen werden, garantiert die obligatorisch insektivore Lebensweise der Zwischenwirte den Entwicklungsweg der Blutparasiten, so etwa bei den Geckoformen *H. burneti* und *H. mesnili,* bei denen Culiciden und Phlebotomen eine Rolle spielen (ROBIN, 1936; LAVIER & CALLOT, 1938). Bei *H. pettiti* aus Krokodilen wird ein mehr zufälliges Verschlucken von übertragenden Glossinen, die beim Stechakt das offene Maul der Tiere aufsuchen, für so häufig erachtet, daß der Entwicklungskreis dadurch gesichert ist (CHATTON & ROUBAUD, 1913; HOARE, 1932).

Es sind immer wieder bestimmte arteigene und daher meist recht verschiedene Triebhandlungen, die auf der Seite des Wirbeltierwirtes den Übergang und die Ausbreitung der einzelnen *Hepatozoon*-Arten als Massenerscheinung gewährleisten und wirtsspezifische Anpassungen begünstigen. Die Prinzipien des Parasitenerwerbs gleichen hier völlig denjenigen, die von vielen Helminthiasen bekannt sind, und haben keine Beziehung zu den einprägsamen Schulmodellen der Haemosporidien.

Die Beobachtung von PIROT & BALDASSARI (1935), wonach bei *H. muris* das Verfüttern von intakten Milben günstigere Infektionsergebnisse bei Laborratten erbrachte als die parenterale Verimpfung der gleichen Überträger, ist von mir bei künstlichen Infektionen von Rötelmäusen mittels Flöhen bis zu einem gewissen Grade zu bestätigen. Auf natürlichem Wege in den Körper gelangende Sporen haben bessere Aussichten, sich weiterzuentwikkeln, als i.p. inokulierte. Daß aber solche Verimpfungen bei *H. muris* auch gut gelingen können, zeigten schon KUSAMA u. Mitarb. (1919). Bei vergleichenden Infektionen mehrerer Wirbeltierarten habe ich die Verimpfung gleicher Mengen derselben Sporen-haltigen Flohsuspensionen bevorzugt und dabei freilich gelegentlich Mißerfolge selbst bei spezifischen Wirten in Kauf nehmen müssen.

Bei den besseren Resultaten des Verfütterungsweges brauchen keine hypothetischen Entwicklungsstadien im Darm oder der Darmwand angenommen werden, deren Durchlaufen dem Parasiten erst einen guten Start ins Körperinnere sichert. Ich habe jedenfalls niemals solche prae- oder intramurale Umwandlungen oder Vermehrungen der per os zugeführten Sporen im Darm bemerkt. Die Invasionsfähigkeit der Sporozoiten wird bei Eintritt in den Wirbeltierwirt auf natürlichem Wege wahrscheinlich durch allmählichen fermentativen oder mechanischen Abbau der Sporoblastenhüllen und wohl auch dadurch begünstigt, daß die Auseinandersetzung mit den Abwehrmechanismen des Warmblüters nicht abrupt beginnt, vor allem die Phagozytose durch den körperfremden Gliederfüßlerbrei im Peritonealraum nicht extrem aktiviert wird.

Ob und wie Persistenz und Vermehrung der *Hepatozoon*-Fremdkörperchen im Zwischenwirt an die Ausbildung besonderer schützender Umhüllungen gebunden ist, bleibt in vielem noch etwas problematisch. Mit deutlichen und zweifelsfrei membranösen Zystenhüllen sind nur die Schizogonien umgeben (Abb. 16, 17). Die aus diesen entlassenen Merozoiten und schließlich Gametozyten erscheinen intra- wie extrazellulär stets in einem ungefärbten Hof, der die Diagnose im Tupfpräparat sehr erleichtert. Dieser ist nicht nur bei Trockenfixierung und Giemsafärbung sowie im Paraffinschnitt nach der üblichen vorherigen Härtung des Gewebes zu sehen, sondern auch im feuchtfixierten Eisenhaemotoxylinbild. Ohne Zweifel ist die Hofbildung eine reelle Struktur und nicht etwa nur ein Kunstprodukt im Sinne eines Schrumpfungshofes, der erst bei der Präparation entsteht.

Seit langem ist auch bekannt, daß man die Parasiten durch einfache Milieuveränderung veranlassen kann, ihre Umhüllungen zu verlassen, ähnlich wie es DANILEWSKI (1885) und REICHENOW (1910) für die verwandte *Haemogregarina stepanowi* dargestellt haben. Am einfachsten gelingt es, durch Haemolyse gametozytenhaltiges Blutes in Aqua dest., aber auch durch isotonische Verdünnung des Frischblutes mit Natriumcitricum-Zusatz oder durch langsames Eintrocknenlassen eines dicken Tropfens (KLEINE & TAUTE, 1911) am besten in der feuchten Kammer eine Art «Schlüpfversuch durchzuführen. Entscheidend sind dabei wohl mehr oder minder geringgradige Schädigungen der Wirtszellen. Der zuvor in Form einer kurzen dicken Wurst oder Bohne erscheinende Gametozyt nimmt nach Verlassen seiner kapselartigen Bildung, die manchmal als Aussparungsfigur im Monozyten oder Erythrozyten (SASSUCHIN, 1931) zurückbleibt, eine Gestalt an, die an ein «Würmchen» oder eine langgestreckte Banane erinnert

(Abb. 10, 11). Der Parasit besitzt dann träge Eigenbeweglichkeit, wie sie schon 1905 von CHRISTOPHERS und 1920 von SPLENDORE für andere *Hepatozoon*-Arten festgestellt wurde. In meinen Schlüpfversuchen mittels osmotischer Haemolyse unter dem Deckgläschen waren noch nach 60 Minuten oft einzelne Gametozyten so gut wie unverändert, während daneben andere die Hülle schon nach wenigen Minuten verlassen und sich gestreckt hatten. Auch gibt es mitunter Gametozytämien, deren Parasitenpopulationen sich insgesamt für diese Art von Schlüpfprovokation ungeeignet erweisen. Es ist wahrscheinlicher, daß dieses unterschiedliche Verhalten mehr vom Alter als vom Geschlecht der Gametozyten bestimmt wird. 50 solcher würmchenförmiger Gebilde, provoziert im Haemolyseversuch mit Herzblut, maßen beim *Hepatozoon* der Rötelmaus 9—18,5 × 1—2,5 μ (Mittelmaß 14 × 1,7 μ). Die von REICHENOW (1910) für die *Haemogregarina* der Wasserschildkröte angegebene Maßrelation analoger Gebilde (Länge etwa das Zehnfache der größten Breite) fand ich auch beim Rötelmaus-*Hepatozoon* bestätigt. Die Variationsbreite der Maßbefunde ist kontinuierlich und lückenlos. Bestimmte Größenkumulationen bei vollentwickelten «Würmchenformen», die auf morphologische Differenz der Geschlechter schließen ließen, sind nicht zu verifizieren.

Diese langgestreckten Formen entsprechen sicher den Bildungen, die unter natürlichen Bedingungen als erste im Darm des blutsaugenden Endwirtes entstehen, der reife Gametozyten mit der Nahrung aufnimmt. Hinweise hierauf finden sich schon bei CHRISTOPHERS (1907), BALFOUR (1908) und PORTER (1908). Deutlich morphologisch unterschieden ist der in Freiheit gesetzte Gametozyt von den noch nicht mit einem Hüllenhof umgebenen Sporozoiten aus dem Flohkörper, die allein in einem neuen Wirbeltier ansiedlungs- und vermehrungsfähig sind (Abb. 31, 32).

Auf dem Wege zwischen der Eintrittpforte ins Körperinnere und dem Ort der agamen Vermehrung im Wirbeltier ist es bei der am besten bekannt gewordenen Art *H. muris* zum mindesten theoretisch nicht notwendig, daß die Sporozoiten in den großen oder kleinen Kreislauf gelangen, bevor sie Schizogonien ausgebildet haben, da die erste Wegstrecke bei diesem Lebersiedler nur im Stromgebiet der Pfortader liegt. Haben aber andere Organe die Funktion eines Vermehrungspräferendums, wie es bei der Mehrzahl der von mir beobachteten *Hepatozoon*-Formen der Fall ist, dann könnte es im Einzelfalle zweifelhaft sein, ob alle im peripheren Blut auftauchenden Entwicklungsstadien immer nur Gametozyten oder unmittelbare Vorstufen zu diesen darstellen. Praktisch wird aber das Mitgerissenwerden von anderen als Geschlechtsformen in die Peripherie ohne irgendwelche Bedeutung sein.

TABELLE 2.

Schizozystengrößen in μ und Merozoitenzahlen verschiedener *Hepatozoon*-Arten aus europäischen Kleinsäugern.

Wirtsart	Parasit	Fundort	Datum	Organ	Schizozysten		Merozoitenzahl	
					Variation	Mittelwerte	Variation	Mittelwert
Wanderratte	*H. muris*	Messina-Paradiso	12. 5. 1962	Leber	19–47,5 × 15–25	30 × 19,5	13–32	20
Feldmaus	*H. lavieri*	Neusiedl. (Burgenl.)	19. 9. 1957	Lunge	11,5–25,5 × 9–17	17 × 13	2–20	11,5
Rötelmaus	*H. erhardovae* n. sp.	Frankfurt/M. Hamburg	12. 7. 1959 21. 6. 1960	Lunge	13–29 × 9,5–19,5	20 × 13	2–39	18
Waldmaus	*H. sylvatici*	Frankfurt/M.	16. 5. 1958	Knochen-mark	14–36 × 11–23	23,5 × 16,5	2–36	14,5

Hat eine vermehrungsbereite Spore oder ein Merozoit die für ihn geeignete fixe Gewebszelle gefunden und befallen, kommt es im Giemsabild zunächst zu einer eigenartigen Quellung und grobschaumigen Protoplasmastrukturierung eines solchen Parasiten. Der junge Schizont färbt sich zunehmend hellblau und läßt schließlich vorübergehend färberisch keine Kernsubstanzen mehr erkennen. Diese differenzieren sich in der reifenden Schizozyste aber bald in wechselnder Zahl und sind bei den Formen aus Mikrotinen in der Regel keineswegs nur nach den Polen der Vermehrungskugel zu orientiert. Die Maße der Schizonten und die in ihnen enthaltenen Zahlen von Merozoiten sind in Tab. 2 für je 50 nicht ausgewählter Einzelvermehrungen aus den Lungen von Feld- und Rötelmäusen, der Leber der Wanderratte sowie dem Knochenmark der Waldmaus dargestellt.

Aus der Gegenüberstellung wird deutlich, daß die Mehrzahl aller Schizonten nicht kugelig, sondern eiförmig oder ovalär mit einem größeren und einem kleineren Durchmesser in den Trockenfixierungen erscheinen, wobei je nach Position im Augenblick der Fixierung und der dadurch erzwungenen Betrachtungsperspektiven alle möglichen Zwischenfiguren projiziert und gemessen werden können. Auch der ungefärbte Hüllenhof, der nicht mitgemessen wurde, variiert in seiner Breite stark. Außerdem kann man in jedem Präparat aus der Serienbetrachtung geringfügig verschiedene Mittelmaße errechnen. Bei Berücksichtigung aller dieser mehr oder minder artifiziellen Imponderabilien und des subjektiven Meßfehlerbereiches läßt der morphologische und metrische Vergleich nur die folgenden Aussagen zu, die im Hinblick auf die vielen miteinander nicht ohne weiteres vergleichbaren Zahlenangaben in der Literatur bedacht sein wollen:

1. Die Schizogonien von *H. muris,* gesammelt aus südeuropäischen Wanderratten, sind signifikant größer und reicher an Merozoitenkernen als die entsprechenden Vermehrungsformen aus den 3 übrigen Wirtsarten.
2. Überzeugende Größenunterschiede zwischen den Vermehrungszysten dieser 3 Formen aus Wald-, Feld- und Rötelmaus sind bei Berücksichtigung vieler verschiedener Einzelinfektionen wegen der weitgehenden Transgredienz der Variationsbreiten nicht zu ermitteln.
3. Die Zahl der Merozoitenkerne in den Schizozysten schwankt bei allen Formen erheblich, ist in vielen Lagerungen und Reifestadien auch nicht exakt zählbar.
4. Eine Relation zwischen der absoluten Zystengröße und der erkennbaren Zahl von Merozoitenkernen besteht, abgesehen von *H. muris,* nicht.

5. Die Breite des ungefärbten Hüllenhofes hat keine Beziehung zur Reife der Zyste oder der Zahl sich bildender Merozoiten.
6. Ist der Kern der wirtseigenen Mutterzelle noch erkennbar, so sitzt er kappenförmig dem ungefärbten Hof wie einer transparenten Glaskugel auf.
7. Bei den vereinzelten Zysten, die nur einige wenige Merozoiten enthalten, sind diese stets verhältnismäßig groß mit scharfen Konturen. Oft fehlt ein Restkörper in diesen Fällen. Es sind keine morphologischen Handhaben dafür gegeben, die Schizogonien in solche trennen zu können, aus denen nur Gametozyten bestimmten Geschlechts hervorgehen, und solche, die zu einer weiteren asexuellen Vermehrung prädestiniert sind.
8. Der «Dimorphismus» der Vermehrungszysten ist nicht dergestalt zu bestätigen, daß sich etwa 2 bestimmte Größenbereiche und Merozoitenzahltypen klar absetzten. Die metrischen Daten verteilen sich vielmehr nahezu gleichmäßig über die ganze Variationsbreite.
9. Deutliche morphologische Verschiedenheit der einzelnen Formen, die eine Handhabe zur Arttrennung darstellen könnte, ist nur für *H. muris* anzuerkennen.
10. Ein merklicher Einfluß von Jahreszeit, Fanggegend und Wirtsalter auf die Vermehrungsstruktur ist nicht erkennbar.

TABELLE 3.

Gametozytengrößen bei verschiedenen *Hepatozoon*-Arten in μ.

Wirtsart	Parasit	Fundort	Datum	Gametozyten	
				Variation	Mittelmaß
Haushund	*H. canis*	Istambul	1933	10–18,5 × 3–7	13 × 5
Wüstenspringmaus	*H. balfouri*	Giza Imbaba Ägypten	16. 10. 1958	8–19 × 2–6	13 × 3,5
Wanderratte	*H. muris*	Messina-Paradiso	12. 5. 1962	7,5–15,5 × 2–7	10,5 × 4
Feldmaus	*H. lavieri*	Neusiedl (Burgenl.)	19. 9. 1957	6–11 × 1,5–3	8,5 × 2,5
Rötelmaus	*H. erhardovae* n. sp.	Frankfurt/M. Hamburg	12. 7. 1959 21. 6. 1960	6–14 × 2–5	9,5 × 2
Waldmaus	*H. sylvatici*	Frankfurt/M.	16. 4. 1958	6,5–13 × 2–4	8,5 × 2,5

Den Gametozyten im Peripherblut ist ebenfalls weder Art noch Geschlecht anzusehen. SANGIORGI wendete schon 1912 die Bezeichnung Isogameten bei *H. musculi* an. Zwar lassen sich bei der Serienmessung intraleukozytärer Gametozyten gewisse Größenunterschiede feststellen, sie sind aber bei den 3 Formen aus den mitteleuropäischen Muriden wiederum unerheblich. Auch hier variieren die Maße bei denselben wie bei verschiedenen Wirtsarten etwa im gleichen Meßbereich (Tab. 3).

Aus der Zusammenstellung der Größenmessungen für die Gametozyten im Peripherblut geht die Sonderstellung von *H. muris, H. canis* und *H. balfouri* gegenüber dem «*H. microti*-Komplex» hervor. Der Querdurchmesser wurde jeweils weder an der dicksten noch an der schmalsten Stelle der länglichen Gebilde entnommen, sondern etwa in der Mitte. Der ungefärbte Hüllenhof ist auch hier außer Betracht gelassen. Ein hakenförmig umgeschlagenes schmaleres Körperende ist bei den Blutsformen von *H. canis* und *H. muris* in der Regel seltener zu erkennen, wohl aber oft bei den Wühlmausformen (Abb. 6), vor allem in den Vermehrungsorganen bei extrazellulären Merozoiten in der Umgebung der Schizogonien.

Ein Anreicherungsphänomen ist in seinen Ursachen und seiner biologischen Funktion noch unklar. In der Lunge von Kleinsäugerwirten kommt es gelegentlich auch dann zu Ansammlungen von intra- und extraleukozytären Entwicklungsformen, wenn Schizogonien gleichzeitig in entfernten Organen, wie etwa im Knochenmark, stattfinden oder überhaupt nicht mehr nachweisbar sind. Besonders oft kann diese Verteilungsform in den beiden *Apodemus*-Arten beobachtet werden. ERHARDOVA (1955) fand freie Formen im Trachealschleim. Sie nahm diese Beobachtung zum Anlaß, Übertragungsmöglichkeiten auf aerogenem Wege durch Versprühen von Lungenemulsionen und deren Verfütterung zu prüfen. Es gelang nicht.

KUSAMA u. Mitarb. (1919) ist es bei *H. muris* geglückt, eine Infektion auf empfängliche Neuwirte mit parasitenhaltiger Lebersuspension parenteral zu übertragen. Entsprechend diesen Angaben habe ich einzelne positive Verimpfungserfolge in artgleichen neuen Wirten erzielen können, wenn ich Zerreibungen des Vermehrungsorgans i.p. injizierte, in dem gerade häufige Schizogonien vor sich gingen. Gametozyten sind jedoch bei parenteraler und enteraler Übertragung mit Wirtsblut auf einen neuen Zwischenwirt nicht fähig, sich weiter zu entwickeln, auch wenn man, wie ich es mehrfach prüfte, eine «Schlüpfprovokation» durch Haemolyse zwischenschaltet. Spezifitätsprüfungen lassen sich auf diesen Wegen nicht durchführen.

Oft diskutiert worden ist die pränatale Infektion mit *Hepatozoon* vom parasitierten Muttertier her. Ich kann das bisher Bekanntgewordene dahingehend ergänzen, daß das Auftreten von *Hepatozoon*-Körperchen im Herzblut von Embryonen, die aus stark infizierten Müttern stammen, ebenso die angeborene Parasitämie in Rötelmäusen, die frei von Ektoparasiten in Gefangenschaft aufgezogen wurden, häufig, wenn auch nicht regelmäßig zu beobachten ist. Es besteht kein Zweifel, daß die Parasiten in jedem Falle direkt aus der Mutter stammten. Die Kenntnis dieser Tatsache ist wichtig bei allen künstlichen Infektionsversuchen. Pränatal erworbene Parasitämien können einen positiven Erfolg experimenteller Infektionen vortäuschen. Ich habe allerdings im Gegensatz zu CLARK (1958) bei angeborenen Parasitosen in Jungtieren bisher keine Schizogonien oder zunehmende Gametozytenanreicherung im Peripherblut bemerkt. Die biologische Bedeutung der transuterinen *Hepatozoon*-Infektion scheint im Hinblick auf die Arterhaltung des Parasiten nur die eines mehr oder minder unbedeutenden Nebenweges des normalen Entwicklungsganges zu sein. Angeborene Infektion hemmt die Jugendentwicklung nicht. Parasitierte Jungtiere sind nur aus Müttern mit starken, vermehrungsaktiven Infektionen und ausgeprägten Gametozytämien zu erhalten. Die Enkel solcher Weibchen sind daher immer parasitenfrei und für Infektionsversuche geeignet.

Werden reife Gametozyten bei der Blutmahlzeit von Flöhen geeigneter Art aufgenommen, so kommt es zur sexuellen Vereinigung der sich ihrer Hülle entledigenden würmchenförmigen Elternzellen. Die Sporogonie geht bei den *Hepatozoon*-Arten der einheimischen kleinen Muriden in Flöhen offenbar analog derjenigen von *H. canis, H. muris* und *H. balfouri* in Schildzecken und blutsaugenden Milben vor sich. Frühe Sporoblastenstadien sind im Tupfpräparat länglich-wurstförmig konfiguriert, messen 14—38 × 5—13 μ und enthalten 1—4 Anhäufungen von Kernsubstanzen (Abb. 28, 29). Die Oozyste lagert abseits vom Darmrohr im Fettkörper, entläßt aber oft die einzelnen Sporozysten frühzeitig aus ihrem Verbande. Von einer Polständigkeit oder uniformen Lageorientierung der Sporozoiten oder einem erkennbaren Restkörper in der reifen Sporozyste konnte nichts bemerkt werden (Abb. 30). Das Mittelmaß von 50 Einzelsporoblasten des Rötelmaus-*Hepatozoons* beträgt 25 × 17 μ, jede Zyste trägt 6 bis 17, im Mittel 13 Sporozoiten. Diese können ihre Mutterzyste wahrscheinlich auch verlassen und frei in der Leibeshöhle des Flohes vorkommen. Es ist daher die Möglichkeit nicht völlig auszuschließen, daß diese Sporozoiten unter gewissen Umständen dank ihrer Eigenbeweglichkeit auch aus lebenden Endwirten in infektions-

fähigem Zustande in die Außenwelt gelangen, um von Flohlarven oder Zwischenwirten ingestiert zu werden. Wiederholte Versuchsreihen, die darauf gerichtet waren, mittels Aufschwemmungen von frischem Flohkot *Hepatozoon*-Infektionen alimentär oder durch Verimpfung zu erzeugen, schlugen jedoch stets fehl.

6. Jahreszeitliche Prävalenz und geographische Verbreitung.

Daß *Hepatozoon*-Infektionen in einer örtlichen Wirbeltierpopulation bezüglich der Häufigkeit ihres Auftretens signifikante Schwankungen aufweisen können, ist fast so lange bekannt wie die Parasiten selbst (PETRIE & AVARY, 1909). Wo, wie vornehmlich in gemäßigten Breiten, die Fortpflanzungsaktivität in der Natur einer gewissen jahreszeitlichen Rhythmik unterliegt und dadurch der Altersaufbau der den Parasiten tragenden Wirbeltierpopulation zyklisch wechselt, muß sich zwangsläufig aus der expositionell oder dispositionell bedingten Vorliebe des Parasiten für bestimmte Gewichts- oder Altersklassen (EYLES, 1952) in vergleichbaren Beobachtungsserien das Phänomen einer jahreszeitlichen Prävalenz der Befallshäufigkeit ergeben. Hinzu kommt freilich die Populationsdynamik der Endwirte, die mit der der Zwischenwirte zwar meistens, aber nicht streng konform läuft, in jedem Falle aber die Massenbewegungen im Auftreten eines von beiden getragenen parasitischen Mikroorganismus stark beeinflussen dürfte.

Bei einer Prüfung dieser jahreszyklischen Verhältnisse am Beispiel der Rötelmaus und ihrer *Hepatozoon*-Infektion in einem räumlich begrenzten Hamburger Testrevier, über das bereits in anderem Zusammenhange berichtet wurde (KRAMPITZ, 1962a), ergaben sich Befunde, die für diese Parasitose in unseren Breiten allgemein typisch sein dürften. 368 potentielle Einzelwirte konnten in zahlenmäßig etwa gleichen monatlichen Teilserien vom 1. 7. 1960 bis 30. 6. 1961 gefangen und u. a. auch auf *Hepatozoon*-Befall untersucht werden. Es befanden sich darunter Tiere aller Altersstufen, die im freien Gelände mittels Fallenfang zu erbeuten sind und Körpergewichte zwischen 7,9 und 28,8 g aufwiesen. Schwankungen im Parasitierungsgrad der einzelnen Monatsserien, die jeweils gegen 30 Tiere betrugen, konnten etwa um das Dreifache festgestellt werden (Januar 1/5, Oktober 3/5). Im Sommer und Frühherbst sind die Infektionen am aktivsten, es finden sich dann viele Schizogonien und regelmäßig Gametozytämien. Im Winter lassen sich dagegen in der Regel nur vereinzelt Vermehrungszysten und selten Blutformen in den Nagern nachweisen.

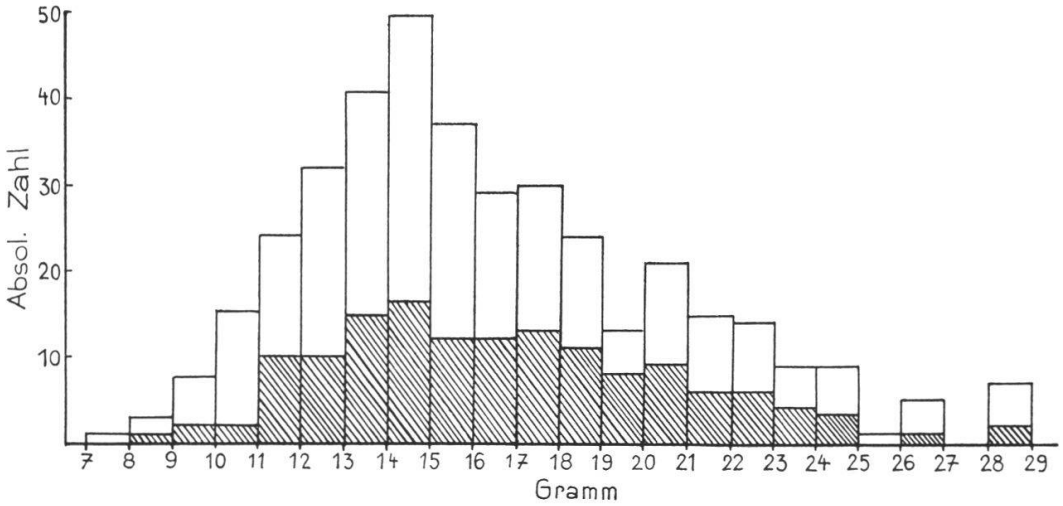

Abb. 1. Mengenmäßige Verteilung der Körpergewichte eines Jahresfanges von *Clethrionomys glareolus* im Alstertal bei Hamburg. Gleiche Monats-Teilserien. Schraffiert derjenige Teil der jeweiligen Gewichtsgruppe, der Hepatozoonträger war. Zur Relation zwischen Körpergewicht und Lebensalter bei kleinen Muriden siehe KRAMPITZ (1962 a).

Die Infektion wird jedoch zu jeder Jahreszeit von der gesamten Population, d. h. von allen Altersstufen, getragen, etwas weniger allerdings von den extrem niederen und hohen Gewichtsklassen (Abb. 1).

Dieses Verteilungsmuster erklärt sich aus dem Verlauf der *Hepatozoon*-Infektion in Wühlmäusen. Bei Quarantäneversuchen zeigten einzelne Tiere, die in freier Natur infiziert gefangen wurden, nach einem streng ektoparasitenfreien Leben in Gefangenschaft noch nach 7 Monaten schwachen *Hepatozoon*-Befall und sogar noch vereinzelte Lungenschizogonien. Ein solches protrahiertes Trägertum ist bei anderen gutbekannten *Hepatozoon*-Arten, vor allem *H. muris,* nicht bekannt. Diese Infektion durchläuft in Ratten 4—5 Schizogoniefolgen, die zusammen 2—3 Wochen benötigen, und klingt dann allmählich ab (KUSAMA, 1919). BRUMPT (1946) fand in experimentell mit *H. muris* infizierten Ratten bei der Obduktion schon am 130. Tage post inf. keine Schizogonien mehr in der Leber und vermutete, daß das Verschwinden der Parasiten aus alten und sehr alten Säugerwirten eine allgemeine Erscheinung sei. Als extrem konnte ich beim Rötelmaus-*Hepatozoon* beobachten, daß eine mittels einmaliger Verfütterung von 82 aus der Natur beschafften Flöhen verschiedener Art in Gefangenschaft erzeugte massive Infektion eines jung aufgezogenen spezifischen Wirtes in der Lunge länger als 9 Monate nachweisbar war, ohne daß sie das Tier in seiner Vitalität beeinträchtigt hätte. Die durchschnittliche Lebenserwartung der Wirte in freier Natur beträgt kaum mehr als ein Jahr. Man könnte

also aus den Gefangenschaftsbeobachtungen folgern, daß Nager eine einmal erworbene starke Infektion ihr ganzes Leben lang behalten können. Beachtlich sind jedoch in dieser Sicht die großen Alttiere, die zu allen Jahreszeiten ohne *Hepatozoon*-Infektion in der Trägerpopulation anzutreffen sind, obwohl es an den Fangorten an Expositionsgelegenheit nicht mangelte. Es gibt also unter natürlichen Verhältnissen sicher auch viele Einzelindividuen, die das spontane Erlöschen einer in der Jugend erworbenen Infektion noch erleben. Auch hierfür habe ich eine Reihe Belege aus meinen Gefangenschaftsbeobachtungen. Durch Anreicherung solcher Stücke wird der relative winterliche Tiefstand der Befallshäufigkeit in der Wühlmausbevölkerung wesentlich mitbestimmt.

Die vereinzelten *Hepatozoon*-Infektionen in Wald- und Gelbhalsmäusen, die mit infizierten Rötelmäusen wohl zusammen auf gleichem Areal, aber sicher in anderen Gang- und Kleinhöhlensystemen leben, treten so gut wie ausschließlich während der warmen Jahreszeit auf. Von Feldmäusen ist hinsichtlich der bevorzugten Befallsjahreszeit ähnliches zu sagen. Hier hat die Parasiteninvasion in der Population als Massenerscheinung mehr episodenhaften Charakter. Erreicht die Flächendichte dieser Wirte einen Tiefstand, erfordert es erhebliche Mühe, noch vereinzelt *Hepatozoon*-Träger unter denen dann ohnehin nur noch spärlich vorhandenen spezifischen Wirten zu entdecken; kommt es aber zu einem der hinlänglich bekannten und gefürchteten Feldmausjahre, ist der Parasit mit einem Male am gleichen Orte häufig nachzuweisen, ohne indessen Befallsprozentsätze zu erreichen, die zur gleichen Zeit in unweit entfernten Rötelmausbeständen immer zu erwarten sind.

Aus den Serientestungen (vgl. S. 118) wurde evident, daß in Westeuropa der Verbreitungsschwerpunkt der Parasiten, was Säugetiere anlangt, bei den Wühlmäusen liegt. Diese aber sind vor allem in gemäßigten und nördlichen Breiten der Alten und Neuen Welt verbreitet. Nur sehr wenige Arten können in Zonen mit langen, trocken-heißen Sommern, also etwa in Ländern um das Mittelmeer oder im Vorderen Orient, noch dauernd existieren. In den Tropen fehlen Angehörige der Familie der Microtinae völlig. Die dort vorhandenen «ökologischen Nieschen» werden von Nagerarten bevölkert, die ihnen systematisch fernstehen. Es ist auch im Hinblick auf die taxionomischen Erörterungen im folgenden Abschnitt von Wichtigkeit, daß die beiden bisher am häufigsten und genauesten untersuchten Arten *H. canis* und *H. muris* beide in Zwischenwirten vorkommen, die als sekundäre Kosmopoliten angesehen werden müssen. Die Verbreitung dieser Parasiten wird indessen nicht allein durch das reine Vorhandensein der spezi-

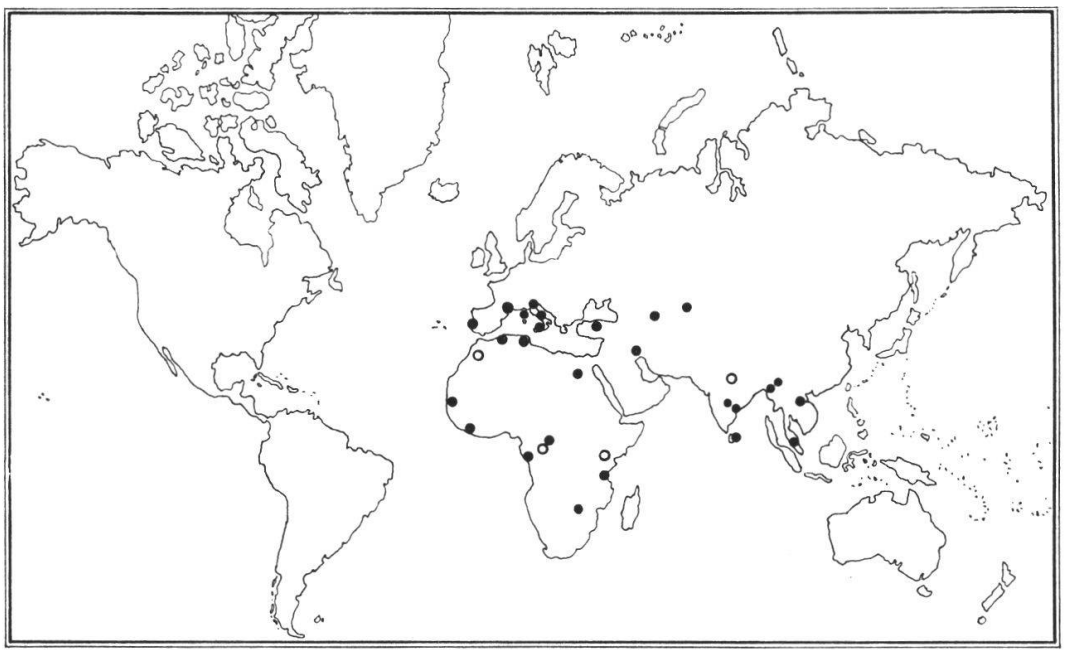

Abb. 2. Nachweispunkte von *Hepatozoon canis* in Haushunden ● und freilebenden Caniden ○ bis 1962.

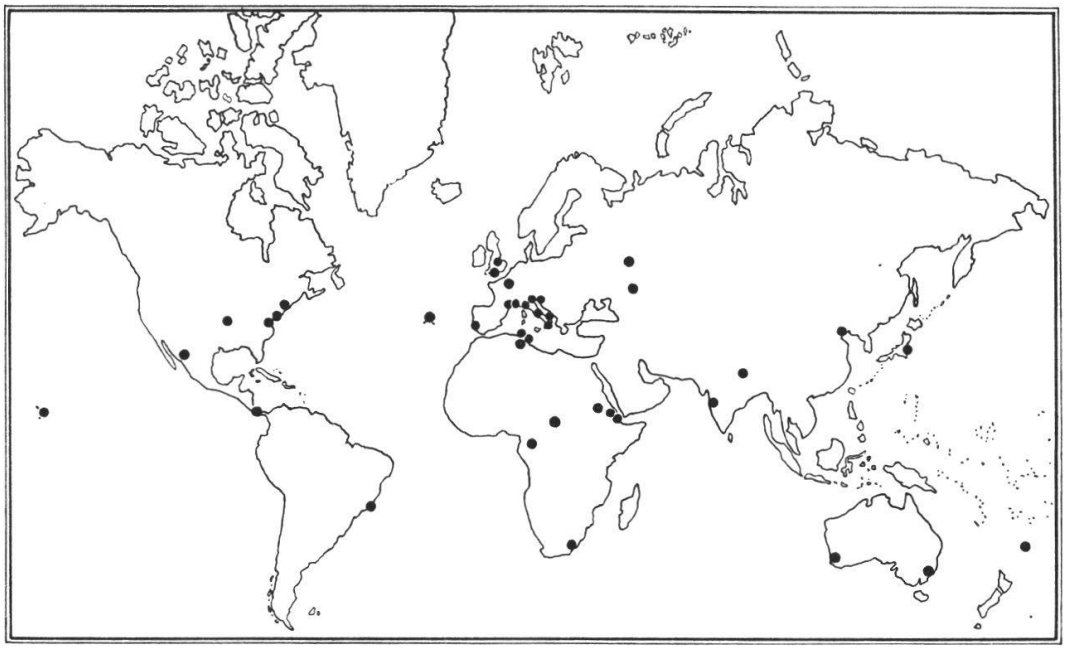

Abb. 3. Nachweispunkte von *Hepatozoon muris* in Angehörigen der Gattung Rattus bis 1962.

fischen Zwischenwirte bestimmt, wie aus den Fundpunktkarten (Abb. 2 u. 3) hervorgeht. Wie auch immer man die geographische Lage der Fundpunkte von *H. canis* und *H. muris* ursächlich deuten will, wichtig scheint zweierlei zu sein: Hunde- und Ratten-*Hepatozoon* treten nach den gegenwärtigen, sicher noch sehr lückenhaften Kenntnissen im westlichen Zentraleuropa, wenn

überhaupt, dann nur äußerst selten auf. An Berichten über einwandfrei autochthone Infektionen fehlt es jedenfalls bisher in Deutschland völlig. Umgekehrt spielen Wühlmäuse in den bekannten subtropischen und tropischen Vorzugsbefallsgebieten von *H. canis* und *H. muris* verbreitungsmäßig keine Rolle.

Auch wenn experimentelle Infektionsbeweise oder anderweitige Indizien dagegen noch nicht vorlägen, sprächen schon allein die Fundpunktkarten für systematische Verschiedenheit und gegen eine wechselseitige Reservoirfunktion der einzelnen verschiedenartigen Wirbeltierwirte im Hinblick auf ihre jeweiligen *Hepatozoon*-Infektionen.

7. Artdiagnose und Artunterscheidung.

Die taxionomische Situation wird bei manchen Familien parasitischer Protozoen mit zunehmender Erfahrungskenntnis immer unklarer, sowohl was die Definition höherer wie ganz besonders der niedrigsten systematischen Einheiten im natürlichen System anlangt. Die Ursachen dieses unbefriedigenden Zustandes sind zur Genüge bekannt. Einmal ist es die Spärlichkeit des morphologischen Merkmalskatalogs bei Einzellern und die verhältnismäßig große Variationsbreite der Einzelmerkmale, die durch unterschiedliche Präparations- und Färbetechniken noch künstlich gebläht werden kann. Systematische Typensammlungen gibt es nicht; sie hätten wohl auch nur begrenzten Wert. Ferner begegnet uns das Sexualitätsphänomen bei parasitischen Protozoen, wenn überhaupt, dann in einer Erscheinungsform, die das bewährte Artkriterium der «Fortpflanzungsgemeinschaft» unanwendbar erscheinen läßt. Die Einwände, die gegen eine entscheidende Bewertung der Wirtsspezifität bei der Artunterscheidung vorzubringen sind, wären einmal die Tatsache, daß diese, ebenso wie alle Organotropien, antigenetischen Eigentümlichkeiten und Intoleranzprovokationen auch im Falle ihrer Konstanz wirtsinduzierte oder wirtsgebundene Merkmale darstellen, bei denen der Anteil an parasiteneigener Leistung praktisch nicht abzugrenzen ist. Auch werden sie in der Regel nur in Einzelbeobachtungen und allenfalls kleinen Versuchsreihen ermittelt, deren Repräsentanz und Modellwert im Hinblick auf die Tatsache, daß man es bei der tierischen Verbreitung im natürlichen Raum und in überschaubaren Zeiten stets mit Massenphänomenen und Vielfaktorenproblemen zu tun hat, fraglich ist. Was sich in der Systematik höherer Tierklassen als fruchtbar und daher gültig erwiesen hat, muß grundsätzlich auch für den hochspezialisierten tierischen Einzeller zutreffend

sein. Vor allem gilt dies für den praktisch bewährten Artbegriff als biologische Realität und seine nomenklatorische Kennzeichnung. Bewegte Klagen über die vielen selbständigen Artnamen oder wenigstens betonte Skepsis hinsichtlich ihrer Legitimität gehören, seitdem die weite Verbreitung und Häufigkeit der Parasiten der Gattung *Hepatozoon* in Wirbeltieren der verschiedensten Art zunehmend bekannt wurde, zum festen Bestandteil der meisten Übersichten. Die treffende Formulierung BRUMPT's (1946), wonach es nur von geringer Bedeutung sei, ob die Gattung *Hepatozoon* sich in 10 oder 100 Arten aufgliedere, wichtig hingegen, daß man immer genau wisse, womit ein Autor arbeitet, scheint keine allgemeine Resonanz gefunden zu haben. Den Weg, den BRUMPT für die Artunterscheidung auf der Basis einer subtilen Prüfung der Wirtsspezifität entsprechend einer früheren Anregung LAVIER's (1921) wies, ist bisher von niemandem konsequent weiterbeschritten worden, obwohl die Zahl der neubeschriebenen *Hepatozoon*-Arten laufend wächst. Auf der anderen Seite scheint die fortgesetzte Kritik HOARE's (1952) am Artstatus vieler morphologisch nicht signifikant unterscheidbarer parasitischer Protozoen von Einfluß gewesen zu sein. Er empfahl, in ihnen allenfalls «biologische Rassen» nur einer zentralen polytypischen oder euryxenen Art zu sehen. Konsequent gefolgt ist diesem Vorschlag offenbar ERHARDOVA (1955), obwohl sie ihre Ansicht, die uns hier interessierenden *Hepatozoon*-Arten zu einer einzigen Art zu raffen, experimentell nicht zu stützen versuchte.

Meine Versuche ergaben im Hinblick auf die Rötelmaus und die Wirtsspezifität ihres *Hepatozoon*s ähnliche Resultate, wie sie für *H. muris* vorliegen. Man darf bei diesen Parasiten jetzt wohl allgemein der Ansicht sein, daß sie wahrscheinlich alle spezifisch wirtsgebunden sind. Wo immer in einem bestimmten Gebiet die freilebende Säugetierfauna planmäßig und jeweils in repräsentativen Serien auf *Hepatozoon*-Befall geprüft wurde, zeigten sich eine oder nur einige wenige Wirtsarten bevorzugt befallen. Bei diesen gehört die körperfremde Zellinvasion zum normalen Lebensbild. In meinen Untersuchungen traf ich solche Verhältnisse in der Rötel- und Feldmaus sowie bis zu einem gewissen Grade auch in der Sumpfmaus an. Diese drei Wühlmausarten leben im allgemeinen in getrennten Biotopen, im feuchten Laubwald, im offenen Gelände und im Inundationsgebiet bzw. Caricetum. Sie kommen also in den von mir näher geprüften Testgebieten selten oder nie auf gleicher Fläche vor, so daß etwa ein Ektoparasitenaustausch in gemeinsam oder abwechselnd benutzten Wohnhöhlen stattfinden könnte. Diejenigen Kleinsäugerarten jedoch, die bei uns mit den drei genannten *Hepatozoon*-Wirten in allen Lebensräu-

men zusammen auftreten, vor allem Wald-, Erd- und Waldspitzmaus, erwiesen sich in meinen Testungen (Tabelle 1) nur als mehr oder minder seltene Gelegenheitswirte. Wenn daher ERHARDOVA (1955) und ČERNA (1957) darauf hinwiesen, daß die Rötelmaus als Hauptwirt mit den anderen *Hepatozoon*-tragenden Kleinsäugern stets irgendwie mittelbar in Verbindung gestanden haben könnte, so muß ich gegen die Allgemeingültigkeit dieser Annahme Bedenken anmelden. Der extremste Fall ist mir bei der pannonischen Subspezies der Sumpfmaus begegnet, die am Neusiedlersee in Österreich im nassen vegetationsreichen Ufergürtel, von den anderen potentiellen *Hepatozoon*-Wirten so gut wie völlig isoliert, zum Teil regelrecht im Wasser lebt. Sie baut über diesem zwischen den Schilfhalmen große kuglige Nester aus abgebissenen Pflanzenteilen. In diesen Pfahlbauten konnte ich 1957 als einzige Flohart *Megabothris walkeri* nachweisen. Den gleichen Floh lernte ich später am Rande des Ahrensburger Moores bei Hamburg, in dem die Sumpfmaus heute fehlt, auch als Sporozystenträger des *Hepatozoon*s der Rötelmaus kennen. Die Beobachtung, wonach dieses *Hepatozoon* regelmäßig in mehreren Floharten Sporogonien bilden kann, und zwar auch in solchen, die auf anderen *Hepatozoon*-Trägern ebenfalls häufig vorkommen, läßt den Versuch, diese Protozoen nach bestimmten Endwirten unterscheiden und benennen zu wollen, wenig aussichtsreich erscheinen. Eine Spezies praeferenda als Endwirt wird sich zwar bei Serientestungen von Flöhen immer finden lassen, bestimmend sind hierfür jedoch die örtlichen Häufigkeitsverhältnisse bei den einzelnen Floharten und nicht etwa eine Auswahl von seiten des Blutparasiten. Man darf annehmen, daß die Fähigkeit bestimmter *Hepatozoon*-Arten, in mehreren verwandten, aber wohl charakterisierten Gliederfüßlerarten den geschlechtlichen Teil des Lebenskreises zu vollenden, phyletisch gesehen, eine Sekundärentwicklung darstellt.

Eine Invasionsfähigkeit der Sporozoiten des Rötelmaus-*Hepatozoon*s für andere mehr oder minder verwandte Kleinsäugerarten konnte weder im Verfütterungs- noch Verimpfungsexperiment erkannt werden; seine Wirtsspezifität für den Warmblüter ist daher als Regelfall bewiesen. Per analogiam darf auch, ohne daß die entsprechenden Versuchsreihen vollständig sind, wenigstens für die *Hepatozoon*-Formen der Feld-, Erd- und Sumpfmaus das gleiche angenommen werden. Deutliche morphologische Unterschiede wurden jedoch im Zwischenwirt nicht gesehen (Tab. 2 u. 3). Ich vermute sie auch nicht bei den bisher noch unbekannten Entwicklungsformen in den Endwirten. Trotzdem scheint es mir riskant, den Artnamen *Hepatozoon microti* nach dem Vorschlage

von ERHARDOVA für alle in kleinen Muriden und Insektenfressern des westlichen Zentraleuropa parasitierenden *Hepatozoon*-Formen gemeinsam zu verwenden, um damit deren Verschiedenheit, wie sie in der unterschiedlichen Wirtsbindung sicher nur teilweise zum Ausdruck kommt, ohne nomenklatorische Fixierung zu verwischen. Es könnten dann wahrscheinlich auch bald irrtümlich nach Art des von mir (KRAMPITZ, 1961) bereits kritisierten Beispiels *Trypanosoma microti* die entsprechenden *Hepatozoon*-Formen aus *Microtus montebelli* in Japan (MIYAIRI, 1934) und *M. pennsylvanicus* in Nordamerika (TYZZER, 1939) gleichfalls als *H. microti* bezeichnet und für artgleich mit den europäischen Formen angesehen werden. Meine Auffassung geht deswegen dahin, bei parasitischen Protozoen allgemein und besonders im Falle von *Hepatozoon* entsprechend dem Vorschlage BRUMPT's (1946) an der experimentell zu verifizierenden Wirtsspezifität als konstantem und taxionomisch entscheidendem Kriterium festzuhalten. Neue Namen sollten nur dann vergeben oder alte gültig in Synonymie versetzt werden, wenn dies im Infektionsexperiment zu stützen ist. Entsprechend dieser Regel wären für die von mir wiedergefundenen und untersuchten *Hepatozoon*-Typen folgende Artnamen vorzuschlagen:

1. *Hepatozoon microti* Coles 1914 für die Form aus der Erdmaus *(Microtus agrestis)*. Sie ist noch unvollkommen untersucht und gegenüber anderen Wühlmausparasiten der gleichen Gattung vorläufig nicht sicher abzugrenzen. Schizogonien vor allem in der Lunge, regional aber auch in der Leber. Endwirt unbekannt, Gametozyten nur in Mononukleären des strömenden Blutes. Experimentelle Beweise gegen eine artliche Selbständigkeit von *H. microti* sind noch nicht erbracht.
2. *Hepatozoon lavieri* (Brumpt 1946) für den Typ aus der Feldmaus *(Microtus arvalis)*. Schizogonien nur in der Lunge 11—25 × 9 bis 17 μ groß, Gametozyten ebenfalls nur in den mononukleären Leukozyten des Peripherblutes. Endwirt unbekannt (Abb. 6, 18, 19, 20).
3. *Hepatozoon erhardovae* spec. nov. für die Form aus der europäischen Rötelmaus *(Clethrionomys glareolus)*. Sie ähnelt den beiden vorher genannten sehr, ist aber in ihrer Sporozoitenform nicht auf andere Mäusearten übertragbar, nach Eigenversuchen selbst nicht auf die nahe verwandte Polarrötelmaus *(Cl. rutilus)*. Schizogonien so gut wie ausschließlich in den interalveolären Septen der Lunge, mehrmonatiges Verweilen im Zwischenwirtskörper mit fortgesetzter agamer Vermehrung. Aus den Schizogonien gehen bis zu 40 Merozoiten hervor. Gelegentlich Dimorphismus der Schizozysten, deren Durchmesser

etwa von 13—29 × 9—20 μ schwankt. Durch Verimpfung von Lungenbrei mitunter auf artgleiche Neuwirte für kurze Zeit transplantierbar. Oft pränataler Übergang der Gametozyten von stark infizierten Müttern auf den Embryo. Endwirte sind Flöhe verschiedener Art. Die Sporozyste mißt im Mittel etwa 25 × 17 μ und enthält im reifen Zustand durchschnittlich 13 Sporozoiten. Neuinfektionen durch Verfütterung und i.p. Verimpfung von Flöhen, nicht mit Aufschwemmungen von Flohkot möglich (Abb. 4, 5, 10—17, 27—32).

4. *Hepatozoon* spec. für die Form aus der Sumpfmaus *(Microtus oeconomus)*. Der Typ ist erst unvollkommen untersucht, von einer Benennung wird daher abgesehen. Schizogonien im Gegensatz zu allen bisher beobachteten Formen aus Wühlmäusen offenbar nur in der Leber. Tragender Zelltyp dort nicht sicher ermittelt. Gametozyten im Blut ebenfalls intramonozytär. Endwirte nicht sicher bekannt.
5. *Hepatozoon pitymysi* Splendore 1920 für die Form aus der südlichen Kleinwühlmaus *(Pitymys savii)*. Schizogonien nach SPLENDORE (1920) und KRAMPITZ (1957) in der Lunge. Größe 12—35 × 6—30 μ, Gametozyten intramononukleär. In den südlichsten Verbreitungsgebieten der Wühlmaus (Sizilien) ist von mir das Vorkommen des Parasiten bestätigt worden. *Pitymys savii* ist dort, soweit bisher bekannt, die einzige vorkommende Wühlmausart. Auch andere Kleinsäugerarten in ihrem Biotop tragen dort keine solchen Parasiten. Endwirte sind nach SPLENDORE Flöhe verschiedener Art.
6. *Hepatozoon sylvatici* Coles 1914 für die Form aus der Waldmaus *(Apodemus sylvaticus)*. Schizogonien im Knochenmark durchschnittlich 24 × 17 μ. Zahl der Merozoiten in ihnen durchschnittlich etwa 15. Oft Dimorphismus der Schizogonien (Abb. 23, 24). Endwirte noch unbekannt, wahrscheinlich aber Flöhe. Art der Wirtsbindung bleibt noch zu bestätigen. In der nahe verwandten Gelbhalsmaus *(A. flavicollis)* auch vorkommend, in beiden Arten aber nur sehr sporadisch. *Apodemus*-Arten sind mit den Sporozoiten von *H. erhardovae* nicht infizierbar (Abb. 7, 21—24).
7. *Hepatozoon muris* Miller 1908 für die Form aus der Wanderratte *(Rattus norvegicus)*. Sie ist gut bekannt, aber niemals erfolgreich experimentell auf andere Kleinsäuger übertragen worden (Abb. 1—3, 25, 26). Endwirt ist die Milbe *Echinolaelaps echidninus*. Sie ist auf Kleinnagern euryxen. Ob allerdings die *Hepatozoon*-Formen aus anderen mehr oder minder rattenähnlichen Kleinsäugern, vor allem die aus der Hausratte, auch zu der Art *H. muris* zu rechnen sind oder eigene Anpassungs-

formen darstellen, bleibt noch experimentell zu bestätigen. Schizogonien vorzugsweise in den Leberparenchymzellen, Gametozyten bei starkem Befall auch in polymorphkernigen Leukozyten (Abb. 2, 3).

8. *Hepatozoon sciuri* Coles 1914 für die Form aus dem Eichhörnchen *(Sciurus vulgaris)*. Sie scheint auf dem europäischen Kontinent selten zu sein (Erstnachweis FRANCHINI, 1932), verglichen mit den Berichten vom *Hepatozoon*-Vorkommen in Hörnchenartigen (Sciuridae) in anderen Weltteilen (CLARK, 1958). Die einzige von mir bisher in Deutschland gesehene sehr spärliche Infektion läßt keine Aussagen über Morphologie und Biologie des Parasiten zu.

Ein gleiches gilt von den Infektionen der Spitzmäuse. Die Möglichkeit eines seltenen Tragens des Wühlmaus-*Hepatozoon*'s von den Biotopgenossen der Rötelmaus, also *Apodemus, Crocidura* und *Sorex* sei keineswegs abgelehnt, trotz der gegenteiligen Indizien, die einzelne künstliche Infektionsexperimente ergaben. Die oben vorgeschlagene Artgliederung soll nicht mehr als ein Provisorium sein, das, als Diskussionsbasis gedacht, an vielen Stellen noch dringend der experimentellen Stützung bedarf und keinesfalls der Ansatz zu einer Revision der Gattung darstellen soll (vgl. S. 115). Ich bin mir dabei vor allem der Tatsache bewußt, daß das Ergebnis der künstlichen Infektionsbemühungen und die sich daraus ergebende Auffassung von strenger Wirtsspezifität oft nicht mit dem Eindruck harmoniert, der sich aus der Serientestung ergibt.

Das Ergebnis solcher Serientestung in einem bestimmten Beobachtungsgebiet kann als wesentliches Indiz bei der Entscheidung über die artliche Eigenständigkeit und Benennungswürdigkeit eines vorgefundenen *Hepatozoon*-Typs mit herangezogen werden. Zeigt das Verteilungsbild, daß der Parasit von einem erheblichen Teil einer bestimmten Wirtsartpopulation in vermehrungsaktiver Form getragen wird, während andere Kleinsäugerarten an derselben Fangstelle und zu der gleichen Zeit stets oder so gut wie immer nicht parasitiert sind, so darf eine systematische Selbständigkeit des Parasitentyps vermutet werden. Infektionsexperimente konnten bisher in allen solchen Fällen die wirtsspezifische Bindung der betreffenden *Hepatozoon*-Form immer nur bestätigen.

Die praktische Feldbeobachtung zeigt ferner, daß der Grad des *Hepatozoon*-Befalls mit der örtlichen Flächendichte der spezifischen Wirtsart in direkt proportionalem Verhältnis wächst. Einzelne Erd- oder Feldmäuse, die man zufällig im Vorzugsbiotop

infizierter Rötelmäuse oder in dessen Randregionen fängt, sind so gut wie immer frei von entsprechenden Parasiten. Je dichter und ausschließlicher eine Wühlmausart in einem bestimmten Gelände vorkommt, um so größer ist auch die Aussicht, sie infiziert zu finden. Die Häufigkeit von *Hepatozoon* gerade in Wühlmausbeständen scheint mit deren Sozialleben und der Rhythmik ihrer Massenvermehrung in Beziehung zu stehen. Auch *H. muris* ist in seinen Verbreitungsgebieten am leichtesten an Orten zu finden, die als Vorzugsbiotope für Ratten eine gewisse Tradition haben. Ferner ist es kein Zufall, daß *H. canis* auch in wertvollen Gebrauchshunden bisher nur von Stellen gemeldet wurde, wo verwahrloste, mehr oder minder verwilderte Straßenhunde eine Landplage darstellen.

Einer Revision der Gattung *Hepatozoon,* wie sie letztmals BRUMPT (1946) für den Teil ihrer Arten versucht hat, der aus Säugetieren beschrieben wurde, oder auch nur eine listenmäßige Neuordnung der bisher bekannten Arten und Formen steht der Mangel an Informationen hindernd entgegen, nicht nur bezüglich der zytologischen und wirtsinduzierten Eigentümlichkeit der einzelnen Typen, sondern auch hinsichtlich der meist betont knappen Angaben über die nicht minder wichtigen ökographischen Fundumstände. Es darf aber als sicher gelten, daß sich unter den bisher bekannten Formen solche befinden, die sich verwandtschaftlich verhältnismäßig nahe, und andere, die sich trotz gemeinsamer Gattungszugehörigkeit ferner stehen. So gibt es in Ratten, Hundeartigen, Hörnchen und Springhasen offenbar Gruppen einander besonders ähnlicher *Hepatozoon*-Formen, die in einem ähnlichen Verwandtschaftsverhältnis zueinander stehen mögen wie die Angehörigen des hier vornehmlich betrachteten «*H.-microti*-Komplexes».

In Parallele zu meinen Eigenbeobachtungen vom sporadischen Auftreten der Parasiten in Wald- und Spitzmäusen ist im Schrifttum öfters das vereinzelte Trägertum in Wirtsarten genannt, die sonst im allgemeinen eine Infektion vermissen lassen. Diese wie ein Irrläufertum anmutende Streuung gibt in erster Linie den Zweifeln an der Allgemeingültigkeit der Wirtsspezifität bei *Hepatozoon* immer wieder neue Nahrung und muß als Problem bestehen bleiben.

Literatur *.

ADIE, J. R. (1906). Notes on *Leucocytozoon* found in *Mus rattus* in Punjab. — J. trop. Med. *9,* 325.

BALFOUR, A. (1905). Haemogregarina of mammals *(H. jaculi).* — J. trop. Med. *8,* 241.

* Das Schrifttum, das den Fundpunktkarten zugrunde liegt, ist nicht mitzitiert und kann im Bedarfsfalle beim Verfasser angefordert werden.

BALFOUR, A. (1906). A haemogregarine of mammals, *H. jaculi* (*H. balfouri* Laveran). — Rep. Wellk. Res. Lab. Khartoum *2,* 97.

BALFOUR, A. (1906). Haemogregarine of mammals and some notes on trypanosomiasis in the Anglo-Egyptian Sudan. — J. trop. Med. *9,* 81.

BENTLEY, CH. A. (1905). A new leucocytozoon of the dog. — Brit. Med. J. *I,* 1018.

BRUMPT, E. (1938). Formes évolutives d'*Haemogregarina mauritanica* chez la tique *Hyalomma syriacum.* — Ann. Parasit. *16,* 350.

BRUMPT, E. (1946). Contribution a l'étude d'*Hepatozoon muris.* Utilisation du xénodiagnostic pour l'identification des espèces d'hémogrégarines. — Ann. Parasit. *16,* 350.

ČERNA, Z. (1957). Further founds of *Hepatozoon microti* Coles 1914 in Czechoslovacia. — Acta Soc. Zool. Bohem. *21,* 95.

CHATTON, E. & ROUBAUD, E. (1913). Sporogonie d'une hémogrégarine chez une tsétsé (*Glossina palpalis* R. Desv.). — Bull. Soc. Path. exot. *6,* 226.

CHRISTOPHERS, S. R. (1905). *Haemogregarina gerbilli.* — Sci. Mem. Off. Med. San. Dept. Gov. India N. S. Nr. 14. Calcutta.

CHRISTOPHERS, S. R. (1907). The sexual cycle of *Leucocytozoon canis* in the tick. — Sci. Mem. Off. Med. San. Dept. Gov. India N. S. Nr. 28. Calcutta.

CLARK, G. M. (1958). *Hepatozoon griseisciuri* n. sp., a new species of *Hepatozoon* from the grey squirrel (*Sciurus carolinensis* Gmelin 1788). — J. Parasit. *44,* 52.

COLES, A. C. (1914/15). Blood parasites found in mammals, birds and fishes in England. — Parasitology *7,* 17.

DANILEWSKY, B. (1885) zit. nach REICHENOW 1910.

DASGUPTA, B. & MEEDENIYA, K. (1958). The vector of *Hepatozoon sciuri.* — Parasitology *48,* 419.

DUBININ, V. B. (1953). Die Parasitenfauna der murinen Nagetiere im Wolgadelta. — Mag. Parasitol. (Moskau u. Leningrad) *15,* 252 (Russisch).

ERHARDOVA, B. (1955). *Hepatozoon microti* Coles 1914 u našich drobnych ssavců. — Čes. Biol. *4,* 307.

EYLES, D. E. (1952). Incidence of *T. lewisi* and *Hepatozoon muris* in the Norway rat. — J. Parasit. *38,* 222.

FRANCA, C. & PINTO, M. (1910). Sur le leucocytozoaire du «*Mus decumanus*». — Arch. Inst. bact. Camara Pestana, Lisboa, *3,* 207.

FRANCHINI, G. (1932). Su di una leucocitogregarina della scoiattolo (*Sciurus vulgaris*). — Arch. ital. Sci. med. colon. *13,* 385.

GARNHAM, P. C. C. (1950). Blood parasites of East-African vertebrates, with brief description of exoerythrocytic schizogony in *Plasmodium pitttmani.* — Parasitology *40,* 228.

GARNHAM, P. C. C. & LEWIS, O. J. (1958). A haemogregarine in the erythrocytes of an opossum. — Trans. roy. Soc. trop. Med. Hyg. *52,* 295.

HOARE, C. A. (1952). Taxonomic status of biological races in parasitic protozoa. — Proc. Linn. Soc., London, *163,* 44.

HOARE, C. A. (1932). On blood parasites collected in Uganda: With an account of the life-cycle of the crocodile haemogregarine. — Parasitology *24,* 210.

HOOGSTRAAL, H. (1961). The life cycle and incidence of *Hepatozoon balfouri* Laveran, 1905) in Egyptian jerboas (*Jaculus* ssp.) and mites (Haemolaelaps aegyptius Keegan 1956). — J. Protozool. *8,* 231.

JACOBS, B. (1953). Some blood parasitic protozoa of small wild mammals in England. — Trans. roy. Soc. trop. Med. Hyg. *47,* 10.

JACOBS, L. (1955). Propagation, morphology and biology of *Toxoplasma.* — Ann. N.Y. Acad. Sci. *64,* 154.

JETTMAR, H. M. (1932). Studien über Blutparasiten ostasiatischer wilder Nagetiere. — Z. Parasitenk. *4,* 254.

KLEINE, F. K. & TAUTE, M. (1911). Ergänzungen zu unseren Trypanosomenstudien. — Arb. Kais. Ges. Amt *31,* 321.

KRAMPITZ, H. E. (1957). Ricerche sugli emoparassiti dei micromammiferi selvatici della Sicilia. — Riv. Parassit. *38,* 219.

KRAMPITZ, H. E. (1961). Kritisches zur Taxonomie und Systematik parasitischer Säugetiertrypanosomen mit besonderer Beachtung einiger in Wühlmäusen verbreiteter spezifischer Formen. — Z. Tropenmed. Parasit. *12,* 117.

KRAMPITZ, H. E. (1962 a). Weitere Untersuchungen an *Grahamella* Brumpt 1911. — Z. Tropenmed. Parasit. *13,* 34.

KRAMPITZ, H. E. (1962 b). Über Haemococcidien der Gattung *Hepatozoon.* — Z. Parasitenk. *22,* 93.

KUSAMA, S., KASAI, K. & KOBAYASHI, R. (1919). The leucocytogregarine of the wild rat with special reference to its life history. — Kitasato's Arch. exp. Med. *3,* 103.

LATYSHEV, N. I. (1949). Some parasitical discoveries in mammals of the Murgab river (Turkmenia). — Vopr. Kraev. Obsh. i eksper. Parazit. *4,* 83 (Zit. n. HOOGSTRAAL 1961).

LAVERAN, A. (1905). Sur une hémogrégarine des gerboises. — C. R. Acad. Sci. *141,* 295.

LAVERAN, A. & NÈGRE. (1905). Sur un protozoaire parasite de *Hyalomma aegypticum.* — C. R. Soc. Biol. *57,* 964.

LAVIER, G. (1921). Hémogrégarines, *Grahamella,* spirochète et trypanosome du campagnol indigène *Microtus arvalis* (Pallas). — Bull. Soc. Path. exot. *14,* 569.

LAVIER, G. & CALLOT, J. (1938). *Hepatozoon burneti* spec. nov. from N.-African lizard *(Tarentola mauritanica).* — Arch. Inst. Pasteur, Tunis *27,* 444.

LEITÃO, S. (1945). *Hepatozoon canis* James 1905. — Ann. Inst. Med. trop. Lisboa, *2,* 217.

MILLER, W. W. (1908). *Hepatozoon perniciosum* n. g. n. sp., a haemogregarine pathogenic for white rats; with a brief description of the sexual cycle in the intermediate host, a mite (*Laelaps echidninus* Berlese). — Hyg. Lab. Bull. Washington Nr. 46.

MIYAIRI, K. (1934). Zur Entwicklungsgeschichte einer Haemogregarine (richtiger *Karyolysus*) aus der Feldmaus *Arvicola hatanezumi* Sasaki. — Proc. Imp. Acad. Tokyo *8,* 328.

MOHR, E. (1929). Rötelmäuse (*Evotomys glareolus* Schreber) in Gefangenschaft. — Z. Säugetierk. *4,* 49.

MACKERRAS, M. J. (1958). Catalogue of Australian mammals and their recorded internal parasites I-IV. — Proc. Linn. Soc. N. S. W. *83,* 101.

MACKERRAS, M. J. (1959). The haematozoa of Australian mammals. — Austr. J. Zool. *7,* 105.

NAUCK, E. G. (1927). Über Befunde im Blut splenektomierter Nager. — Arch. Schiffs-Tropenhyg. *31,* 322.

NÖLLER, W. (1912). Die Blutparasiten des Hamsters (*Cricetus frumentarius* Pallas) und ihre Übertragung. — Arch. Protistenk. *25,* 377.

PETRIE, G. F. & AVARY, C. R. (1909). On the seasonal prevalence of *Trypanosoma lewisi* in *Mus rattus* and in *Mus decumanus* and its relation to the mechanism of transmission of the infection. — Parasitology *2,* 305.

PIROT, R. & BALDASSARI, M. (1935). Présence d'*Haemogregarina muris* chez *Mus decumanus* à Toulon. — Bull. Soc. Path. exot. *28,* 517.

PORTER, A. (1908). *Leucocytozoon musculi* sp. n. a parasitic protozoon from the white mice. — Proc. Zool. Soc. London, 703.

REGENDANZ, P. & KIKUTH, W. (1928 a). Sur les hémogrégarines du Gamba *(Haemogregarina didelphidis)* et de la Quica (*Haemogregarina metachiris* n. sp.) et sur l'*Haemogregarina ratti.* — C. R. Soc. Biol. *98,* 1565.

REGENDANZ, P. & KIKUTH, W. (1928 b). Über Aktivierung latenter Infektionen durch Entmilzen *(Piroplasma canis, Nuttallia brasiliensis, Bartonella oppossum, Spirochaeta didelphidis).* — Arch. Schiffs- Tropenhyg. *32,* 587.

REICHENOW, E. (1910). *Haemogregarina stepanowi,* die Entwicklungsgeschichte einer Haemogregarine. — Arch. Protistenk. *20,* 251.

REICHENOW, E. (1953). Lehrbuch der Protozoenkunde. 6. Auflage. — Jena: VEB Gustav Fischer.

REMANE, E. (1952). Grundlagen eines natürlichen Systems der vergleichenden Anatomie und Systematik. — Leipzig: Akademische Verlagsgesellschaft.

ROBIN, L. A. (1936). Cycle évolutif d'un *Hepatozoon* de *Gecko verticillus.* — Ann. Inst. Pasteur *56,* 376.

RODHAIN, J., PONS, C., VANDENBRANDEN, F. & BEQUART, J. (1913). Notes sur quelques hématozoaires du Congo Belge. — Arch. Protistenk. *29,* 259.

SANGIORGI, G. (1912). *Leucocytogregarina musculi.* — Zbl. Bakt. Abt. I. Orig. *66,* 287.

SASSUCHIN, D. (1931). Grahamia- und Hepatozoon-Blutparasiten der Nager im Süd-Osten RSFSR. — Arch. Protistenk. *74,* 523.

SASSUCHIN, D. (1936). Blutparasitäre Krankheiten der Nager und einiger anderer Säugetiere. — Rev. Microbiol. ect. Saratow *15,* 57.

SCHWETZ, J. & COLLART, A. (1929/30). Notes on protozoa found in the blood of rats and mice in the district of Lake Albert (Congo Belge). — Trans. roy. Soc. trop. Med. Hyg. *23,* 529.

SPLENDORE, A. (1920). Sui parassiti delle arvicole. — Ann. Ig. sper. *30,* 560.

TÜZDIL, A. N. (1933). Bizde ilk defa görulen bir *(Hepatozoon canis)* vak asi Türk. — Baytarlar Cimiyeti mecmuasi-sayi 13. Istambul.

TYZZER, E. E. (1939). *Haemobartonella* n. g. (*Bartonella* olim pro parte) *H. microti* n. sp. of the field vole *Microtus pennsylvanicus.* — Amer. J. Hyg. *30,* 141.

D'UTRA E SILVA, O. & ARANTES, B. (1916). Sobre uma hemogregarina da gambá. — Mem. Inst. Osw. Cruz. *8,* 61.

WENYON, C. M. (1911). Oriental sore in Bagdad together with observations on gregarine in *Stegomyia fasciata,* the haemogregarine of dogs and the flagellates of house flies. — Parasitology *4,* 273.

WILLMANN, C. (1955). Eine Ausbeute parasitischer Acari von Kleinsäugern auf Sizilien. — Z. Parasitenk. *17,* 175.

Résumé.

Dans le présent travail, l'auteur étudie la distribution et le comportement des Hépatozoaires (Adeleidea). Plus de 2500 petits mammifères, en provenance d'Allemagne occidentale, d'Autriche, du Midi de la France et du Sud de l'Italie ont été examinés. Onze des 55 espèces collectionnées, notamment les Microtinae, hébergent le parasite. Les gamétocytes de toutes les espèces européennes d'*Hepatozoon* vivent dans les globules blancs, en particulier les monocytes. Cependant, dans 6 cas de fortes infections (*H. muris* chez le surmulot et *H. canis* chez le chien) les leucocytes neutrophiles à noyaux segmentés peuvent être également attaqués. La multiplication asexuelle n'a lieu que dans les cellules d'organes internes (poumon, foie, moelle osseuse), mais jamais dans les cellules du RES, ni dans le sang périphérique. Les diverses espèces d'*Hepatozoon* marquent une prédilection nette pour certains des organes, où la schizogonie prend place. Apparemment, les parasites ne provoquent aucun symptôme et il n'y a pas de réaction défensive de la part de l'hôte.

Les mensurations caractérisent les différents stades du développement, ainsi que le nombre moyen des mérozoïtes dans les schizontes sont mentionnés. Il est démontré que plusieurs espèces de puces servent de vecteur et d'hôte définitif pour *H. erhardovae* n. sp. Cette nouvelle espèce est fort commune et parasite le campagnol roussâtre *(Clethrionomys glareolus)*. Elle possède 13 sporozoïtes par sporocyste. Dans la nature, le mammifère s'infecte en mangeant la puce. Expérimentalement, on peut obtenir l'infection par injection i.p. de broyage de puces. La descendance d'une souris peut être infectée par passage transutérien du parasite.

Le taux d'infection le plus élevé a été constaté en octobre où on a trouvé trois fois plus de campagnols infectés qu'en janvier. L'âge des rongeurs ne joue aucun rôle. Le degré de parasitémie est plus élevé en été qu'en hiver. Des schizogonies ont encore été trouvées dans les poumons de campagnols roussâtres maintenus libres de tout ectoparasite, pendant une quarantaine de 7 à 9 mois.

La nouvelle espèce décrite, *H. erhardovae,* s'est révélée être strictement spécifique pour son hôte. La spécificité peut être considérée comme un critère taxonomique sûr. S'appuyant sur ce fait, l'auteur distingue 8 espèces d'*Hepatozoon* parasitant les petits mammifères d'Europe occidentale.

Summary.

A survey of the distribution of *Hepatozoon* (Adeleidea), for which (between 1951 and 1961) more than 2,500 small mammals had been collected by the author in Germany, Austria, Southern France, and Southern Italy, showed that this protozoon is a common parasite of wild-living small mammals. Of 55 different species collected, 11 species—particularly microtinae—harboured this parasite.

The gametocytes of all West-European species of *Hepatozoon* known so far live within white blood corpuscles, mainly within monocytes. In cases of heavy infections of *H. muris* in the Norway rat and *H. canis* in the domestic dog also neutrophils with segmented nuclei may be invaded. Asexual propagation is restricted to tissues of internal organs such as lungs, liver, and bone marrow, but not to cells of the RES; it is never found to occur in the blood. The various species of *Hepatozoon* show a marked predilection for certain organs where schizogony takes place. Apparently, infections with *Hepatozoon* neither cause ill effects nor provoke defensive reactions of the host.

Representative measurements of the developmental stages and average numbers of merozoites are listed for various *Hepatozoon* species. Several species of fleas were found to be vectors and final hosts of *H. erhardovae* n. sp., the most common *Hepatozoon species,* parasitic in redbacked voles. With this parasite, the mean number of sporozoites per sporocyst is 13. Under natural conditions, the sporozoites reach the mammal when the flea is eaten but, experimentally, intraperitoneal inoculation is feasible. Severe *Hepatozoon* infections in gravid voles may lead to transuterine infections of the offspring.

The rate of infection is highest in October, when about three times as many voles harbour *Hepatozoon* as in January, but there is no restriction to certain age groups. Parasitemia maintains a higher level during the warm season than in winter. In quarantined voles not exposed to ectoparasites, stages of schizogony were still encountered in the lungs after 7 to 9 months.

The described new species, *H. erhardovae,* proved to be strictly host-specific. Evidently host-specificity must be considered an important taxonomic criterion. On this basis, a provisional description of 8 different *Hepatozoon* species of West-European small mammals is given.