Un cas d'ophtalmomyiase externe à "Oestrus ovis", Linné, 1758 contractée sur la plage de Nice

Autor(en): **Le Fichoux, Y. / Marty, P. / Denis, G.**

Objekttyp: **Article**

Zeitschrift: **Acta Tropica**

Band (Jahr): **38 (1981)**

Heft 4

PDF erstellt am: **05.06.2024**

Persistenter Link: https://doi.org/10.5169/seals-312846

Nutzungsbedingungen

Die ETH-Bibliothek ist Anbieterin der digitalisierten Zeitschriften. Sie besitzt keine Urheberrechte an den Inhalten der Zeitschriften. Die Rechte liegen in der Regel bei den Herausgebern.
Die auf der Plattform e-periodica veröffentlichten Dokumente stehen für nicht-kommerzielle Zwecke in Lehre und Forschung sowie für die private Nutzung frei zur Verfügung. Einzelne Dateien oder Ausdrucke aus diesem Angebot können zusammen mit diesen Nutzungsbedingungen und den korrekten Herkunftsbezeichnungen weitergegeben werden.
Das Veröffentlichen von Bildern in Print- und Online-Publikationen ist nur mit vorheriger Genehmigung der Rechteinhaber erlaubt. Die systematische Speicherung von Teilen des elektronischen Angebots auf anderen Servern bedarf ebenfalls des schriftlichen Einverständnisses der Rechteinhaber.

Haftungsausschluss

Alle Angaben erfolgen ohne Gewähr für Vollständigkeit oder Richtigkeit. Es wird keine Haftung übernommen für Schäden durch die Verwendung von Informationen aus diesem Online-Angebot oder durch das Fehlen von Informationen. Dies gilt auch für Inhalte Dritter, die über dieses Angebot zugänglich sind.

Ein Dienst der *ETH-Bibliothek*
ETH Zürich, Rämistrasse 101, 8092 Zürich, Schweiz, www.library.ethz.ch

http://www.e-periodica.ch

Acta Tropica *38*, 461–468 (1981)

[1] Laboratoire de Parasitologie et Mycologie, Faculté de Médecine, Nice, France
[2] Internes des Hôpitaux de Nice, France

Un cas d'ophtalmomyiase externe à *Oestrus ovis*, Linné, 1758 contractée sur la plage de Nice

Y. Le Fichoux[1], P. Marty[1], G. Denis[2], P. Couturier[2], P. Dellamonica[1]

Summary

Title: A case of external ophthalmomyiasis by *Oestrus ovis*, Linné, 1758 caught on the Nice beach

A case of external ophthalmomyiasis by *Oestrus ovis* is recorded from Provence-Côte-d'Azur (France). The patient has been constaminated on the Nice beach far away from the breeding areas of sheep and goats which are the usual host of this fly. One larva specimen, which was found in the patient's eye, is described and compared to the larva of *Rhinoestrus purpureus*, another agent of external human ophthalmomyiasis.

Key words: ophthalmomyiasis; *Oestrus ovis;* infestation; description.

Introduction

Les ophtalmomyiases sont des affections oculaires dues à des larves de mouches. On oppose les ophtalmomyiases externes aux ophtalmomyiases internes. Les premières, dues à la ponte des larves directement au niveau de l'œil par les mouches adultes, entraînent des signes fonctionnels pénibles mais passagers. Les autres sont beaucoup moins fréquentes (50 cas dans la littérature mondiale selon Lapierre (1977). Elles sont dues, principalement, à des larves d'*Hypoderma.* Elles résultent de la localisation oculaire secondaire des larves à l'occasion des migrations complexes que celles-ci effectuent dans l'organisme. Elles aboutissent, souvent, à des lésions irréversibles de l'œil.

Les ophtalmomyiases externes sont dues à des larves d'Oestrides, plus fréquemment à *Oestrus ovis* qu'à *Rhinoestrus purpureus.* L'ophtalmomyiase

Correspondance: Pr. Agr. Y. Le Fichoux, Laboratoire de Parasitologie et Mycologie, Faculté de Médecine, F-06034 Nice Cédex, France

externe à *Oestrus ovis* est liée à l'élevage des ovinés et des caprinés qui représentent les hôtes habituels du parasite. Elle est très fréquente en Afrique du Nord, où elle est connue chez les bergers algériens sous le nom de de «Thimni» (Dar et al., 1980). Il en est de même en Italie où plus de 400 cas étaient répertoriés en 1958 (Arnone, 1968; Pampiglione, 1958). En France, c'est une affection moins banale à fortiori en milieu urbain. En 1977, Lapierre ne relève qu'une douzaine de cas publiés. Le dernier cas relaté en Provence-Côte-d'Azur est, à notre connaissance, celui de Delord en 1976.

Biologie et rôle pathogène d'*Oestrus ovis*

Oestrus ovis est une mouche de 10 à 12 mm de long, de coloration gris jaunâtre. La tête est brun jaune. La face supérieure du thorax est gris brun hérissée de petits tubercules noirs sur chacun desquels s'insère une fine soie. L'abdomen est blanc jaunâtre, tacheté de noir, à reflets soyeux. Les ailes sont transparentes, marquées vers leur base de trois points noirâtres (Brumpt, 1949). Cette mouche vivipare dans les régions méridionales serait ovipare dans les régions septentrionales (phénomène de pæcilogénie) mais l'existence de deux espèces différentes n'est pas à exclure (Brumpt, 1949).

Les larves sont des parasites obligatoires des fosses nasales des ovinés et des caprinés. Dès 1734, Réaumur connaissait *Oestrus ovis* sous le nom de «Mouche du Ver du Nez du Mouton», mais il faut attendre 1913 pour que Portchinsky publie la première étude complète sur la biologie d'*Oestrus ovis* (Zumpt, 1965). La durée du cycle évolutif chez les ovinés et les caprinés dépend surtout des conditions climatiques (Zumpt, 1965). Les larves de premier stade sont déposées en été sur les orifices nasaux des animaux, «remontent passivement les fosses nasales au moment de l'inspiration et pénètrent activement dans les sinus frontaux où les 3 stades larvaires sont parasites obligatoires» (Brumpt, 1949). En 10 à 15 semaines, les larves, parvenues à maturité, tombent à terre et donnent des pupes en 24 heures puis des adultes 25 à 50 jours plus tard (Brumpt, 1949). Pour certains auteurs (Goffart, 1971), les larves restent 9 mois dans les sinus frontaux ce qui correspond à une période s'étalant de septembre à juin, les adultes succédant aux pupes en juillet-août. Chez le mouton, la présence des larves détermine une rhinorrhée muqueuse abondante et des éternuements.

Chez l'homme, seules les larves de premier stade ont été signalées. En dehors des cas d'ophtalmomyiases externes proprement dits avec symptomatologie strictement oculaire, on a décrit des localisations nasales précédant ou succédant à l'atteinte oculaire et responsables de manifestations cliniques se rapprochant de celles observées chez le mouton (Dar et al., 1980; Delord, 1976; Goffart, 1971). Des larves de premier stade ont également été retrouvées dans la gorge et les oreilles (Dar et al., 1980). En principe, les jeunes larves ne peuvent se développer davantage et les troubles disparaissent habituellement en

quelques jours (Zumpt, 1965), mais Rakusin en 1970 a rapporté un cas d'ophtalmomyiase interne par pénétration d'une larve dans le globe oculaire d'un patient débilité présentant une névrite optique et un œdème de la rétine.

Observation

Mademoiselle B., 18 ans, consulte le 7 août 1980 le service d'Ophtalmologie du C.H.R. de Nice pour prurit oculaire et larmoiement de l'œil droit. L'interrogatoire de la jeune patiente révèle les circonstances d'apparition: «Je prenais le soleil sur la plage de Nice quand j'ai ressenti un contact bref au niveau de l'œil droit avec la nette impression qu'il s'agissait d'une mouche posée sur mon œil. Quelques instants après sont apparus une douleur, un picotement de l'œil et des larmes qui m'ont conduite à me rendre à l'hôpital.»

L'examen à la lampe à fente révèle la présence d'une dizaine de petits éléments diaphanes d'environ 1 mm de long avec une extrêmité noire. Ils sont très mobiles et glissent sur la conjonctive bulbaire et le cul de sac conjonctival inférieur. Ils sont immobilisés après instillation d'un anesthésique local (Novesine, Laboratoire Chibret) et sont prélevés. Deux exemplaires sont adressés dans du sérum physiologique au Laboratoire de Parasitologie pour identification. Un traitement antiseptique a été institué. L'évolution s'est faite vers la guérison.

Description de la larve

Sur toutes les larves présentes chez la patiente, deux ont été adressées au laboratoire, une seule a pu être montée en vue de l'identification.

Il s'agit d'une larve transparente de forme ovale, allongée, mesurant 1200 μ de long sur 350 μ de large (Fig. 1).

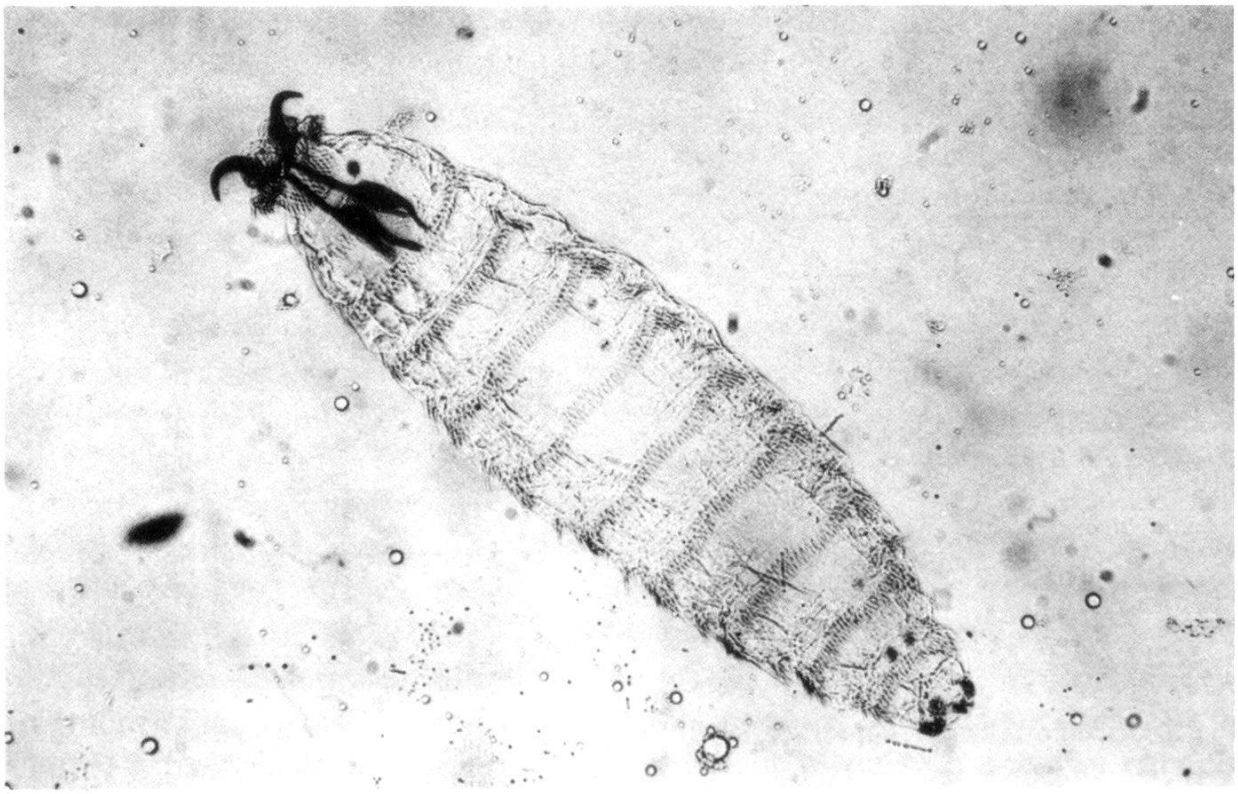

Fig. 1. *Oestrus ovis* larve 1: in toto.

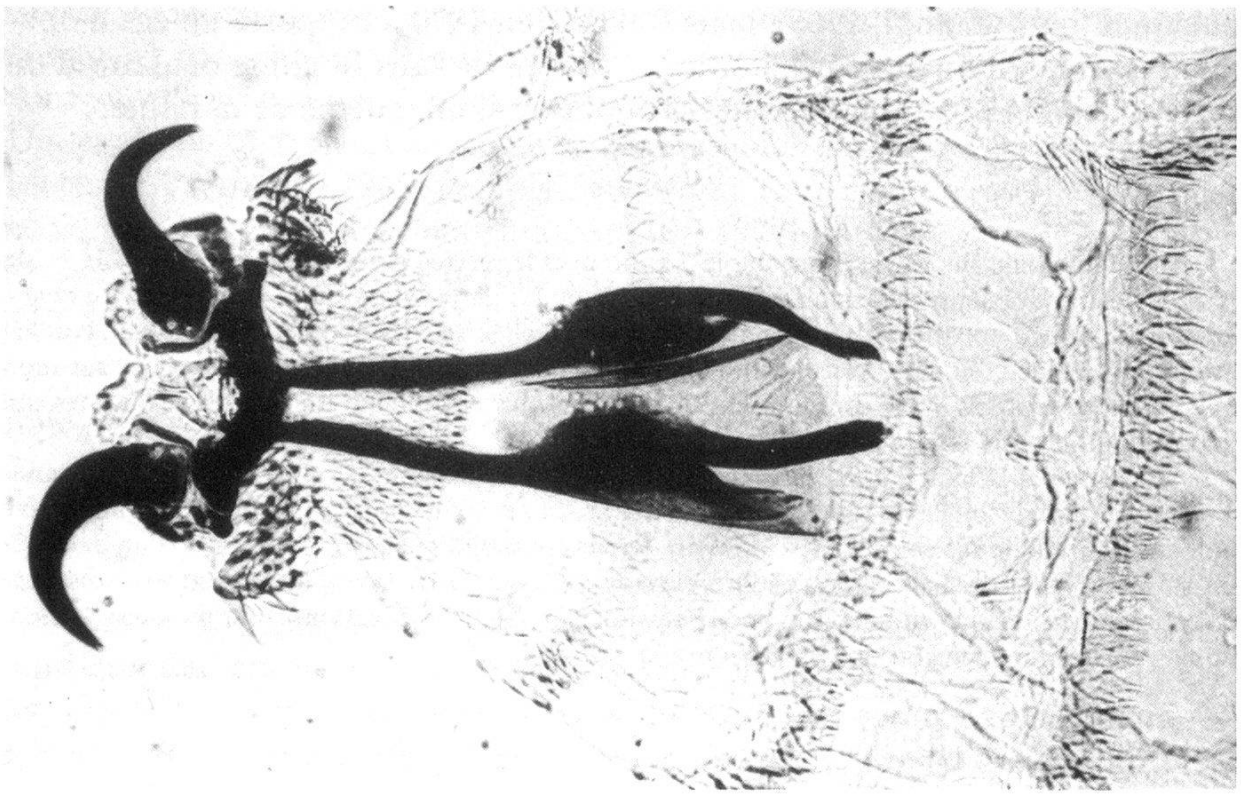

Fig. 2. *Oestrus ovis* larve 1: extrémité antérieure.

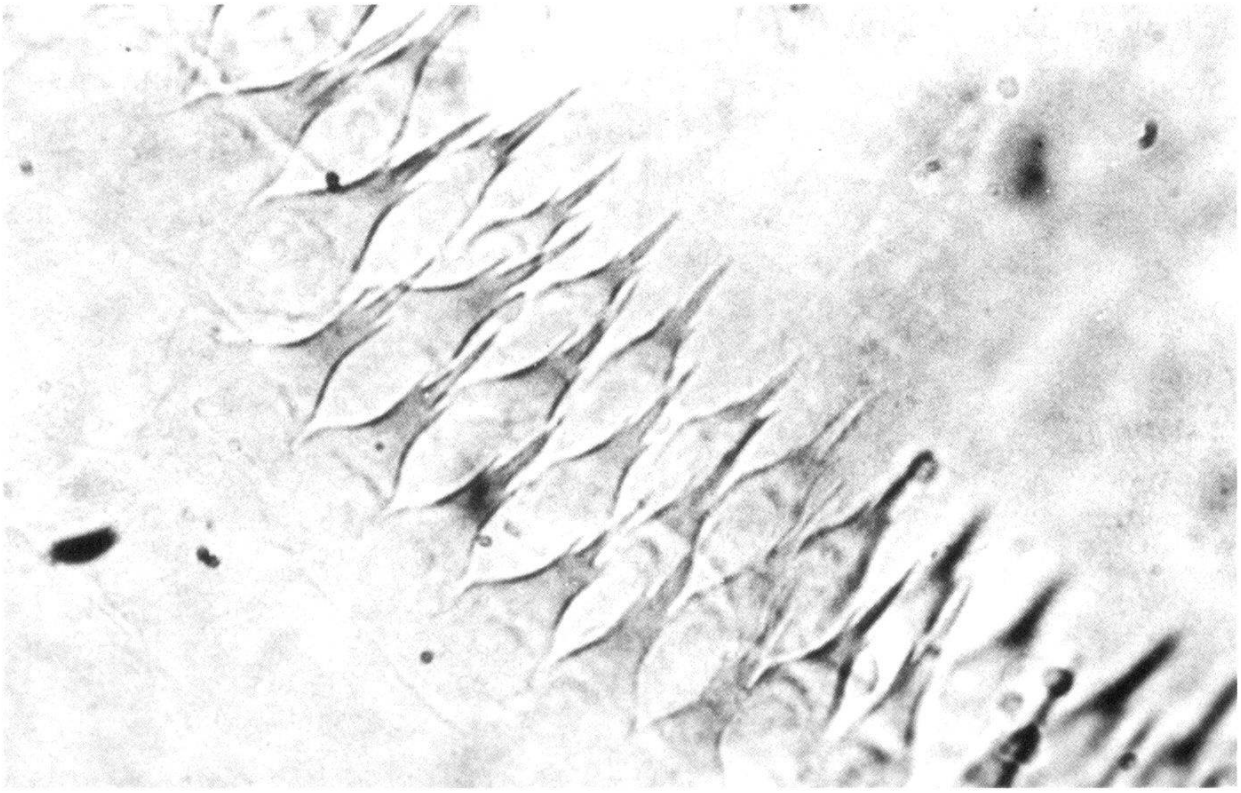

Fig. 3. *Oestrus ovis* larve 1: épines ventrales.

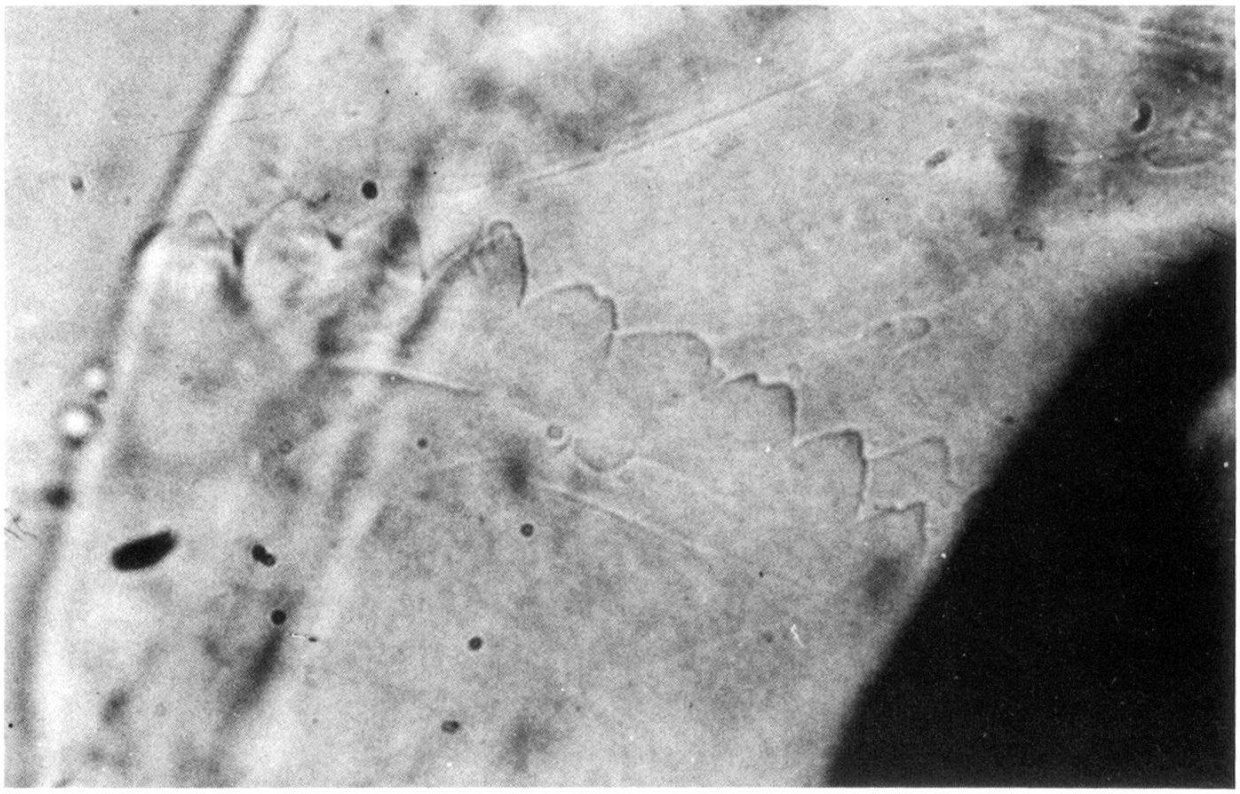

Fig. 4. *Oestrus ovis* larve 1: épines dorsales.

En avant, le squelette céphalique (Fig. 2) de coloration brun foncé est constitué d'une pièce transversale située au niveau du premier segment, prolongée en arrière, par deux appendices longitudinaux parvenant jusqu'au bord postérieur du 3e segment et, en avant, par deux crochets en demi-cercles à concavité postéro-externe. Les stigmates respiratoires antérieurs, arrondis, peu chitinisés, s'ouvrent en avant et en dedans des crochets.

La face ventrale est ornée d'épines en forme de trident dirigées vers l'arrière. Au niveau du 1er segment, on en compte 5 à 6 rangées. Au niveau des 10 segments suivants, on en compte deux rangées et éventuellement en avant d'elles, une 3e rangée incomplète médiane faite de 5 à 6 épines (Fig. 3).

Latéralement, on trouve des touffes de pseudo-soies disposées irrégulièrement.

Sur la face dorsale, au niveau du 1er segment se trouve une double ou triple rangée d'épines à base large et extrémité effilée, simple et recourbée (Fig. 2). Sur les autres segments, on ne remarque qu'une rangée complète d'épines au niveau du 3e segment et une rangée interrompue sur la ligne médiane au niveau des deux anneaux suivants. Ces épines sont morphologiquement différentes des épines ventrales; elles sont presque aussi larges que longues, leur bord libre est presque circulaire avec un ou deux denticules mousses (Fig. 4). Les stigmates respiratoires postérieurs, fortement chitinisés, s'ouvrent au niveau du 11e segment (Fig. 5). A l'extrémité postérieure, prennent place 20 crochets brunâtres à base large et extrémité libre effilée et recourbée, répartis en deux groupes, de part et d'autre de la ligne médiane (Fig. 6).

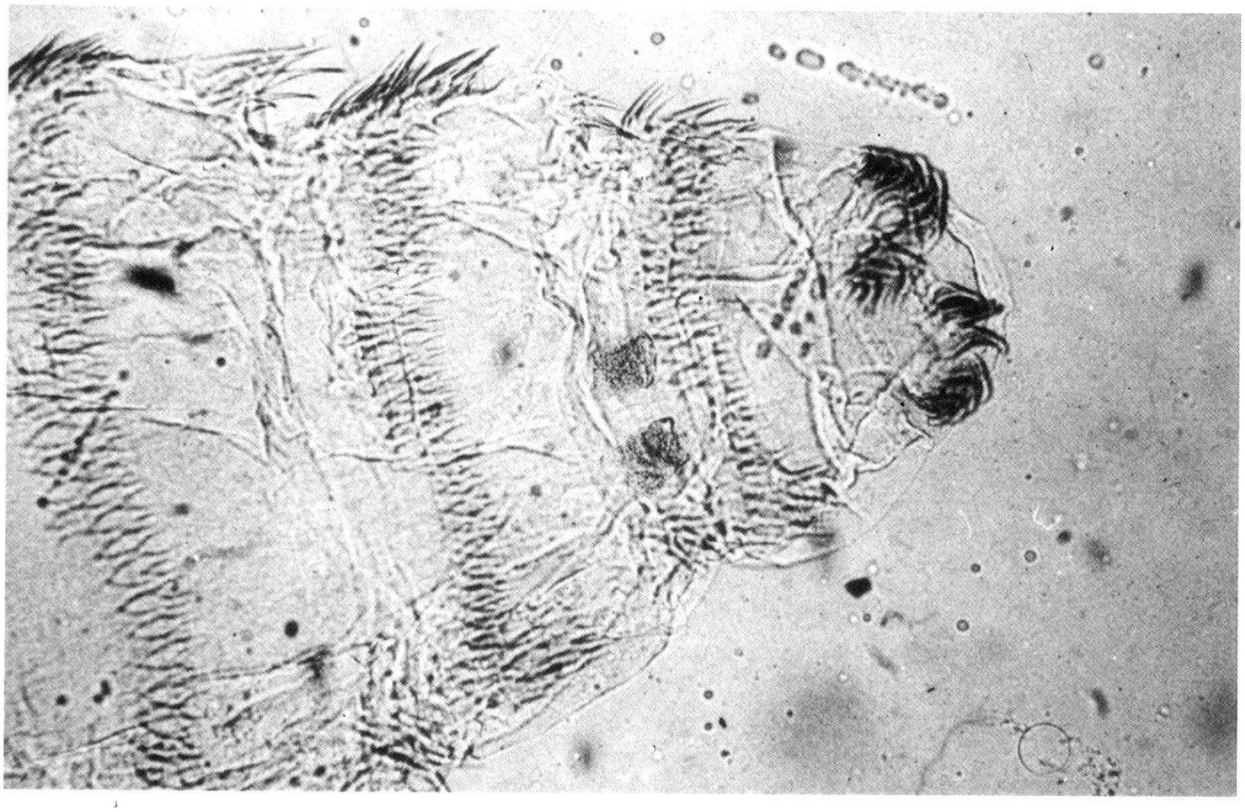

Fig. 5. *Oestrus ovis* larve 1: extrémité postérieure, vue ventrale.

Fig. 6. *Oestrus ovis* larve 1: extrémité postérieure, vue dorsale.

Discussion

Sur le plan clinique, on retrouve dans cette observation, les signes fonctionnels des cas relatés dans la littérature: contact bref au niveau de l'œil correspondant à la ponte des larves par la mouche, suivi presque immédiatement de douleurs, larmoiement et prurit. Il n'a pas été noté de photophobie, ni de localisation nasale contrairement à certaines observations (Delord, 1976; Lapierre et Pette, 1954). Les signes fonctionnels conduisent toujours à l'examen ophtalmologique et à la découverte des larves. L'originalité de cette observation repose sur le lieu d'infestation. Depuis l'observation princeps de Fulleborn (1919), si les cas d'ophtalmomyiases externes rapportés en France ne sont pas nombreux, les cas «citadins» sont encore plus rares. En 1954, Lapierre et Pette décrivent un cas chez «une femme occupée à laver du linge dans l'arrière-cour d'une boucherie où étaient entreposés des moutons abattus». En 1971, Pages rapporte une observation d'ophtalmomyiase externe contractée dans le centre de la ville de Châtellerault.

Dans notre observation, la plage de Nice étant éloignée de plusieurs dizaines de kilomètres des zones d'élevage de moutons peut-on réfuter l'hypothèse du transport de la mouche par les courants aériens? L'observation de Lapierre et Pette nous permet d'évoquer la possibilité de contamination par des mouches provenant des abattoirs relativement proches. Enfin, il nous semble important de noter que, ce jour là, en raison d'une grève interdisant l'accès de l'autoroute de contournement de la ville, un convoi d'ovinés ou de caprinés ait pu passer sur la route qui longe la plage mais nous n'avons pu vérifier cette hypothèse.

Sur le plan parasitologique, se pose le problème de la diagnose spécifique à partir d'une larve de premier stade. Parmi les œstridés, peu de larves de ce stade ont été décrites: toutes celles décrites par Zumpt sont morphologiquement différentes de celles d'*Oestrus ovis*.

Dans le genre *Oestrus*, Zumpt distingue six espèces dont quatre (*Oestrus aureoargentatus*, Rodhain et Bequaert, 1912; *Oestrus variolosus*, Loew, 1863; *Oestrus macdonaldi*, Gedoelst, 1912; *Oestrus bassoni*, Zumpt, 1963) sont strictement africaines et parasites de différentes espèces d'antilopes. Leur stade primaire comme celui d'*Oestrus caucasicus*, Grunin, 1948, parasite des chèvres dans le Caucase et en Asie centrale, est inconnu.

Les caractères morphologiques de notre exemplaire correspondent à ceux donnés par (Zumpt, 1965) pour la larve de premier stade d'*Oestrus ovis*. Par contre, il est à noter des différences avec les descriptions de Larousse (1924) et de Lapierre et Pette (1954).

Finalement, le diagnostic différentiel ne se pose qu'entre les larves de premier stade d'*Oestrus ovis* et de *Rhinoestrus purpureus*, Brauer, 1858 (Tabl. 1).

Al-Dabagh M., Al-Mufti N., Shafiq M., Al-Rawas Y., Al-Saffars: A second record from Iraq of human myiasis caused by larvae of the sheep botfly *Oestrus ovis* L. Ann. trop. Med. Parasit. *74*, 73–77 (1980).

Tableau 1. Diagnostic différentiel entre les larves d'*Oestrus ovis* et de *Rhinoestrus purpureus* au 1er stade

	Oestrus ovis d'après notre exemplaire	*Rhinoestrus purpureus* d'après Zumpt
Taille	1,2 mm	1 mm
Segment céphalique	Crochets buccaux recourbés en demi-cercle	Crochets
Face ventrale	5 à 6 rangées d'épines tridentées sur le 1er segment, 2 rangées d'épines semblables sur les 10 segments suivants et éventuellement une 3e rangée incomplète médiane	3 à 4 rangées complètes d'épines sauf sur le dernier où on compte 6 à 7 rangées
Face dorsale	Une rangée d'épines mousses sur le 3e segment, une rangée interrompue sur la ligne médiane sur les 2 segments suivants. Une double ou triple rangée d'épines à base large et extrémité effilée, recourbée sur le 1er segment	Une rangée d'épines interrompue sur la ligne médiane sur les segments 2 à 11
Segment terminal	20 à 25 crochets à base large à extrémité libre effilée, recourbée, répartis en 2 groupes de part et d'autre de la ligne médiane	8 à 12 crochets en une rangée sur la ligne médiane

Arnone G.: Nota clinica su un caso di oftalmomiasi esterna da *Oestrus ovis*. Minerva med. sic. *13*, 223–226 (1968).

Brumpt E.: Précis de parasitologie, 6e éd., 2137 p., Ed. Masson et Cie, Paris 1949.

Dar M. S., Ben Amer M., Dar F. K., Papazoros V.: Ophthalmomyiases caused by the sheep nasal bot, *Oestrus ovis* (Oestridae) larvae in the Benghazi area of Eastern Libya. Trans. roy. Soc. trop. Med. Hyg. *74*, 303–306 (1980).

Delord J.-J.: Une parasitose de chez nous: l'euliase de la conjonctive oculaire. Méditerranée méd. *106*, 31–32 (1976).

Fulleborn F.: Über Ophthalmomyiasis und einen solchen Fall aus Nord-Frankreich. Arch. Schiffs- u. Tropenhyg. *23*, 349 (1919).

Goffart I.: Les euliases oculaires, 76 p. Thèse Médicine, Tours 1971.

Lapierre J., Pette M.: A propos d'un cas de Myiase oculaire dû à *Oestrus ovis*, observé dans la région parisienne. Bull. Soc. Path. exot. *47*, 561–563 (1954).

Lapierre J.: Les myiases. Concours méd. *99*, 7199–7209 (1977).

Larousse F.: Nouveau cas de myiase oculaire à *Oestrus ovis* L. en France. Ann. Parasit. hum. et comp. *2*, 274–278 (1924).

Pages R.: Un cas de myiase oculaire en Poitou. Bull. Soc. Ophtal. Fr. *71*, 743–744 (1971).

Pampiglione S.: Indagine epidemiologica sulle miasi congiuntivale umana da *Oestrus ovis* in Italia. Nota I: Inchiesta tra i medici italiani. Nuovi Ann. Ig. *9*, 242–249 (1958).

Peyreblanques J.: Myiases oculaires. Ann. Oculist. (Paris) *3*, 271–295 (1964).

Raskusin W.: Ocular myiasis interna caused by the sheep nasal bot fly (Oestrus ovis L.). S. Afr. med. J. *44*, 1155–1162 (1970).

Sergent E.: La thimni, myiase oculo-nasale de l'homme causée par l'œstre du mouton. Arch. Inst. Pasteur *30*, 319–361 (1952).

Zumpt P.: Myiasis in man and animals in the Old World, 257 p., Butterworth & Co., London 1965.