Zeitschrift: Acta Tropica

Herausgeber: Schweizerisches Tropeninstitut (Basel)

Band: 41 (1984)

Heft: 3

Artikel: Localisation dans la chambre antérieure de l'œil de la filaire "Loa loa" : à propos d'une observation

Autor: Carme, B. / Kaya-Gandziami, G. / Pintart, D.

DOI: https://doi.org/10.5169/seals-313301

Nutzungsbedingungen

Die ETH-Bibliothek ist die Anbieterin der digitalisierten Zeitschriften auf E-Periodica. Sie besitzt keine Urheberrechte an den Zeitschriften und ist nicht verantwortlich für deren Inhalte. Die Rechte liegen in der Regel bei den Herausgebern beziehungsweise den externen Rechteinhabern. Das Veröffentlichen von Bildern in Print- und Online-Publikationen sowie auf Social Media-Kanälen oder Webseiten ist nur mit vorheriger Genehmigung der Rechteinhaber erlaubt. Mehr erfahren

Conditions d'utilisation

L'ETH Library est le fournisseur des revues numérisées. Elle ne détient aucun droit d'auteur sur les revues et n'est pas responsable de leur contenu. En règle générale, les droits sont détenus par les éditeurs ou les détenteurs de droits externes. La reproduction d'images dans des publications imprimées ou en ligne ainsi que sur des canaux de médias sociaux ou des sites web n'est autorisée qu'avec l'accord préalable des détenteurs des droits. En savoir plus

Terms of use

The ETH Library is the provider of the digitised journals. It does not own any copyrights to the journals and is not responsible for their content. The rights usually lie with the publishers or the external rights holders. Publishing images in print and online publications, as well as on social media channels or websites, is only permitted with the prior consent of the rights holders. Find out more

Download PDF: 13.07.2025

ETH-Bibliothek Zürich, E-Periodica, https://www.e-periodica.ch

Acta Tropica *41*, 265–269 (1984)

[1] Service de Parasitologie, Institut Supérieur des Sciences de la Santé, BP 2672, Brazzaville, République Populaire du Congo
[2] Service d'Ophtalmologie, Hôpital Général de Brazzaville, BP 818, Brazzaville, République Populaire du Congo

Localisation dans la chambre antérieure de l'œil de la filaire *Loa loa*

A propos d'une observation

B. CARME[1], G. KAYA-GANDZIAMI[2], D. PINTART[2]

Summary

Title: Intraocular filariasis. Report of a case of an adult *Loa loa* filarial worm in the anterior chamber

A live and active thread-like worm was seen in the anterior chamber of a 60-year-old congolese woman. The worm was extracted and recognized as an adult female *Loa loa*. Taking into account the presence of nonfertile eggs in the aqueous humor and in the uterus of the filarial worm, the authors think that the maturation of the worm from a larval form takes place inside the eye. However, this localization is exceptional.

Key words: filariasis; *Loa loa;* intraocular localization; anterior chamber; Congo.

Introduction

Le passage d'une filaire *Loa loa* sous la conjonctive est un phénomène fréquent. Le ver adulte peut migrer sous la conjonctive palpébrale ou bulbaire où il est facilement visible. Son extraction est aisée bien que la traversée sous-conjonctivale soit brève; la filaire se déplaçant rapidement. Cet accident est bénin; il s'accompagne de photophobie, de sensation de corps étranger, d'injection conjonctivale et souvent d'œdème périorbitaire. Par contre, les localisa-

Correspondance: Dr Bernard Carme, Institut Supérieur des Sciences de la Santé, BP 2672, Brazzaville, République Populaire du Congo

tions intra-oculaires paraissent exceptionnelles et n'ont été rapportées que récemment.

Nous présentons une observation où la filaire, après avoir été visualisée vivante dans la chambre antérieure de l'œil, a pu être extraite et identifiée.

Observation

Madame M. E., congolaise, âgée de 60 ans environ, vivant dans le district de Kinkala (région du Pool), vient en consultation à l'Hôpital Général de Brazzaville le 29 mars 1983 pour de violentes douleurs localisées au niveau de l'œil droit avec perte complète de la vision de ce côté. Ces troubles sont apparus de façon assez brutale 6 jours auparavant. On retrouve cependant une sensation de gène et de picottement au niveau de l'œil depuis quelques semaines.

Dès le premier examen, on est frappé par la présence dans la chambre antérieure de l'œil d'un ver filiforme libre animé de mouvements rapides (Fig. 1). Compte tenu de l'origine géographique de la patiente et de la taille du ver, le diagnostic de localisation intra-oculaire de filaire adulte *Loa loa* est aussitôt évoqué et l'indication chirurgicale est portée. L'extraction du ver s'est faite après ouverture de la chambre antérieure par une péritomie et une kératotomie limbique sur 140 degré, L'intervention est completée par une iridectomie périphérique pour prévenir une hypertonie secondaire. Les suites immédiates de l'intervention sont simples; l'œdème de la cornée régressera en 8 jours mais il persiste cette date une kératite striée réduisant l'acuité visuelle à $^1/_{10}$.

A l'interrogatoire on note un prurit relativement récent, d'intensité moderée, localisé aux membres supérieurs et à la face antérieure du thorax. Par contre, on ne relève pas d'épisode d'œdème de Calabar, ni de migration de filaire sous-conjonctivale ou sous-cutanée. La recherche de kyste onchocerquien est négative.

L'examen clinique général est normal; il n'existe pas d'antécédents particuliers. Aucune notion de diagnostic de filariose ou de traitement antifilarien n'est retrouvé.

Au plan biologique, on note une discrète anémie à 10,8 g d'hémoglobine pour 3 600 000 globules rouges, une hyperéosinophilie à 536 par mm^3 (8% de 6700 globules blancs) et un taux d'IgE totales à 3600 unités internationales par ml.

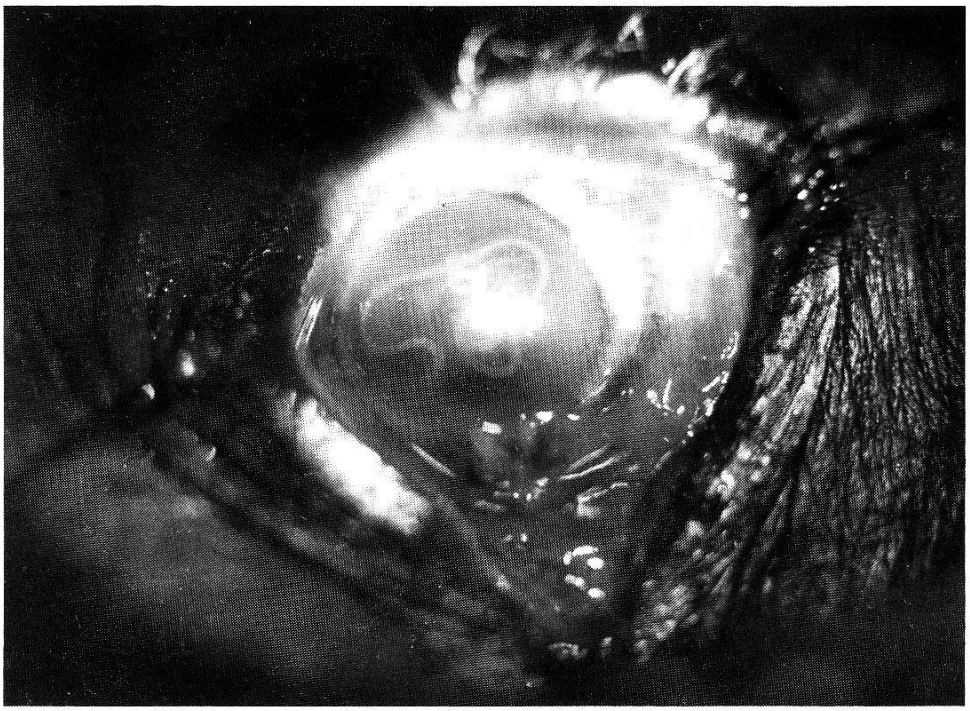

Fig. 1. Filaire *Loa loa* vivante et mobile dans la chambre antérieure de l'œil.



Fig. 2. Deux œufs infertiles de *Loa loa* dans l'humeur aqueuse.

La recherche de microfilaire sanguicole (examen de 4 gouttes épaisses de 20 mm^3 de sang capillaire et leucoconcentration après hémolyse à la saponine à 2% de 5 ml de sang veineux) et de microfilaire dermique (2 biopsies cutanées exsangues) est négative.

Par contre, l'examen de l'humeur aqueuse qui a été prélevée au cours de l'intervention chirurgicale permet de visualiser d'assez nombreux œufs (Fig. 2), de forme ovalaire, légèrement asymétrique avec une partie plus effilée. Ils présentent une double coque lisse, incolore, avec à l'intérieur des granulations réfringentes, de tailles et de formes irrégulières. Ils mesurent 30–34 μm sur 20–22 μm. Aucun autre stade, en particulier aucune microfilaire n'est retrouvé.

L'examen du ver, notamment de son extrémité postérieure, permet de préciser qu'il s'agit d'une femelle *Loa loa*, mesurant 36 mm de long sur 390 μm de large et dont l'utérus contient de nombreux œufs tous identiques à ceux retrouvés dans l'humeur aqueuse.

Discussion

En 1956, Kirwan dans une revue consacrée aux complications oculaires des maladies tropicales affirmait que contrairement à *Wuchereria bancrofti* et *Onchocerca volvulus*, la filaire *Loa loa* ne pénétrait pas dans le globe oculaire.

Cet accident avait cependant été suspecté dès 1905 par Penel qui se demandait s'il n'était pas possible au ver adulte de pénétrer dans la chambre antérieure et de gagner de là les régions profondes de l'œil. A l'appui de cette hypothèse, il rapportait une intéressante observation en ces termes: «En 1894, van Duyse a extrait de la chambre antérieure, chez une négresse de 2 ans ½, originaire du Congo, un petit ver qui se déplaçait activement dans l'humeur aqueuse et gênait par moment la vision. C'était un nématode de 15,2 mm de long sur 80 μm de large, présentant une cuticule hyaline finement striée en travers et un tube digestif bien différencié mais dont l'appareil génital n'était

pas encore développé». Penel se demandait si il ne s'agissait pas là d'une larve intraoculaire de *Loa loa.*

Depuis nous n'avons retrouvé que 3 publications faisant état d'une telle complication, avec à chaque fois un important retentissement fonctionnel. Deux d'entre elles, regroupant 3 observations, concernent des localisations dans la chambre antérieure. A chaque fois le ver était vivant et très mobile. Pour le cas de Lucot et Chovet (1972), survenu chez un enfant camerounais de 14 mois, l'identification n'est pas présentée de façon formelle (taille du ver: longueur 32 mm, largeur non précisée; tout comme le sexe). Pour les 2 cas rapportés par Osuntokun et Olurin (1975) l'espèce filarienne est affirmée. Il s'agit une fois d'un ver mâle (dimensions non précisées); le sexe n'a pu être déterminé pour l'autre filaire. La 3e publication (Vedy et al., 1975) fait état de la présence d'une filaire adulte morte dans le vitré chez un sujet ayant eu des épisodes de migration filarienne sous-conjonctivale et porteur d'une microfilarémie à *Loa loa.* Le ver n'a cependant pas été extrait et donc n'a pu être identifié formellement.

Ces accidents sont par conséquent exceptionnels, tout au moins pour la migration dans la chambre antérieure compte tenu de son caractère spectaculaire, de son retentissement fonctionnel important et de son diagnostic aisé. Rappelons que la migration sous-conjonctivale, de ce nématode est connue depuis fort longtemps. Si la plus ancienne observation est habituellement attribuée à Mongin (1770), on retrouve une curieuse gravure datée de 1598 publié par Blanchard (in Penel, 1905) qui représente des indigènes du Congo procédant à l'extraction d'une filaire au niveau de l'œil.

En ce qui concerne la voie de pénétration du ver, 2 hypothèses sont avancées: pénétration par la sclère d'un adulte ou pénétration plus précoce d'une filaire larvaire qui finira son développement à l'intérieur du globe oculaire. Si la survenue relativement brutale des symptômes retrouvée chez notre patiente serait plutôt en faveur de la première hypothèse, le franchissement de la coque oculaire par un ver de 4 cm de longueur est, comme le précisent Vedy et al. (1975), assez difficile à admettre.

Notre observation apporte par contre un argument objectif en faveur de la 2e hypothèse. L'aspect des œufs retrouvés dans l'humeur aqueuse et dans l'utérus de la filaire, notamment la présence de granulations réfringentes, irrégulières, sans organisation particulière, est caractéristique d'œufs infertiles. Leurs dimensions sont proches de celles rapportées par Nathan-Larrier (1911) pour le stade initial du développement des œufs de *Loa loa* (32 μm sur 17 μm en moyenne).

De ce fait, ces constatations prouvent que la filaire s'est développée sans rencontrer de mâle, phénomène logique en cas de développement intra-oculaire d'une larve isolée précocement mais vraisemblablement fort rare au cours de l'évolution naturelle de l'infection. Une étude récente de Eberhard et Orihel (1981) sur le développement chez le singe de la filaire *Loa loa* d'origine humaine a montré que les femelles étaient fécondées avant le 90e jour alors

qu'elles n'attaignent leur taille maximum (45–55 mm) que vers le 300e jour; la microfilarémie apparaissant plus précocement, vers le 150e jour.

Par ailleurs, notre malade, tout comme ceux de Osuntokun et Olurin (1975), n'avait pas de microfilarémie, ni d'antécédent de migration filarienne sous-conjonctivale ou sous-cutanée. Si il fut longtemps admis que c'était surtout les filaires immatures ou juvéniles qui effectuaient des migrations sous la peau et sous la conjonctive (Penel, 1905; Fulleborn, 1929), Fain et Maertens (1973) ont montré qu'il n'en était rien. Les 11 femelles *Loa loa* qu'ils ont extrait de la conjonctive oculaire étaient adultes; 7 avaient les voies génitales remplies de microfilaires et les 4 autres présentaient des œufs non embryonnés mais fertiles. Cependant l'hypothèse d'un parasitisme par un faible nombre de vers, ne permettant pas de fécondation de la ou des femelles même en cas de développement normal des parasites ne peut être éliminée.

L'observation de Lucot et Chovet (1972) qui ne fait pas état d'examens parasitologiques, va également dans le sens d'une effraction précoce du globe oculaire compte tenu du très jeune âge du patient: 14 mois. Il serait surprenant que la pénétration d'un ver adulte ne s'observe jamais chez des sujets se plaignant, souvent pendant des années, de migrations sous-conjonctivales itératives et puisse survenir aussi rapidement chez un enfant qui de plus n'avait jamais eu de signes cliniques de loase.

Eberhard M. L., Orihel T. C.: Development and larval morphology of *Loa loa* in experimental primate hosts. J. Parasit. *67*, 556–564 (1981).

Fain A., Maertens K.: Notes sur la ponte des microfilaires chez *Loa loa* et sur le degré de maturité des vers en migration. Bull. Soc. Path. exot. *66*, 737–742 (1973).

Fulleborn F.: Filariosen des Menschen. In: Kolle und Wassermann's «Handbuch der pathogenen Mikroorganismen». 3rd ed. 6. Fischer, Jena 1929.

Kirwan E. W.: The ocular complications of common tropical diseases. Trop. Dis. Bull. *53*, 693–704 (1956).

Lucot J., Chovet M.: Loase intra-oculaire. A propos d'une observation. Méd. trop. (Marseille) *32*, 523–525 (1972).

Nathan-Larrier: Développement et morphologie des embryons de filaire *Loa*. Bull. Soc. Path. exot. *4*, 710–720 (1911).

Osuntokun O., Olurin O.: Filarial worm *(Loa loa)* in the anterior chamber. Report of two cases. Brit. J. Ophthal. *59*, 166–167 (1975).

Penel R.: Les filaires du sang de l'homme. F. R. de Rudeval Edit., Paris 1905.

Vedy J., Cahuzac G., Labegorre J.: Manifestations oculaires atypiques des filarioses à *Loa loa*. Médecine et Armées *3*, 739–746 (1975).