Zeitschrift: Archives des sciences [1948-1980]

Herausgeber: Société de Physique et d'Histoire Naturelle de Genève

Band: 7 (1954)

Heft: 6

Artikel: Observations sur la croissance embryonnaire de fibres du système nerveux périphérique, dans diverses conditions de milieux tissulaires

Autor: Neiger, M.

DOI: https://doi.org/10.5169/seals-738943

Nutzungsbedingungen

Die ETH-Bibliothek ist die Anbieterin der digitalisierten Zeitschriften auf E-Periodica. Sie besitzt keine Urheberrechte an den Zeitschriften und ist nicht verantwortlich für deren Inhalte. Die Rechte liegen in der Regel bei den Herausgebern beziehungsweise den externen Rechteinhabern. Das Veröffentlichen von Bildern in Print- und Online-Publikationen sowie auf Social Media-Kanälen oder Webseiten ist nur mit vorheriger Genehmigung der Rechteinhaber erlaubt. Mehr erfahren

Conditions d'utilisation

L'ETH Library est le fournisseur des revues numérisées. Elle ne détient aucun droit d'auteur sur les revues et n'est pas responsable de leur contenu. En règle générale, les droits sont détenus par les éditeurs ou les détenteurs de droits externes. La reproduction d'images dans des publications imprimées ou en ligne ainsi que sur des canaux de médias sociaux ou des sites web n'est autorisée qu'avec l'accord préalable des détenteurs des droits. En savoir plus

Terms of use

The ETH Library is the provider of the digitised journals. It does not own any copyrights to the journals and is not responsible for their content. The rights usually lie with the publishers or the external rights holders. Publishing images in print and online publications, as well as on social media channels or websites, is only permitted with the prior consent of the rights holders. Find out more

Download PDF: 04.07.2025

ETH-Bibliothek Zürich, E-Periodica, https://www.e-periodica.ch

générale. Il semble préférable d'envisager ce complexe des Windspillen comme lié à une glaciation générale plutôt que résultant des glaciations locales individuelles et indépendantes.

K. A. (*op. cit.*, p. 87) propose d'attribuer au Rissien des blocs erratiques du Niesenflysch situés à 1860 m sur l'Amselgrat. Les moraines locales situées à 1800 m et au-dessus se seraient formées pendant un dernier stade de retrait (Gschnitz, Nussbaum, *op. cit.*, p. 193 et 171). Il est clair que ce ne sont pas à ces moraines auxquelles nous nous sommes attachés mais bien à un matériel très différent et bien distinct.

On ne sait pas s'il existe une relation entre le niveau d'accumulation des Windspillen et les niveaux d'érosion si fréquents dans cette région (Penck & Bruckner 1906, R. Staub 1934, P. Beck 1921, 1933, 1937, R. B. MacConnel 1938).

Entre 1900 m et 2100 m se trouvent des terrasses, des cols, des limites de partage des eaux qui ont été considérés tantôt comme niveaux glaciaires, tantôt comme témoins de fonds de vallées préglaciaires. Le problème reste à résoudre et notre contribution n'apporte aucun argument nouveau sauf la preuve certaine *qu'une importante phase glaciaire s'est étendue sur ce réseau de vallées à une altitude plus élevée que ce que l'on connaissait jusqu'ici.*

Université libre. Bruxelles.
Laboratoire de Géologie.

M. Neiger. — *Observations sur la croissance embryonnaire de fibres du système nerveux périphérique, dans diverses conditions de milieux tissulaires.*

On ne connaît pas encore exactement le mécanisme de la croissance des fibres nerveuses le long d'un trajet qui est certainement déterminé, pour que la systématisation du système nerveux soit toujours réalisée selon un plan immuable. On étudie aussi encore les causes de la différenciation des neurones. Les observations que j'apporte ici visent à augmenter le dossier des faits observés dans ce domaine de recherches.

Mon maître, A. Weber, a bien voulu me faire étudier une partie postérieure de la plaque neurale d'un embryon de Poulet,

âgé de 48 heures, greffée à l'état indifférencié et qu'il avait placée [1] dans le tube digestif au voisinage de la future cavité buccale d'un hôte de même âge. Elle s'y est développée et différenciée pendant 48 heures. La pièce a été fixée à l'âge de 96 heures d'incubation et imprégnée à l'argent réduit.

La figure 1 montre l'aspect général du greffon en vue latérale, et la figure 2 son organisation transversale après une

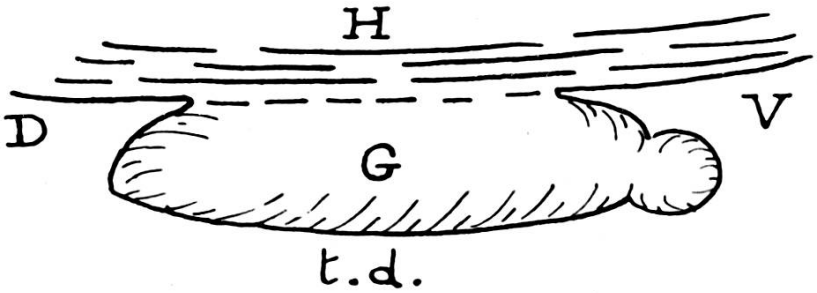

Fig. 1

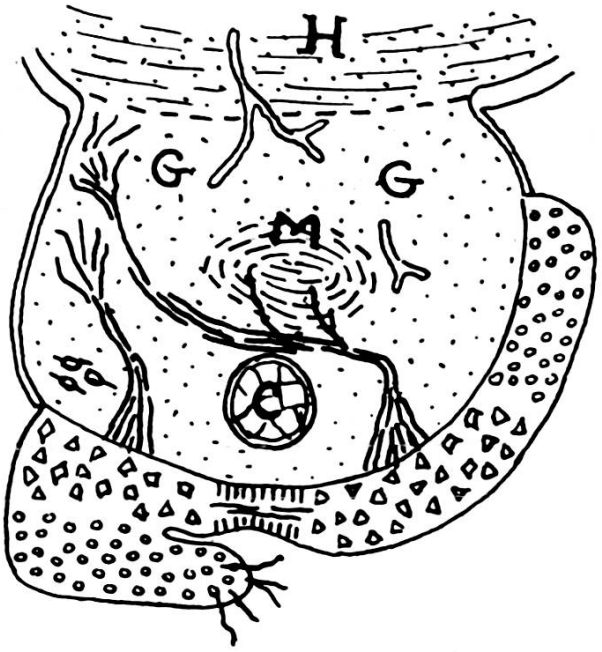

Fig 2

C: corde dorsale. — D: côté dorsal. — G: greffon. — H: paroi du tube digestif de l'hôte. — M: myotome. — t.d.: lumière du tube digestif de l'hôte. — V: côté ventral.

[1] Le greffon a été pris asymétriquement et d'un côté avec le bourrelet latéral, ce qui est confirmé par la présence d'un fragment du canal de Wolff du côté où s'est différencié un peu du matériel de la crête neurale; d'autre part, le substratum de la plaque neurale a été prélevé avec elle. Ce greffon a été implanté à la pincette par « piqûre » dans l'embryon-hôte.

histogénèse qui s'est donc poursuivie pendant 48 heures après l'opération. La plaque neurale ne s'est pas fermée en tube en l'absence de conditions normales du voisinage mésodermique. La commissure ventrale (plaque basale), qui est comme d'habitude en regard de la corde dorsale, montre l'emplacement de la ligne médiane. Le greffon contient aussi deux myotomes mal formés dont l'histogenèse ne progresse pas normalement, et enfin un petit fragment de canal de Wolff. La vascularisation sanguine entre l'hôte et le greffon s'est bien établie, assurant ainsi la survie des tissus transplantés. Le mésenchyme a son aspect normal et habituel.

Il s'agit donc dans cette expérience d'un fragment de centre nerveux, transplanté dans une région offrant des conditions d'entourage un peu différentes des conditions normales. L'intestin céphalique peut être considéré comme un entourage neutre: toute la causalité de la différenciation est donc incluse dans le greffon. Comme ce fragment est transplanté avec son organisation propre (parties motrices, parties sensitives), il est intéressant de voir, comment il va émettre des prolongements périphériques dans un milieu topographiquement et qualitativement modifié. Des faisceaux de fibres nerveuses sortent des neurones situés des deux côtés de la commissure ventrale médiane, donc de la substance grise motrice. Comme on le voit sur la figure 2, celles du côté droit se détournent dans leur croissance pour aller se faufiler entre un myotome et la corde dorsale; elles sont donc attirées par le dispositif topographique normal. De l'autre côté les fibres nerveuses de la racine motrice croissent droit devant elles sans paraître être déterminées en rien dans leur trajet. D'un côté existent quelques cellules sensitives, mal groupées en une sorte de ganglion diffus; mais leurs prolongements sont d'ailleurs restés courts et ne rejoignent pas le tissu nerveux central. Il faut remarquer à ce sujet que la substance sensitive, où ces fibres nerveuses devraient se rendre, est repliée du côté de la lumière du tube digestif de l'hôte et topographiquement inaccessible. Cette partie sensitive émet elle-même radiairement quelques fibres qui se perdent dans la lumière du tube digestif en question et offrent l'apparence de neurites en culture de tissu. Le matériel sensitif présomptif, topographique-

ment séparé des éléments ganglionnaires, est donc tout de même le siège d'une certaine différenciation. Dans leurs parties les plus périphériques, les fibres motrices croissent d'une façon désordonnée, cheminant droit devant elles comme elles le feraient en culture de tissu, et elles ne semblent déterminées en rien; cependant il apparaît qu'elles ne quittent pas le tissu du greffon et ont tendance à ne pas aller dans le mésenchyme de l'hôte qui est pourtant tout proche.

En résumé, même si l'ébauche nerveuse elle-même est modifiée, les fibres nerveuses qui croissent hors de la moelle semblent être sensibles à l'action des tissus et organes qui les entourent normalement. Par contre, dans un mésenchyme indifférent, les mêmes fibres à leur extrémité croissent sans ordre; on ne les sent pas ordonnées par un tropisme ou un tactisme définis; et pourtant l'ensemble des phénomènes encore mal connus que nous appelons le « neurotropisme » est toujours actif à ce stade du développement.

J. F. Tello [1] invoque la présence nécessaire de cellules de Schwann pour que les fibres nerveuses se rassemblent en faisceaux à leur sortie des centres au cours du développement. De tels lemmoblastes n'existent dans ce cas que du côté où on peut repérer quelques cellules ganglionnaires, c'est-à-dire du côté où un peu de crête neurale a certainement été aussi transplanté. Et pourtant les nerfs sont fasciculés dans tout le greffon.

Jusqu'ici nous avons étudié le comportement de fibres nerveuses placées dans des conditions spéciales à leur émergence des centres. J'aimerais décrire en complément le comportement de l'extrémité de fibres motrices en croissance normale. Il s'agit du nerf grand hypoglosse dans la langue du fœtus de Cobaye de 20,6 mm de longueur vertex-coccyx, imprégné à l'argent selon la méthode de A. Weber. Le nerf lingual et le nerf grand hypoglosse sont arrivés tous deux dans l'ébauche de la langue. Leurs fibres ont des teintes et des calibres différents avec cette imprégnation argentique, de sorte qu'on ne peut les confondre. Le nerf grand hypoglosse nous a surtout intéressés:

[1] Tello, J. F. « Sobre las cellulas satélites en los nervios motores oculares y sobre la formaciôn de los nervios motores y sus esbozos musculares. » *Trab. Inst. Cajal, Invest. Biol.*, 51, 1, 1948.

la plupart de ses fibres se dirigent vers les couches musculaires en histogénèse, et se terminent au contact des myoblastes par un appareil métaterminal de A. Weber, muni d'un minuscule granule au contact même de la membrane cellulaire. Il s'agit là d'une synapse embryonnaire banale comme nous les connaissons dans le développement neuro-musculaire. Mais d'autres fibres du nerf grand hypoglosse se dirigent du côté ventral et inférieur vers l'épithélium de la muqueuse en formation. Dès que ces fibres arrivent au contact de l'épithélium, elles montrent à leur extrémité des phénomènes d'altération des cônes de croissance (gonflements, morcellement, dégénérescence, etc.), et la fibre montre des signes histologiques qui annoncent sa disparition dans tout son segment distal si aberrant du point de vue topographique. Jamais on n'y observe d'appareil métaterminal à l'état normal. Il est difficile de dire pourquoi ces fibres motrices se sont égarées dans l'épithélium. Le neurotropisme a amené le XIIe nerf cranien dans la langue par un trajet assez compliqué dès le début, mais au bout du nerf on observe toujours une sorte de pinceau de fibres en simple croissance radiée, dans toutes les directions, sans régulation, comme c'est le cas dans les cultures de tissu. Cependant, il existe un mécanisme de régulation secondaire, c'est-à-dire la dégénérescence des extrémités des fibres aboutissant à un tissu où elles ne peuvent pas fonctionner normalement.

En résumé, le neurotropisme, la simple croissance rectiligne des fibres nerveuses, et l'influence des tissus où se fait cette croissance, semblent collaborer pour façonner le système nerveux périphérique.

Université de Genève.
Institut d'Anatomie.

Marcel Golay. — *Remarques sur le terme Q de la photométrie en trois couleurs de Johnson et Morgan.*

Johnson et Morgan [1] ont montré que la quantité Q définie par l'expression (1) est indépendante du rougissement interstellaire.

$$Q = (U\text{-}B) - \frac{E_u}{E_y}(B\text{-}V) \qquad (1)$$