Zeitschrift: Archives des sciences [1948-1980]
Herausgeber: Société de Physique et d'Histoire Naturelle de Genève
Band: 18 (1965)
Heft: 1

Artikel: La lymphographie
Autor: Mentha, Ch.
DOI: https://doi.org/10.5169/seals-739168

Nutzungsbedingungen
Die ETH-Bibliothek ist die Anbieterin der digitalisierten Zeitschriften auf E-Periodica. Sie besitzt keine Urheberrechte an den Zeitschriften und ist nicht verantwortlich für deren Inhalte. Die Rechte liegen in der Regel bei den Herausgebern beziehungsweise den externen Rechteinhabern. Das Veröffentlichen von Bildern in Print- und Online-Publikationen sowie auf Social Media-Kanälen oder Webseiten ist nur mit vorheriger Genehmigung der Rechteinhaber erlaubt. Mehr erfahren

Conditions d'utilisation
L'ETH Library est le fournisseur des revues numérisées. Elle ne détient aucun droit d'auteur sur les revues et n'est pas responsable de leur contenu. En règle générale, les droits sont détenus par les éditeurs ou les détenteurs de droits externes. La reproduction d'images dans des publications imprimées ou en ligne ainsi que sur des canaux de médias sociaux ou des sites web n'est autorisée qu'avec l'accord préalable des détenteurs des droits. En savoir plus

Terms of use
The ETH Library is the provider of the digitised journals. It does not own any copyrights to the journals and is not responsible for their content. The rights usually lie with the publishers or the external rights holders. Publishing images in print and online publications, as well as on social media channels or websites, is only permitted with the prior consent of the rights holders. Find out more

Download PDF: 13.07.2025

ETH-Bibliothek Zürich, E-Periodica, https://www.e-periodica.ch

LA LYMPHOGRAPHIE

PAR

Ch. MENTHA

La lymphographie ou adénolymphographie est une toute dernière acquisition radiologique permettant de visualiser un système circulatoire particulier. Pourtant, jusqu'à ce jour, les méthodes radiologiques d'investigation vasculaire ne manquent pas. Elles ont fait leurs preuves depuis plus de 50 ans et personne n'hésite plus à faire bénéficier un patient, chez lequel un bilan du système circulatoire s'impose, d'une angiographie, qu'il s'agisse d'aortographie, d'artério ou de phlébographie. Ce sont là des examens de routine. L'abord des vaisseaux en est facile. Il s'agit en général d'injecter une substance de contraste dans une artère que l'on palpe bien ou dont on perçoit les battements à distance par l'intermédiaire d'un trocart, ou de veines de surface que l'on voit aisément, ou de veines profondes que l'on repère par l'expansion systolique d'artère satellite. Le système lymphatique est tout autre. Les vaisseaux qui le constituent sont si petits qu'il faut généralement se servir d'une loupe pour les découvrir, preuve en est que les étudiants en médecine les confondent dans leurs cours de dissection avec de minces filets nerveux ou de simples fibres conjonctives. Second écueil: à l'inverse des veines et des artères qui ont une couleur propre, les lymphatiques sont blancs et ressemblent au tissu de soutien de toutes les structures spécifiques de l'organisme. On comprend qu'il ait fallu bien des décades pour venir à bout de tant de difficultés. C'est une loi générale que de s'intéresser en premier lieu aux structures macroscopiques, faites à l'échelle de l'œil humain, pour passer ensuite à l'étude de tissus à la limite de la visibilité.

Le système lymphatique représente un appareil très particulier, ouvert, à l'inverse de la circulation sanguine qui forme un circuit en vase clos. Est-il besoin de rappeler que le système artériel est figuré par un cône, que la division des canaux artériels, à mesure que l'on s'éloigne de la pompe cardiaque, aboutit à une augmentation de la surface de la section par laquelle le sang s'écoule dans les capillaires. A ceux-ci font suite les veines, qui par leur réunion réalisent également un cône, juxtaposé par sa base au cône artériel et dont la section offerte à l'écoulement du sang va diminuant à mesure que l'on se rapproche du cœur. Ainsi les capillaires sanguins sont en continuité avec les artérioles et précapillaires d'amont et les postcapillaires

et veinules d'aval, tandis que les capillaires lymphatiques font suite à des culs-de-sac andothéliaux borgnes. Cela ressemble un peu à une multitude de grappes de radicelles s'infiltrant partout entre les capillaires sanguins et puisant dans les tissus (on parle d'espace lacunaire) les futurs constituants de la lymphe qui s'écoulera dans les canaux lymphatiques à la façon de la sève des racines fasciculées dans les tiges.

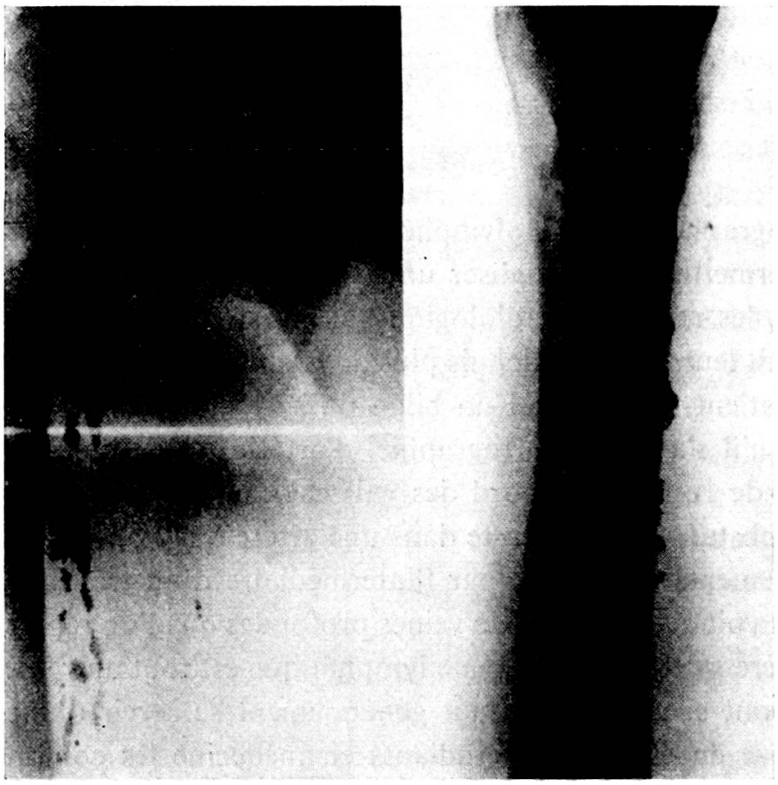

Fig. 1

Opacification du système veineux, à la suite d'une injection de lipiodol ultrafluide dans une veine lymphatiforme (erreur de technique) par un conglomérat de boules épousant l'architecture interne du vaisseau, d'où l'aspect veineux monoliforme (7 renflements étagés constitués par des valvules et les sinus valvulaires) et colonne opaque discontinue par la présence de valvules.

Le système lymphatique, superficiel du moins, c'est-à-dire sous-cutané, pourrait être figuré aussi non par un cône, mais par des cônes à base très large (système lacunaire) et à axe très court (c'est-à-dire que sa surface de section diminue très rapidement), qui occuperaient les différents appendices du tronc, tels les membres, la tête et le cou, et dont les sommets se réuniraient pratiquement en un même point: le canal collecteur terminal. Celui-ci draine toute la partie inférieure du corps et le tronc, par son canal thoracique qui longe la colonne vertébrale, et tous les territoires supérieurs par sa crosse terminale. Ainsi fermé d'un côté, le système lymphatique se termine par un seul conduit ouvert dans la circulation veineuse: la veine sous-clavière

gauche. C'est un circuit annexé au torrent circulatoire, un système collecteur de retour au sang, un diverticule circulatoire tampon, permettant la réintégration dans le torrent sanguin des constituants du plasma issu des capillaires et des métabolites. Description fort schématique puisque sur le circuit principal bien visible sur les lymphographies se greffent autant de systèmes de drainage qu'il y a d'organes dont le principal est celui de l'intestin grêle, représenté par les chylifères particulièrement gorgés pendant

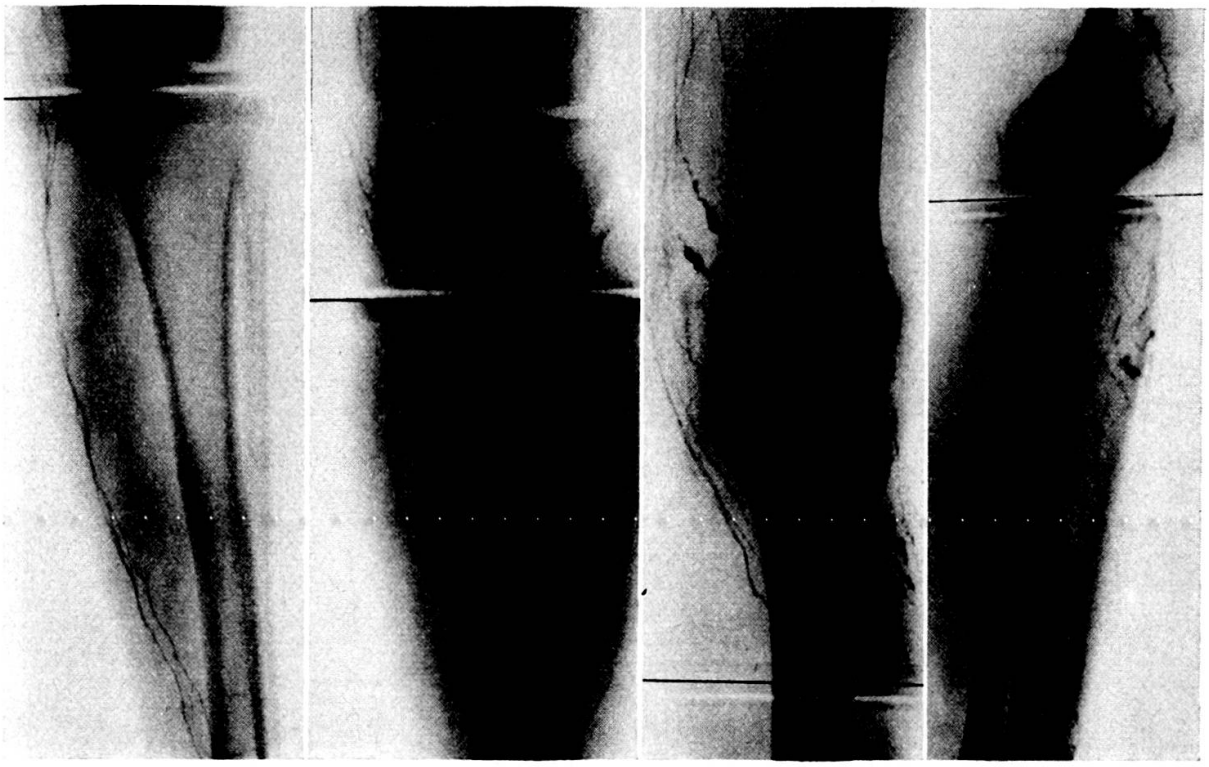

Fig. 2

Lymphatiques du système saphène interne de la jambe. Augmentation progressive de bas en haut du nombre des lymphatiques par divisions dichotomiques. Variations de nombre: 3, 6, 9 lymphatiques sur les différents clichés. Variations de forme: lymphatiques parallèles, en forme de S, en forme d'arc présentant, de profil, un aspect de mailles de filet.

la période digestive et les lymphatiques profonds sous-aponévrotiques que l'activité musculaire met à plus forte contribution que d'autres structures. Tous ces systèmes étagés sont inaccessibles à la technique de la lymphographie actuelle, et partant, ne sont pas visualisés.

Mais le système lymphatique a, par rapport aux systèmes veineux et artériel, une particularité singulière, celle d'être intercepté tout le long de son parcours par des formations nodulaires (stations de filtrage, d'épuration, de régulation, et de formation d'anticorps que l'étude des transplantations d'homogreffes a mis en évidence) qui sont les ganglions lymphatiques. Les troncs afférents qui sont fins et nombreux les abordent

par la périphérie, tandis que les efférents au nombre de quelques unités, mais plus volumineux, les quittent au niveau d'une dépression, le hile. La méthode la plus aisée et la plus fructueuse pour pratiquer une lymphographie consiste à cathétériser les

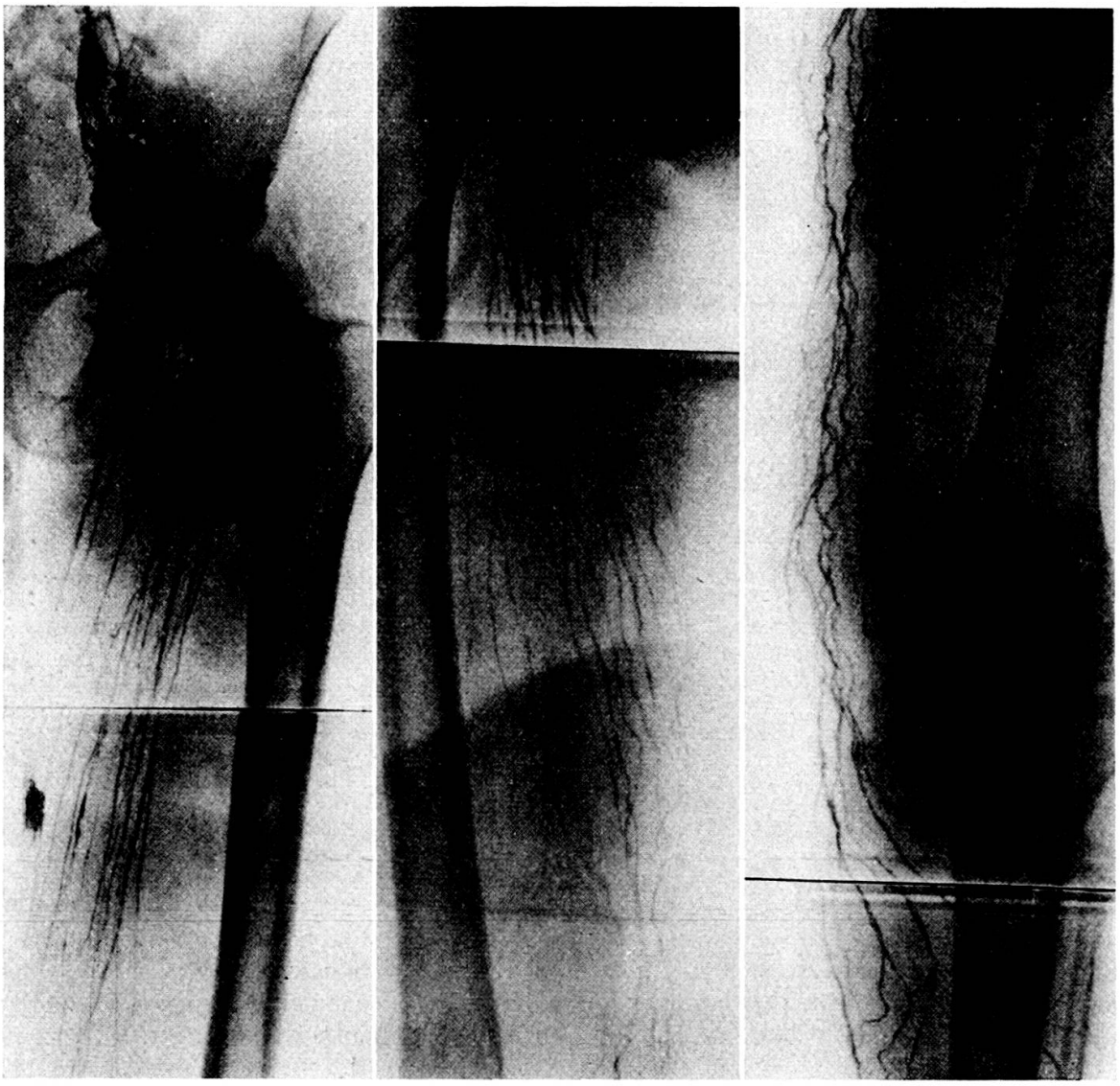

Fig. 3

Groupement en faisceaux des lymphatiques de la cuisse. De gauche à droite, aspect d'écheveau de moins en moins tendu. Les lymphatiques afférents abordent les ganglions inguinaux par leur périphérie. Les efférents sont plus gros et en nombre limité. Présence d'un ganglion isolé de la cuisse, en position atypique.

lymphatiques au niveau du pied. L'on peut alors visualiser trois groupes de lymphatiques du membre inférieur. Si l'on choisit la face postéro-externe du pied, ou la face postérieure de la jambe, ce sont les lymphatiques du territoire de la saphène externe que l'on met en évidence: lymphatiques superficiels qui aboutissent à quelques

ganglions profonds sous-aponévrotiques, intercondyliens ou supracondyliens, dans le creux poplité, ou à un ganglion plus superficiel, le ganglion saphène externe. A partir de ces relais ganglionnaires la lymphe ou la substance de contraste suit le trajet des vaisseaux poplités et fémoraux pour aboutir aux ganglions inguinaux

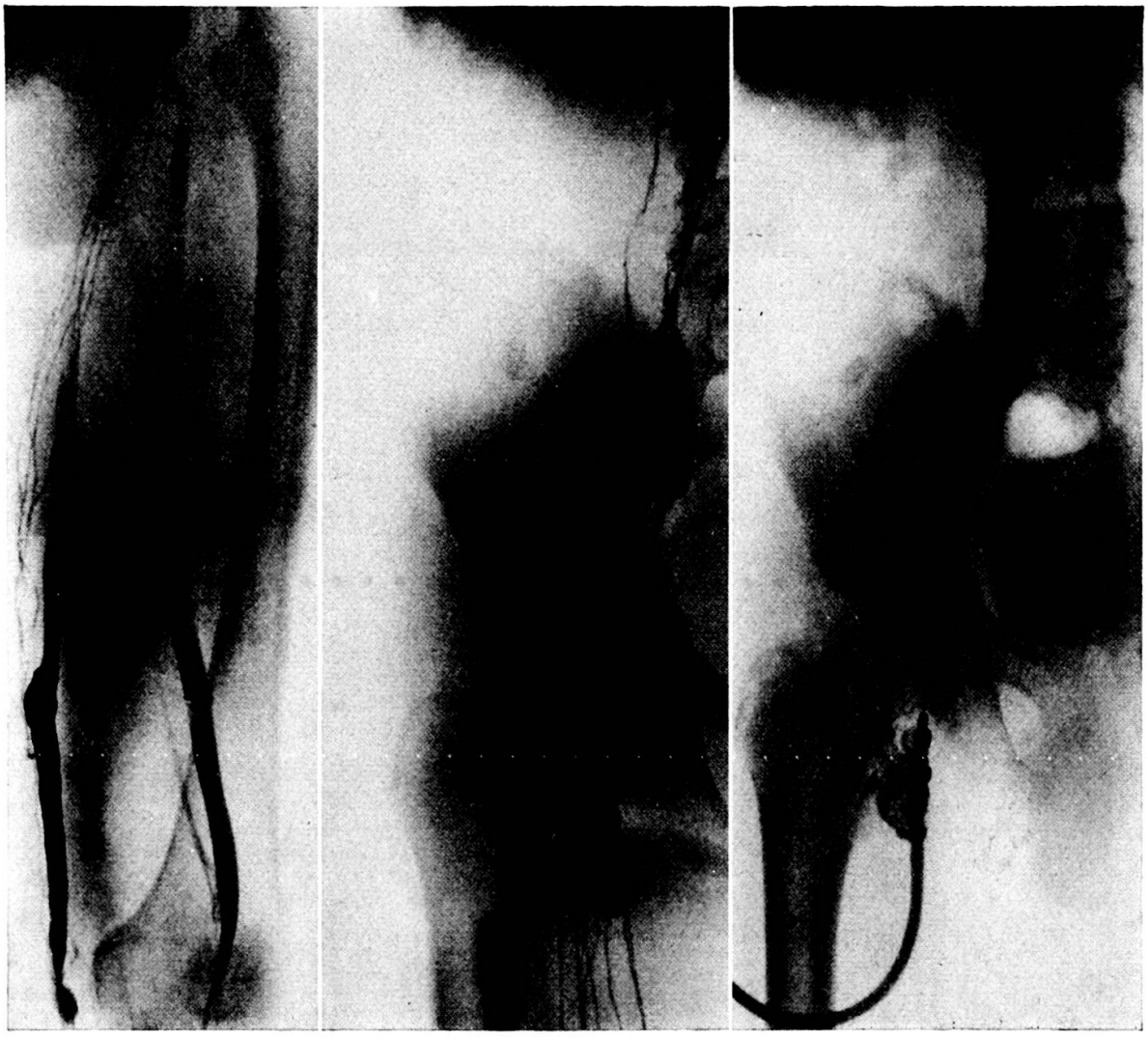

Fig. 4

Phlébo-lymphographie. Les lymphatiques superficiels entourent la veine saphène interne de la cuisse. Les veines fémorale superficielle et poplitée en sont démunies. L'opacification des lymphatiques satellites des veines dépend du choix du lieu d'injection. Au niveau du bassin les canaux lymphatiques se projettent exactement sur le trajet des veines iliaques et de la veine cave.

profonds. Parfois les ganglions poplités émettent des lymphatiques qui suivent l'anastomose veineuse saphène externe-saphène interne jusqu'aux ganglions inguinaux superficiels. En général cette voie lymphatique du membre inférieur est peu usitée en lymphographie, de même que celle qui a pour objectif la visualisation des lympha-

tiqu s profonds de la jambe; à cet effet, ce sont les troncs satellites des vaisseaux tibiaux postérieur et antérieur que l'on aborde chirurgicalement; ceux-ci aboutissent également aux ganglions poplités, sans escale pour les premiers et par relais ganglionnaire (ganglion tibial antérieur) pour les seconds.

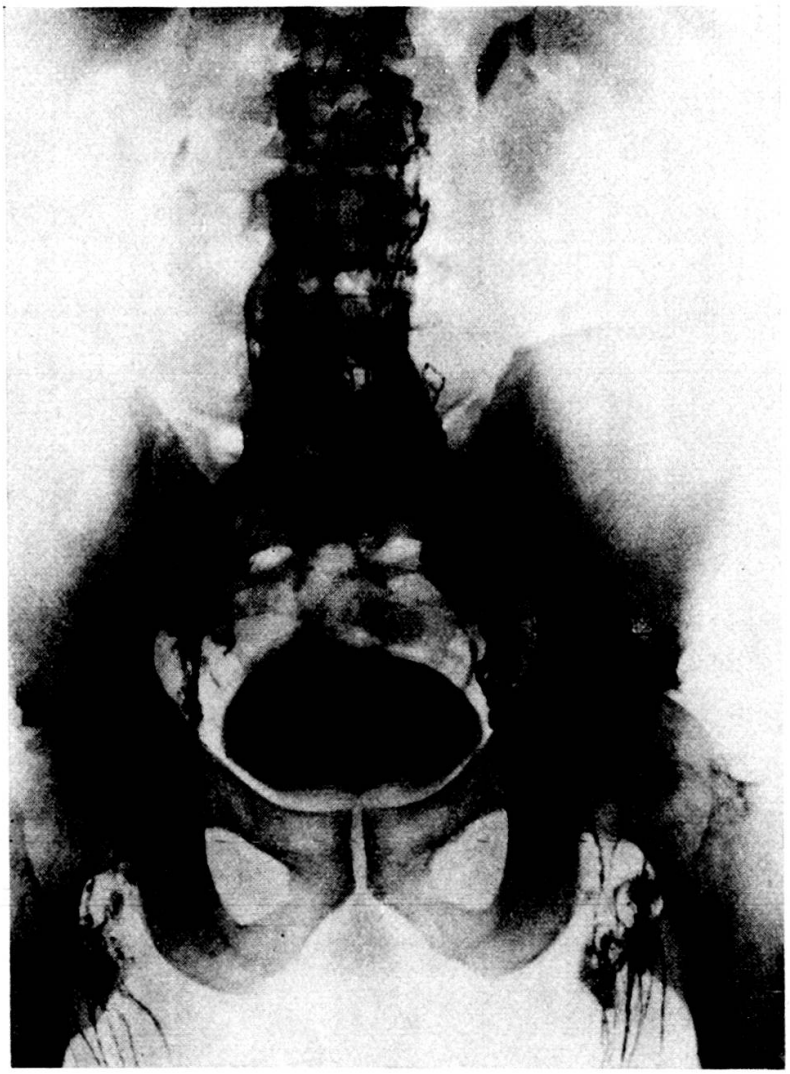

Fig. 5

Image précoce d'une lympho-adénographie normale. Injection bilatérale simultanée. Opacification des ganglions inguinaux ilio-aortiques. Les lymphatiques afférents et efférents sont si nombreux et si denses qu'ils dissimulent en partie les ganglions.

Les lymphatiques que l'on découvre au niveau de la face interne du cou-de-pied représentent le troisième groupe. C'est cette voie d'abord que nous avons exclusivement utilisée. Nous en ferons une étude détaillée, mais auparavant, retenons deux dates de la lymphographie clinique: 1952 — Kinmonth nous apprend que la cathétérisation directe d'un lymphatique est aisée, si l'on a soin, au préalable, de le colorer

par un colorant vital; 1961 — deux équipes d'Américains (Jackson L. et coll., Wallace S. et coll.) démontrent qu'avec un opacifiant liposoluble on peut forcer les relais ganglionnaires qui faisaient barrage à la progression des substances hydrosolubles employées jusqu'à cette date. C'est donc au début de cette décade, il y a à

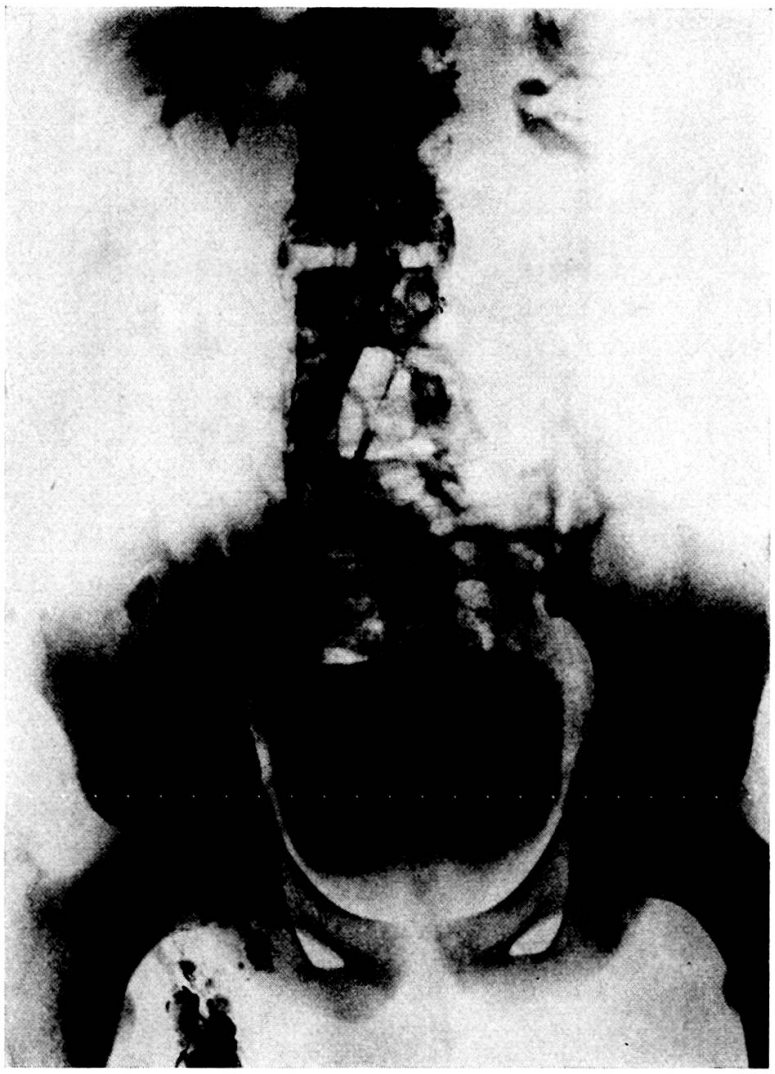

Fig. 6
A la hauteur de L2, sur la ligne médiane, on découvre la naissance du canal thoracique, la citerne de Pecquet formée de deux racines.

peine trois ans, que se multiplient les travaux cliniques de la lymphographie. Néanmoins on ne saurait oublier les travaux de valeur de nombreux pionniers attachés à l'étude de la lymphographie des membres. Ces travaux sont entièrement valables malgré l'utilisation d'hydrosoluble, puisque destinés à étudier les troubles circulatoires des membres. La progression de la substance de contraste se faisait normalement jusqu'aux ganglions inguinaux ou axillaires, si bien que tous les lymphatiques des

membres étaient opacifiés, pratiquement dépourvus de formations ganglionnaires. C'est parce qu'en 1955 nous avions commencé à l'Institut radiologique l'étude des lymphatiques « des gros bras et des grosses jambes », que le Professeur Sarasin nous avait encouragé à en poursuivre l'étude dès l'avènement des liposolubles. Nous tenons

Fig. 7

Radiographie oblique mettant en évidence l'opacification du canal thoracique qui a un aspect très légèrement festonné. Sa crosse se détache au-dessus de la clavicule et se projette à la hauteur de la 2e côte gauche et de son espace correspondant.

ici à rendre hommage à sa mémoire, à celui qui inlassablement cherchait tous les moyens diagnostiques et thérapeutiques d'améliorer le sort de ses patients cancéreux.

La technique de la lymphographie est simple. 10 minutes après l'injection sous-cutanée d'un colorant dans le premier ou deuxième espace interdigital ou à la base du gros orteil (1 cc de patent blue violet) transparaît une traînée bleutée sous la

peau, traduisant la présence d'un lymphatique électivement coloré. Une incision de 10 mm suffit généralement à le découvrir, le disséquer et le cathétériser, à l'aide d'une aiguille d'un diamètre inférieur à 1 mm. La loupe est indispensable. On pousse alors très lentement, à l'aide d'une seringue à pas de vis, 10 cc de lipiodol ultrafluide ou

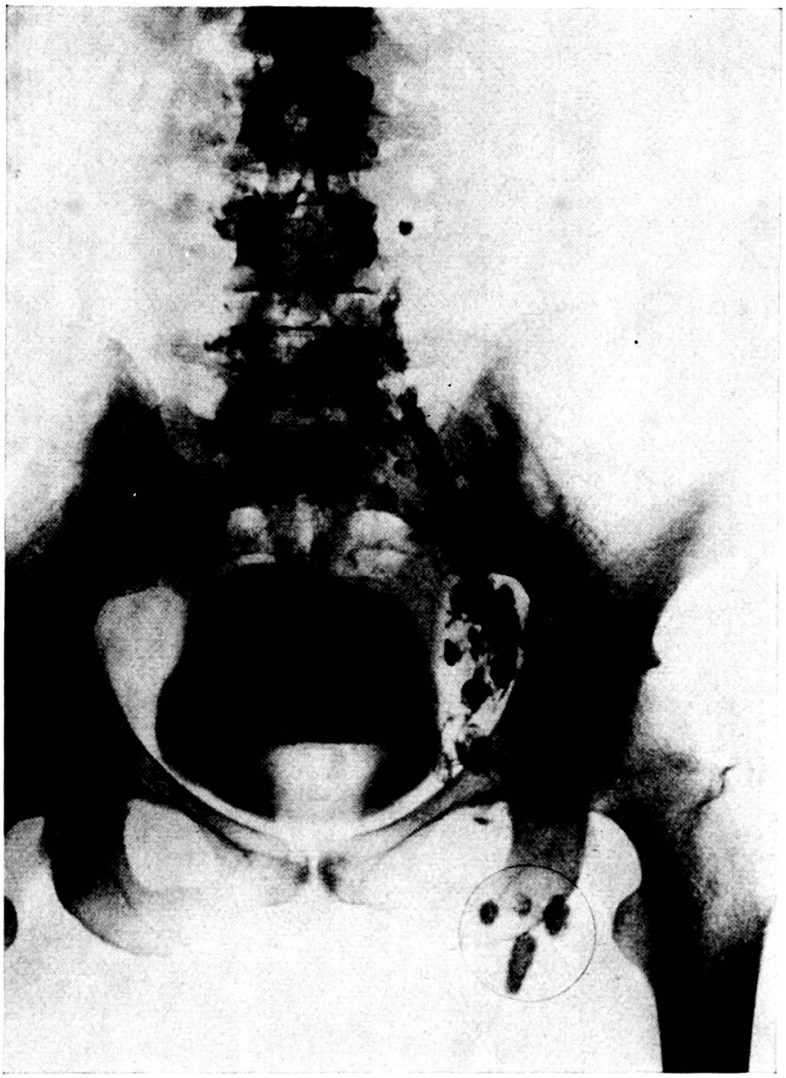

Fig. 8
Injection unilatérale gauche. Aspect normal des chaînes ganglionnaires iliaque et aortique (image semi-tardive). Les ganglions inguinaux superficiels sont encerclés. A noter l'opacification controlatérale des ganglions lombaires (L3 L4).

une dose double si l'injection est bilatérale d'emblée, en 60/90 minutes, et dont on vérifie la progression par un cliché radiographique. Une douleur spécifique de distension lymphatique au niveau de la jambe dispense en général de cet examen. Il nous est arrivé, dans 4% des cas, de cathétériser à tort une veinule lymphatiforme, anormalement colorée par le bleu, probablement à la faveur de fistules lympho-veineuses

et de surprendre le liquide de contraste dans une veine sur les clichés de contrôle. L'image en est caractéristique: l'huile parvenue dans le liquide plasmatique se fragmente aussitôt en une infinité de boules qui en se conglomérant épousent l'architecture

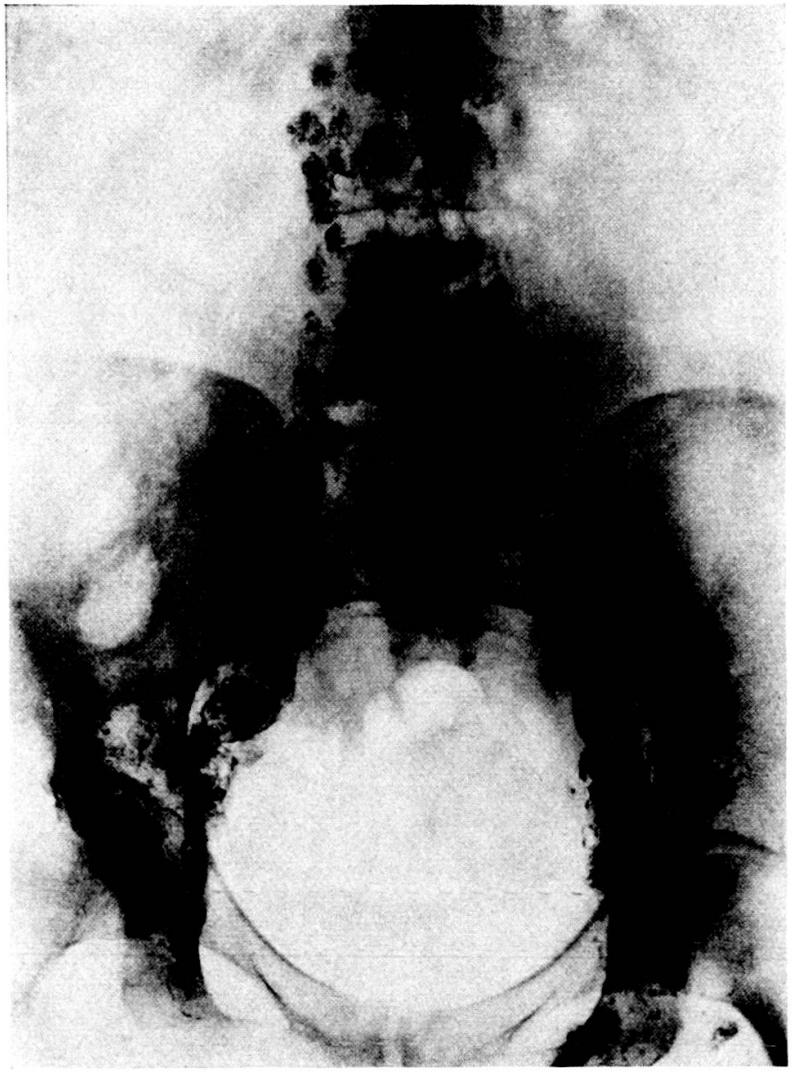

Fig. 9

Injection bilatérale simultanée. Image tardive typique de ganglions hodgkiniens. A gauche de la colonne vertébrale absence d'opacification de quelques ganglions. Il s'agit d'une femme de 63 ans, décédée six semaines après l'examen lymphographique des progrès de sa maladie avec un syndrome de la queue de cheval (métastases vertébrales, dorsales et lombaires). Le ganglion situé à la partie supérieure de la sacro-iliaque présente quelques stries perpendiculaires à l'axe ganglionnaire. Diagnostic anatomique: lymphogranulosarcome de Hodgkin.

interne de la veine, d'où image d'étranglement, image en grains de café superposés dont la rainure centrale départage sinus et valvules de chaque côté de la lumière veineuse (fig. 1). Erreur sans conséquence, rapidement corrigée. Il faut environ 30 minutes pour remplir le système lymphatique superficiel du membre inférieur.

Images radiologiques des lymphatiques du membre inférieur

De la face interne du cou-de-pied le lymphatique opacifié poursuit sa course isolée jusqu'au tiers inférieur et antérieur de la jambe où il se subdivise par dichotomie;

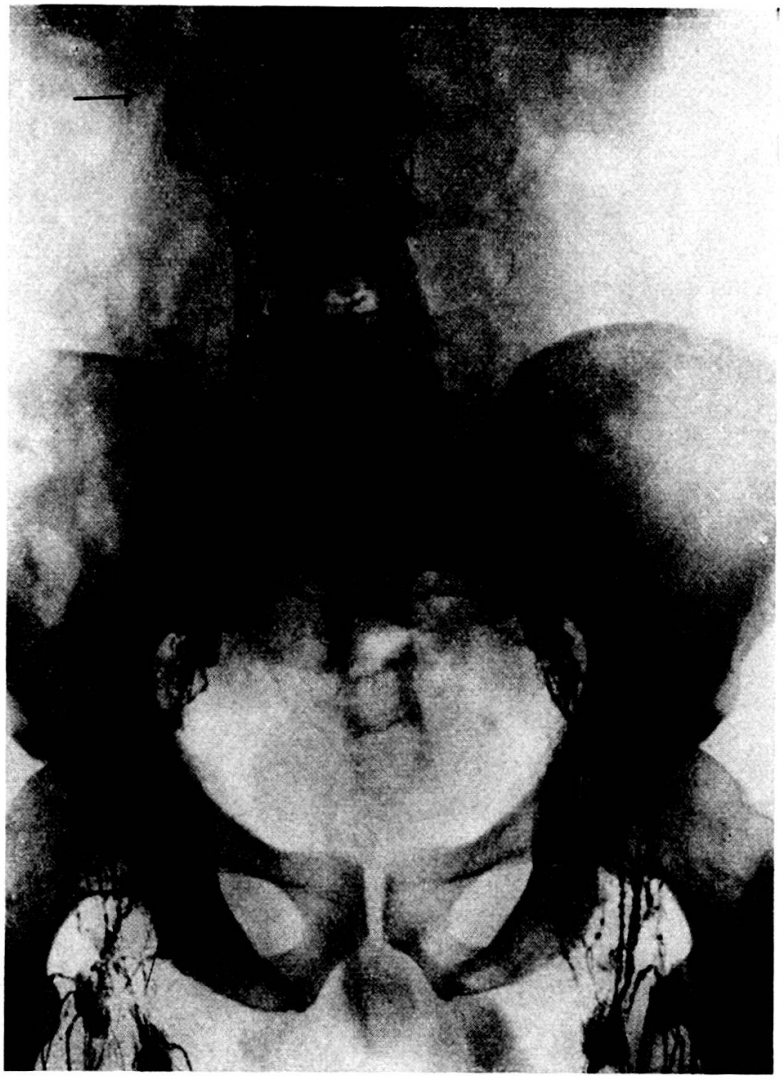

Fig. 10

Image précoce après injection bilatérale simultanée. Lymphatiques et sinus ganglionnaires cernent à la hauteur de L3 une masse ganglionnaire qui ne s'opacifiera pas ultérieurement. Image typique d'une métastase de tumeur du testicule (diagnostic: épithélioma sur dysembryone) chez un homme de 42 ans.

déjà au tiers moyen de la jambe 2 à 4 lymphatiques sont opacifiés par divisions successives; au tiers supérieur leur nombre s'élève de 6 à 10. Le courant lymphatique quitte progressivement la région antérieure de la jambe pour s'étaler quelquefois en

mailles de filet sur la face interne du plateau tibial et du condyle interne. De là c'est un véritable écheveau formé de 8 à 25 éléments qui courent sur la face interne de la cuisse pour aboutir aux premiers relais ganglionnaires, les ganglions inguinaux superficiels qu'on a coutume de subdiviser en groupes interne et externe, supérieur et inférieur.

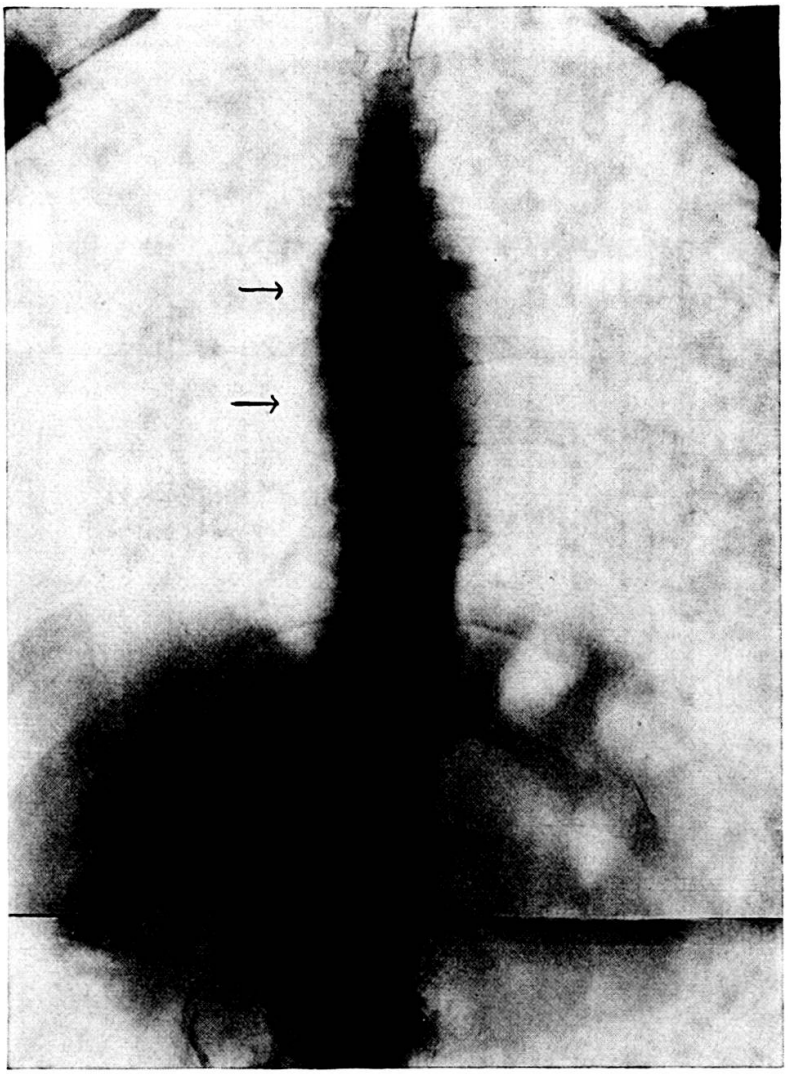

Fig. 11

Même cas que figure 10. Le canal thoracique est dévié et en partie interrompu par une métastase à la hauteur de D7 D8. Une métastase susclaviculaire gauche apparaît six mois après l'examen.

Le système lymphatique présente des variations très nombreuses, d'où l'importance de se familiariser avec des clichés normaux. La figure 2 démontre de gauche à droite les variations de nombre dans les lymphatiques du tiers supérieur de la jambe: 3, 9, 12; les variations de forme: lymphatiques parallèles, en S, en arc, avec sur le profil une image en maille de filet. Trois radiographies de la cuisse (fig. 3) montrent

les lymphatiques groupés en faisceaux, en échevaux, de moins en moins tendus de gauche à droite. Les lymphatiques afférents abordent les ganglions inguinaux superficiels par la périphérie, ils se dédoublent volontiers juste avant d'atteindre le relais ganglionnaire. Les lymphatiques efférents sont beaucoup moins nombreux mais de

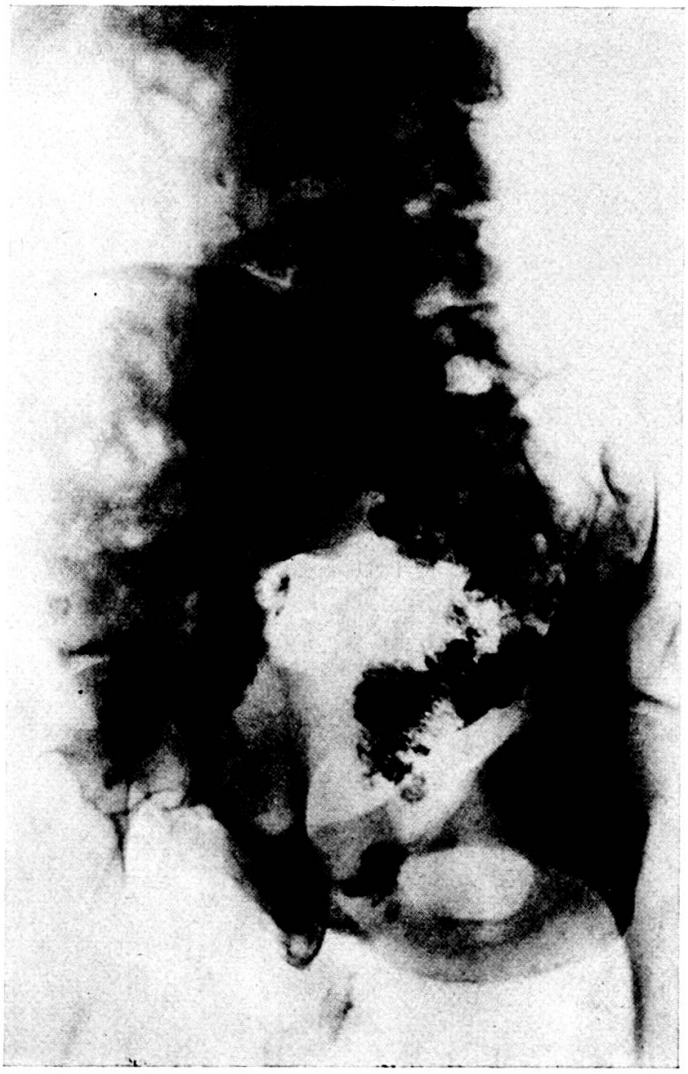

Fig. 12

Injection bilatérale simultanée. Image tardive. Incidence oblique des clichés. Volumineux ganglion des chaînes ilio-lombaires à contour bien délimité, présentant des striations épaisses perpendiculaires à l'axe ganglionnaire. Il s'agit d'une dégénérescence sarcomateuse de maladie de Brill-Symmers, chez un homme de 58 ans.

plus gros volume et leurs valvules leur donnent un aspect monoliforme. Ce qu'il est important de noter c'est la contiguïté des courants veineux et lymphatiques superficiels et profonds. Ces vaisseaux se côtoient, se juxtaposent, se jouxtent, les lymphatiques paraissent entourer de leurs filets l'axe veineux principal. Dans la figure 4 qui représente une phlébo-lymphographie on distingue la saphène interne entourée de

lymphatiques, tandis que la veine fémorale en est dépourvue. Il aurait fallu injecter un lymphatique d'un autre secteur (satellite de la veine tibiale postérieure) pour voir la veine fémorale à son tour entourée d'un faisceau lymphatique. Dans la figure 5 ce flirt lymphatico-veineux se poursuit jusqu'aux veines profondes, les lymphatiques entourant comme un cocon les veines iliaques et la veine cave inférieure.

Fig. 13
Même image que précédemment, mais diminution nette du volume ganglionnaire à la suite d'un traitement radiothérapique de trois semaines. La diminution du volume ganglionnaire a pour effet de concentrer la substance opaque.

Nous ne montrerons pas ici d'image pathologique des lymphatiques des membres inférieurs. Il faut seulement retenir qu'il existe des agénésies totales, des aplasies ou hypoplasies congénitales ou acquises (dont le diagnostic peut se faire déjà par la seule étude de l'absorption anormale du colorant vital), des lymphatiques en nombre réduit, dilatés et avalvulés.

Le système lymphatique pelvi-abdominal

La lymphographie est devenue un moyen d'investigation clinique courant dès le moment où la barrière ganglionnaire fut vaincue par l'avènement du nouvel opacifiant liposoluble. Elle a cessé de n'intéresser que certains spécialistes pour conquérir presque

Fig. 14

Injection bilatérale simultanée. Image précoce. Homme de 37 ans, atteint d'un réticulosarcome de la paroi abdominale inférieure droite (biopsie-résection). Envahissement ganglionnaire inguinal droit et métastase ganglionnaire lombaire droite entre L3 L4. En outre métastase osseuse sur la diaphyse fémorale droite (non visible sur le cliché) et métastase susclaviculaire gauche. Exitus six mois après l'examen.

toutes les spécialités médicales. On ne s'intéresse plus tant à la lymphographie qu'à l'adéno-lymphographie ou adénographie. Ce n'est plus le lymphatique qui est la vedette, mais le ganglion lymphatique. Cette nouvelle méthode fait naître actuellement

de grands espoirs diagnostiques et thérapeutiques. En effet une grande partie du tissu lymphoïde (siège d'infection, de tumeurs primitives ou secondaires, ou de compression) est inaccessible à la main du clinicien. Le thorax par sa rigidité empêche la palpation profonde si bien que radiographie et tomographie sont les seuls moyens de

Fig. 15

Injection bilatérale simultanée. Image précoce. Opacification des ganglions lombaires gauches jusqu'à L2. Aucune opacification à droite. Ce retard de transit fais suspecter un blocage par néoplasie.

visualiser les adénopathies médiastinales, encore faut-il qu'elles atteignent un certain volume. Des ganglions mésentériques à la rigueur peuvent être soupçonnés si une empreinte généralement arrondie déplace l'intestin opacifié. Quant aux ganglions pelviens, rétropéritonéaux et lombaires, il faut qu'ils acquièrent un développement tumoral pour qu'ils soient accessibles à la palpation.

Or, voilà que l'avènement de l'adénolymphographie permet actuellement de visualiser de petits ganglions pathologiques cachés, « infra-cliniques », de prouver que certaines empreintes de viscères creux (détectés par les moyens habituels) ont pour pathogénie des ganglions pathologiques, d'expliquer par une maladie du tissu

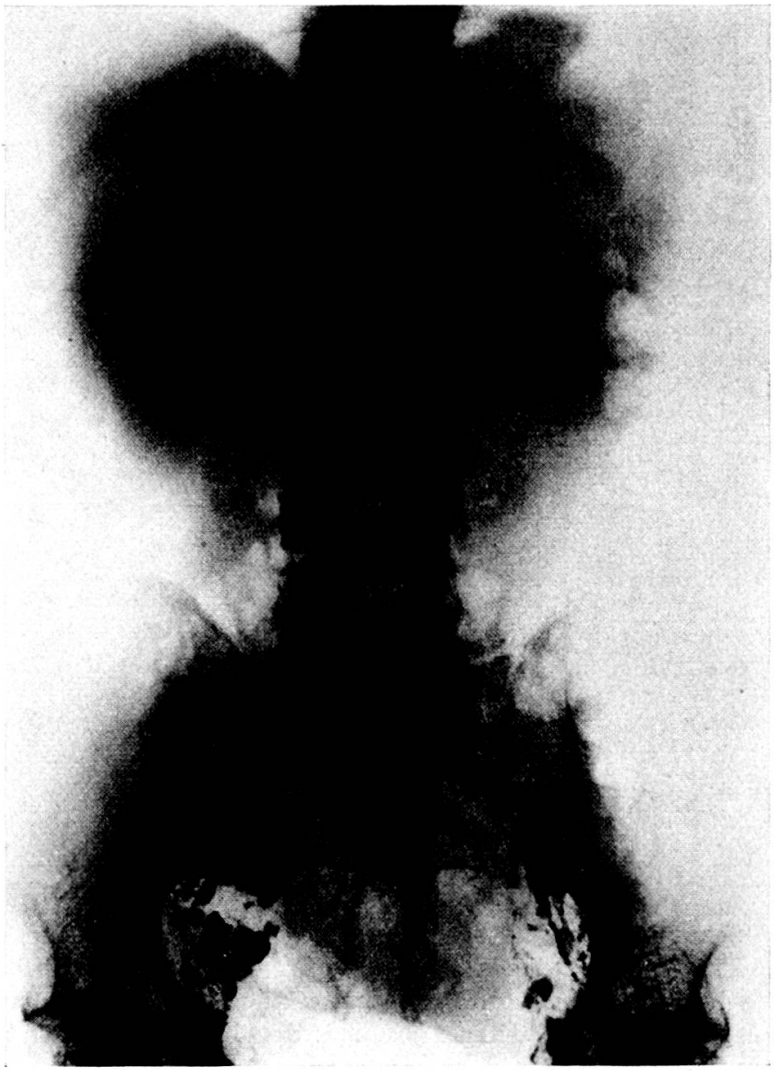

Fig. 16

Même cas que figure 15. Image tardive. L'opacité ganglionnaire droite a « rattrapé » la gauche. Aucune image pathologique en dehors de la région iliaque externe droite. Il s'agit d'un homme de 67 ans ayant subi une hémicolectomie droite pour adénocarcinome caecal. Récidive locale 5 mois plus tard. Exitus 6 mois après la lymphographie.

lymphoïde un état fébrile « cryptogénique », de démontrer l'extension d'un cancer au-delà des frontières de l'organe atteint. On conçoit tout l'intérêt d'un procédé d'exploration radiologique du système lymphatique profond, et ce qui plus est, d'une méthode aboutissant à l'opacification de masse lymphoïde cachée par l'intermédiaire de lymphatiques superficiels, sous-cutanés, facilement accessibles.

Ainsi le lipiodol ultrafluide parvenu aux ganglions inguinaux superficiels (trajet précédemment décrit) poursuit sa route le long des lymphatiques pelvi-abdominaux. Il opacifie tour à tour les ganglions iliaques externes formés de deux chaînes gémellées parallèles, longeant les vaisseaux de même nom, les ganglions iliaques primitifs qui entourent les vaisseaux correspondants et qui sont au nombre de 5 à 7, et les ganglions

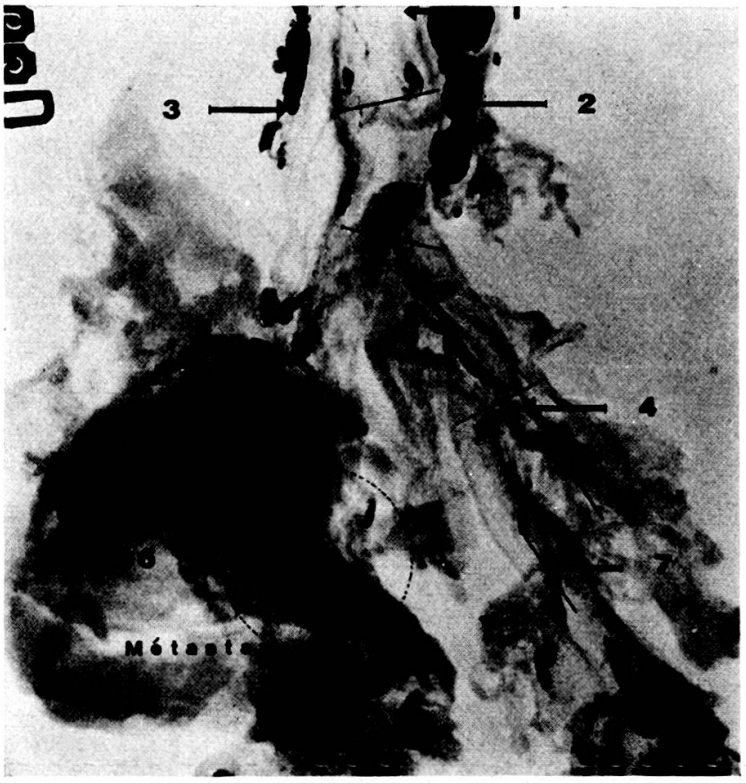

Fig. 17

Même cas que figure 15. Radiographie en bloc de la pièce de nécropsie. L'opacification in vitro se superpose à celle in vivo. De tous les examens macro et microscopiques des territoires numérotés, seul le n° 6 est envahi par la tumeur (examens des docteurs Cuendet et Schneiter).

aortiques qui forment trois rangées en incidence frontale, comptant jusqu'à 30 ganglions (pré-rétroaortiques et latéroaortiques droites et gauches) (fig. 5). Au sommet de cette pyramide ganglionnaire dont les deux piliers s'enfoncent dans le bassin, s'opacifie, sur la colonne vertébrale, une masse médiane longue de 3 à 4 cm à hauteur variable de L2 à D11, d'une largeur ganglionnaire, qui n'est autre que l'origine du canal collecteur, la citerne de Pecquet, qui se prolonge par le canal thoracique jusqu'au haut du thorax (fig. 6). Tous ces ganglions ont une taille variant de quelques millimètres à 2-3 cm. Ils ont une forme ovale, ronde ou un aspect réniforme et sont abondamment reliés entre eux par des lymphatiques afférents ou efférents.

IMAGE PRÉCOCE

Quand l'injection de lipiodol ultrafluide est terminée et que les petites plaies des extrémités sont suturées (90 à 120 minutes se sont déjà écoulées), des radiographies du bassin, des lombes et du thorax sont prises en incidences frontale et oblique.

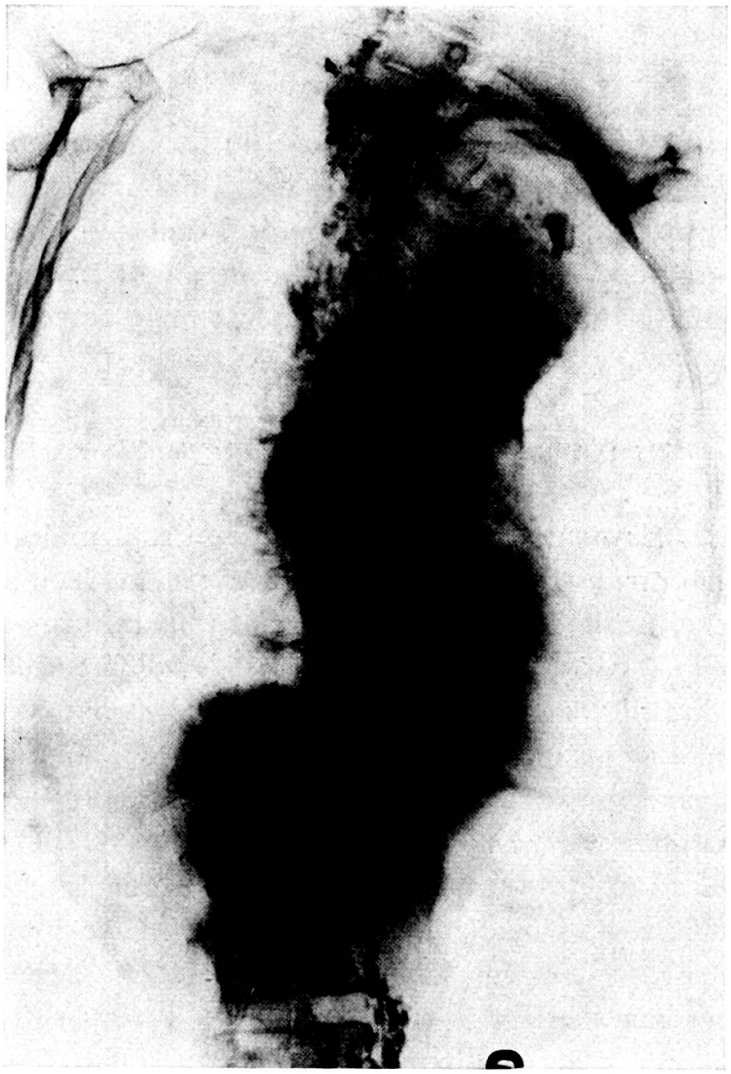

Fig. 18

Gros goitre médiastinal paratrachéal gauche ayant entraîné une compression de la veine cave supérieure et un chylothorax bilatéral chez une femme de 74 ans inopérable. Image précoce. Absence d'opacification du canal thoracique, mais visualisation de la chaîne ganglionnaire aortique dorsale et de ganglions médiastinaux. Exitus 6 mois après la lymphographie (contrôle nécropsique).

Image dite précoce, car les masses ganglionnaires, tout ou partie opacifiées, sont enchevêtrées de vaisseaux lymphatiques qui en gênent la lecture. Pourtant, ces premières images, précieuses pour juger de la vitesse comparative de transit entre les

deux côtés, du degré de développement de la circulation collatérale, de la stase localisée, peuvent être les seuls témoins d'obstacles, éphémères radiologiquement parlant, à la circulation lymphatique. Les clichés précoces sont plus utiles en leur qualité de lymphographie qu'en celle d'adénolymphographie. C'est d'ailleurs à ce moment (une demi-heure environ après la fin de l'injection) que l'on parvient à surprendre l'opacification du canal thoracique (fig. 7).

Image tardive

Prise 24 heures plus tard elle permet l'analyse du système ganglionnaire dépouillé de ses canaux afférents et efférents, c'est l'adénolymphographie proprement dite (fig. 8). L'opacification persiste de nombreux mois, avantage incomparable, puisque les rémissions ou progrès de la maladie ou l'efficacité d'un traitement peuvent se lire à tout moment, noir sur blanc, sur le film radiographique de contrôle.

Champs d'application de l'adénolymphographie

Depuis 1961 les travaux sur la lymphographie se sont multipliés à un rythme accéléré, ce qui montre assez l'intérêt de ce nouveau mode d'investigation. Les maladies qui bénéficient de cet examen sont avant tout les hémopathies malignes: maladie de Hodgkin (fig. 9), leucémie lymphoïde, les différents types de sarcome (fig. 14), maladie de Brill-Symmers (fig. 12). Ces affections ont comme particularité ganglionnaire de n'offrir aucune barrière au transit lipiodolé (à quelques exceptions près). C'est là leur caractère dominant. Lésions essentiellement systématisées pour les unes, diffuses (leucémie), non systématisées pour certaines (Hodgkin) ou type intermédiaire pour d'autres (toutes les variétés de réticulo-lymphosarcomes) représentent un caractère secondaire. La maladie de Brill-Symmers est une entité à part (fig. 13), maladie présarcomateuse qui peut subir à tout instant une dégénérescence que la lymphographie peut identifier.

Par contre, l'étude adénographique des cancers est encore semée d'obstacles pour plusieurs raisons. Elle a pour but primordial le dépistage de métastases cancéreuses, au sein des ganglions. Or, les différents viscères ne se branchent pas tous sur cette voie axiale. Des métastases peuvent siéger sur les premiers relais ganglionnaires sans être visualisées. On a parlé aussi d'absence d'absorption du liquide opaque quand le ganglion est totalement envahi. C'est un inconvénient il est vrai, mais des signes indirects, quand l'injection bilatérale est simultanée, permettent de parfaire le diagnostic: retard unilatéral du transit (fig. 16) et unilatéralement encore, stase d'amont, développement de la circulation collatérale, absence d'opacification ganglionnaire d'un côté par rapport à l'autre ou cerne opaque autour d'un ganglion « absent »

(fig. 10). Les métastases cancéreuses que la lymphographie parvient le mieux à dépister sont celles dont les premiers relais ganglionnaires sont situés tout ou partie sur la voie de transit principal. Il en est ainsi des cancers du testicule (fig. 10) et de l'ovaire dont les premiers relais sont situés sur la chaîne lombo-aortique et iliaque externe (ganglions de Zeissl). Les lymphatiques du col de l'utérus se drainent par trois voies dont la principale, la voie iliaque externe est également sur la voie de transit. La lymphographie semble actuellement indispensable à l'étude de l'évolution des différents types de sarcomes primitifs du tube digestif dont les métastases sont souvent découvertes le long de la voie principale du transit lipiodolé.

Avant que d'illustrer ce travail par quelques exemples de lymphographies ou d'adénolymphographies ou d'adénogrammes, nous résumerons très succinctement le caractère adénolymphographique des maladies principales étudiées par ce nouveau mode d'investigation. La description de ces caractères est souvent fonction de l'imagination des auteurs. Nous commencerons par le ganglion normal et ne parlerons que d'image tardive.

Ganglion normal

Taille: 2 à 20-30 mm.

Opacité: piqueté très fin et très serré; sa structure radiologique fondamentale ne se révèle souvent qu'après 24 heures tant peut être intense son opacification précoce; la présence d'une lacune régulière, centrale ou périphérique selon l'incidence radiologique est toujours possible, principalement au niveau des ganglions inguinaux et iliaques externes, elle traduit une simple dégénérescence graisseuse.

Contour: régulier.

Adénite non spécifique

Taille: 10 à 100 mm ou plus.

Opacité: piqueté régulier, harmonieux.

Contour: bien délimité

Hodgkin

Taille: de quelques millimètres à 100 ou plus.

Opacité: piqueté grossier, distribué sans ordre, formant souvent de larges mailles; lacunes isolées ou multiples, irrégulières, donnant un aspect vermoulu, mité, nébuleux, soufflé, en bulles de savon; exceptionnellement les ganglions peuvent ne pas s'opacifier.

Contour: interrompu souvent par des lacunes.

Ganglion leucémique

Taille: de 50 à 60 mm.
Ganglions d'aspect allongé en forme de petites saucisses, en guirlande, juxtaposés.
Distribution diffuse des ganglions pathologiques.

Opacité: piqueté relativement grossier et peu serré, distribué systématiquement sur toute la plage; souvent présence de stries opaques fines perpendiculaires à l'axe ganglionnaire, à ne pas confondre avec celles des lymphosarcomes qui sont épaisses, grossières.

Contour: net.

Lympho (réticulo) sarcome

Aspect encore mal étudié par rapport aux différents types de sarcomes.

Taille: grande diversité.

Opacité: piqueté de type leucémique ou du type hodgkinien, donc piqueté régulier ou irrégulier avec ou sans présence de lacunes. Les ganglions peuvent ne pas être visibles par cause de blocage. Souvent structure striée opaque dense qui peut ne se révéler que dans une incidence radiologique appropriée.

Contour: souvent peu net car la délimitation des ganglions entre eux est parfois confuse.

Brill-Symmers

Taille: 5 à 100 mm et plus.
Agrandissement ganglionnaire asymétrique; aspect ovalaire ou arrondi.

Opacité: opacification faite tantôt de granulation grossière ou ordonnée en trame réticulaire fine; présence de zones étendues dépourvues de granulation, principalement localisées à la périphérie.

Contour: nette délimitation des différents ganglions entre eux qui n'ont aucune tendance à la fusion; en cas de dégénérescence sarcomateuse, les ganglions présentent une striation grossière perpendiculaire à l'axe ganglionaire, caractéristique.

Métastase cancéreuse

Taille: très variable, pourtant jamais très grande.

Opacité: présence de lacunes isolées ou multiples, centrales ou périphériques, à l'intérieur de ganglions par ailleurs d'aspect normal; ou bien absence totale du ganglion ou présence d'une simple collerette périphérique représentant les sinus opacifiés; quand il y a une absence totale d'opacification du ganglion, on peut découvrir un retard du transit lipiodolé par rapport à l'autre côté ou un blocage total avec dilatation des lymphatiques d'amont et un développement de la circulation collatérale.

Contour: absence ou marqué par un cerne opaque, ou interrompu par des lacunes.

Discussion et conclusions

Les cinquantes premières lymphographies que nous avons pratiquées avec lc lipiodol ultrafluide concernent des cas de troubles circulatoires de différentes natures, presque tous les types d'hémopathie maligne à l'exclusion toutefois de la leucémie lymphoïde, des cancers de nombreux viscères, à l'exclusion de ceux du col de l'utérus de l'ovaire et du sein.

La petite série de cas dont nous disposons ne nous autorise pas à supputer la valeur de cet examen pour chaque entité nosologique, les grandes séries seules seront éloquentes. C'est pourquoi ce travail n'a d'autre prétention que d'apporter quelques documents personnels en vue d'information. L'iconographie, que nous sommes dans l'obligation de limiter, suffit néanmoins à démontrer l'intérêt indiscutable de la méthode.

On ne saurait déjà plus se passer de l'adénolymphographie dans l'étude des hémopathies malignes. Elle permet la découverte de ganglions pathologiques et

souvent d'adénogrammes pathognomoniques (fig. 9 et 12); elle permet encore la découverte de la cause d'état fébrile inexpliqué, la mise en œuvre d'une thérapeutique élective (application de radiothérapie conventionnelle ou cobaltothérapie sur les seuls ganglions pathologiques), le contrôle régulier de l'efficacité d'une thérapeutique ou de son échec par comparaison d'adénogrammes successifs, aussi longtemps que la thésaurisation du lipiodol persiste (fig. 13).

Tous les cancers, dont le courant lymphatique se draine tout ou partie par la voie principale du transit lipiodolé, se réclament de cette méthode. Si Abbes, dans une belle confrontation historadiologique de mille ganglions lipiodolés par la voie lymphatique, évalue à moins de 70 % les chances exactes de cancer (intégrité ou métastases ganglionnaires), ce pourcentage n'est toutefois pas négligeable pour une affection aussi redoutable en face des thérapeutiques actuelles. De toute façon, le chirurgien a beaucoup à apprendre de l'adénolymphographie, ne serait-ce que pour lui démontrer, par une radiographie post-opératoire de contrôle, que les cures ganglionnaires radicales sont quelquefois palliatives (persistance de ganglions lipiodolés). Rien n'arrête les progrès en médecine. Arvay et Picard, dans leur livre récent, viennent à peine d'ouvrir une nouvelle voie pleine de promesses, dans les lymphographies de dérivation qui portent les noms de chylothorax, chylopéritoine et chylurie, que l'on part à l'assaut des lymphatiques presque inconnus des viscères et que déjà ceux du foie décrits par Léger, Mallet-Guy et d'autres, et ceux du rein décrits par Arvay et Picard, nous révèlent leur premier visage radiologique et lèvent un peu du mystère de leur physiologie. La participation ganglionnaire dans les différents types de rhumatisme est à l'étude, de même que celle qui accompagne le rejet d'homogreffe d'organe. Et les lymphatiques ne viennent-ils pas d'entrer en compétition avec les veines et les artères comme voie d'introduction d'antimitotiques et d'isotopes? On voit donc que le chapitre de l'étude du système lymphatique vient de s'ouvrir, que sa cartographie est encore fort incomplète et que les problèmes de sa physiologie sont à peine ébauchés.

* * *

Nous tenons à remercier les professeurs Bickel, Mach, Martin, Rudler, Weyeneth et les docteurs Dubois-Ferrière et Maurice de nous avoir confié leurs patients, le professeur Rutishauser d'avoir mis à notre disposition les examens biopsiques et nécropsiques de son institut, les docteurs Sarasin et Wettstein de leur précieuse collaboration et Mme R. Sarasin de son assistance technique.

Institut de Radiologie de Beaulieu (Dr Ph. Sarasin)
Institut universitaire de Radiologie (Dr P. Wettstein)
Clinique chirurgicale universitaire (Professeur J.-C. Rudler)
Département de chirurgie vasculaire (Dr Ch. Mentha)
Genève

BIBLIOGRAPHIE

ABBES, M et MARTIN, E., Essais d'interprétation des images lymphographiques dans le diagnostic des adénopathies métastatiques. *Presse méd.*, *71*, N° 55, 2727-2730 (1963.

ARNULF, G., BÉNICHOUX, R., LOSSON et MORIN, G., Documents expérimentaux et cliniques sur la lymphographie. *Presse méd.*, *62*, N° 78, 1631-1633 (1954).

—— Lymphographie au lipiodol ultra-fluide. Société de Chirurgie de Lyon, 23 nov. 1961. *An. in Ann. de Chir.*, *16*, N° 1-2, 120 (1962).

ARVAY, N. et PICARD, J.-D., La lymphographie. Etude radiologique et clinique des voies lymphatiques normales et pathologiques. Masson & Cie (1963).

COLETTE, J.-M., Envahissements ganglionnaires inguino-ilio-pelviens. *Acta Radiol.*, *1*, N° 2, 154-165 (1958).

DEL BUONO, M.-S., FUCHS, W.-A., RUETTIMANN, A., La linfografia. Tecnica, indicazioni, diagnostica. *Radiologia*, *15*, 1054-1080 (1959).

—— Semeiotica linfografica delle affezioni neoplastiche. XXXIIe Congrès national de radiologie médicale et de médecine nucléaire. Catania, 13-16 mai 1963.

DESPREZ-CURELY, J.-P., BISMUTH, V. et LAUGIER, L'exploration radiologique des ganglions ilio-lombaires par lymphographie. *Nouv. Rev. franç. d'Hémat.*, *2*, 91-112 (1962).

FUCHS, W.-A., RUETTIMANN, A., DEL BUONO, M.-S., Klinische Indikationen zur Lymphographie. *Schweiz. med. Wschr.*, *89*, 755 (1959).

—— Zur Lymphographie bei chronischen sekundären Lymphoedemen. Fortschr. Roentgenstr., *92*, 608 (1960).

GERGELY, R. et SZEBOK, Z., De la lymphographie. *Presse méd.*, *64*, N° *94*, 2200-2203 (1956).

JACKSON, L. WALLACE, S., SCHAFFER, B., GOULD, J., KRAMER, S. et WEISS, The diagnostic value of lymphangiography. *Am. Int. Med.*, *54*, N° 5 (1961).

JUNOD, J.-M., La phlébo-lymphangiographie. Praxis, *50*, N° 6, 97-101 (1961).

LÉGER, L. PRÉMONT, M. et DÉRISSAGUET, Ph., Le drainage du canal thoracique dans les cirrhoses ascitiques. Etude du débit lymphatique. *Presse méd.*, *70*, 1643-1646 (1962).

MARCHAL, G. BERNARD, J., ARVAY, N., BILSKI-PASQUIER, G., PICARD, J.-D., MATHÉ, G. et BRULÉ, G., La lymphographie dans la maladie de Hodgkin. A propos de 42 observations. *Rev. franç. d'Hémat.*, *2*, 4 (1962).

MAY, F. et BOGASH, M., Lymphography as a diagnostic adjunct in urology. *J. of Urology*, *87*, N° 2, 208-211 (1962).

MALLET-GUY, P., MICHOULIER, J. et BAEV, S., Analyse expérimentale de la circulation lymphatique du foie. Premières applications de la notion de perméabilité bilio-lymphatique. *Presse méd.*, *71*, N° 55, 2768-2770 (1963).

PICARD, J.-D. et MANLOT, G., La lymphographie dans les cancers du testicule. *Ann. Radiol.*, *5*, N° 7-8, 565-575 (1962).

—— et ARVAY, N., Lymphographie par produit de contraste liposoluble. Opacification des voies abdomino-aortiques et du canal thoracique. *Presse méd.*, *69*, N° 24 (1961) Atlas de Radiologie clinique.

SHEEHAN, R., The use of lymphangiography as a diagnostic method. *Radiology*, *76*, 46 (1961).

SCHAFFER, B., GOULD, R.-J. *et coll.*, Urologie application of lymphography. *J. of Urology*, *87*, 91-96 (1962).

VIAMONTE, M., MYERS, M. et SOTO, M., La lymphographie dans la détection des métastases des cancers génito-urinaires. *J. of Urology*, *87*, 85-90 (1962).

WALLACE, S., JACKSON, L., SCHAFFER, B., GOULD, J., GREENING, R., WEISS, A. et KRAMER, S., Lymphangiograms: their diagnostic and therapeutic potential. *Radiology*, *76*, N° 2, 179-199 (1961).

WELLAUER, J., DEL BUONO, M.-S. und RÜTTIMANN, A., Die Lymphographie als neues Ermittlungsverfahren des Metastasenstatus im TNM-System. Strahlentherapie, *120*, N° 4, 631-640 (1963).

Manuscrit reçu le 3 mars 1964.