Zeitschrift: Bulletin de la Société Vaudoise des Sciences Naturelles

Herausgeber: Société Vaudoise des Sciences Naturelles

Band: 36 (1900)

Heft: 137

Artikel: Contribution à l'étude de l'origine et de l'évolution de la thyroïde latérale et du thymus chez le campagnol

Autor: Roud, Auguste

Kapitel: Explication des figures

DOI: https://doi.org/10.5169/seals-266078

Nutzungsbedingungen

Die ETH-Bibliothek ist die Anbieterin der digitalisierten Zeitschriften auf E-Periodica. Sie besitzt keine Urheberrechte an den Zeitschriften und ist nicht verantwortlich für deren Inhalte. Die Rechte liegen in der Regel bei den Herausgebern beziehungsweise den externen Rechteinhabern. Das Veröffentlichen von Bildern in Print- und Online-Publikationen sowie auf Social Media-Kanälen oder Webseiten ist nur mit vorheriger Genehmigung der Rechteinhaber erlaubt. Mehr erfahren

Conditions d'utilisation

L'ETH Library est le fournisseur des revues numérisées. Elle ne détient aucun droit d'auteur sur les revues et n'est pas responsable de leur contenu. En règle générale, les droits sont détenus par les éditeurs ou les détenteurs de droits externes. La reproduction d'images dans des publications imprimées ou en ligne ainsi que sur des canaux de médias sociaux ou des sites web n'est autorisée qu'avec l'accord préalable des détenteurs des droits. En savoir plus

Terms of use

The ETH Library is the provider of the digitised journals. It does not own any copyrights to the journals and is not responsible for their content. The rights usually lie with the publishers or the external rights holders. Publishing images in print and online publications, as well as on social media channels or websites, is only permitted with the prior consent of the rights holders. Find out more

Download PDF: 12.07.2025

ETH-Bibliothek Zürich, E-Periodica, https://www.e-periodica.ch

sant thyroïde latérale. Cette ébauche se transforme *in toto* en la glandule parathyroïdienne.

6° Le thymus a une origine exclusivement ectodermique. Il apparaît sous la forme d'un épaississement de l'ectoderme du quatrième arc branchial. Cet épaississement s'invagine en une fossette qui bientôt se transforme en une vésicule close, appendue à la troisième poche dont elle simule un diverticule.

De toutes ces conclusions, celle relative à l'origine exclusivement ectodermique du thymus sera la plus difficilement admise par les anatomistes. C'est aussi celle que nous avons cherché à établir avec le plus de soin.

EXPLICATION DES FIGURES

Figure 1 (Planche X).

Grossissement 420. Fragment du lobe thyroïdien et de la glandule du campagnol adulte. En bas, le tissu thyroïdien ; en haut, celui de la glandule.

1. Vésicules thyroïdiennes.
2. Cordons cellulaires de la glandule.
3. Tubes glandulaires.
4. Capillaires sanguins.

Figure 2 (Planche X).

Grossissement 60. Coupe frontale de la région branchiale de l'embryon A. A droite, on voit les quatre poches branchiales endodermiques, à gauche les trois premières seulement.

1-4. 1re-4e poches endodermiques.
I-III. 1er-3e sillons branchiaux externes.
1a-5a. 1er-5e arcs branchiaux.
Ph. Pharynx.
Sn. Système nerveux.

Figure 3 (Planche XI).

Grossissement 68. Coupe frontale de la région branchiale de l'embryon D intéressant les troisième et quatrième poches branchiales.

3-4. 3e-4e poches branchiales.
III. 3e sillon externe.
Gl. th. Glandule thymique.
Ph. Pharynx.
Th. l. Thyroïde latérale.
Tr. Trachée.
Sn. Système nerveux.
Vés. th. Vésicule thymique.

Figure 4 (Planche XI).

Grossissement 90. Coupe frontale de l'embryon B montrant les deuxième et troisième poches branchiales ainsi que la plaque thymique.

2, 3. 2e et 3e poches endodermiques.
II, III. 2e et 3e sillons branchiaux.
2a. 2e arc branchial.
Gl. X. Ganglion du vague.
Pl. th. Plaque thymique.

Figure 5 (Planche XI).

Grossissement 63. Coupe frontale très oblique de l'embryon C, destinée à montrer la fossette thymique et ses rapports avec la troisième poche.

2, 3, 4. Poches branchiales endodermiques.
II. 2e sillon branchial externe.
2a. 2e arc branchial.
Gl. X. Ganglion du vague.
F. th. Fossette thymique.

Figure 6 (Planche XII).

Grossissement 40. Coupe transversale de l'embryon E. A gauche, la coupe rencontre la partie moyenne de la vésicule thymique; à droite, la partie supérieure de cette vésicule accolée au fond de la troisième poche.

3. 3e poche endodermique.
X. N. vague.
Gl. th. Glandule thymique.
Ph. Pharynx.
Sn. Système nerveux.
Th. m. Thyroïde médiane.
Vés. th. Vésicule thymique.

Figure 7 (Planche XII).

Grossissement 45. Coupe frontale de l'embryon F. La coupe légèrement oblique montre à droite les vésicules thymique et thyroïdienne; à gauche, la glandule thymique en relation avec le pharynx et l'ectoderme.

2. Reste de la 2e poche branchiale.
X. Vague.
Gl. th. Glandule thymique.
P. Péricarde.
Ph. Pharynx.
Th. l. Thyroïde latérale.
Vés. th. Vésicule thymique.
Tr. Trachée.

Figure 8 (Planche XIII).

Grossissement 40. Coupe frontale de l'embryon G.

Même légende que pour la figure 7.

V. j. Veine jugulaire.

Figures 9-13 (Planche XIII).

Grossissement 50. Thyroïde, thymus et glandules vus de face. Reconstructions faites par projection sur un plan frontal de séries transversales.

La figure 9 correspond au stade D.
» 10 » G.
» 11 » H.
» 12 » I.
» 13 » J.

T. Thymus.
Th. m. Thyroïde médiane.
Th. l. Thyroïde latérale (glandule parathyroïdienne).
Gl. th. Glandule thymique.

Figure 14 (Planche XIV).

Grossissement 350. Coupe transversale du lobe thyroïdien et de la thyroïde latérale (glandule parathyroïdienne) de l'embryon I.

1. Thyroïde latérale (glandule parathyroïdienne).
2. Lobe thyroïdien.
3. Bourgeon cellulaire.

Figure 15 (Planche XIV).

Grossissement 420. Coupe transversale du lobe thyroïdien et de la glandule de l'embryon I. A droite, un fragment de la veine jugulaire; en bas, une partie de la carotide; dans l'angle des deux vaisseaux la glandule; en haut et à gauche le lobe thyroïdien nettement séparé de la glandule.

1. Thyroïde latérale (glandule parathyroïdienne).
2. Tissu thyroïdien.
3. Veine jugulaire.
4. Carotide.
5. Globules rouges du sang.

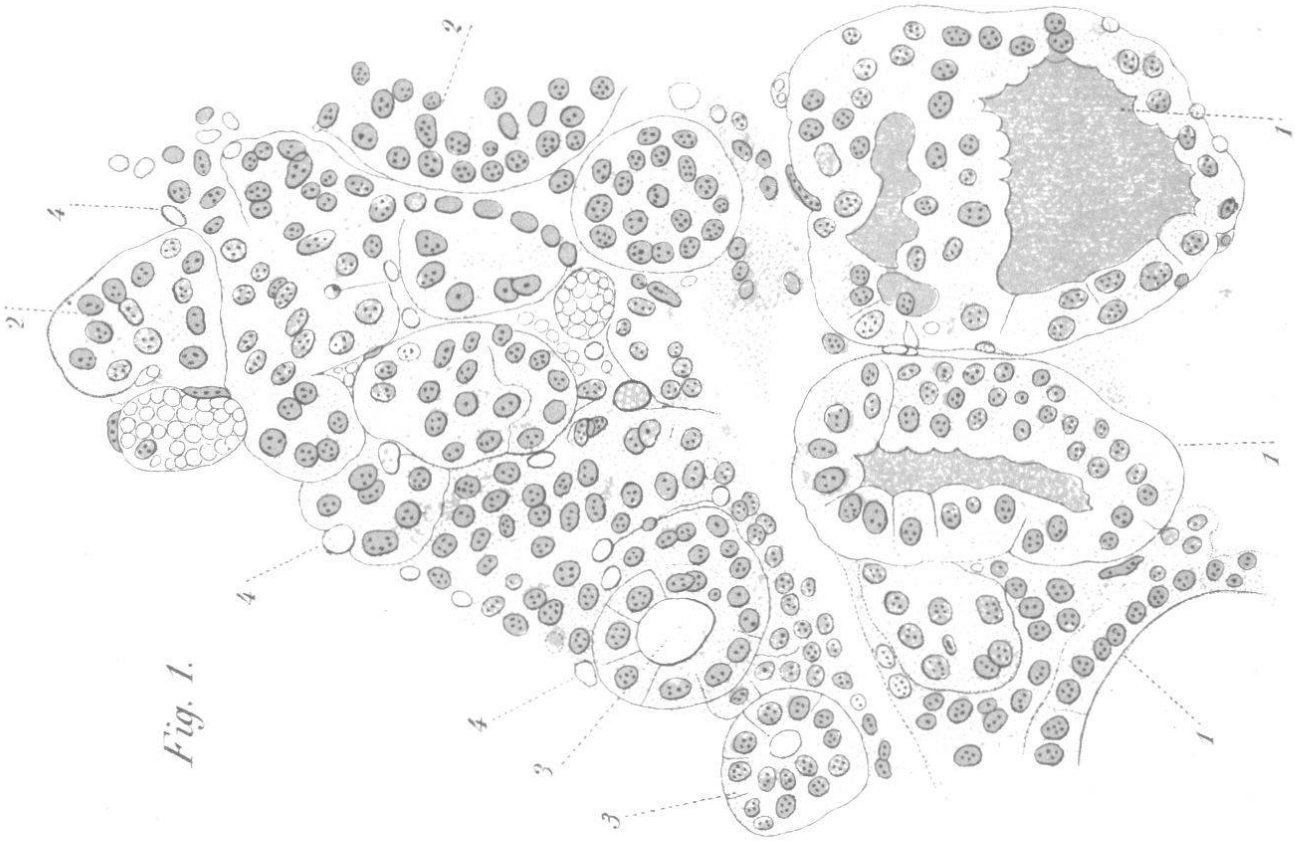

Lith. J. Chappuis, Lausanne.

Aug.te Roud, del.

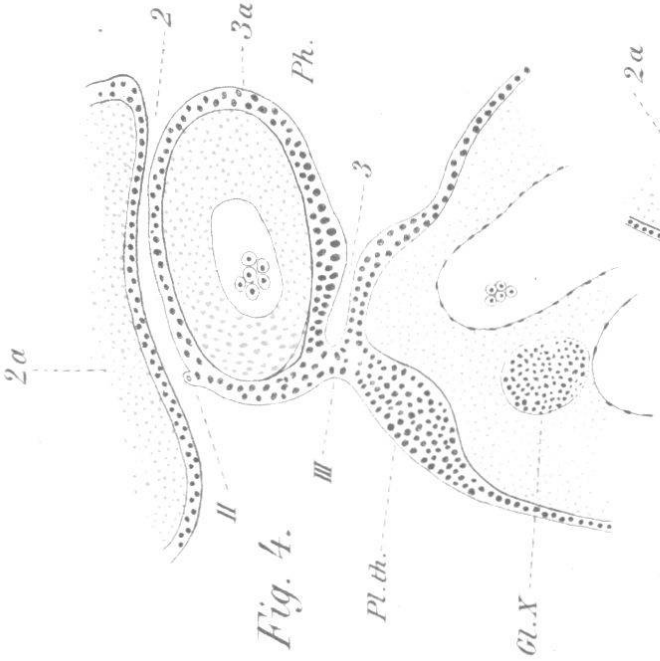

Fig. 4.

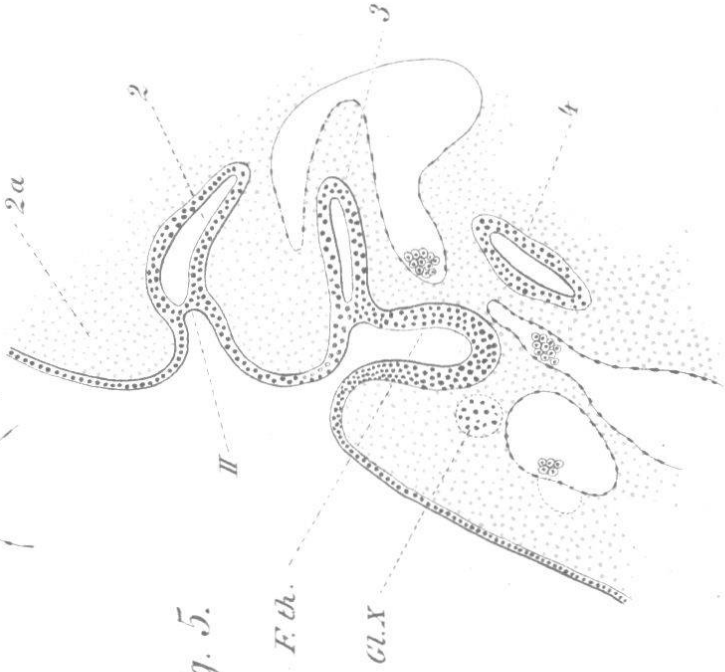

Fig. 5.

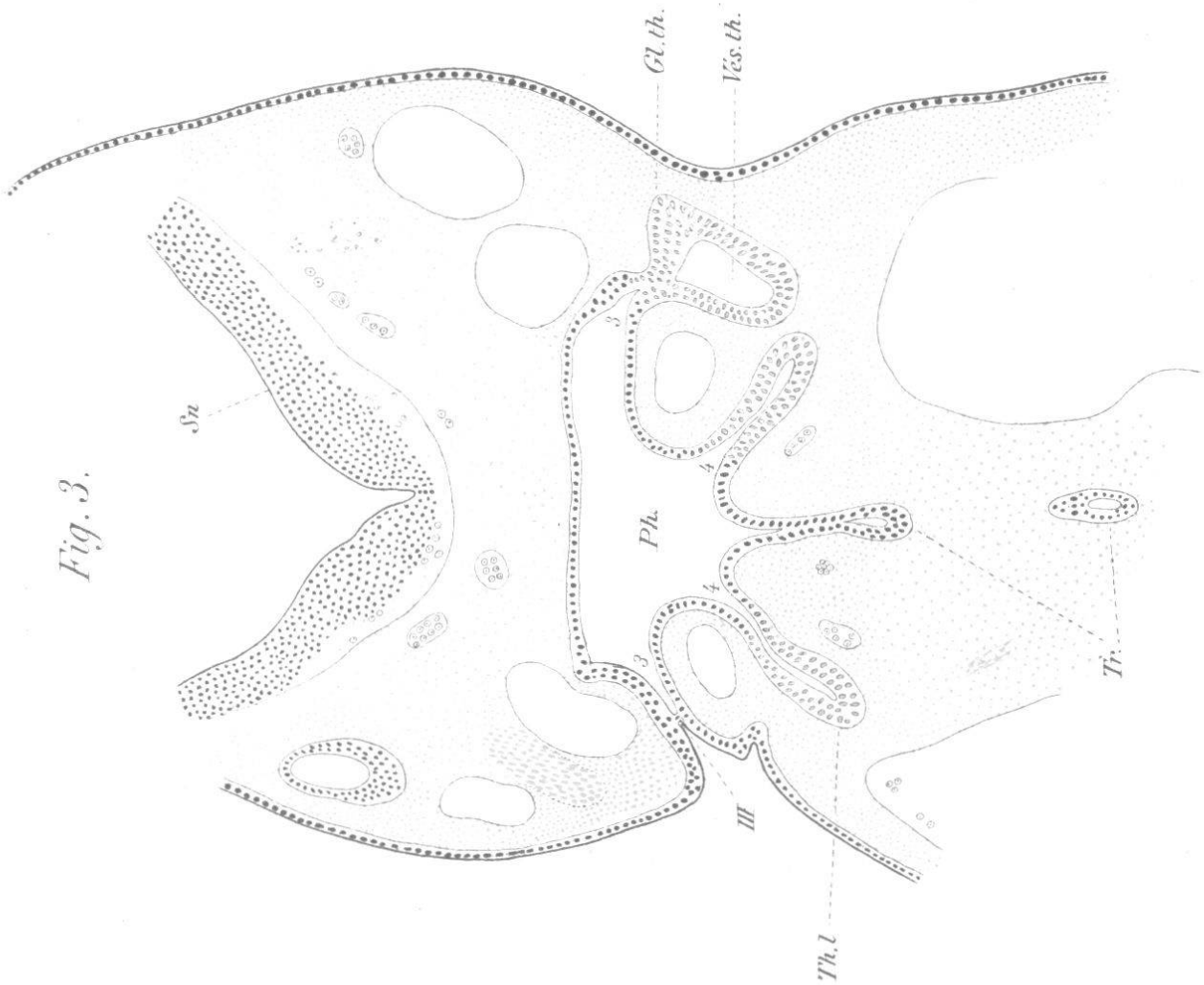

Fig. 3.

Lith. A. Chappuis, Lausanne.

Aug.te Roud, del.

Fig. 6.

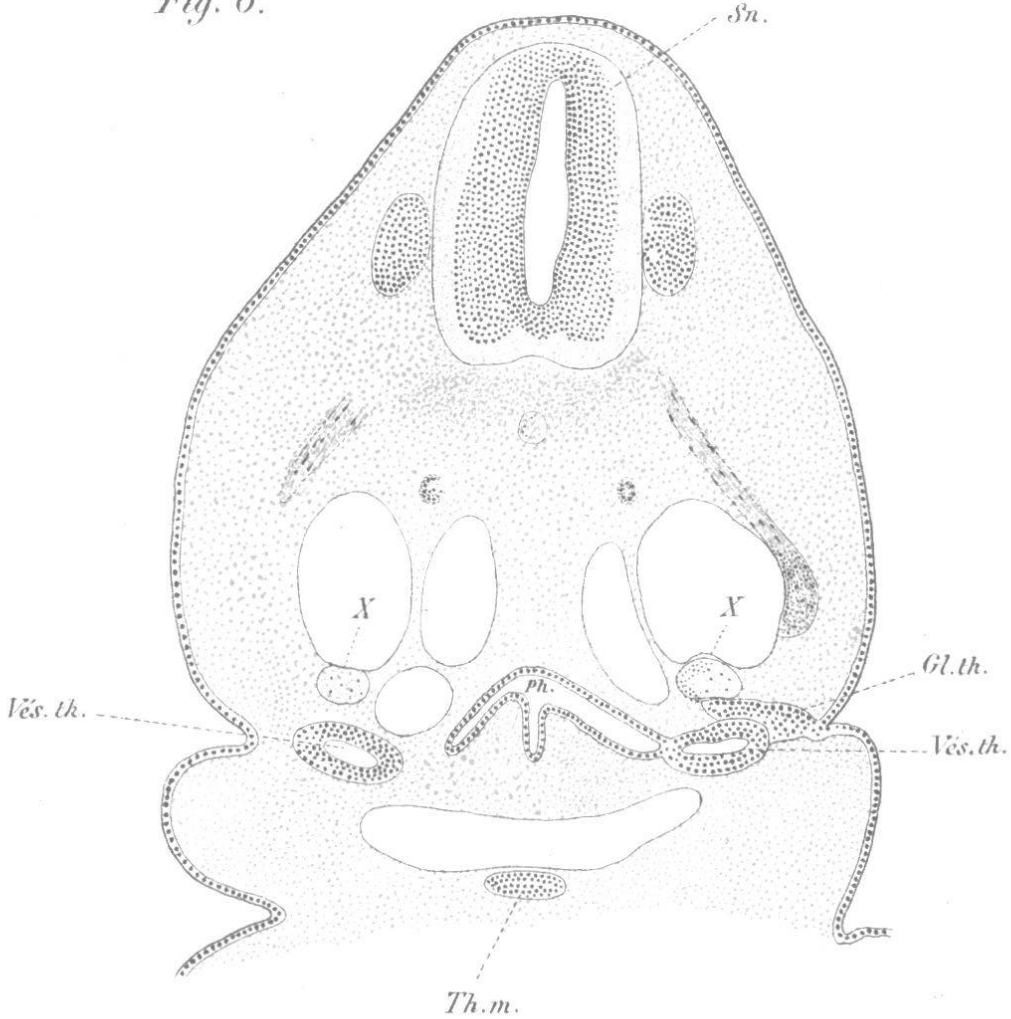

Fig. 7.

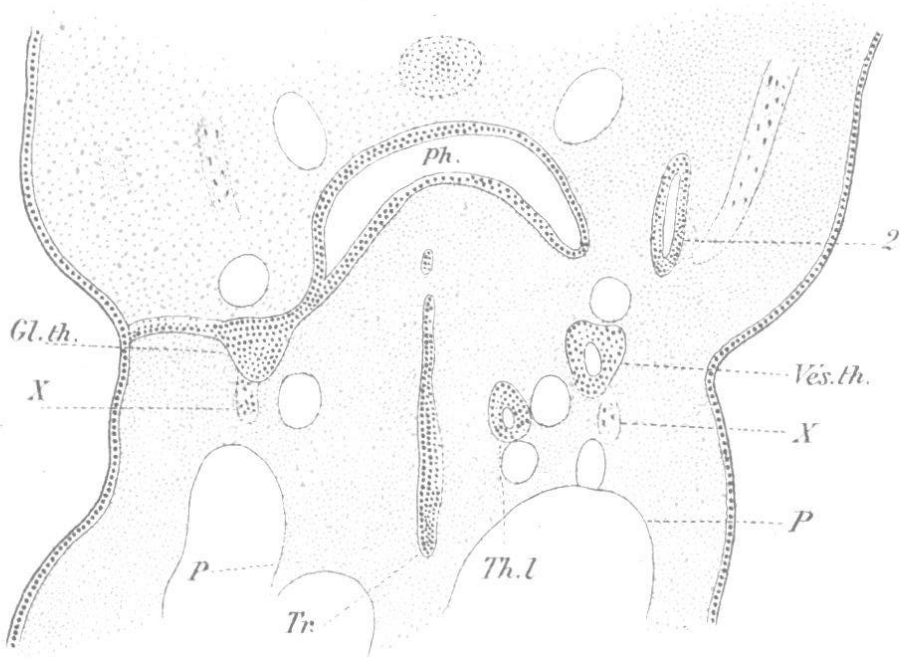

Aug.te Roud, del.

Lith. J. Chappuis, Lausanne.

Fig. 8.

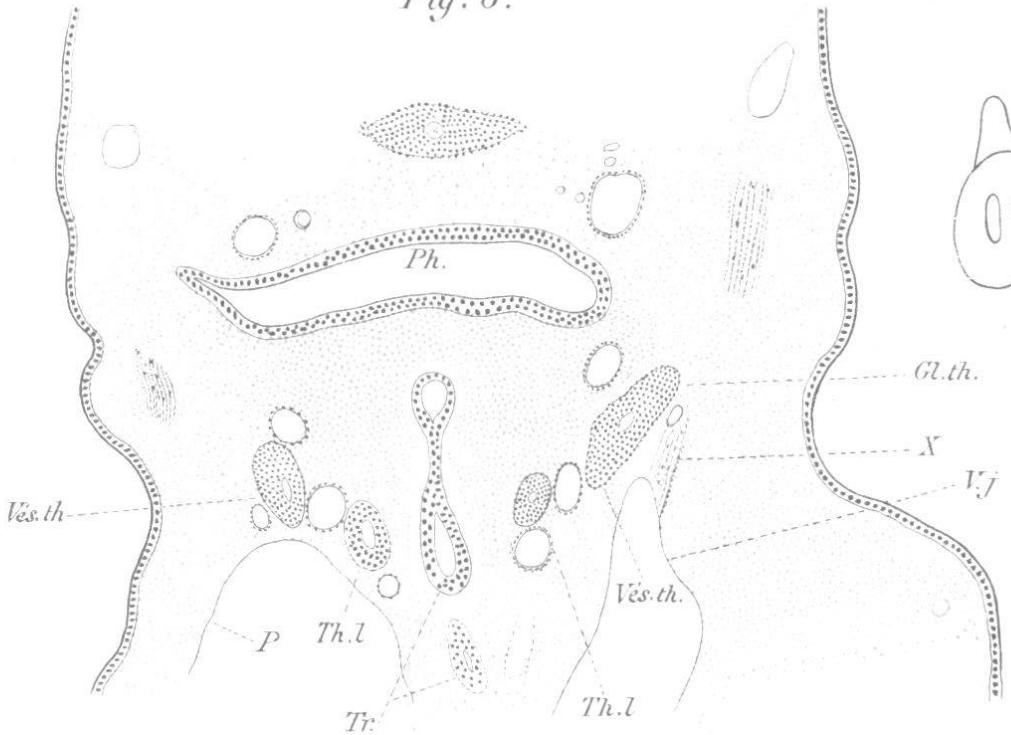

Fig. 10.

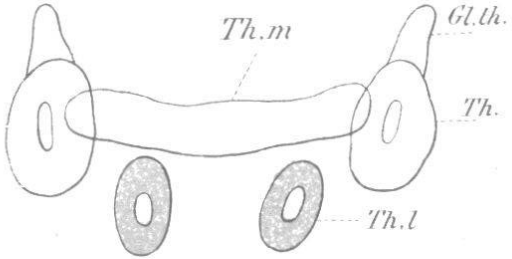

Fig. 11.

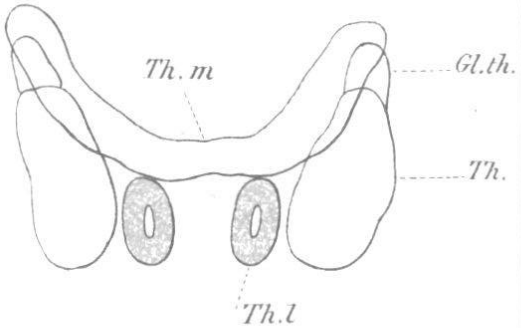

Fig. 9.

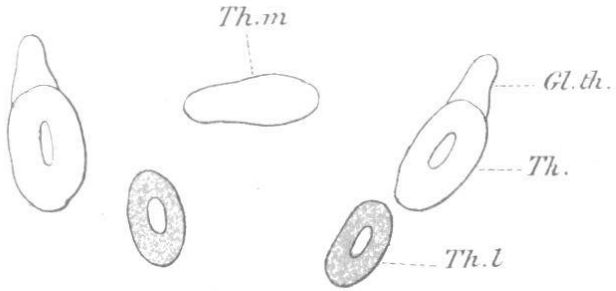

Fig. 12.

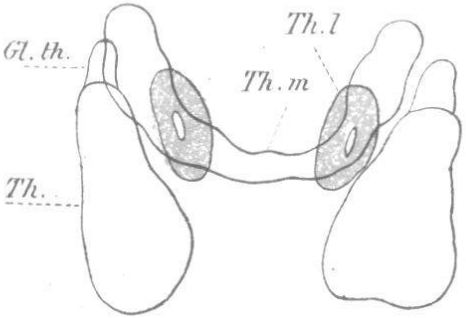

Fig. 13.

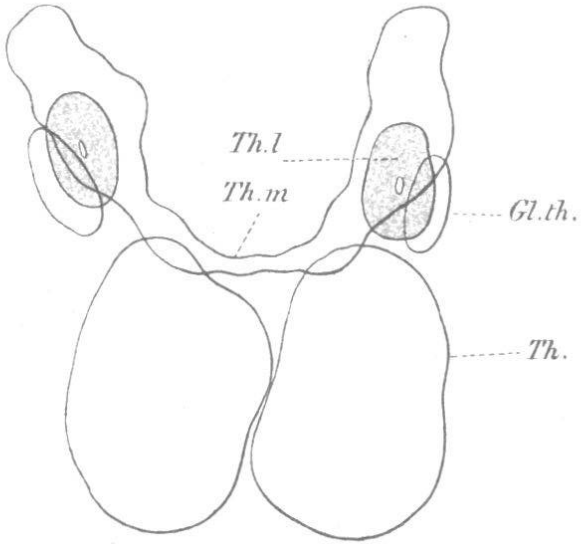

Aug.te Roud, del.

Lith. J. Chappuis, Lausanne.

Fig. 14.

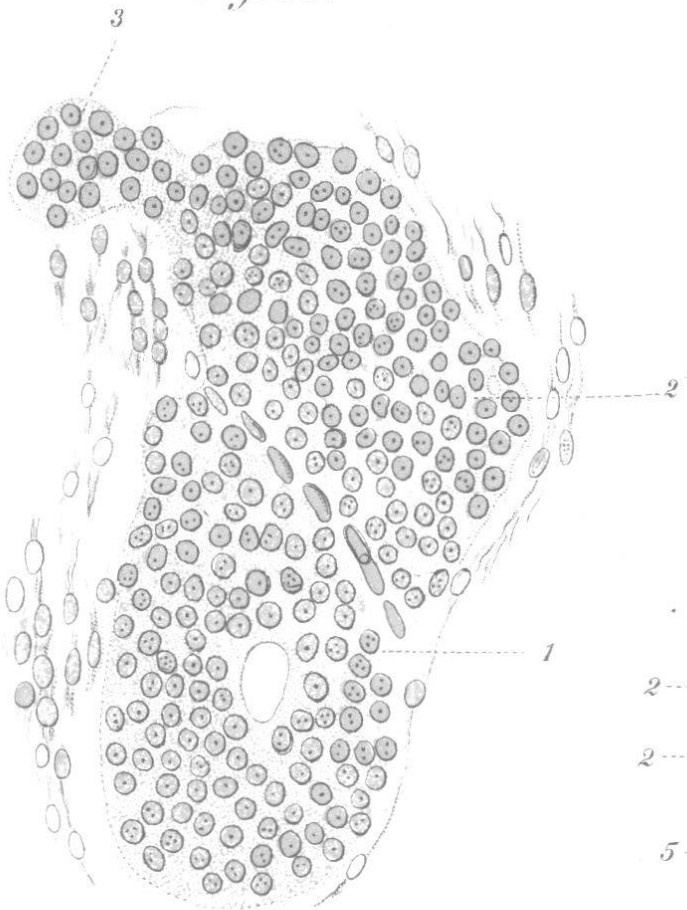

Fig. 15.

Aug.te Roud, del.

Lith. J. Chappuis, Lausanne.