Zeitschrift: Bulletin de la Société Vaudoise des Sciences Naturelles

Herausgeber: Société Vaudoise des Sciences Naturelles

Band: 67 (1958-1961)

Heft: 299

Artikel: Problèmes anciens et acquisitions récentes sur une érythropathie congénitale singulière : la thalassémie

Autor: Marinone, Giuseppe

DOI: https://doi.org/10.5169/seals-275081

Nutzungsbedingungen

Die ETH-Bibliothek ist die Anbieterin der digitalisierten Zeitschriften auf E-Periodica. Sie besitzt keine Urheberrechte an den Zeitschriften und ist nicht verantwortlich für deren Inhalte. Die Rechte liegen in der Regel bei den Herausgebern beziehungsweise den externen Rechteinhabern. Das Veröffentlichen von Bildern in Print- und Online-Publikationen sowie auf Social Media-Kanälen oder Webseiten ist nur mit vorheriger Genehmigung der Rechteinhaber erlaubt. Mehr erfahren

Conditions d'utilisation

L'ETH Library est le fournisseur des revues numérisées. Elle ne détient aucun droit d'auteur sur les revues et n'est pas responsable de leur contenu. En règle générale, les droits sont détenus par les éditeurs ou les détenteurs de droits externes. La reproduction d'images dans des publications imprimées ou en ligne ainsi que sur des canaux de médias sociaux ou des sites web n'est autorisée qu'avec l'accord préalable des détenteurs des droits. En savoir plus

Terms of use

The ETH Library is the provider of the digitised journals. It does not own any copyrights to the journals and is not responsible for their content. The rights usually lie with the publishers or the external rights holders. Publishing images in print and online publications, as well as on social media channels or websites, is only permitted with the prior consent of the rights holders. Find out more

Download PDF: 11.07.2025

ETH-Bibliothek Zürich, E-Periodica, https://www.e-periodica.ch

Bulletin de la Société vaudoise des Sciences naturelles
N° 299 1959 Vol. 67, Fasc. 3

Problèmes anciens et acquisitions récentes sur une érythropathie congénitale singulière: la thalassémie

PAR

GIUSEPPE MARINONE
(Clinique Médicale de l'Université de Pavie — Italie)

C'est en 1925 que COOLEY découvrit les manifestations les plus graves de la thalassémie, et que RIETTI décrivit ses manifestations moins spectaculaires, mais ce n'est que depuis 1940 que WINTROBE, DAMESHEK, CHINI, CAMINOPETROS, SILVESTRONI, etc. délimitèrent exactement les caractères de cette maladie, dans ses différentes variétés. Depuis lors, nos connaissances sur les aspects les plus divers de la thalassémie n'ont cessé d'augmenter. Le but de cet exposé est d'illustrer nos acquisitions récentes dans ce domaine, sans suivre un schéma strictement chronologique, et de dresser un bilan de nos connaissances actuelles.

1. GÉNÉRALITÉS.

Le terme de thalassémie désigne une anémie congénitale de gravité variable, caractérisée par une fragilité excessive des érythrocytes. Les altérations de l'érythropoïèse sont tellement complexes qu'elles soulèvent des problèmes importants, non seulement pour la médecine interne, mais également pour la biologie, la physiologie et la pathologie générale.

Si les problèmes que pose cette maladie du point de vue nosologique ou pathomorphologique semblent résolus, si ceux qu'elle pose du point de vue génétique semblent éclaircis dans leurs grandes lignes, par contre ceux que posent sa physiopathologie et sa pathogénie n'ont guère été définis.

La thalassémie est fréquente dans des zones géographiques bien délimitées des pays méditerranéens : en Italie (delta du Pô, Sicile et Sardaigne), en Grèce, dans les îles de Chypre et de Malte. On l'observe plus rarement en Turquie, en Syrie, en Bulgarie, en Macédoine, sur les côtes septentrionales d'Afrique (Algérie, Egypte), mais on la trouve aussi en Allemagne, en Chine, aux Indes parmi les Sikhs et en Amérique parmi les immigrants.

La maladie était presque inconnue en Suisse. Nous avons eu l'occasion de découvrir quelques cas de « thalassémie minime » à Lausanne, non parmi les autochtones, mais dans des familles italiennes originaires de Ferrare ou de Sicile. Par suite du développement des rapports internationaux, il devient toujours plus important, même dans les pays originellement indemnes, de bien connaître cette affection.

Typiquement congénitale, la thalassémie se manifeste sous *trois formes* de gravité différente qui ont longtemps été considérées comme des maladies distinctes. Une d'elles correspond à *l'état homozygote* du gène thalassémique : elle est léthale et constitue la maladie que Cooley a décrite chez l'enfant : c'est *l'anémie de Cooley* ou *thalassémie majeure* selon Valentine et Neel.

Les deux autres formes sont moins graves : elles correspondent aux *états hétérozygotes* du gène thalassémique. L'une est cependant sévère : c'est la maladie que les cliniciens italiens du début du siècle (Rietti, Greppi et Micheli) avaient décrite sous le nom d'*ictère hémolytique à résistance globulaire augmentée* se manifestant par une anémie hyperhémolytique, avec splénomégalie, persistant toute la vie et généralement bénigne : c'est la *thalassémie mineure*. L'autre forme hétérozygote est encore moins grave : plutôt qu'une vraie maladie, c'est un *état biologique particulier* que l'on trouve fréquemment dans les régions où la thalassémie est présente : c'est la *thalassémie minime* ou *microcythémie* (selon Silvestroni et Bianco).

Dans la région de Ferrare, les sujets atteints de thalassémie minime (porteurs du trait selon l'expression de langue anglaise) représentent le 10 % de la population. Les sujets atteints de thalassémie mineure constituent selon Bianco et coll. le 26 % environ des thalassémiques dans leur ensemble. Un groupe d'individus récemment étudié avec Bernasconi présentait sur 203 sujets thalassémiques : 27 atteints de maladie de Cooley typique, 5 de thalassémie mineure, 171 de thalassémie minime.

2. La thalassémie minime.

La médecine classique avait essayé de définir les *caractères somatiques* des porteurs du trait thalassémique : expression particulière du visage, nez aplati, teint olivâtre, pommettes saillantes, altérations radiologiques du squelette, hyperpneumatose des cellules ethmoïdales (Gatto et Gerbasi), léger épaississement de la diploë des os du crâne, légère ostéoporose (Caminopetros, Chini, Nicotra, etc.).

Toutes ces altérations semblent toutefois peu fréquentes : Atkinson, Vallisneri, Ortolani, etc. ont souligné que l'aspect radiologique des porteurs du trait thalassémique est très souvent normal. Dans l'ensemble, les stigmates somatiques de la thalassémie minime paraissent donc trop incertains pour baser un diagnostic.

	Thalassémie minime (hétérozygote)	Thalassémie mineure (hétérozygote)	Thalassémie majeure (homozygote)
Nombre des érythrocytes	normal ou augmenté	diminué	diminué, parfois très intensément
Forme des érythrocytes	microcytose, cellules-cible rarissimes	anisocytose, microcytose, sidérocytes, cellules-cible	anisocytose, microcytose, sidérocytes, cellules-cible nombreuses, réticulocytes
Leucocytes	normaux	leucocytose, polynucléose, formule d'Arneth déviée vers la gauche	leucocytose, polynucléose, formule d'Arneth déviée vers la gauche
Bilirubinémie indirecte	normale, parfois légèrement augmentée	augmentée	toujours très augmentée
Sidérémie		augmentée	augmentée
Splénomégalie	absente	présente	intense
Hépatomégalie	absente	présente	constante, parfois considérable
Erythroblastose dans le sang	absente	rare	fréquente, parfois intense
Caractères de la moelle	hyperplasie érythroblastique modérée	forte hyperplasie érythroblastique, microérythroblastose, atypies biochimiques rares	hyperplasie érythroblastique très intense, microérythroblastose, atypies érythroblastiques constantes et parfois intenses

FIG. 1. — *Caractères différentiels des diverses formes de thalassémie.*

Une étude hématologique minutieuse des populations où les porteurs du trait sont nombreux, notamment dans certaines provinces d'Italie, a permis de mettre en évidence, chez ces individus, un nombre plus ou moins élevé de microcytes hypochromes (SILVESTRONI et BIANCO), une certaine polyglobulie (DALAND et STRAUSS, VALENTINE et NEEL, etc.), la fréquence de cellules-cible (target-cells) et une *augmentation* constante de la *résistance érythrocytaire aux solutions hypotoniques* (RIETTI, GREPPI, MICHELI, GATTO, SILVESTRONI et coll., VALENTINE, etc) (voir pl. I, fig. A).

Cette résistance anormale est commune aux érythrocytes de tous les sujets atteints de thalassémie: récemment encore, elle représentait le signe le plus sûr pour le dépistage des porteurs du trait thalassémique lorsque les symptômes hématologiques et cliniques étaient trop nuancés.

Nos recherches récentes en *cytologie électronique* [1] n'ont mis en évidence que de très faibles altérations de la structure des hématies, décelables sous forme d'une vacuolisation légère d'un certain nombre d'érythrocytes.

L'électrophorèse sur plaque d'amidon, selon une technique mise au point en 1956 par KUNKEL et coll. permet de dépister plus sûrement les porteurs du trait. En effet, l'hémoglobine d'érythrocytes normaux adultes (HbA) se sépare en deux fractions à vitesses de migration différentes. La fraction la plus lente (Hb A_2) constitue le 2 % environ de l'hémoglobine adulte totale. Chez le porteur du trait thalassémique, cette fraction lente est toujours plus élevée : KUNKEL et coll., CEPPELLINI, MARINONE, BERNASCONI, etc. ont démontré que chez ces malades le pourcentage de l'hémoglobine adulte lente est en moyenne de l'ordre de 4 %, mais elle peut être parfois plus élevée (fig. 2).

Si l'on fait exception de quelques cas sporadiques d'anémie pernicieuse (MASRI, JOSEPHSON, etc.) aucune hémopathie examinée jusqu'ici n'a jamais montré une augmentation de l'hémoglobine adulte lente comparable à celle de la thalassémie minime. Cette anomalie électrophorétique de l'hémoglobine paraît donc caractéristique de la population thalassémique : c'est un excellent moyen de dépistage des porteurs du trait thalassémique (fig. 3).

La formation d'hémoglobine dans les érythrocytes du porteur du trait thalassémique n'est pas seulement anormale, elle est également insuffisante : l'hypochromie caractérise très fréquemment les globules rouges thalassémiques (DAMESHEK, WINTROBE, ASTALDI et coll., etc.). Leur teneur en hémoglobine étant réduite, leur valeur fonc-

[1] Voir nos travaux en collaboration avec BERNASCONI, GAUTIER et MARCOVICI dans «Haematologica», *43*, 1123-1144, 1958, et les comptes rendus du 7e Congrès de la Société Internationale d'Hématologie, Rome, 1958 (à paraître).

tionnelle au point de vue des échanges respiratoires est donc inférieure à celle des érythrocytes normaux.

Il est intéressant de considérer, à cet égard, le *rôle que l'hypochromie érythrocytaire* peut jouer dans la *fonction érythropoïétique*

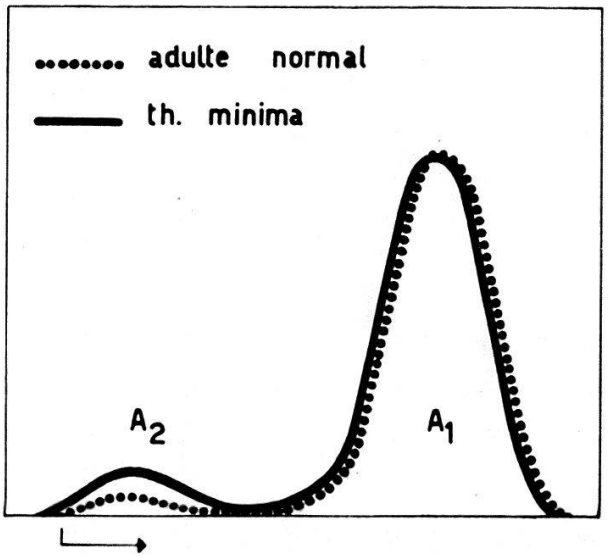

FIG. 2. — *Thalassémie minime :* comparaison par analyse électrophorétique entre l'hémoglobine d'un porteur du trait et celle d'un sujet normal. La fraction d'hémoglobine adulte lente (Hb A_2) est supérieure chez le porteur.

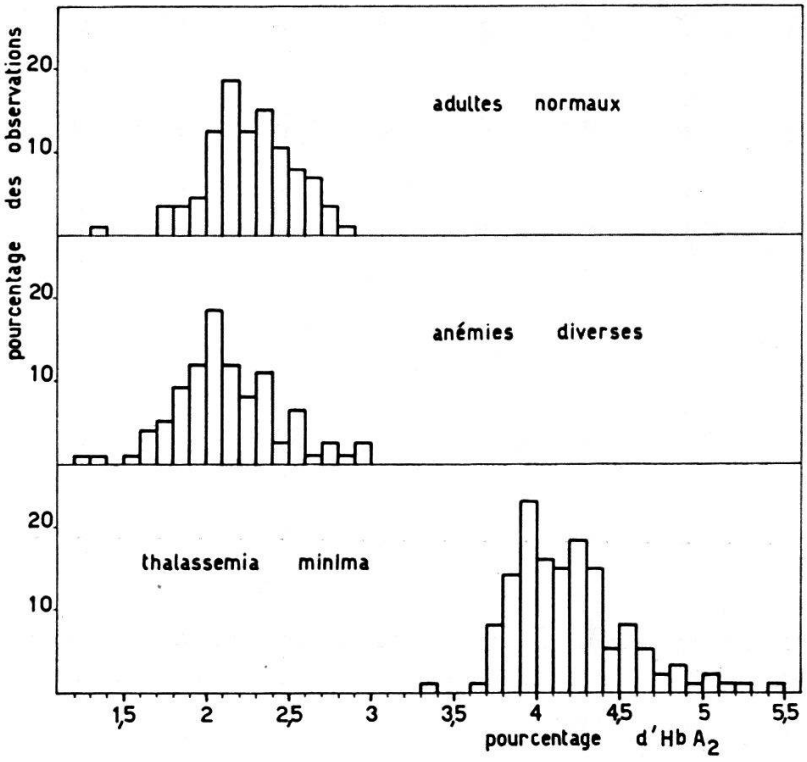

FIG. 3. — Concentration de l'hémoglobine adulte lente chez des sujets normaux, des patients atteints d'anémies diverses non thalassémiques et de thalassémie minime : chez les porteurs du trait seuls, cette concentration est nettement augmentée.

médullaire de ces sujets. Lorsque leur masse érythrocytaire est normale, la masse hémoglobinique est nettement inférieure à la norme. La tension partielle d'O_2 dans le sang de ces individus à nombre normal d'érythrocytes et à masse d'hémoglobine réduite serait basse : une certaine hypoxhémie relative en découlerait. *Selon une loi biologique très générale* toutes les *conditions d'hypoxhémie* provoquent l'apparition dans le sang d'un facteur humoral capable d'exciter l'activité reproductrice des érythroblastes médullaires.

Dans les recherches accomplies à l'aide du test biologique de mesure de l'activité érythropoïétique des sérums (proposé par MARINONE et coll.), nous avons en effet démontré que l'activité érythropoïétique sérique des porteurs du trait thalassémique est élevée, même lorsque le nombre d'érythrocytes dans le sang est normal. L'hypochromie de la masse érythrocytaire provoque, croyons-nous, l'apparition dans le sérum de ces individus d'une activité érythropoïétique comparable à celle que l'on observe dans les anémies les plus graves. A la suite de cette augmentation de l'activité érythropoïétique sérique, les érythroblastes, dans la moelle de sujets atteints de thalassémie minime, subissent une excitation reproductrice plus ou moins intense. Ils peuvent ainsi compenser, par la polyglobulie qui en dérive, la réduction de la valeur fonctionnelle respiratoire des érythrocytes dans le sang (fig. 4).

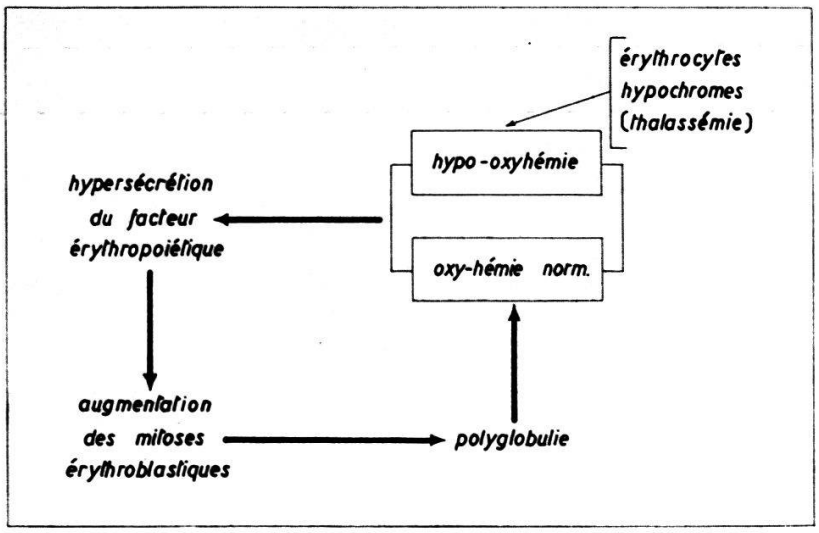

FIG. 4. — Schéma de la régulation de l'érythropoïèse chez les porteurs du trait thalassémique.

L'hyperplasie érythroblastique médullaire peut ainsi trouver son explication même dans les cas où tout signe appréciable d'hémolyse est absent (BIANCO). Elle pourrait expliquer, d'autre part, le fait apparemment paradoxal qu'une érythrocytose marquée soit un des symptômes les plus habituels du sujet ayant les stigmates d'une anémie constitutionnelle très grave.

En effet, le myélogramme de ces malades est dominé par l'extension du tissu érythroblastique (ASTALDI et coll., BIANCO et coll.). Les érythroblastes basophiles sont les plus nombreux. Leur activité proliférative est très élevée et leurs dimensions paraissent nettement réduites par rapport aux valeurs normales (ASTALDI et coll.). Ces cellules ne montrent que de rares altérations cytochimiques, altérations comparables (quoique moins graves) à celles montrées par les érythroblastes dans les cas les plus typiques de thalassémie majeure (voir fig. 1).

3. LA THALASSÉMIE MINEURE.

Entre le groupe des porteurs simples du trait thalassémique (sans anémie, sans ictère et, au fond, sans symptômes morbides appréciables) et le groupe des malades atteints d'anémie hémolytique grave réalisant le tableau typique de la maladie de Cooley, toute une série de sujets présentent un tableau morbide de gravité diverse qui, presque insensiblement, relie la forme de thalassémie la plus légère à la plus importante. C'est à ces formes morbides intermédiaires qu'on donne le nom de *thalassémie mineure*.

Au point du vue biologique la thalassémie mineure est l'expression d'un état hétérozygote de la maladie. Sa position génétique serait identique à celle de la thalassémie minime mais elle en diffère par son expression phénotypique plus intense (SILVESTRONI et coll., CHINI et coll., GATTO, etc.).

Il n'est pas certain que des facteurs acquis (milieu, maladies hémolytiques, paludisme, etc.) n'agissent pas directement ou indirectement pour aggraver le tableau phénotypique du malade (BIANCO et coll., GATTO, NEEL, etc.).

Au point de vue clinique, la différenciation entre condition génétique pure de l'état hétérozygote (thalassémie minime) et condition morbide véritable (thalassémie mineure) ne semble pas difficile.

La différenciation, par contre, entre thalassémie mineure et formes très légères de la maladie de Cooley est très délicate. Elle est souvent impossible au cours de certaines périodes de la vie, par exemple chez les enfants. Dans ces cas, les seuls renseignements utiles peuvent être fournis par la connaissance des caractères génétiques des parents. Cliniquement, la différenciation précoce entre les deux formes morbides est très importante car, si la forme hétérozygote grave de la thalassémie n'est pas incompatible avec la vie, la forme homozygote est, en général, léthale à plus ou moins brève échéance.

Le tableau clinique typique de la thalassémie mineure (maladie de Rietti-Greppi-Micheli) est bien connu. L'aspect des malades frappe dès l'abord : visage mongoloïde, teint pâle et jaunâtre. L'anémie est en général marquée, l'ictère (de type hémolytique) variable, la

LEGENDES DES FIGURES HORS-TEXTE

PLANCHE I.

Etalements de sang circulant observés au microscope optique après coloration au May-Grünwald-Giemsa.

Fig. A : *Thalassémie minime :* légère microcytose, rares cellules-cible (a).

Fig. B : *Thalassémie mineure :* érythrocytes hypochromes (a), cellules-cible (b), microcytes (c), schistocytes (d). Le microcyte montre un corps de Jolly.

Fig. C : *Thalassémie majeure :* hypochromie, anisocytose, microcytose, schistocytose des hématies; présence d'érythroblastes.

PLANCHE II.

Fig. D : *Thalassémie mineure :* micrographie électronique d'une coupe fine d'un érythrocyte du sang circulant. Sujet atteint de thalassémie mineure, *splénectomisé* depuis de nombreuses années. Manifestations morphologiques du trouble du métabolisme martial : amas de ferritine (f) et masses denses (m). Autre caractéristique de l'érythrocyte du thalassémique : grandes vacuoles (v), partiellement pleines. Gross. 75 000 ×. (Cliché : *Centre de Microscopie électronique de l'Université de Lausanne.*)

PLANCHE III.

Cristallisation intraérythrocytaire de l'hémoglobine : observation au microscope à contraste de phase.

Fig. E : sang d'un adulte normal.

Fig. F : sang d'un fœtus normal à terme.

Fig. G : sang d'un enfant atteint de *thalassémie majeure :* cristallisation identique à celle du fœtus humain normal.

PLANCHE IV.

Fig. H : observation au microscope à contraste de phase de la cristallisation de l'hémoglobine du sujet normal adulte après destruction des stromas érythrocytaires.

Fig. I : au même grossissement et par la même technique : hémoglobine du fœtus à terme.

Fig. J : *thalassémie majeure :* étalement de moelle osseuse sternale. Observation au microscope optique : mise en évidence d'inclusions mucopolysaccharidiques dans le cytoplasme des érythroblastes par la réaction de Hotchkiss.

Fig. K : *thalassémie majeure :* même matériel et mêmes observations que fig. J par la réaction au bleu de toluidine dilué à pH 3 (métachromasie orthodoxe selon Lison).

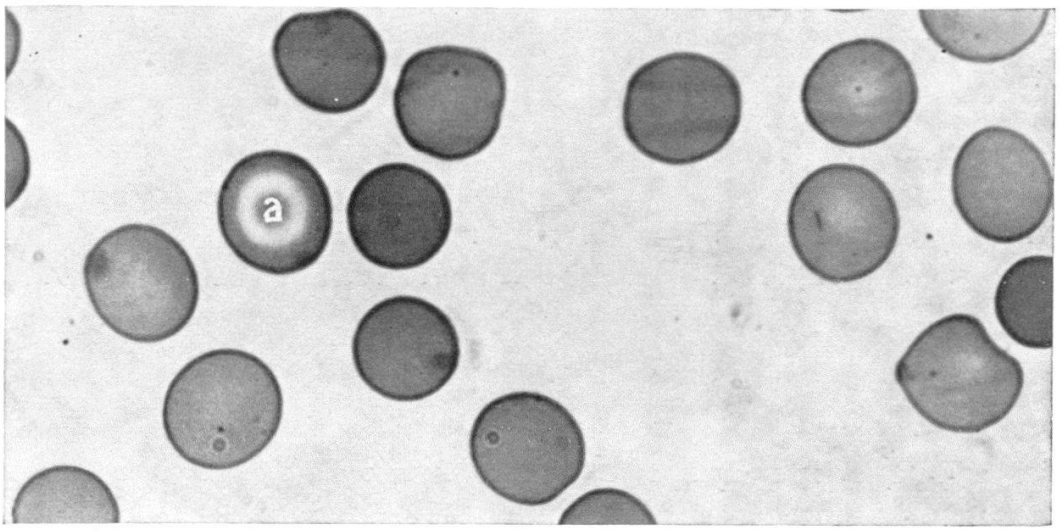

Fig. A.

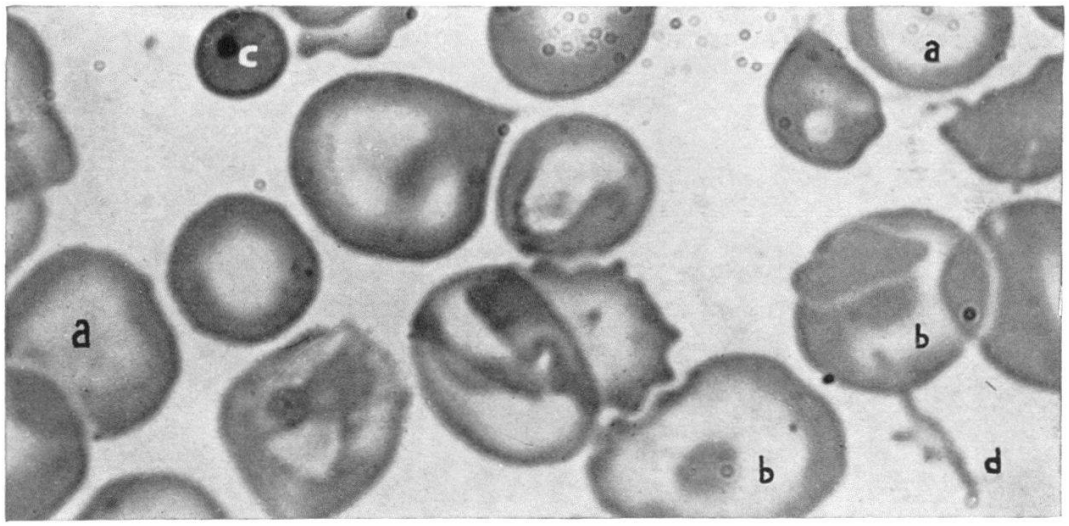

Fig. B.

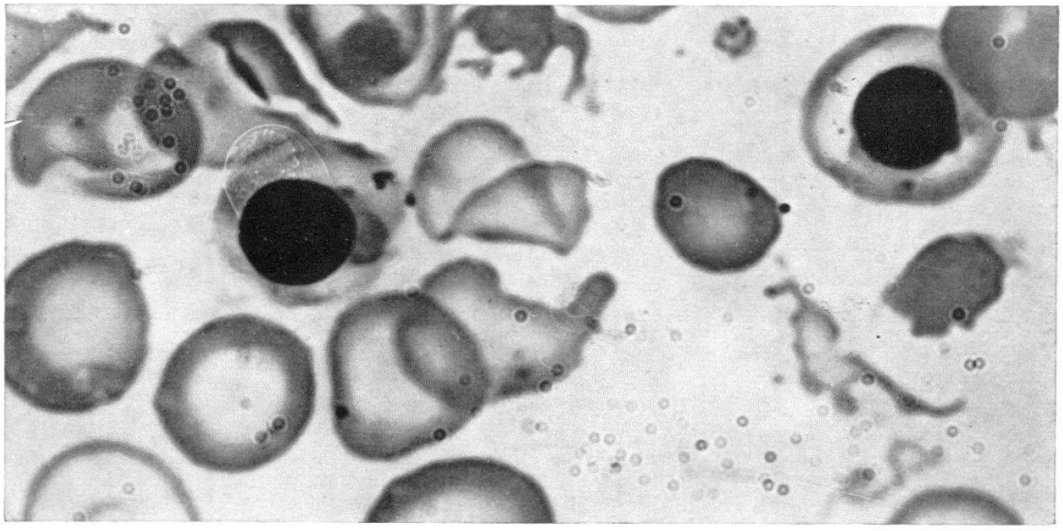

Fig. C.

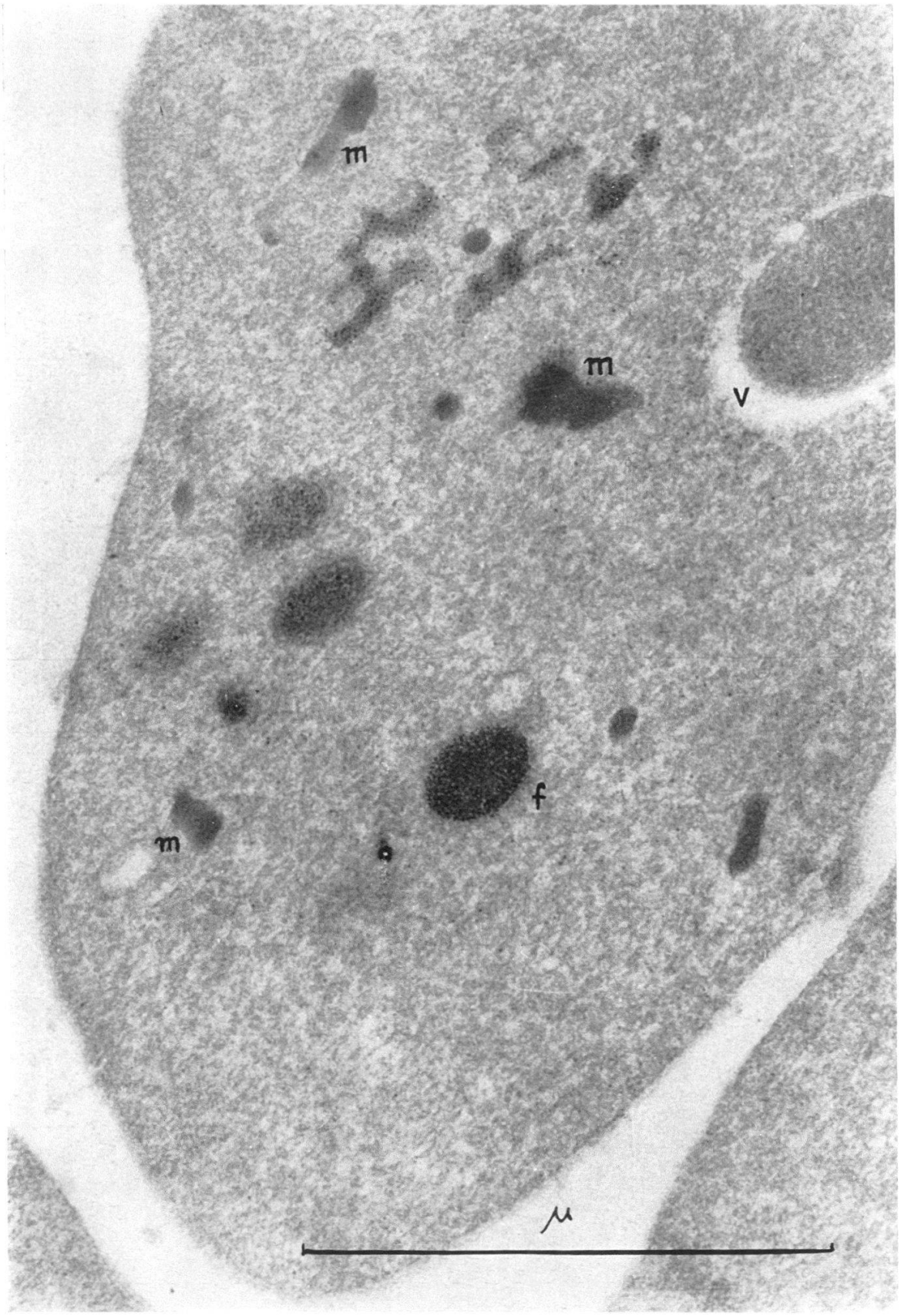

Fig. D.

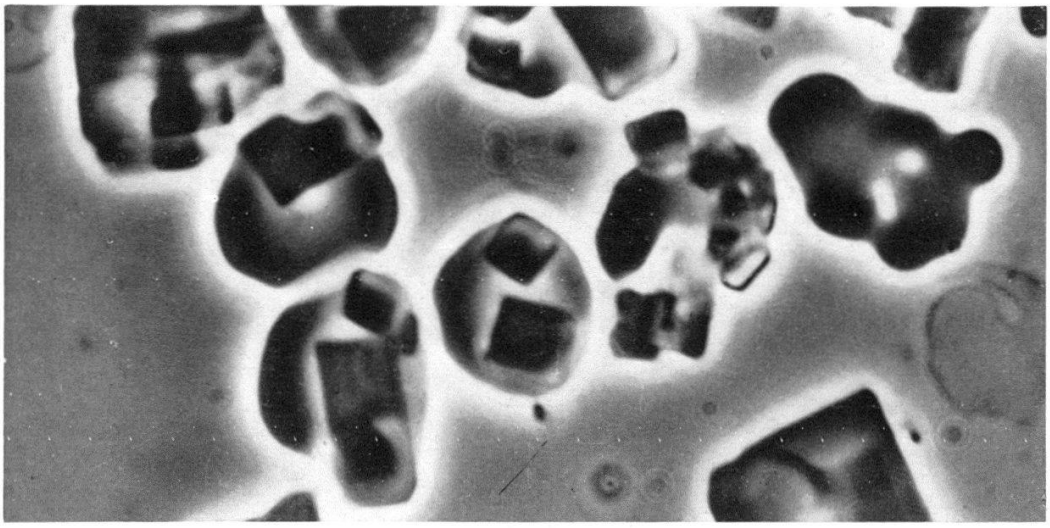

Fig. E.

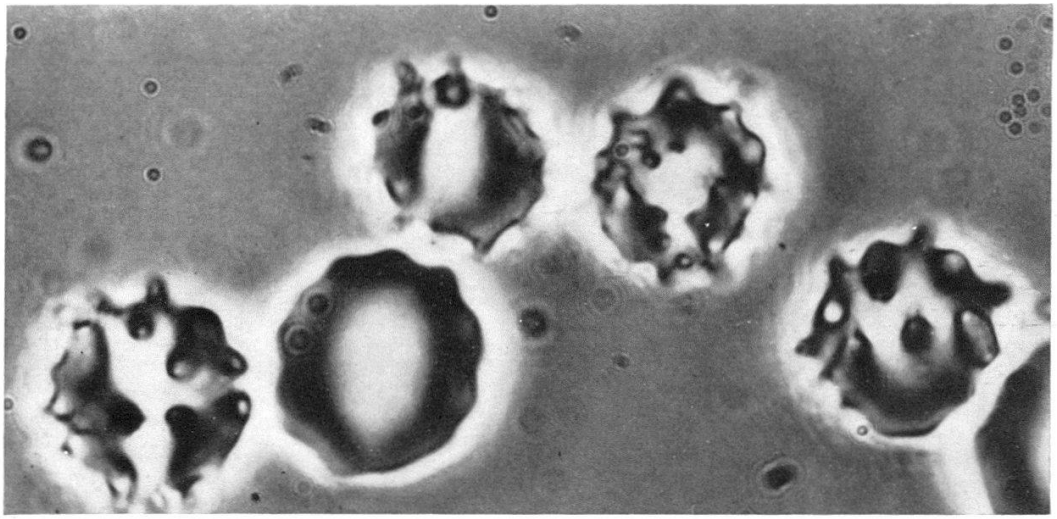

Fig. F.

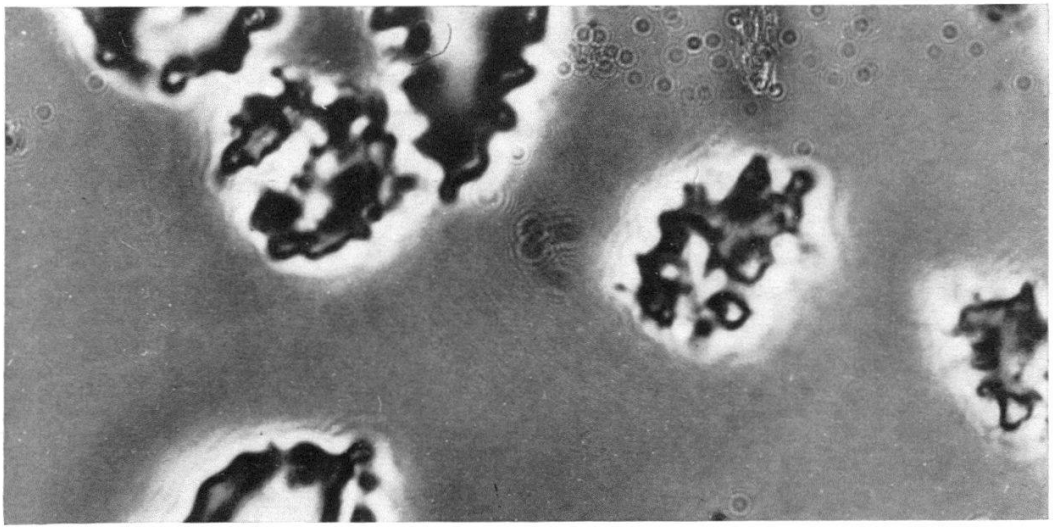

Fig. G.

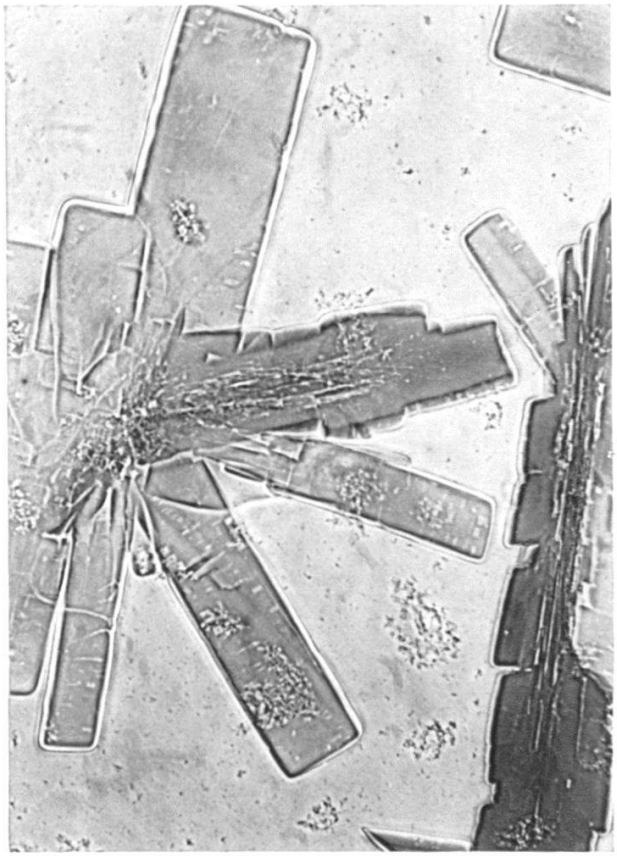

Fig. H.



Fig. I.

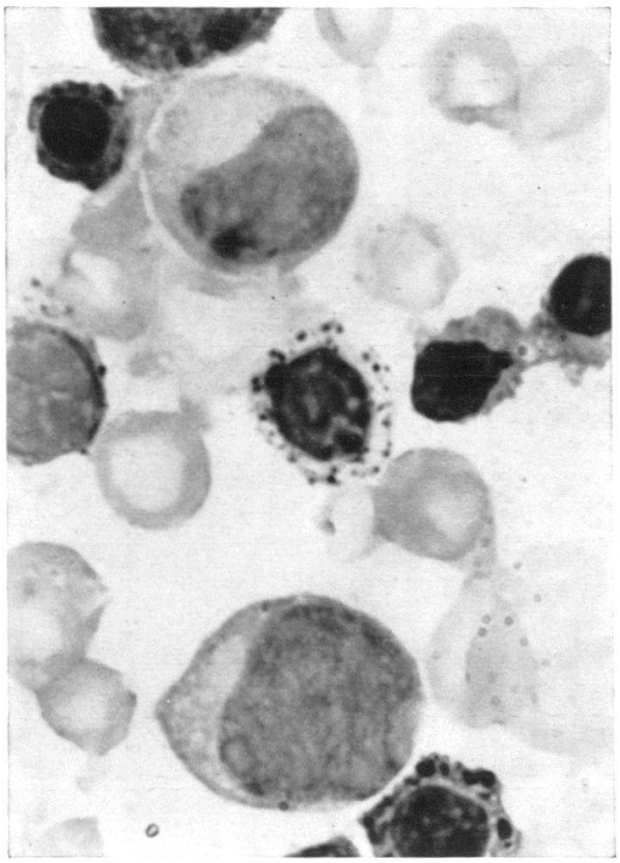

Fig. J.

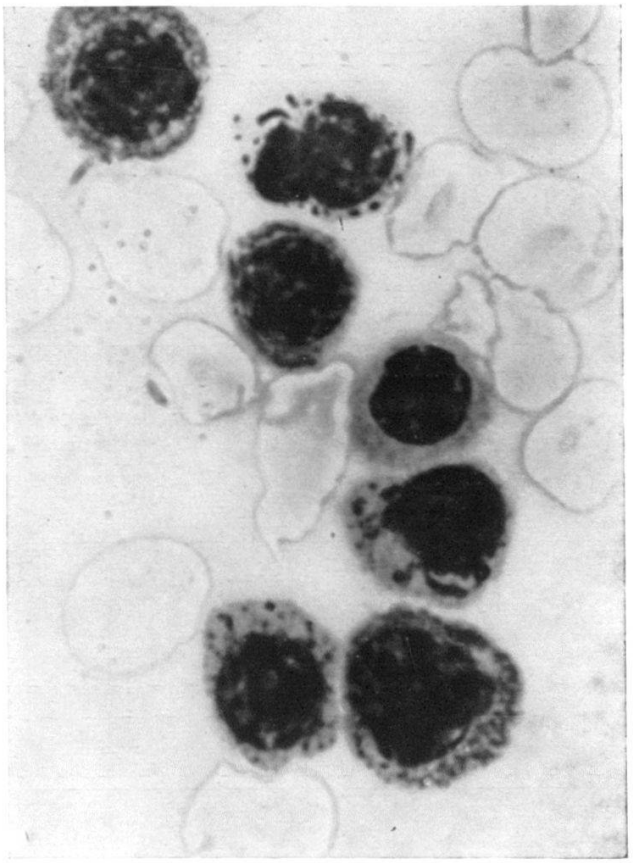

Fig. K.

splénomégalie importante et l'hépatomégalie variable. La lithiase biliaire, classique des états hyperhémolytiques chroniques graves (MARMONT et BIANCHI en 1948, nous-même dans une observation récente) peut être sporadiquement retrouvée. Rares sont, par contre, les ulcères des jambes signalés par ESTES et coll., rares également les signes neurologiques de type paresthésique des extrémités inférieures. Ils peuvent cependant être très graves (nous en avons observé récemment un cas), sans toutefois faire partie du tableau typique de la maladie. L'étude radiologique du squelette ne met en évidence qu'un certain degré d'ostéoporose : les altérations osseuses graves de la maladie de Cooley sont en général absentes.

Au point de vue physiopathologique, il est intéressant d'analyser la signification de l'anémie dans la thalassémie mineure par rapport à la polyglobulie qui caractérise les porteurs du trait. Nous avons souligné que l'hyperhémolyse, sporadique et en tous cas légère, ne semble avoir qu'une valeur secondaire dans le tableau clinique des individus atteints de thalassémie minime.

La réduction de la teneur moyenne en hémoglobine des érythrocytes joue probablement un rôle plus important : elle paraît être la cause de l'augmentation de la teneur plasmatique en facteur érythropoïétique. L'hyperplasie érythroblastique médullaire des porteurs du trait, en absence de toute destruction érythrocytaire, paraît être la conséquence de cette situation physiopathologique.

Chez l'individu atteint de thalassémie mineure, l'insuffisance respiratoire des érythrocytes est compliquée d'une *hyperdestruction érythrocytaire importante.* L'hyperhémolyse aggrave les effets physiopathologiques de l'hypochromie. Elle déclanche une hyperproduction de facteur érythropoïétique, une hyperplasie érythroblastique médullaire intense, une hyperproduction érythrocytaire (réticulocytose) qui pourtant n'est pas suffisante pour compenser la destruction érythrocytaire augmentée et conserver le niveau normal des érythrocytes. La fragilité érythrocytaire excessive et l'hyperdestruction globulaire sont les nouveaux facteurs qui aggravent les conditions physiopathologiques de la thalassémie minime. Ils distinguent, parmi les thalassémiques hétérozygotes, les patients atteints de la maladie véritable des simples porteurs du trait.

Les altérations de la morphologie érythrocytaire peuvent expliquer l'augmentation de leur fragilité. Au *microscope photonique,* elles apparaissent plus graves que chez le porteur du trait. L'anisocytose, la poïkylocytose, l'hypochromie, la présence de nombreuses cellules-cible, la réticulocytose, la présence de rares érythroblastes polychromatophiles ou oxyphiles caractérisent le tableau hématologique (voir pl. I, fig. B). La *microscopie électronique* souligne que les altérations des érythrocytes dans la thalassémie mineure sont plus pro-

ches de celles de la maladie de Cooley que de celles de la thalassémie minime. La vacuolisation plus intense des érythrocytes semble montrer que l'aggravation des altérations érythrocytaires constitue une des causes premières de leur fragilité (voir pl. II, fig. D).

L'insuffisance de la synthèse de l'hémoglobine est un des caractères primordiaux de l'érythropoïèse thalassémique (Sturgeon et coll., Moore et coll.), mais elle n'est aucunement liée à un manque de fer. On a observé par contre que dans les cas de thalassémie la teneur en fer sérique (sidérémie) et en fer tissulaire (sidérose) est d'autant plus élevée que la maladie est plus grave. L'hyperhémolyse est certainement un des facteurs provoquant cette hypersidérémie, mais elle est aggravée à la suite d'un véritable défaut d'utilisation du fer par les érythroblastes.

Les conséquences de ce désordre du métabolisme martial sont aisément décelables dans l'érythrocyte de la thalassémie mineure. Les observations anciennes de Perosa et coll. y avaient déjà montré des inclusions de fer non-hémoglobinique que la réaction de Perls au nitroprussiate de sodium permet de mettre en évidence (sidérocytes).

En cytologie électronique les observations de Bessis et coll. (1957) sur un sujet *splénectomisé*, atteint de thalassémie mineure, ainsi que nos propres observations dans un cas semblable (également splénectomisé) concordent : les *amas de fer non-hémoglobinique* apparaissent comme des amas plus ou moins importants de ferritine, parfois libres, parfois limités d'une membrane.

Ces inclusions de molécules de ferritine rappellent dans l'ensemble les formations que Richter a observées dans les cellules hépatiques chargées en fer dans l'hypersidérose expérimentale. Il les a appelées « *sidérosomes* ». Il paraît vraisemblable que des rapports très étroits existent entre ces formations et les mitochondries des érythroblastes.

Il n'est pas exceptionnel d'observer des granulations basophiles du type « *corps de Heinz* » dans les érythrocytes des sujets atteints de thalassémie. Elles ont été l'objet de nombreuses recherches et d'interprétations diverses que Webster a exposées dans une récente revue générale. A l'examen ultramicroscopique, ces formations apparaissent constituées par des masses denses. Des amas de ferritine de diverses tailles peuvent y être associés (voir pl. II, fig. D), ce qui pourrait donner une indication sur l'origine et la signification des corps de Heinz dans cette maladie.

La *teneur en hémoglobine fœtale* des érythrocytes de la thalassémie mineure est en général plus élevée que chez les porteurs du trait. Elle est toutefois moins forte que celle des érythrocytes de la maladie de Cooley.

L'hémoglobine adulte, elle, a un comportement électrophorétique comparable à l'hémoglobine du porteur du trait (MARINONE et coll., SILVESTRONI et coll.). L'anomalie électrophorétique n'est cependant appréciable actuellement que lorsque la teneur en hémoglobine fœtale est inférieure à 60 % (fig. 5).

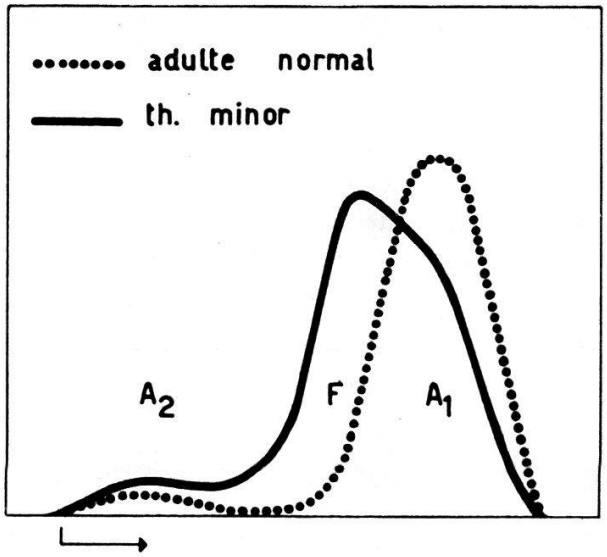

FIG. 5. — *Thalassémie mineure* : l'analyse électrophorétique montre une élévation du taux de l'hémoglobine lente et un pourcentage variable de l'hémoglobine fœtale (Hb F).

Le *tableau médullaire* est dominé par l'hyperplasie érythroblastique basophile et la microérythroblastose (ASTALDI et coll.). Ces caractères pourraient être dus à la forte excitation reproductrice des érythroblastes, mais la basophilie érythroblastique semble exprimer surtout une insuffisance de synthèse de l'hémoglobine. Les érythroblastes de la thalassémie mineure montrent d'ailleurs des altérations cytochimiques complexes du même type que celles de la thalassémie majeure.

4. LA THALASSÉMIE MAJEURE.

Les *altérations somatiques* de la thalassémie majeure (anémie ou maladie de Cooley) sont bien plus graves que celles que nous venons de décrire.

Elles sont liées, d'une part à la dysplasie congénitale caractéristique de la maladie, d'autre part à l'hyperplasie du tissu myéloïde et sont d'autant plus intenses que la maladie est plus sévère et que sa durée est plus longue. Une forte dystrepsie caractérise les jeunes malades. Leur développement est retardé, l'anémie et l'ictère sont leurs traits les plus habituels. La splénomégalie est forte et représente un des signes capitaux de la maladie, par contre l'hépatomégalie est en général discrète. Les altérations de la structure du

squelette sont gravissimes : l'ostéoporose la plus intense associée à l'hyperplasie périostale forment un ensemble complexe et caractéristique. Nous n'insisterons pas sur les aspects radiologiques les plus connus (« crâne à poils de brosse », raréfaction microaréolaire diffuse en « nids d'abeille » des os, raréfaction du type cystique ou pseudocystique, etc.).

Nous rappellerons seulement que lorsque les altérations osseuses sont très intenses, elles déforment souvent le visage dont l'aspect mongoloïde peut s'altérer jusqu'à l'apparition de traits monstrueux (voir les magnifiques documents de Larizza et coll.). On a décrit également de véritables érosions osseuses de la part de la moelle hyperplasique s'étendant en masses d'aspect presque tumoral au dehors du squelette, sous le périoste. Ces images peuvent parfois poser des problèmes de diagnostic différentiel difficiles à résoudre.

Les modifications de la *morphologie érythrocytaire* constituent un des caractères hématologiques les plus frappants de la maladie de Cooley. Elles sont parfois tellement graves que Freudenberg et Esser les ont appelées « absurdes ».

L'anisocytose, l'anisochromie, la poïkylocytose, la présence de cellules-cible et de fragments érythrocytaires très petits (schistocytes) constituent le tableau hématologique de la thalassémie majeure (voir pl. I, fig. C).

Au microscope électronique, les altérations les plus bizarres de la forme érythrocytaire sont associées à une vacuolisation importante et fréquente qui peut être mise en rapport avec la fragilité extrême des érythrocytes vis-à-vis des moindres agressions, ainsi qu'avec la réduction du volume érythrocytaire moyen, la diminution de la concentration en hémoglobine et l'augmentation de la résistance globulaire aux solutions hypotoniques.

Le problème de la *formation de l'hémoglobine* dans les érythrocytes de la maladie de Cooley mérite une analyse particulière.

La concentration en hémoglobine de l'érythrocyte de la maladie de Cooley est très faible (15 à 20 μg. par élément contre 27 à 31 μg. par hématie chez l'individu normal).

Le fait est facile à comprendre si l'on considère l'existence de ces « espaces vides » d'hémoglobine que la microscopie électronique montre dans l'érythrocyte de la maladie de Cooley. Cette vacuolisation pourrait être une caractéristique spécifique de la thalassémie qui la distinguerait des anémies hypochromes simples (anémie hypochrome essentielle, anémies par hémorragies chroniques, etc.).

Il est certain que la valeur physiologique des érythrocytes de la maladie de Cooley vis-à-vis des échanges respiratoires est inférieure à celle des érythrocytes des thalassémies minime et mineure.

Si les hématies de la thalassémie majeure sont hypochromes, il est nécessaire de rappeler encore que la maladie de Cooley n'est pourtant jamais une anémie hyposidérémique : la teneur en fer sérique est au contraire augmentée, les dépôts tissulaires en fer sont abondants, les cellules réticulo-histiocytaires sont bourrées d'hémosidérine (Perosa et coll.).

Les érythroblastes et les érythrocytes montrent parfois des granules de fer non-hémoglobinique. Au microscope électronique par contre, nous n'avons pas observé de manifestations morphologiques du trouble du métabolisme martial aussi importantes que chez un thalassémique mineur *splénectomisé*.

La démonstration d'une utilisation martiale extrêmement limitée par les érythroblastes thalassémiques s'appuie sur ces constatations morphologiques et cytochimiques ainsi que sur le fait que l'incorporation érythropoïétique du fer est constamment très faible (Smith et coll., Larizza et coll., etc.).

Si, toutefois, *l'incapacité de synthèse d'une quantité suffisante d'hémoglobine* paraît être la cause première de l'hypochromie érythrocytaire, l'analyse de l'hémoglobine montre qu'elle est bien différente de l'hémoglobine normale. *Le pourcentage de l'hémoglobine adulte dans les érythrocytes de malades atteints de maladie de Cooley est en effet minime* (entre 10 et 20 % de l'hémoglobine totale dans un groupe de 25 sujets examinés par Marinone et Bernasconi).

La plus grande partie de l'hémoglobine a les caractères typiques de l'hémoglobine fœtale, tant à l'électrophorèse qu'aux épreuves de dénaturation alcaline et de cristallisation. La figure 6 montre le *comportement électrophorétique* de l'hémoglobine dans un cas de maladie de Cooley; la migration de cette hémoglobine est plus lente que celle de l'hémoglobine normale : après dissociation électrophorétique sur plaque d'amidon, elle ne se sépare pas en deux fractions différentes : elle a le même comportement électrophorétique que l'hémoglobine d'un fœtus normal à terme.

La cristallisation de l'hémoglobine thalassémique illustre les mêmes caractères : on sait, en effet, que l'hémoglobine cristallise, soit à l'intérieur des érythrocytes, soit en solution libre concentrée, en présence de bisulfite de sodium à froid.

La cristallisation *intraérythrocytaire* chez l'adulte sain se fait en deux phases successives : formation de petits cristaux orthogonaux se réunissant ensuite (polygonalisation cristalline) en augmentant de taille. Chez le nouveau-né, les cristaux sont différents : ils se présentent comme des petits spicules réguliers isolés (voir pl. III).

La cristallisation entre lame et lamelle d'une solution concentrée d'hémoglobine *après destruction des stromas* est encore plus carac-

téristique : les cristaux formés par l'hémoglobine adulte sont de type orthogonal et plus grands, alors que les cristaux formés par l'hémoglobine fœtale sont de très petite taille et de forme différente (voir pl. IV, fig. H et I).

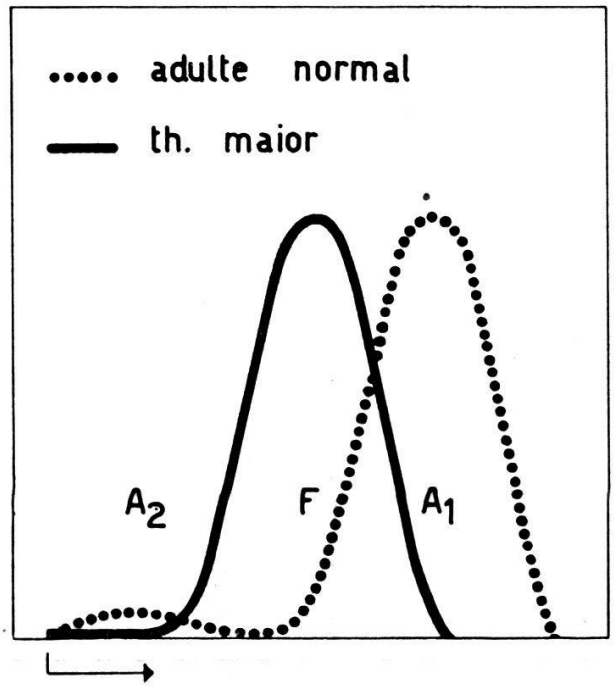

FIG. 6. — *Thalassémie majeure:* l'analyse électrophorétique montre que l'hémoglobine est presque uniquement de type fœtal (Hb F).

Les cristaux chez les sujets atteints de thalassémie majeure ont la même forme que ceux formés par l'hémoglobine fœtale. Cependant, dans les érythrocytes, les centres de cristallisation sont moins nombreux et, peut-être, différemment disposés (voir pl. III, fig. G).

L'analogie entre l'hémoglobine fœtale et l'hémoglobine thalassémique est bien connue : mais la signification de cette sorte d'hémoglobinopoïèse chez les sujets atteints de maladie de Cooley est très obscure.

L'altération essentielle de la maladie paraît être la *fragilité érythrocytaire excessive :* la destruction érythrocytaire intense aggrave d'une façon critique l'hypoxhémie et déverse une quantité énorme de facteur érythropoïétique dans le plasma (MARINONE et coll.). Les érythroblastes médullaires sont continuellement excités à se reproduire, d'où la grave hyperplasie érythroblastique et peut-être la microérythroblastose.

L'hyperproduction érythroblastique ne compense jamais l'hyperdestruction érythrocytaire : la gravité de l'anémie est la conséquence de ce déséquilibre entre une masse érythrocytaire excessivement fra-

gile et une hyperplasie érythroblastique médullaire considérable mais insuffisante (voir fig. 7).

Dans ce tableau pathogénétique de la maladie de Cooley, l'hyperplasie réticulo-histiocytaire de la rate et des ganglions serait provoquée par ces vagues continuelles de fragments érythrocytaires dont la masse sanguine doit être continuellement débarrassée. Cette hyperhémolyse provoque l'hyperbilirubinémie, l'hyperurobilinurie et l'ictère, ainsi que l'hypersidérémie et l'hypersidérose des organes.

Nous avons observé d'autre part que la synthèse de l'hémoglobine dans les érythroblastes de la maladie de Cooley est inadéquate; l'utilisation du fer dont l'organisme est bourré est minime (STURGEON et coll., MOORE, LARIZZA et coll.), la maturation des érythroblastes dans la moelle est pourtant inhibée et les érythrocytes sont hypochromes. A la différence de toute autre anémie hyperhémolytique, l'excès de fer de l'organisme est déterminé par une double altération fonctionnelle : d'une part, une hémolyse excessive, d'autre part, une utilisation martiale insuffisante. Sous un certain aspect, l'anémie de Cooley assume ainsi les caractères de la véritable anémie sidéroachrestique dans le sens qu'HELMEYER a donné à ce terme.

La gravité des altérations érythrocytaires dans la maladie de Cooley correspond à la gravité des *altérations morphologiques et biochimiques des érythroblastes* dans la moelle.

Certaines, parmi ces altérations érythroblastiques, nous paraissent banales. C'est le cas de la microérythroblastose, qui peut être provoquée par une stimulation érythropoïétique excessive, de la prédominance des érythroblastes basophiles, qui exprime l'inhibition de la maturation des érythroblastes et qui est en grande partie liée, comme nous l'avons dit, au défaut d'utilisation martiale des érythroblastes des thalassémiques.

Au point de vue cytologique, aucune altération biochimique qualitative et quantitative n'a été décrite dans les noyaux des érythroblastes. Leur teneur en ADN est normale, comme le démontrent les mesures spectrophotométriques quantitatives accomplies dans notre laboratoire.

Les anomalies du cytoplasme érythroblastique par contre sont graves. L'altération cytochimique grossière la plus anciennement connue a certainement été la distribution irrégulière de la basophilie.

Elle a été parfois mise en rapport avec une hémoglobinopoïèse accélérée ou avec une reproduction érythroblastique intense. Les substances basophiles se localisent souvent sous forme de grains de taille variée, plus ou moins colorables, dont on ne connaît pas encore exactement la composition chimique, ni la constitution structurelle. Il est certain que les altérations de l'ARN, ainsi que celles

des protéines formées au cours de l'évolution érythroblastique doivent être graves : une série de difficultés techniques en limitent toutefois l'étude.

D'autres anomalies cytochimiques ont été mises en évidence. Astaldi et coll. ont montré que le cytoplasme des érythroblastes de la thalassémie majeure contient de nombreuses inclusions offrant une *réaction PAS-positive*, résistante à l'action de l'amylase (voir pl. IV, fig. J). Nous avons confirmé ces données, mais la résistance à l'action de l'amylase nous a semblé toutefois inconstante et nous avons démontré qu'en dehors de la maladie de Cooley, il n'y a guère chez l'homme que dans la mégalopoïèse préhépatique embryonnaire qu'apparaissent des inclusions cytoplasmiques érythroblastiques PAS-positives avec une fréquence comparable; il n'est évidemment pas possible dans l'état actuel de nos connaissances d'attribuer une signification particulière à cette analogie biochimique.

La *métachromasie vraie* de ces formations confirme leur nature mucopolysaccharidique, mais elle ne paraît pas absolument constante (voir pl. IV, fig. K).

Dans de nombreux érythroblastes, on peut enfin démontrer la présence de granules donnant la réaction du *fer non-hémoglobinique* (sidéroblastes). Dans toutes les cellules, la formation de l'hémoglobine se fait en blocs irréguliers parsemés entre les nombreuses masses basophiles et les amas de fer non-hémoglobinique. L'observation cytochimique confirme que la formation d'hémoglobine est difficile, partielle et irrégulière malgré la haute teneur en fer du cytoplasme érythroblastique.

Nous pouvons résumer ainsi les anomalies les plus significatives de l'érythropoïèse dans la thalassémie majeure :

a) *dans la moelle :* formation d'érythroblastes atypiques montrant des anomalies cytoplasmiques d'ordre biochimique (présence de polysaccharides plus ou moins complexes ou même de mucoprotéines, présence possible de lipoprotéines, d'amas irréguliers de ribonucléine, etc.), d'ordre métabolique (synthèse insuffisante d'hémoglobine, synthèse d'hémoglobine adulte anormale, synthèse d'hémoglobine de type fœtal, utilisation insuffisante du fer cytoplasmique) et d'ordre fonctionnel (hyperplasie érythroblastique, microérythroblastose, maturation érythroblastique difficile et lente) ;

b) *dans le sang :* formation d'érythrocytes atypiques, d'une forme extrêmement irrégulière, d'une taille fort réduite, d'une épaisseur très faible, dont l'hémoglobine est en concentration insuffisante, montrant parfois des masses d'hémosidérine. La résistance osmotique de ces érythrocytes est augmentée et leur fragilité mécanique est considérable, ce qui peut être mis en rapport avec l'altération importante de

la structure de l'érythrocyte que montre l'étude submicroscopique.

De ces anomalies biochimiques et structurelles de la lignée érythropoïétique de la thalassémie paraissent découler les anomalies physiopathologiques qui caractérisent cette maladie :

a) la durée de survie très réduite des érythrocytes ;

b) l'hyperactivité des tissus érythropoïétiques ;

c) l'état d'hypoxhémie chronique du sujet thalassémique qui est d'autant plus grave que les défauts de formation des érythrocytes sont plus forts et l'hyperhémolyse plus intense ;

d) l'apparition d'une activité d'excitation proliférative intense dans le sérum que l'on peut mesurer expérimentalement et qui paraît responsable de l'hyperplasie médullaire ;

e) l'utilisation réduite du fer par le tissu érythroblastique; l'anémie qui en dérive est de type hypochrome, hypersidérémique (sidérémie toujours supérieure à 100 γ, avec saturation complète de la sidérophiline dans le sang) et hypersidérotique (fer des dépôts tissulaires augmenté).

Dans la figure 7 sont exposés les caractères fonctionnels les plus importants de la maladie de Cooley.

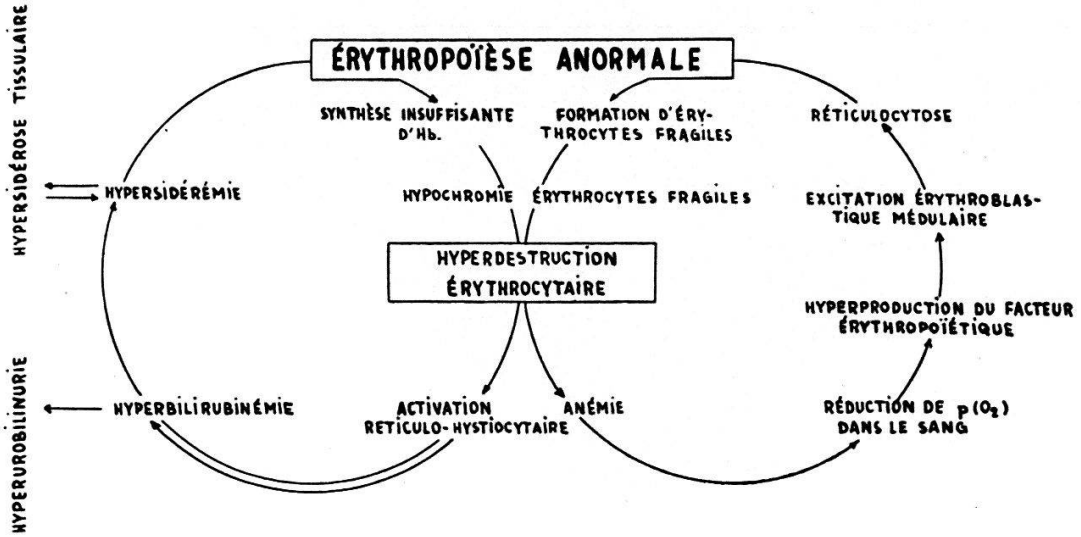

FIG. 7. — *Thalassémie majeure :* tentative d'explication de l'érythropoïèse anormale.

CONCLUSIONS.

Tous les caractères biologiques et biochimiques évoqués contribuent à éclairer la pathogénèse de la thalassémie : ils nous présentent les altérations complexes de cette maladie comme la conséquence d'un *défaut du métabolisme des érythroblastes* qui paraît la cause première des anomalies des érythrocytes. Ils nous offrent également des moyens nouveaux et précis pour le diagnostic de cette maladie et pour le dépistage des porteurs du trait.

Si l'on considère que la maladie dont nous venons de faire une analyse sommaire était très mal connue jusqu'il y a une dizaine d'années, il faut reconnaître que nos connaissances dans ce domaine ont rapidement progressé. Ce progrès a été rendu possible par l'effort concerté de savants travaillant dans les disciplines les plus diverses : cliniciens, chimistes, biologistes, hématologistes, morphologistes, etc. Je suis heureux de présenter ce développement de nos connaissances comme un bel exemple de l'utilité de la collaboration intime entre chercheurs de formations scientifiques diverses s'attachant à éclaircir un seul problème biologique et clinique. C'est avec un plaisir tout particulier que je reconnais ici le rôle que la féconde collaboration avec les chercheurs du Centre de Microscopie Electronique de l'Université de Lausanne a joué dans nos études sur la maladie de Cooley.

Manuscrit reçu le 22 novembre 1958.

ERATĂ

Pag.	Rîndul	În loc de:	Se va citi:	Din vina:
Soumaire pag. 3	18	dimenthylique	dimèthylique	Autorului
„	23	chamote	chamotte	„
„	33	sistèm	système	„
65	9 de jos	potenţional	potenţial	„
89	11 de jos	au ajutorul	cu ajutorul	„
94	22 de jos	exprmiare	exprimare	„
97	9 de sus	amic	mic	„
110	5 de sus	σ_{10-30} kgf/mm	σ_{10-30} kgf/mm²	„
110	4 de jos	σ_{5-10}	σ_{5-30}	„
111	1 de sus (Tab. 4)	kgf/mm²	σ_{5-30} kgf/mm²	„
112	2 de sus (Tab. 5)	kgf/mm²	σ kgf/mm²	„
137	9	caractéristique	caractéristiques	„
169	9 de jos	continuu	continu	„
197	2 de jos	$s_\delta =$	$S_\delta =$	„
199	12 de jos	синтезирования	симметризации	„
233	2 de jos	сомоставления	сопоставления	„
248	13	fleèche	flèche	„
341	14 de sus	acetaldehică	acetaldehidă	„
368	9	ajontant	ajoutant	„
392	19 de sus	A. Scleicher	A. Schleicher	„
394	9	à èlectrodes	aux électrodes	„
394	8	de électrogravimétrie	d'électrogravimétrie	„
394	7 de jos	Gelosco	Geloso	Tipografiei
399	2	sistème	système	Autorului
„	6	sistème	système	„
„	7	des bons	de bons	„
„	7	rezultats	résultats	„
„	9	compozition	composition	„

În Tom 4 (18) 1959, articolul tov. prof. O. E. Gheorghiu: Asupra unor sisteme de ecuaţii funcţionale matriciale, p. 13 rîndul 11 de sus în loc de „un singur argument" se va citi „un singur argument real şi pozitiv".