Zeitschrift: Schweizer Hebamme : offizielle Zeitschrift des Schweizerischen Hebammenverbandes = Sage-femme suisse : journal officiel de l'Association suisse des sages-femmes = Levatrice svizzera : giornale ufficiale dell'Associazione svizzera delle levatrici

Herausgeber: Schweizerischer Hebammenverband

Band: 87 (1989)

Heft: 3

Artikel: Die Chorionzottenbiopsie : eine neue Perspektive in der Prenataldiagnostik

Autor: Tramèr, Anna-Tina

DOI: https://doi.org/10.5169/seals-951078

Nutzungsbedingungen

Die ETH-Bibliothek ist die Anbieterin der digitalisierten Zeitschriften auf E-Periodica. Sie besitzt keine Urheberrechte an den Zeitschriften und ist nicht verantwortlich für deren Inhalte. Die Rechte liegen in der Regel bei den Herausgebern beziehungsweise den externen Rechteinhabern. Das Veröffentlichen von Bildern in Print- und Online-Publikationen sowie auf Social Media-Kanälen oder Webseiten ist nur mit vorheriger Genehmigung der Rechteinhaber erlaubt. Mehr erfahren

Conditions d'utilisation

L'ETH Library est le fournisseur des revues numérisées. Elle ne détient aucun droit d'auteur sur les revues et n'est pas responsable de leur contenu. En règle générale, les droits sont détenus par les éditeurs ou les détenteurs de droits externes. La reproduction d'images dans des publications imprimées ou en ligne ainsi que sur des canaux de médias sociaux ou des sites web n'est autorisée qu'avec l'accord préalable des détenteurs des droits. En savoir plus

Terms of use

The ETH Library is the provider of the digitised journals. It does not own any copyrights to the journals and is not responsible for their content. The rights usually lie with the publishers or the external rights holders. Publishing images in print and online publications, as well as on social media channels or websites, is only permitted with the prior consent of the rights holders. Find out more

Download PDF: 13.07.2025

ETH-Bibliothek Zürich, E-Periodica, https://www.e-periodica.ch

Die Chorionzottenbiopsie

Eine neue Perspektive in der Praenataldiagnostik

Diplomarbeit von Anna-Tina Tramèr, Hebammenschule Bern

Die Chorionzottenbiopsie zur praenatalen Diagnostik ist bereits sehr verbreitet und den meisten von uns zumindest dem Namen nach bekannt. Anna-Tina Tramèr hat im vorliegenden Bericht die verschiedenen Methoden und deren Risiken zusammengestellt. In ihrer Arbeit stehen jedoch nicht wie in der Fachliteratur üblich die Technik und die Medizin im Vordergrund, sondern die Frau. Die Vorteile, Nachteile, Risiken – ja die «Berechtigung» einer solchen diagnostischen Methode überhaupt beziehen sich immer wieder auf die Bedürfnisse der betroffenen Frau.

Embryologisch-zytogenetische Voraussetzungen

In den ersten Entwicklungswochen bedekken die Chorionzotten die gesamte Oberfläche des Chorions, das heisst, der Fruchtsack mit dem Embryo ist allseitig von Zotten umgeben. Mit dem Fortschreiten der Schwangerschaft ändert sich dies jedoch. Die Zotten am embryonalen Pol wachsen und breiten sich aus. Sie werden zum Chorion frondosum (=buschige Zotten). Die Zotten am abembryonalen Pol hingegen gehen zugrunde, und es entsteht dort das Chorion laeve (=Chorionglatze).
Bei der Chorionzottenbiopsie werden die Chorion frondosum-Zotten gesammelt.

Die Chorionzotten bestehen aus einem verzweigten Bindegewebsbaum (Zottenstroma), der von zwei Epithellagen überzogen ist, dem inneren Zytotrophoblasten und dem äusseren Synzytotrophoblasten. Der Synzytotrophoblast ist eine Epithelschicht mit zahlreichen Zellkernen, aber ohne Zellgrenzen. Diese Kerne sind nicht teilungsfähig. Der Nachschub wird vom darunterliegenden Zytotrophoblasten geliefert, einer Epithellage, die aus Einzelzellen besteht, welche sich durch mitotische Zellteilungen vermehren.
Für Chorionzottenbiopsien können nur die Mitosen des Zytotrophoblasten zur Chromosomenanalyse verwendet werden.

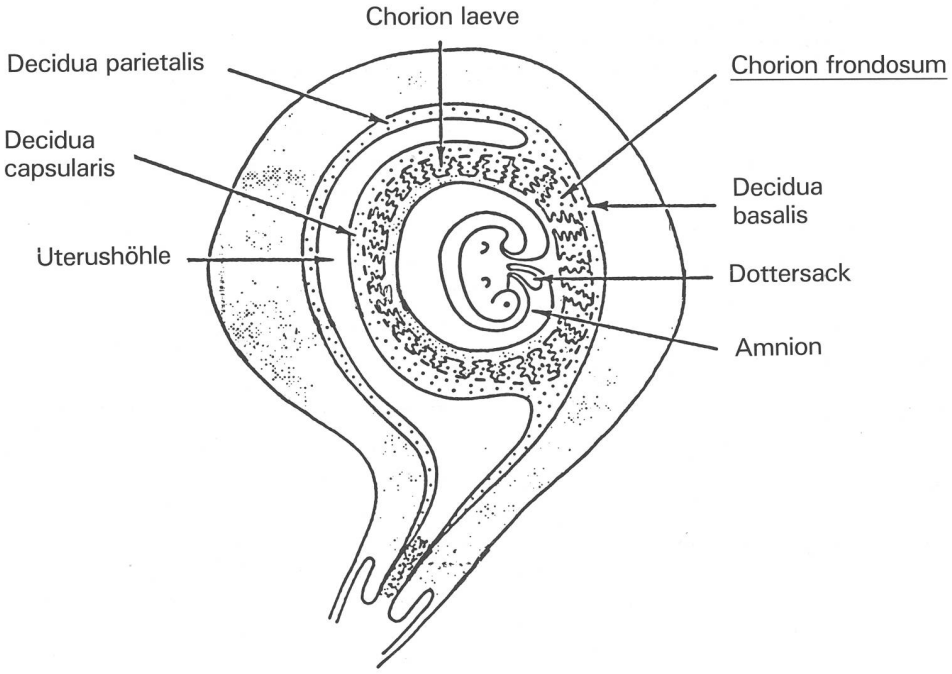

Uterus in der 9. Schwangerschaftswoche

Was geschieht mit den entnommenen Chorionzotten?

Das Zottengewebe wird in einem künstlichen Kulturmedium, dem zur Vermeidung von Koagula Heparin zugesetzt wird, möglichst bei 37°C ins zytogenetische Labor transportiert.
Dort werden die Zellen für 24-48 Stunden inkubiert. Anschliessend werden sie mit einer Kolchizin*-Lösung behandelt, um die Mitosen in der Metaphase zu blockieren. Im Anschluss an eine kurze Behandlung mit einer hypotonen Salzlösung werden die Zellen fixiert, auf einen Objektträger ausgebreitet, gefärbt und photographiert.

Um die Chromosomen zu analysieren, wird ein Karyogramm angefertigt. In diesem wird der Chromosomenbestand der Zelle nach Grösse, Form, Zahl und Lage des Zentromers eingeordnet und definiert.
Nebst der Chromosomenanalyse besteht die Möglichkeit, mit den entnommenen Chorionzotten folgende Untersuchungen zu machen:
- Enzymbestimmungen
- DNA-Analysen
- und andere biochemische Analysen

Methoden

Es gibt drei verschiedene Arten der Chorionbiopsie:
- die transabdominale Methode
- die transzervikale Methode
- die transvaginale Methode

Im folgenden Teil werden nun die einzelnen Methoden genauer beschrieben:

Die transabdominale Chorionzottenbiopsie

Eine äussere Führungsnadel von 1,2 mm Aussendurchmesser wird unter Ultraschallkontrolle von der Bauchdecke her bis an den Deziduatrophoblastkomplex eingeführt. Durch diese Führungsnadel wird mit einer parallel zur Chorionplatte eingeführten inneren Aspirationsnadel, von 0,7-1,0 mm Aussendurchmesser, durch ein Vakuum 10-30 ml Chorionzottengewebe aspiriert.

Vorteile:
- keine Kontamination mit Zervikalbakterien
- keine vaginale Blutung
- kein Eingriff in die Intimsphäre
- von den Patientinnen subjektiv bevorzugt
- tiefe Abortrate von 2,03%

* Kolchizin: Alkaloid aus Colchicum autumnale, Herbstzeitlose (Pschyrembel)

Die transzervikale Chorionzottenbiopsie

Die transzervikale Chorionzottenbiopsie kann mit verschiedenen Instrumenten ausgeführt werden. Zur Zeit stehen folgende Instrumente zur Verfügung:

- Portex-Katheter oder Silber-Kanüle zur Aspirationsbiopsie
  (Der Portex-Katheter hat einen Aussendurchmesser von 1,5 mm und eine Länge von 18 cm)
- Biopsie-Forzeps
  (Durchmesser 1,7-2,4 mm, Länge 20 cm)
- Endoskop (Chorionoskop) zur Direkt-Sicht Biopsie
  (Durchmesser maximal 4 mm)

Bei der transzervikalen Chorionzottenbiopsie wird das Instrumentarium (Portex-Katheter, bzw. Biopsie-Forzeps, bzw. Chorionoskop) nach optischer Einstellung (Spekulum) des äusseren Muttermundes unter Ultraschallkontrolle durch den Zervikalkanal via inneren Muttermundes in den Trophoblastenkomplex eingeführt. Bei der Aspirationsmethode wird unter einem Vakuum 10-30 ml Zottengewebe entnommen.

Vorteile:

- weltweit am meisten Erfahrung

Nachteile:

- Gefahr einer verschleppten aszendierenden Infektion durch Zervikalbakterien
- septische Aborte
- vaginale Blutung (Schwangere hat Angst)
- hohe Abortrate von 3,15-5,09%
- Eingriff in die Intimspähre

Die transvaginale Chorionzottenbiopsie

Diese Methode wurde erst kürzlich neu beschrieben. Sie wird in der Schweiz noch nicht angewendet.

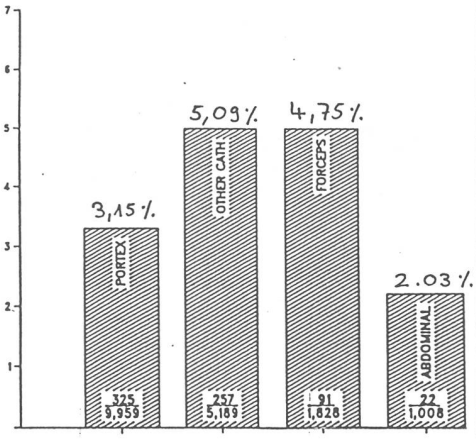

Die Abortraten der verschiedenen Methoden (nach L. Jackson/ CVS latest news/ März 1987)

Indikationen

Erhöhtes mütterliches Alter. Schwangere ab 35 Jahren haben ein erhöhtes Risiko für numerische Chromosomenanomalien, wobei vor allem die Trisomie 21 (Down Syndrom) im Vordergrund steht. (Das Trisomierisiko bei 35-40 jährigen Frauen liegt bei 1-2%, bei den 40-45 jährigen bereits um 2-5%)

Vorangegangene Geburt eines *Kindes mit Trisomie 21* oder einer anderen durch Neumutation verursachten Chromosomenanomalie. (Wiederholungsrisiko rund 1%)

Chromosomenabberation (z.B. Translokation) bei einem Elternteil.

Wenn die Eltern *Träger für eine monogene Erbkrankheit* sind. Geschlechtsbestimmung bei schweren Erbkrankheiten, welche nur Knaben betreffen. (Vorabklärung mit dem Genetiker sollte wenn möglich schon vor der Schwangerschaft stattfinden).

Bei Ultraschallbefunden mit *Verdacht auf Chromosomenanomalien.*

Erhöhtes Missbildungsrisiko aus nicht genetischen Gründen (z.B. mütterlicher Diabetes oder mütterliche Epilepsie)

Vor- und Nachteile der Chorionzottenbiopsie im Vergleich mit der Amniozentese

Vorteile

- Der Hauptvorteil der Choriozottenbiopsie liegt in der Möglichkeit, diese in einem sehr frühen Zeitpunkt der Schwangerschaft durchführen zu können. Während man mit der Amniozentese bis zur 16. Schwangerschaftswoche warten muss, ist die Chorionzottenbiopsie bereits ab der 6. Schwangerschaftswoche durchführbar. Der günstigste Zeitpunkt jedoch liegt zwischen der 8.-II. Schwangerschaftswoche.
- Die Resultate liegen bei den Chorionzottenbiopsien spätestens sieben Tage nach der Entnahme vor. Bei positivem Befund kann somit die pathologische Schwangerschaft noch vor Ende des ersten Trimenons mittels Aspirationscurettage abgebrochen werden.
  Bekanntlich liegt das Resultat einer Amniozentese frühestens am Anfang des 5. Schwangerschaftsmonates vor. Das bedeutet, dass bei positivem Befund die Interruptio nicht mehr durch Cürettage durchführbar ist, sondern die Geburt künstlich eingeleitet und der Fötus auf vaginalem Wege geboren werden muss, was für die betroffene Frau psychisch wie physisch von grösster Belastung ist.
- Die Chorionzottenbiopsie ist nicht nur auf das erste Trimenon der Schwangerschaft beschränkt. Es können auch im zweiten und im dritten Trimenon transabdominale Biopsien durchgeführt werden.Pathologische Resultate der Spät- Chorionzottenbiopsien können das weitere Management von Schwangerschaft und Geburt entscheidend mitbeeinflussen.

Nachteile

- Der Eingriff der Chorionzottenbiopsie ist technisch schwieriger und aufwendiger als der einer Amniozentese. Die Biopsie erfordert besondere Schulung und Erfahrung bei den ausführenden Ärzten. Zudem setzt es ein gut eingespieltes und zusammenarbeitendes Team voraus.
- Bei den Resultaten können falsch positive (0,5-1%) oder falsch negative Befunde vorliegen.
  Beim Vorliegen eines Mosaikbefundes (d.h. gemeinsames Nebeneinander von normalen Karyogrammen (= Chromosomengrösse, -form und -zahl) und pathologischen Karyogrammen wie z.B. 46xx / 47xx+21 / oder 47xxy) muss die Karyotypisierung anfangs der 16. Schwangerschaftswoche durch eine Amniozentese wiederholt werden.
- Im Gegensatz zur Amniozentese kann bei der Chorionzottenbiopsie das Alphafetoprotein des Fruchtwassers nicht bestimmt werden. Dies kann jedoch im Serum der Schwangeren gemessen werden und sollte in der 16. Schwangerschaftswoche routinemässig bestimmt werden.
- Kontamination (= Verunreinigung der entnommenen Chorionzotten) mit mütterlichen Zellen.
- Die durch die Chorionzottenbiopsie auswertbaren Mitosen besitzen eine geringere Qualität als die der Amniozentese.
- Bei der Amniozentese liegt das Abortrisiko als Folge des Eingriffs unter einem halben Prozent (d.h. etwa 1 Abort auf 200-300 Amniozentesen). Die Abortrate bei den Chorionzottenbiopsie im ersten Trimenon liegt aktuell knapp unter 4% (3, 83%) und setzt sich aus der Spontanabortrate (= Anzahl der Aborte ohne jeglichen Eingriff) und aus der induzierten Abortrate (= durch den Eingriff selbst verursacht) zusammen. Die Spontanabortrate in der Frühschwangerschaft liegt bei Patientinnen über 35 Jahren nach im Ultraschall positiven Schwangerschaftsnachweis zwischen 2-3% und erklärt somit die Differenz des Abortrisikos. Es ist im

Einzelfall schwer zu beurteilen, ob ein im Anschluss an eine Chorionzottenbiopsie aufgetretener Abort tatsächlich mit dem Eingriff zusammenhängt.

Aus der Sicht der betroffenen Patientin

In all den medizinisch-wissenschaftlichen Berichten, welche ich als Basis für meine Arbeit benutzte, standen die Frauen, an denen die Untersuchung durchgeführt wurde, im Hintergrund.
Deshalb war es für mich von grossem Interesse zu erfahren, aus welchen Beweggründen eine schwangere Frau eine Chorionzottenbiopsie wünschte, und wie sie diese erlebte. Zu diesem Zweck habe ich mit verschiedenen Frauen, die sich zu einer Chorionzottenbiopsie entschlossen haben, gesprochen.
Zusammenfassend habe ich Folgendes erfahren:

□ Generell wurde als äussert positiv empfunden, dass die Chorionzottenbiopsie zu einem so frühen Zeitpunkt der Schwangerschaft durchgeführt werden kann; weil somit viel früher, fast zwei Monate früher als bei der Amniozentese, Gewissheit über eine eventuelle Missbildung oder Chromosomenanomalie des Embryos besteht.

□ Des weiteren möchte ich darauf hinweisen, dass viele Frauen, obwohl sie wussten, dass bei der Chorionzottenbiopsie das Risiko eines Abortes höher ist als bei der Amniozentese, sich zur Chorionzottenbiopsie entschlossen, weil offensichtlich der viel frühere Zeitpunkt der Resultate für sie ausschlaggebend war.

□ Es ist mir aufgefallen, dass gerade in jüngster Zeit viele Schwangere, nebst den eigenen genetischen Risiken, im Zusammenhang mit Umweltkatastrophen (Tschernobyl usw...) und der allgemeinen Umweltverschmutzung grosse Angst haben, missgebildete Kinder auf die Welt zu stellen. Auch bei diesen Frauen fielen, nach Bekanntgabe der Resultate, bedrückende Sorgen weg, und der Rest der Schwangerschaft konnte unbeschwerter erlebt werden.

□ Abschlissend gilt es festzuhalten, dass der Eingriff der Chorionzottenbiopsie weder als unangenehm noch als schmerzhaft empfunden wurde. Die Frauen ziehen die transabdominale Methode vor.

Ich möchte noch hinzufügen, dass die Entscheidung, eine Chorionzottenbiopsie durchführen zu lassen, allein bei der betroffenen Frau liegt. Der Arzt hat lediglich die Aufgabe, die Patientinnen zu beraten und umfassend zu informieren.

Schlusswort

«Chromosomenanomalien finden sich bei den Chorionzottenbiopsien ungefähr drei mal häufiger als bei den Amniozentesen, was darauf beruht, dass ein erheblicher Teil davon spontan ausgestossen worden wäre.»
Beim Schreiben meiner Arbeit ist mir immer wieder dieser Satz in den Sinn gekommen. Ich habe mich oft gefragt, ob es richtig sei, so in die Natur einzugreifen. Darf der Mensch die Entwicklung eines neuen Lebewesens beeinflussen? Ist es richtig, nur die Gesunden weiterleben zu lassen? Dulden wir heute keine andersartigen Menschen mehr?
Ich bin zur Überzeugung gekommen, dass diese Entscheidung nur von der betroffenen Frau getroffen werden kann. Denn sie allein muss entscheiden, ob sie das Risiko eingeht ein andersartiges Kind zu gebären, oder ob sie ganz sicher sein will, ein gesundes Kind auf die Welt zu stellen.

Literaturverzeichnis

W. Schnedl; Chorionbiopsie,Spekulum 4/1985

C.Rodek, K. Nicoladies; Chorion Biopsy, Clinics in Obst. and Gyn. Dez./1983

S. Smidt-Jensen; Transabdominal CVS, First Trimester Fetal Diagnosis 1985

Group of Tietung, Hospital in Anshan; Fetal Sex Prediction by Sex Chromatin of CVS, Chinese Medical Journal 1975

B. Brambati, A. Oldrini, A. Lanzani; Chorionic Villy S. General Methological Clinical Approach, First Trimester Fetal Diagnoses 1985

Y. Dumez, M. Goossens; CVS under Ultrasound control, First Trimester Fetal Diagnosis 1985

R. J. Lilford; Chorion villus Biopsy, Clinics in Obst. and Gyn. Sept./1986

J. Langman; Medizinische Embryologie, Thieme

P. Tschumi; Allgemeine Biologie

Missgebildete Embryos früher erkennen, Basler Zeitung, 10.Okt. 1986

Kindliche Missbildungen früher erkennen, Basellandschaftl. Zeitung, 9.Okt. 1986

W. Schmid; Medizinisch genetische Grundlagen und Die genetische Familienberatung, Therapeutische Umschau 1986

Zahlen und Angaben im Bericht beziehen sich auf den Stand vom Frühjahr 1987

Die Entstehungsgeschichte der Chorionzottenbiopsie

Hahnemann beschrieb 1974 erstmals eine Chorionzottenbiopsie. Er benutzte dazu ein Hysteroskop mit Direktsicht. Die Methode war aber zu diesem Zeitpunkt noch unreif und wurde in der klinischen Anwendung ausgeschlossen.

1977 wurde von Rhine eine neue Methode entwickelt, doch mangels guter Technik wurden die Chorionzotten durch mütterliches Dezidua-Gewebe kontaminiert und konnten somit nicht zur zytologischen Untersuchung gebraucht werden.

Die Chinesen entwickelten 1975 unter dem politischen Druck der Ein-Kind-Familie eine neue Methode in der Frühschwangerschaft, um das Geschlecht des Kindes bestimmen zu können. Zu diesem Zwecke wurde im Tietung-Spital in Anshan eine einfache Methode, welche die transzervikale Aspiration von Chorionzotten ermöglicht, entwickelt. Im Vordergrund standen eher die politischen und die sozialen Aspekte als die medizinischen Interesse an der Methodik. Obwohl die Methode noch nicht mit Ultraschall begleitet war, hatten die chinesischen Ärzte grossen Erfolg und eine Abortrate von damals nur 5%. Die Methode wurde trotzdem kurze Zeit später sehr umstritten, da über 90% der Patientinnen das männliche Geschlecht vorzogen.

Der nächste Bericht über die Chorionzottenbiopsie kam aus der Sowjet-Union (Kazy, 1982), wo die Methode für die Geschlechtsbestimmung bei Erbkrankheiten, welche nur Knaben betreffen und zur Bestimmung von verschiedenen Enzymen angewendet wurde.

Im Westen wurde die Biopsie erstmals in London im St. Marys Hospital experimentiert. Auch dort wurde zuerst ohne Ultraschallkontrolle gearbeitet. Doch schon bald hat man gemerkt, dass für klinische Anwendungen die Ultraschallverwendung während des Eingriffes nicht mehr wegzudenken war. (Horwell 1983)

Ab 1983/84 wurde die Chorionzottenbiopsie in England, Italien, Skandinavien, Dänemark, Holland, Frankreich und den USA verbreitet und umfassend angewendet.

In Philadelphia (USA) wurde eine Registrierungszentrale gegründet, welche weltweit statistisches Material sammelt und auswertet.
Aktuell gibt es über 24'000 registrierte diagnostische Biopsien, welche in 140 Zentren weltweit durchgeführt worden sind.
Die Abortrate beträgt weltweit 3,83%.