Zeitschrift: Schweizer Hebamme : offizielle Zeitschrift des Schweizerischen Hebammenverbandes = Sage-femme suisse : journal officiel de l'Association suisse des sages-femmes = Levatrice svizzera : giornale ufficiale dell'Associazione svizzera delle levatrici

Herausgeber: Schweizerischer Hebammenverband

Band: 95 (1997)

Heft: 11

Artikel: Inversion utérine

Autor: Manassiev, Nikolai / Shaw, Geoffrey

DOI: https://doi.org/10.5169/seals-950999

Nutzungsbedingungen

Die ETH-Bibliothek ist die Anbieterin der digitalisierten Zeitschriften auf E-Periodica. Sie besitzt keine Urheberrechte an den Zeitschriften und ist nicht verantwortlich für deren Inhalte. Die Rechte liegen in der Regel bei den Herausgebern beziehungsweise den externen Rechteinhabern. Das Veröffentlichen von Bildern in Print- und Online-Publikationen sowie auf Social Media-Kanälen oder Webseiten ist nur mit vorheriger Genehmigung der Rechteinhaber erlaubt. Mehr erfahren

Conditions d'utilisation

L'ETH Library est le fournisseur des revues numérisées. Elle ne détient aucun droit d'auteur sur les revues et n'est pas responsable de leur contenu. En règle générale, les droits sont détenus par les éditeurs ou les détenteurs de droits externes. La reproduction d'images dans des publications imprimées ou en ligne ainsi que sur des canaux de médias sociaux ou des sites web n'est autorisée qu'avec l'accord préalable des détenteurs des droits. En savoir plus

Terms of use

The ETH Library is the provider of the digitised journals. It does not own any copyrights to the journals and is not responsible for their content. The rights usually lie with the publishers or the external rights holders. Publishing images in print and online publications, as well as on social media channels or websites, is only permitted with the prior consent of the rights holders. Find out more

Download PDF: 14.07.2025

ETH-Bibliothek Zürich, E-Periodica, https://www.e-periodica.ch

EDITORIAL



L'accueil de la femme enceinte aux urgences est souvent vécu comme une des situations les plus stressantes à gérer pour la sage-femme et l'équipe médicale. Il leur est parfois difficile de faire la part des choses entre ce qui relève véritablement de l'urgence et ce qui n'en relève pas, afin d'établir des priorités. La sage-femme doit faire préciser d'emblée le degré d'urgence. Deux urgences obstétricales vont être présentées dans ce numéro: l'inversion utérine et le HELLP syndrome. L'inversion utérine se voit très rarement: un cas sur 2500 à 3000 accouchements présente une inversion utérine dans la phase placentaire. Le HELLP syndrome occupe depuis plusieurs années une place importante dans les discussions sur les urgences obstétricales. Encore beaucoup de sages-femmes pensent que le HELLP est une variante de la prééclampsie. Puisque ces urgences arrivent heureusement plutôt rarement dans les services obstétricaux, il est d'autant plus important d'en reconnaître les signes avant-coureurs et de poser rapidement le diagnostic pour pouvoir agir correctement. Ceci est l'objectif principal des articles présentés dans ce numéro. Je vous souhaite une lecture intéressante et instructive.

Barbara Vogherè Rèe

Urgences obstétricales

INVERSION UTÉRINE



L'inversion utérine est une complication rare de l'accouchement. Incidence: un cas sur 2500 à 3000 accouchements. Le tableau clinique est souvent dramatique, l'issue peut être fatale. Avant 1963, on décrivait un taux de mortalité maternelle de 18%. Dans les années qui suivirent, aucun cas de décès consécutif à l'inversion utérine n'a été décrit.

Nikolai Manassiev, Geoffrey Shaw

Classification

Selon la durée:
- Inversion aiguë: diagnostic dans les 24 heures suivant l'accouchement, avec ou sans contraction du col.
- Inversion subaiguë: diagnostic entre 24 heures et 4 semaines après l'accouchement; col contracté.
- Inversion chronique: persistante depuis 4 semaines ou plus.

Selon la gravité:
- Premier degré, inversion incomplète: le corps utérin atteint le col, mais ne franchit pas l'anneau cervical.
- Deuxième degré, inversion complète: l'utérus retourné franchit le col et descend dans le vagin.
- Troisième degré, prolapsus: l'utérus franchit la vulve et s'extériorise.

Etiologie

De nombreux facteurs ont été avancés, mais, si peu d'entre eux ont été confirmés, c'est surtout à cause de la rareté de l'inversion utérine. Rares sont les maternités qui en ont fait l'expérience.

Facteurs susceptibles de provoquer une inversion utérine:
- Insertion placentaire au fond utérin
- Traction sur le cordon avant le décollement du placenta
- Pression sur le fond utérin (manœuvre de Crédé)
- Cordon trop court
- Accouchement très rapide avec utérus surtendu
- Administration intraveineuse de sulfate de magnésium
- Macrosomie fœtale
- Primiparité

Nicolai Manassiev est interne et **Geoffrey Shaw** est médecin-chef au département de gynécologie et obstétrique au Fazakerley Hospital de Liverpool.

Diagnostic

L'hémorragie est présente dans 94% des cas, que le placenta soit décollé ou non. Elle se chiffre de 800 à 1800 ml. On trouve un état de choc, hypovolémique à cause de l'hémorragie et neurologique à cause de la douleur. A la palpation on ne trouve pas le fond utérin. Dans les premier et deuxième degrés, on peut trouver une masse dans le vagin. Dans le troisième degré, le diagnostic est évident. Le placenta n'est pas forcément décollé. Le diagnostic échographique ne présente pas d'intérêt lorsque l'inversion est évidente. Toutefois, l'obstétricien devrait être sur ses gardes lors-

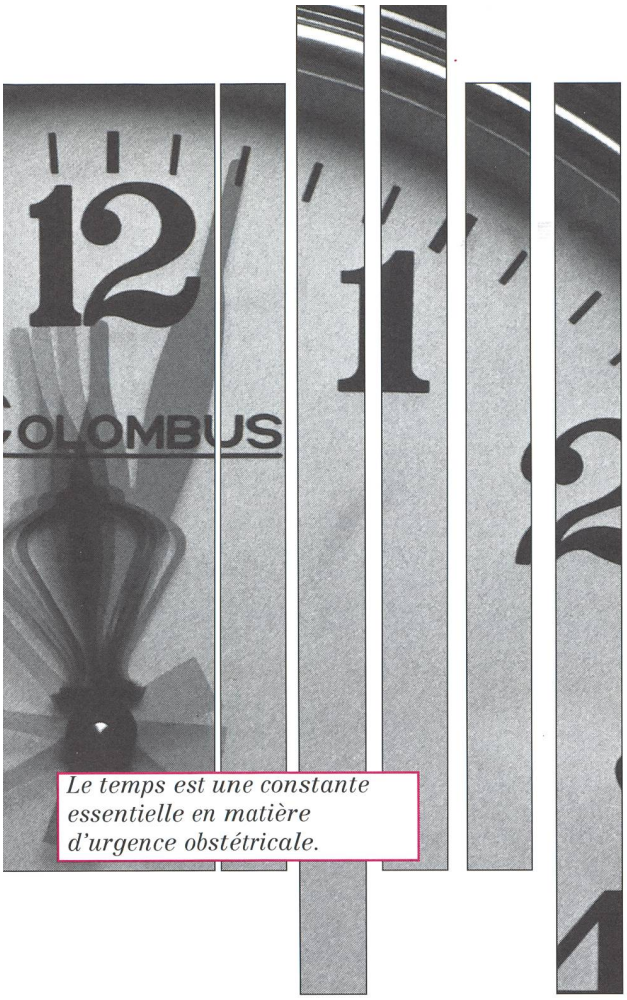

Le temps est une constante essentielle en matière d'urgence obstétricale.

que l'échographie décèle une insertion placentaire au fond utérin chez une femme présentant une anamnèse d'inversion utérine.

Traitement

On doit traiter immédiatement l'état de choc. Il faut deux sages-femmes et un médecin (si possible deux), le médecin-anesthésiste doit être prévenu. On posera deux venflons. Examens sanguins importants: formule sanguine, crase, groupe sanguin, épreuve croisée. Surveillance continue de la tension artérielle, de la respiration et de l'état général de la femme (coloration cutanée, état de conscience, irrigation sanguine périphérique). Relevé des symptômes tels que froideur, pâleur, sueurs.

Après transfert en salle de réanimation, éventuellement en salle d'opération, on pose une sonde à demeure pour surveiller la diurèse horaire. Monitorage de la saturation en oxygène. Si l'hémorragie persiste, on peut donner, en attendant l'arrivée de sang frais testé, deux litres de solutions cristalloïdes (chlorure de sodium, solution de Hartmann) et jusqu'à un litre de solution colloïde (Haemacell). La suite du traitement dépend de l'état de la femme.

La réduction manuelle de l'inversion (selon Johnson) consiste à saisir l'utérus retourné et à le repousser à travers l'anneau cervical contracté dans sa position originelle. Cette manœuvre devrait être effectuée dès la pose du diagnostic. Le succès dépend de la rapidité d'intervention. Le taux de succès est de 30 à 50%. On peut ou non décoller le placenta avant la réduction manuelle. Les travaux récents semblent conseiller plutôt de décoller d'abord le placenta, mais seulement après réanimation et sous une anesthésie appropriée. En cas d'échec de la réduction manuelle, trois autres possibilités s'offrent: la méthode hydrostatique, le traitement médicamenteux et, en dernier recours, le traitement chirurgical.

Méthode hydrostatique (méthode de O'Sullivan)

On place un récipient contenant un litre de liquide à environ deux mètres de hauteur. On y connecte une tubulure à perfusion dont l'extrémité est introduite dans le vagin. On ferme l'entrée du vagin de sorte que le liquide ne puisse pas s'écouler vers l'extérieur. Par l'action de la pesanteur, le liquide coule dans le vagin. On pense qu'il dilate les culs-de-sac antérieur et postérieur, ce qui dilate aussi l'anneau cervical. Le liquide fait également pression sur l'utérus en le repoussant à sa place primitive.

Traitement médicamenteux

Divers médicaments aident à détendre l'anneau cervical:

- Sulfate de magnésium, 2 à 4 grammes administrés par voie intraveineuse pendant 5 minutes.
- Ritodrine (Tocodrine), 50 mg intraveineux.
- Terbutaline, 0,200 mg, en bolus intraveineux.
- Nitroglycérine, 0,200 mg, en bolus intraveineux.
- Halotane, 2%, au masque, par tube endotrachéal ou masque laryngé pendant quelques minutes.
- Quel que soit le médicament, l'effet est le même. Une fois l'utérus relâché, la réduction manuelle réussira vraisemblablement. Ensuite, il faut administrer de l'ocytocine pour faire contracter l'utérus et empêcher une récidive.

Traitement chirurgical

Il n'est indiqué qu'en cas d'échec de toutes les autres tentatives. L'opération la plus courante est une laparotomie. Une pince d'Alli est placée sur les deux ligaments ronds. L'un des chirurgiens tire la pince vers le haut, l'autre pousse l'utérus vers le haut. Dans notre revue de la littérature récente, nous n'avons trouvé aucune description d'un échec opératoire. Si la méthode échoue, on peut sectionner l'utérus en deux, replacer chaque partie séparément et les resuturer ensuite.

Présentation de cas

Dans un cas, la réduction manuelle et la méthode hydrostatique avaient échoué. Alors nous fîmes une combinaison des deux: l'obstétricien tenta de réduire l'involution par voie vaginale pendant que le tuyau amenant le liquide était placé dans le cul-de-sac postérieur. L'assistant maintint la vulve fermée. Au bout de plusieurs minutes, l'utérus était remis en place.

Le rôle de la sage-femme

Lors de la délivrance, la sage-femme devrait s'abstenir de tirer prématurément sur le cordon ou d'utiliser sans raison la force lors de la traction contrôlée. Lorsque l'inversion utérine se produit, la sage-femme y est confrontée la première. Elle ne devrait pas céder à la panique et être capable d'identifier la situation, d'appeler à l'aide et de mettre en œuvre le traitement de l'état de choc. Toute sage-femme devrait être familiarisée avec le traitement de l'état de choc et des hémorragies. ◀

Traduction: Marianne Brügger

Source: Modern Midwife 1996; 6; 532–34

Références: voir en page 8