Zeitschrift: Obstetrica : das Hebammenfachmagazin = la revue spécialisée des sages-femmes

Herausgeber: Schweizerischer Hebammenverband

Band: 117 (2019)

Heft: 11

Artikel: Mutilations génitales féminines : recommandations pratiques

Autor: Abdulcadir, Jasmine

DOI: https://doi.org/10.5169/seals-949016

Nutzungsbedingungen

Die ETH-Bibliothek ist die Anbieterin der digitalisierten Zeitschriften auf E-Periodica. Sie besitzt keine Urheberrechte an den Zeitschriften und ist nicht verantwortlich für deren Inhalte. Die Rechte liegen in der Regel bei den Herausgebern beziehungsweise den externen Rechteinhabern. Das Veröffentlichen von Bildern in Print- und Online-Publikationen sowie auf Social Media-Kanälen oder Webseiten ist nur mit vorheriger Genehmigung der Rechteinhaber erlaubt. Mehr erfahren

Conditions d'utilisation

L'ETH Library est le fournisseur des revues numérisées. Elle ne détient aucun droit d'auteur sur les revues et n'est pas responsable de leur contenu. En règle générale, les droits sont détenus par les éditeurs ou les détenteurs de droits externes. La reproduction d'images dans des publications imprimées ou en ligne ainsi que sur des canaux de médias sociaux ou des sites web n'est autorisée qu'avec l'accord préalable des détenteurs des droits. En savoir plus

Terms of use

The ETH Library is the provider of the digitised journals. It does not own any copyrights to the journals and is not responsible for their content. The rights usually lie with the publishers or the external rights holders. Publishing images in print and online publications, as well as on social media channels or websites, is only permitted with the prior consent of the rights holders. Find out more

Download PDF: 14.07.2025

ETH-Bibliothek Zürich, E-Periodica, https://www.e-periodica.ch

Mutilations génitales féminines: recommandations pratiques

Les mutilations génitales féminines peuvent affecter négativement la santé psychophysique des femmes et des filles, avec diverses complications éventuelles. Il s'agit de pratiques illégales et d'une violation des droits humains. Les professionnel·le·s de la santé, et en particulier les sages-femmes, jouent un rôle fondamental dans la prévention de la pratique chez les générations futures, l'éducation à la santé, l'information et les soins appropriés, avant, pendant et après la grossesse et l'accouchement.

TEXT:
JASMINE
ABDULCADIR

Les mutilations génitales féminines (MGF), également appelées mutilations sexuelles féminines, *female genital cutting,* ou modifications génitales féminines rituelles, sont définies par l'Organisation mondiale de la santé (OMS) comme toute ablation ou lésion des organes génitaux externes féminins pour des raisons non médicales/thérapeutiques (OMS, 2016). Les MGF constituent une violation des droits humains; sont illégales dans la plus part des pays à haute prévalence et dans les pays à haut revenu, et représentent un problème de santé publique ayant des implications historiques, anthropologiques, socioculturelles, juridiques, politiques et économiques complexes. Il s'agit en effet d'un rituel de passage profondément enraciné qui donne un statu social total à l'enfant, qui devient une femme, pure, respectable, mariable et acceptée dans sa famille et sa communauté. Les MGF sont pratiqués par des groupes ethniques musulmans, chrétiens, juifs ou animistes (OMS, 2016).

Le sujet des MGF suscite aussi de plus en plus des débats, réflexions et analyses dans les milieux scientifiques lorsqu'il s'agit de comparer certains types de ces pratiques avec les chirurgies esthétiques génitales féminines (Wahlberg & Essen, 2019), en particulier chez les mineures, et la circoncision masculine (Wahlberg, 2017). Les MGF peuvent négativement affecter la santé psychophysique des femmes et des filles, avec des éventuelles complications infectieuses, uro-gynécologiques, obstétricales, sexuelles et psychologiques (OMS, 2016; Abdulcadir, 2016). Ces complications doivent être dépistées, reconnues, diagnostiquées, documentées et traitées. Les sages-femmes et les professionnel·le·s de la santé ont également un rôle dans la prévention de ces pratiques dans les générations futures, en dispensant une éducation en matière de santé et légalité, sans stigmatisation, et en évitant la «médicalisation» des MGF, c'est à dire toute pratique de mutilation effectuée par toute catégorie de professionnel·le·s de la santé, en mi-

lieu public ou privé, en clinique, à la maison ou ailleurs. La médicalisation a augmenté dans plusieurs pays comme le Soudan, l'Egypte ou le Kenya et comprend également la procédure de réinfibulation (nouvelle couture de l'infibulation) (OMS, 2016).

Les soignant·e·s suisses doivent aussi connaitre l'article 124 du Code Pénal et les dispositions légales visant la protection contre l'excision (Confédération suisse, 2011 et Réseau suisse contre l'excision, s. d.). L'excision est interdite en Suisse avec une extraterritorialité de la peine, qui peut arriver jusqu'à 10 ans d'emprisonnement et/ou une amende.

La grossesse, l'accouchement et le post-partum sont des moments privilégiés pour diagnostiquer, traiter, informer et prévenir les conséquences des MGF et effectuer en général une promotion de santé dans la population de ces patientes.

Épidémiologie des MGF

Les estimations indirectes disponibles indiquent qu'au moins 200 millions de filles et de femmes vivent avec une MGF dans 30 pays du monde (voir carte ci-dessous), dans des communautés avec des religions et des cultures différentes (Unicef, 2016; European institute for gender equality, 2015). Des zones avec une prévalence élevée se trouvent en Afrique (par exemple, en Somalie, au Soudan, au Mali et en Guinée); en Asie (par exemple en Indonésie); au Moyen-Orient (par exemple au Yémen) mais aussi parmi certains groupe ethniques spécifiques d'Amérique du Sud (par exemple en Colombie). Dans ces mêmes pays, la prévalence peut varier en fonction de la région et du groupe ethnique considéré. De nouvelles études ont montré que les MGF existent aussi dans des pays comme la Géorgie ou le Sri Lanka (voir carte). Avec la migration, les MGF existent dans les pays à haut revenu également. En Europe, 500 000 femmes et filles ont été estimées comme porteuses ou à risque de MGF (European institute for gender equality, 2015); en Suisse 22 000 (données en cours de publication).

L'augmentation du nombre des filles et femmes en Suisse n'est pas liée à une augmentation de la pratique sur le sol suisse ou dans les pays d'origine mais à un nombre total plus élevé de femmes issues de ces pays. Dans plusieurs pays, la prévalence est en train de diminuer suite à l'introduction de lois et d'actions et campagnes de prévention et sensibilisation. La migration et l'acculturation sont aussi associées à un abandon des pratiques (Wahlberg & Essen, 2019; Wahlberg, 2017; Johnsdotter *et al.*, 2017).

Le nombre de procédures légales et condamnations pour MGF dans certains pays d'Europe a été publié par l'Institut Européen de l'égalité de genre (European institute for gender equality, 2018 et 2015). En Suisse, il y a eu quatre procès pour MGF, dont un seul après l'entrée en vigueur en 2012 de l'article 124 du code pénal (Réseau suisse contre l'excision, s. d.). Ce dernier procès a eu lieu dans le canton de Neuchâtel en 2018, dans le cadre d'une excision survenue en Somalie, avant l'arrivée en Suisse. Pour cette raison, cette condamnation a été jugée comme inhabituelle, ou surprenante voire contreproductive au niveau national et international avec une prise de position officielle du Réseau suisse contre l'excision

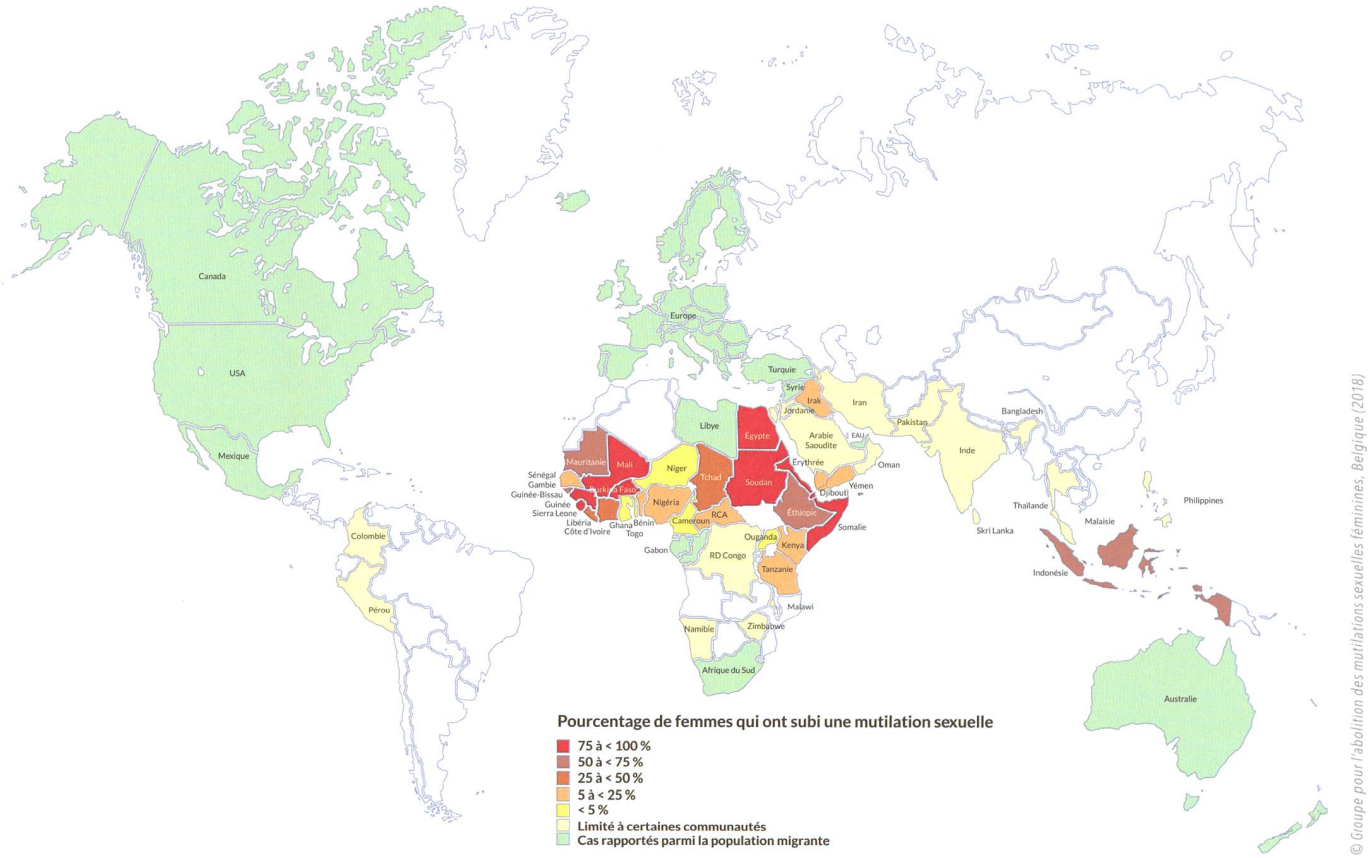

© Groupe pour l'abolition des mutilations sexuelles féminines, Belgique (2018)

Prévalence des MGF dans les différents pays du monde

D'après Democratic & Health Survey – Multiple Indicator Cluster Surveys (mars 2016), et autres enquêtes représentatives à l'échelle nationale

(Réseau suisse contre l'excision, s. d.) et du Centre suisse de compétence pour les droits humains (CSDH) (CSDH, 2019).

Classification des MGF

L'OMS distingue quatre types de MGF (voir illustrations p. 21):

- Type I: Ablation partielle ou totale de la partie externe du clitoris et/ou du prépuce. Type Ia: Excision du prépuce uniquement. Type Ib: Excision du clitoris avec le prépuce.
- Type II: Ablation partielle ou totale des petites lèvres, avec ou sans excision des grandes lèvres (excision) et du clitoris. Type IIa: Excision des petites lèvres uniquement. Type IIb: Excision du clitoris et des petites lèvres. Type IIc: Excision du clitoris, des petites lèvres et des grandes lèvres.
- Type III: Rétrécissement de l'orifice vaginal avec excision et apposition des petites lèvres et/ou des grandes lèvres, avec ou sans excision du clitoris (infibulation). Type IIIa: Excision et apposition des petites lèvres. Type IIIb: Excision et apposition des grandes lèvres.
- Type IV: Toutes les autres procédures préjudiciables pour les organes génitaux féminins à des fins non médicales, telles que piquer, percer, inciser, gratter et cautérisation ou élongation des petites lèvres.

Quatre-vingt-cinq pour cent de toutes les formes de MGF sont de type I, II ou IV, alors que 15 % sont de type III. Bien que la classification existante mentionne que certains types retirent le clitoris, les formes de MGF impliquant le clitoris excisent le gland plus ou moins une partie du corps du clitoris. Les crura (corps caverneux) et les bulbes restent intacts (Abdulcadir *et al.*, 2016). En outre, chez les femmes atteintes de MGF de type III ou d'infibulation, le clitoris peut être retrouvé intact sous la cicatrice dans jusqu'à 45 % des cas (Nour, 2006).

Complications des MGF

Les femmes et les filles avec une MGF peuvent souffrir de complications à court et à long terme, qui dépendent de différents facteurs, tels que le type et la gravité de l'excision génitale, ses conséquences, le milieu et les instruments utilisés lors de la procédure, ainsi que l'état physique et psychologique, le vécu, les suites et le(s) trauma(s) (Abdulcadir *et al.*, 2016 et 2018; WHO, 2018). Les complications à court et à long terme sont résumées dans le tableau ci-dessous. La plupart des études disponibles se sont concentrées sur les conséquences des MGF de type II et III (Abdulcadir *et al.*, 2016).

Les MGF sont un sujet tabou parmi les communautés et il peut être difficile d'en discuter ouvertement. Les soignant·e·s peuvent aussi hésiter à poser des questions à cause d'un manque de formation sur le sujet ou une crainte vis à vis des possibles réactions de leur patiente (Abdulcadir *et al.*, 2014). L'expression, l'acceptation et la compréhension des symptômes psychologiques et physiques peuvent varier, aussi en fonction de la culture du groupe étudié. Ne pas subir de MGF peut aussi conduire à la stigmatisation et à l'exclusion sociale dans certains contextes, pouvant également causer des problèmes psychosociaux. Il existe une diversité dans l'expérience, la mémoire et les significations associées aux MGF, qui peuvent être pratiquées à moins d'un an, avant la ménarche ou à l'âge adulte par une exciseuse traditionnelle sans analgésie ou par un médecin pratiquant l'asepsie et l'anesthésie. Les sentiments, les expériences et les souvenirs évoqués par les femmes et les filles pendant et après le rituel de passage varient: courage, honneur, acceptation sociale et familiale, feedback social positif et succès; souffrance, douleur,

Complications à court et long terme des mutilations génitales féminines

Complications	*Commentaires*
A court terme	
Hémorragie	
Douleur	
Choc	Hémorragique, neurogène ou septique.
Infections	Abcès, infection locale, tétanos, septicémie, infections des voies urinaires et génitales. L'association directe entre les mutilations génitales féminines et le VIH reste floue, bien que la lésion des tissus génitaux puisse augmenter le risque de transmission du VIH.
Complications urinaires	Globe urinaire, dysurie, douleur au passage de l'urine, lésion urétrale.
Problème de cicatrisation	
Décès	
A long terme	
Obstétricales	– Césarienne, principalement en raison de pratiques obstétricales inappropriées et d'une surveillance du travail difficile/impossible. – Cathétérisme urinaire difficile/impossible. – Risque accru d'épisiotomie, déchirures périnéales, hémorragie postpartum, prolongation de la 2ème phase du travail, dystocie. – Issue néonatale négative. – Séjour maternel hospitalier prolongé.
Génito-urinaires	– Dysurie, urgence urinaire, fréquence urinaire accrue, incontinence urinaire (par exemple, vessie hyperactive due à des efforts de miction chroniques en cas de MGF de type III), problèmes de miction, lente, obstruée ou intermittente, *dribbling* final, vidage incomplet, calcules derrière la cicatrice d'infibulation dus à la stagnation de l'urine. – Infection génito-urinaire récurrente. – Flux menstruel obstrué en cas de MGF type III. – Masses vulvaires / clitoridiennes (kystes épidermoïdes, névrome post-traumatique du clitoris). – Fissures vulvaires récurrentes. – Brides vulvaires. – Incarcération douloureuse du clitoris.
Sexuelles	Toutes les phases de la réponse sexuelle peuvent être négativement affectées.
Psychologiques	
Syndrôme de stress post-traumatique	
Anxiété	
Dépression	

Classification de l'OMS avec types et sous-types de mutilations génitales féminines

D'après Abdulcadir et OMS (2016)

MSF Type I

Ia : ablation du prépuce/capuchon clitoridien (circoncision)

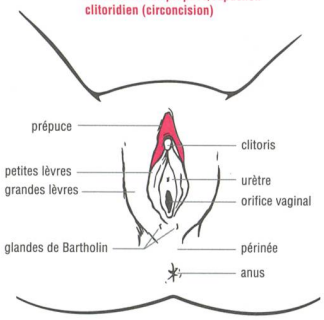

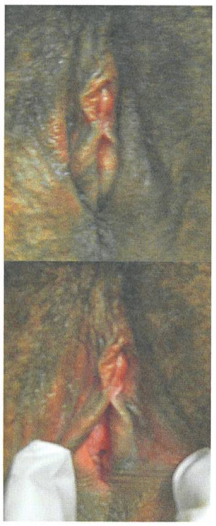

MSF Type I

Ia : ablation du clitoris et du prépuce (clitoridectomie)

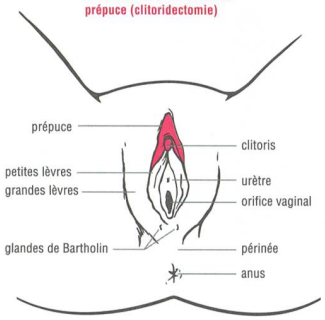

MSF Type II

IIa : ablation des petites lèvres uniquement

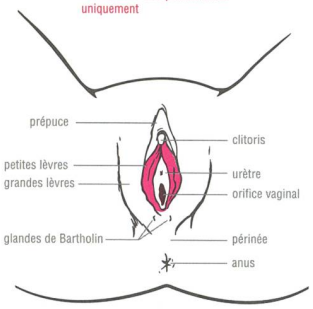

MSF Type II

IIb : ablation partielle ou totale du clitoris et des petites lèvres

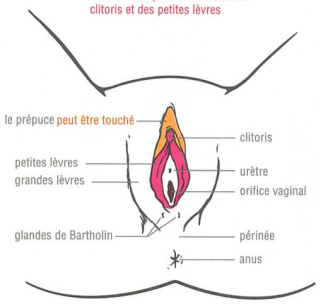

MSF Type II

IIc : ablation partielle ou totale du clitoris, des petites lèvres et des grandes lèvres

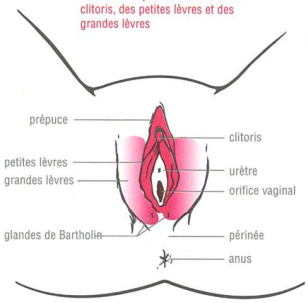

MSF Type III

IIIa : ablation et accolement des petites lèvres **avec ou sans** excision du clitoris

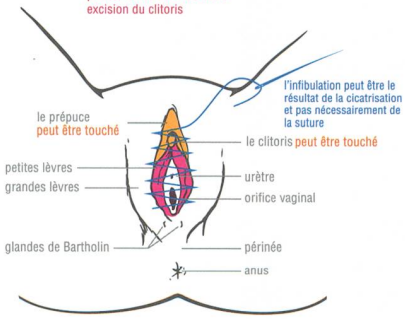

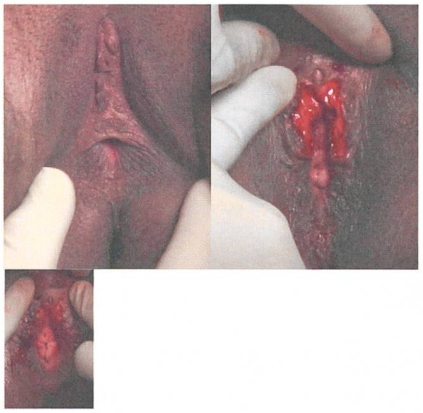

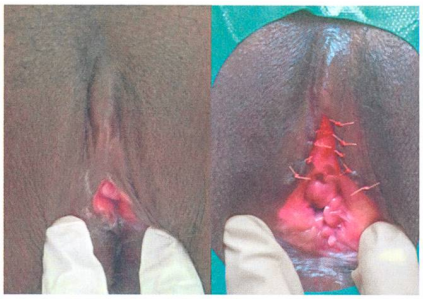

Photographies : Jasmine Abdulcadir / Dessins reproduits de Organisation mondiale de la Santé (2016) Lignes directrices de l'OMS sur la prise en charge des complications des mutilations sexuelles féminines. Genève. https://apps.who.int

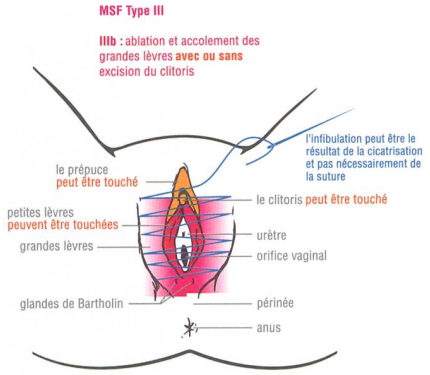

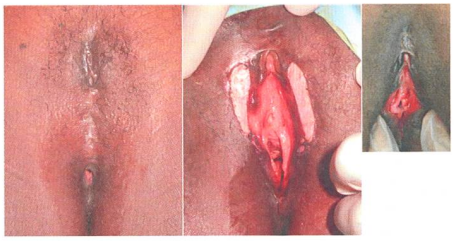

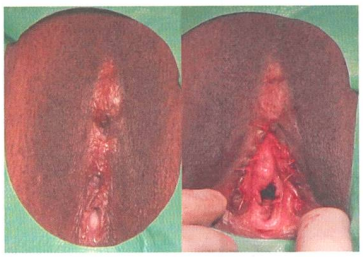

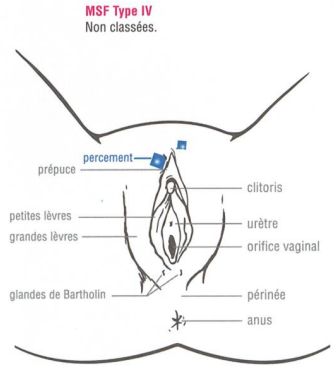

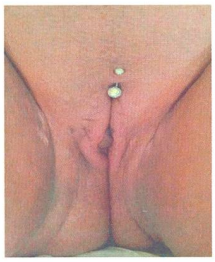

peur, trahison, incompréhension et impuissance (Abdulcadir 2018).

De nombreuses femmes considèrent leur excision génitale comme normale, ou bien comme un signe de beauté, d'identité et de pureté féminines, garantie d'un bon mariage. D'autres peuvent ne pas être au courant de leur excision ou avoir développé des stratégies d'adaptation efficaces. D'autres souffrent de complications sévères psychologiques, sexuelles et physiques directement liés à la MGF ou, souvent, à des multiples expériences traumatiques passées. Les femmes migrantes qui ont vécu une MGF ont souvent vécu d'autres événements passés traumatisants tels que guerre, maltraitances, mariage forcé, viol, violences politiques et violences pendant le parcours migratoire (Abdulcadir 2018). Un syndrome de stress post-traumatique peut rester en rémission pendant des années. Cependant, des événements traumatiques peuvent déclencher des souvenirs traumatiques, augmenter une vulnérabilité latente, exacerber des conditions existantes ou précipiter une rechute du trouble de stress post-traumatique: douleurs similaires et sur le site de l'ancienne excision, par exemple lors de l'accouchement ou lors et après une chirurgie thérapeutique vulvaire. Pour cette raison, un accompagnement, un suivi et une antalgie et analgésie appropriées sont essentiels (Abdulcadir *et al.,* 2017).

D'un point de vue socioculturel, des facteurs comme la religion, la culture, les normes sociales, esthétiques et d'identité de genre, la mariabilité et l'acceptation sociale peuvent considérablement affecter la fonction et le comportement sexuels et le vécu des symptômes (Abdulcadir 2018). Ces questions influencent également la volonté des femmes de parler de leur fonction sexuelle, de leurs plaintes et de leur détresse. Le processus d'acculturation après la migration, défini comme l'adoption des idéaux, des valeurs et des comportements de la culture d'accueil, le maintien des idéaux, des valeurs et des comportements de la culture d'origine, peut influencer la santé, les rôles et le comportement sexuels (Abdulcadir, 2018). Certaines études ont montré que les femmes ayant subi une MGF en Afrique et qui grandissent en Europe signalent plus de problèmes sexuels que les femmes qui grandissent dans des endroits où la MGF est très répandue et considérée comme «normale ou positive» (Johnsdotter, 2018). Cela pourrait s'expliquer par une plus grande conscience des symptômes, un accès plus facile aux soins et une plus grande ouverture à parler de MGF, mais aussi par l'exposition à des messages publics négatifs et stigmatisants sur les femmes «mutilées sexuellement». Ces messages négatifs pourraient affecter négativement l'estime de soi et les attentes concernant la sexualité future. Les femmes avec MGF vivant sans complications à long terme et dans une relation satisfaisante ont décrit une fonction sexuelle satisfaisante et normale, surtout lorsqu'elles ont une identité de genre et une image corporelle positives (Catania, 2007). Certaines femmes désinfibulées lors de leur l'accouchement ont même reporté une détresse psychologique et sexuelle en lien à un dégout de la nouvelle image corporelle et physiologie génitale, motivant une demande de refermeture post-partum (réinfibulation) (Abdulcadir *et al.,* 2016).

Prise en charge

Le manuel de l'OMS *Care of Girls and Women Living with Female Genital Mutilation* et les outils d'apprentissage sur les types et complications des MGF et la désinfibulation sont des ressources utiles dans la prise en charge des patientes (Abdulcadir *et al.,* 2016 et 2018; WHO, 2018).

Dans la prise en charge d'une patiente, il est nécessaire de commencer par l'accueil, l'entrée en matière et le dépistage de la MGF et des possibles complications.

Anamnèse

La sage-femme devrait être capable de questionner une femme pendant son anamnèse, en incluant parmi les antécédents, la MGF de façon neutre, respectueuse et professionnelle: «Je vois que vous êtes originaire de… Est-ce que vous savez si quand vous étiez enfant vous avez été excisée/cou-

Désinfibulation

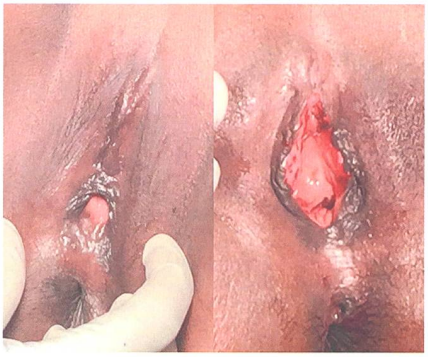

Jasmine Abdulcadir

pée?... A quelle âge? Avez-vous des souvenirs?» Il sera possible ensuite de questionner si des conséquences/complications (voir tableau p. 20) existent. L'examen vulvaire permettra de voir si une MGF est présente et en reconnaître le type. En cas d'infibulation (MGF de type III), une désinfibulation sera proposée.

Désinfibulation ante- ou intrapartum

La désinfibulation est une intervention chirurgicale qui permet d'ouvrir la cicatrice d'infibulation (voir photographie ci-dessus) exposer le vestibule vulvaire, l'orifice vaginal, le méat urétral externe (désinfibulation partielle) et éventuellement le clitoris (désinfibulation totale). Les petites ou grandes lèvres sont reconstruites de manière physiologique (Abdulcadir *et al.,* 2018; Johnson & Nour, 2007). La désinfibulation diminue significativement la dyspareunie superficielle, améliore la fonction sexuelle et diminue les risques obstétricaux de césarienne et de déchirures périnéales (OMS, 2016). Elle permet également la miction et le flux menstruel physiologiques, traite les complications génito-urinaires et permet d'effectuer les gestes gynécologiques et obstétricaux: examens gynécologiques, surveillance du travail, cathétérisme urinaire, dépistage du cancer du col utérin, échographie transvaginale, chirurgies gynécologiques, tests en cas de suspicion de menace d'accouchement prématuré ou rupture prématurée des membranes, mise en place d'une sonde de Foley pour maturation cervicale, etc. (Abdulcadir *et al.,* 2018).

L'entretien préopératoire est essentiel pour décrire la désinfibulation et les suites, tout en écoutant les attentes, les peurs ou les doutes de la patiente et de son partenaire. La désinfibulation représente un changement culturel, anatomique, physiologique et corporel important. En cas de barrière linguistique, une interprète certifiée, acceptée par la femme ou le couple, peut assurer une bonne communication et une bonne compréhension tout en gardant la confidentialité.

La désinfibulation (voir photographie ci-contre et tableaux ci-dessous) peut être planifiée à tout moment de la vie d'une femme/fille: pendant ou en dehors de la grossesse; pendant le travail; pendant la césarienne (OMS, 2016). Il n'y a pas eu de différence retrouvée au niveau des issues obstétricales entre une désinfibulation antepartum ou intrapartum dans les études sur ce sujet (OMS, 2016). Les recommandations de l'OMS suggèrent de laisser la femme choisir le moment de la désinfibulation ou de le faire quand cela est possible et faisable. Si antepartum, la désinfibulation peut être effectuée pendant le deuxième trimestre de grossesse, en raison du risque de fausse couche spontanée au cours du premier trimestre, pour éviter qu'une éventuelle fausse couche spontanée soit associée par la femme ou la communauté à l'intervention effectuée. Néanmoins, d'autres centres effectuent systématiquement la défibulation au cours du premier trimestre. La désinfibulation intrapartum doit être effectuée au cours de la première phase du travail pour faciliter la surveillance de la progression du travail et le cathétérisme urinaire (OMS, 2016).

Les femmes enceintes doivent être correctement et précocement informées de ces alternatives pour avoir la liberté de choisir entre une désinfibulation pendant la grossesse ou le travail. Une désinfibulaton antepartum permet de résoudre les conséquences génito-urinaires de l'infibulation pendant la grossesse; elle est effectuée de façon élective sur des tissus moins oedematiés et vascularisés et laisse le temps à la femme et le couple de s'habituer à la nouvelle physiologie et anatomie, sans associer les changements de la désinfibulation à ceux de l'accouchement. En cas de césarienne élective ou en urgence chez une femme encore infibulée, il est essentiel de demander si la femme souhaite une désinfibulation dans le même temps opératoire.

La désinfibulation s'effectue sous anesthésie locale ou loco-régionale (en dehors et pendant une grossesse) ou générale (en dehors de la grossesse); en fonction du contexte, des ressources disponibles et du choix de la femme et de l'opérateur. Une ou deux ampoules d'anesthésie locale (Lidocaine hydrochloridum anhydricum 1%) sont injectées le long de la ligne de cicatrice à inciser. Une couche épaisse de crème Emla – 5%® (Lidocainum 25 mg, Prilocainum 25 mg) devrait être appliquée sur la même zone 1h 30 avant l'injection.

En post-opératoire, il est judicieux de suivre la patiente à J7 et J30 pour examiner la vulve et discuter des changements physiologiques (par exemple, la miction) et des sentiments ressentis. Certains changements pourraient être dus à des complications obstétricales, et non à la défibulation. De telles différences devraient être expliquées. L'incontinence ou d'autres symptômes du plancher pelvien post-partum doivent être traités de manière appropriée, par exemple en recommandant une rééducation du périnée[1].

[1] Une vidéo sur la désinfibulation est disponible à cet adresse: www.youtube.com

Désinfibulation: les informations pré et post-opératoires

D'après Abdulcadir, J., Marras, S., Catania, L. et al. *(2018). Defibulation: a visual reference and learning tool.* J Sex Med; *15:601e611.*

Mythes, méconnaissances, peurs à déconstruire	– Une vulve désinfibulée est trop amble, large, inesthétique, impure. – Une vulve désinfibulée donne moins de plaisir au partenaire. – Un mari respectable et viril doit être capable d'ouvrir l'infibulation lors des premiers rapports sexuels. – Une femme désinfibulée n'est plus vierge et donc plus éligible pour le mariage.
Information sur anatomie et physiologie féminines à donner	– Le vagin est un espace virtuel, la désinfibulation ne provoque pas d'élargissement de celui-ci. – L'urine et les sécrétions vaginales / menstruations proviennent de deux orifices différents.
Informations concernant les changements attendus après la désinfibulation	– Les muqueuses seront visibles et seront d'une couleur différente de celle la peau. – Le flux de l'urine et des sécrétions vaginales sera plus rapide. – Le clitoris peut être stimulé lors de l'activité sexuelle. Il sera exposé après la désinfibulation si intact ou sera couvert par la cicatrice de la MGF/E si excisé.

Eviter la réinfibulation

La réinfibulation post-partum doit être évitée (OMS, 2016). Si bien informées et accompagnées, la plupart des femmes choisissent/sont d'accord avec une non-refermeture après une désinfibulation, mais on peut être confronté·e à une demande de fermeture de l'orifice vulvaire après accouchement. Il n'y a aucune indication médicale à cette intervention, considérée par l'OMS comme une forme de médicalisation des MGF. La réinfibulation peut être responsable des mêmes conséquences génito-urinaires, sexuelles et obstétricales que la MGF de type III. Les demandes visant à restaurer un petit orifice ne devraient pas être acceptées en expliquant les complications et problèmes potentiels et en accompagnant la femme dans le changement culturel, physique et physiologique (Abdulcadir *et al.,* 2016). Il est important d'inclure dans la discussion, si la femme est d'accord, son partenaire.Les patientes avec tout type de MGF sont plus à risque de déchirure périnéale et épisiotomie, toutefois l'épisiotomie médio-latérale droite, associée ou pas à une désinfibulation, ne devrait pas être effectuée d'office (OMS 2016), mais avec les indications comme chez toute autre femme. A noter que les femmes avec MGF présentent un périnée cicatriciel antérieur. Il est important de surveiller le périnée antérieure et postérieure, et seulement si nécessaire, effectuer l'épisiotomie.

Recommandations en matière de prévention

Les informations sur la loi suisse en matière de MGF devraient être fournies aux femmes et aux hommes. Des discussions ouvertes, culturellement compétentes, non stigmatisantes et respectueuses, abordant les craintes d'abandonner ce rituel traditionnel et les mythes sur les filles non excisées, devraient avoir lieu, fournissant des informations et établissant une relation de confiance avec les futurs parents, les femmes et les hommes et les communautés. La prévention commence pendant la grossesse et continue après l'accouchement.

En cas de risque avéré de MGF sur une mineure, les sages-femmes devraient être informées sur les démarches de protection à suivre (Réseau suisse contre l'excision, s. d.)

Devoir de la sage-femme

Les femmes et les filles qui ont vécu une MGF peuvent présenter des conséquences physiques, psychologiques et sexuelles spécifiques et un risque accru de complications obstétricales.

Les sages-femmes ont le devoir d'offrir des soins et des informations appropriés aux femmes et éventuellement leurs partenaires:

- pendant la grossesse (par exemple prévention, discussion de désinfibulation, information sur l'accouchement avec déconstruction de méconnaissances et rassurance sur la possibilité d'accoucher par voie basse),
- pendant le travail (par exemple accompagnement dans la douleur du travail),
- pendant l'accouchement (par exemple protection du périnée, désinfibulation, épisiotomie seulement si nécessaire),
- après l'accouchement (par exemple suivi des déchirures périnéales, d'une désinfibulation, accompagnement dans le changement, rééducation périnéale, prévention). ⊙

AUTEURE

Jasmine Abdulcadir,
MD PD FECSM, Unité des Urgences gynéco-obstétricales, Consultation MGF, Service de Gynécologie, Département de la femme, l'enfant et l'adolescent, Hôpitaux Universitaires de Genève.

Références

Abdulcadir, J., Dugerdil, A., Boulvain, M., Yaron, M., Margairaz, C., Irion, O. *et al.* (2014) Missed opportunities for diagnosis of female genital mutilation. *International journal of gynaecology and obstetrics: the official organ of the International Federation of Gynaecology and Obstetrics;* 125(3):256-60.

Abdulcadir, J., Catania, L., Hindin, M. J., Say, L., Petignat, P. & Abdulcadir, O. (2016) Female genital mutilation: a visual reference and learning tool for health care professionals. *Obstetrics and gynecology;* 128(5):958-63.

Abdulcadir, J., McLaren, S., Boulvain, M. & Irion, O. (2016) Health education and clinical care of immigrant women with female genital mutilation/cutting who request postpartum reinfibulation. *Int J Gynaecol Obstet.* Oct;135(1):69-72. www.ncbi.nlm.nih.gov

Abdulcadir, J., Bianchi Demicheli, F., Willame, A., Recordon, N. & Petignat, P. (2017) Post-traumatic stress disorder relapse following clitoral reconstruction after female genital mutilation: A case report. *Obstetrics and Gynecology;* 129(2), 371-376.

Abdulcadir, J. (2018) Psychosexual health after female genital mutilation/cutting and clitoral reconstruction. What does the evidence say? *In* Griffin, G. & Jordal, M. Body, Migration, Re/constructive Surgeries. Routledge

Abdulcadir, J., Marras, S., Catania, L., Abdulcadir, O. & Petignat P. (2018) Defibulation: a visual reference and learning. *The journal of sexual medicine;* 15(4):601-11.

Catania, L., Abdulcadir, O., Puppo, V., Verde, J. B., Abdulcadir, J. & Abdulcadir, D. (2007) Pleasure and orgasm in women with female genital mutilation/cutting (FGM/C). *Journal of Sexual Medicine;* 4(6), 1666-1678.

Centre suisse de compétence pour les droits humains (2019) Condamnation pour mutilations génitales féminines commises à l'étranger. www.skmr.ch

Confédération suisse (2011) Code pénal suisse. Modification du 30 septembre. www.admin.ch

European institute for gender equality (2015) Estimation of girls at risk of female genital mutilation in the European Union-Report. https://eige.europa.eu

European institute for gender equality (2018) Estimation of girls at risk of female genital mutilation in the European Union-Report. https://eige.europa.eu

Johnson, C. & Nour, N. (2007) Surgical techniques: defibulation of Type III female genital cutting. *The journal of sexual medicine;* 4(6):1544-7.

Johnsdotter, S. & Mestre, R. (2015) Female genital mutilation in Europe: an analysis of court cases. European Commission, Directorate-General for Justice. Report.

Johnsdotter, S., Selling, K. E., Kallestal, C., Essen, B. & Wahlberg, A. (2017) Factors associated with the support of pricking (female genital cutting type IV) among Somali immigrants – a cross-sectional study in Sweden. *BMJ open;* 14(1):92.

Johnsdotter, S. (2018) The impact of migration on attitudes to female genital cutting and experiences of sexual dysfunction among migrant women with FGC. *Current Sexual Health Reports;* 10(1), 18-24.

Nour, N. M., Michels, K. B. & Bryant, A. E. (2006) Defibulation to treat female genital cutting: effect on symptoms and sexual function. *Obstet Gynecol;* Jul; 108(1):55-60.

Organisation mondiale de la Santé (2016) Lignes directrices de l'OMS sur la prise en charge des complications des mutilations sexuelles féminines. Genève. https://apps.who.int

Réseau suisse contre l'excision (s. d.) Dispositions légales visant la protection contre l'excision (E/MGF) et la garantie de l'aide aux victimes ainsi que leur encadrement. www.excision.ch

Unicef (2016) Female genital mutilation/cutting: a global concern. www.unicef.org Centre suisse de compétence pour les droits humains (2019)

Wahlberg A. (2017) Baseline data from a planned RCT on attitudes to female genital cutting after migration: when are interventions justified? *Culture, health & sexuality;* 7(8):e017506.

Wahlberg, A. & Essen, B. (2019) From sameness to difference: Swedish Somalis' post-migration perceptions of the circumcision of girls and boys. *Culture, health and sexuality;* 21(6):619-35.

World Health Organisation (2018) Care of girls and women living wih female genital mutilation. A clinical handbook.

WELEDA MUSTER-PAKETE FÜR HEBAMMEN.

Sie möchten Muster für die Klinik? Sprechen Sie uns dazu gerne an.

- Mit Kennenlerngrössen zur Weitergabe an die von Ihnen begleiteten Familien
- Bestellung: **hebammen@weleda.ch**
  Telefon: 061 705 22 22

MIT WERTVOLLEN BIO INHALTSSTOFFEN · BIO

100 % Zertifizierte NATUR-KOSMETIK