Zeitschrift: Mitteilungen aus dem Gebiete der Lebensmitteluntersuchung und Hygiene = Travaux de chimie alimentaire et d'hygiène

Herausgeber: Bundesamt für Gesundheit

Band: 19 (1928)

Heft: 2-3

Artikel: Die Veränderungen der Knochen beim chronischen Skorbut der Meerschweinchen

Autor: Stiner, Otto

DOI: https://doi.org/10.5169/seals-984273

Nutzungsbedingungen

Die ETH-Bibliothek ist die Anbieterin der digitalisierten Zeitschriften auf E-Periodica. Sie besitzt keine Urheberrechte an den Zeitschriften und ist nicht verantwortlich für deren Inhalte. Die Rechte liegen in der Regel bei den Herausgebern beziehungsweise den externen Rechteinhabern. Das Veröffentlichen von Bildern in Print- und Online-Publikationen sowie auf Social Media-Kanälen oder Webseiten ist nur mit vorheriger Genehmigung der Rechteinhaber erlaubt. Mehr erfahren

Conditions d'utilisation

L'ETH Library est le fournisseur des revues numérisées. Elle ne détient aucun droit d'auteur sur les revues et n'est pas responsable de leur contenu. En règle générale, les droits sont détenus par les éditeurs ou les détenteurs de droits externes. La reproduction d'images dans des publications imprimées ou en ligne ainsi que sur des canaux de médias sociaux ou des sites web n'est autorisée qu'avec l'accord préalable des détenteurs des droits. En savoir plus

Terms of use

The ETH Library is the provider of the digitised journals. It does not own any copyrights to the journals and is not responsible for their content. The rights usually lie with the publishers or the external rights holders. Publishing images in print and online publications, as well as on social media channels or websites, is only permitted with the prior consent of the rights holders. Find out more

Download PDF: 11.07.2025

ETH-Bibliothek Zürich, E-Periodica, https://www.e-periodica.ch

Die Veränderungen der Knochen beim chronischen Skorbut der Meerschweinchen.

Von Dr. OTTO STINER.

(Aus dem hygienisch-bakteriologischen Laboratorium des Eidgenössischen Gesundheitsamtes.)

Beim protrahierten Verlauf der als Skorbut bezeichneten Avitaminose des Meerschweinchens treten unter anderen krankhaften Erscheinungen auch schwere Veränderungen am Knochengerüst auf. In der älteren Literatur über Vitamine und Vitaminmangelkrankheiten werden diese Veränderungen kaum erwähnt. Es wird darauf hingewiesen, dass die Tiere in einem gewissen Stadium oft Lähmungen der hinteren Extremitäten zeigen, dass sie dieselben beim Gehen nachschleppen und in der Ruhe eine typische Seitenlage einnehmen, indem sie das stärker befallene Bein von sich strecken. Aus dieser Seitenlage hat man geschlossen, dass es sich nicht um eine eigentliche Lähmung, sondern um eine «Schmerzlähmung» handle. Untersucht man bei der Autopsie näher, so findet man die Muskulatur oberhalb und unterhalb des Knies vollständig durchblutet und rigid, so dass das Beugen des Gelenks, auch an der Leiche, nur mit einiger Gewalt möglich ist; in der Umgebung der anderen Gelenke sind bisweilen ähnliche Erscheinungen, wenn auch selten so ausgesprochen, zu beobachten. Die Unbeweglichkeit rührt also von der Versteifung der Muskeln und der damit zusammenhängenden Unbrauchbarkeit der Gelenke her. Von andern Veränderungen am Skelett wird gewöhnlich nur noch die Auftreibung der Knochenknorpelgrenze der Rippen, der «skorbutische Rosenkranz», erwähnt, der von Blutungen in die zwischen und auf den Rippen liegenden Muskeln begleitet ist. Die Schädigungen am Gebiss bestehen nach der Literatur in einem Wackligwerden der Mahlzähne.

Wird der Versuch derart angeordnet, dass die Avitaminose langsam entsteht und einen mehr chronischen Verlauf nimmt, so nehmen alle diese Krankheitserscheinungen einen anderen, schwereren Charakter an und es treten oft am Knochengerüst Verheerungen auf, wie wir sie beim Menschen nur in ganz schweren Fällen von Rachitis und angeborener Syphilis zu sehen bekommen. Es kommt zu chronischen Erweichungs- und Entzündungsprozessen, zu Epiphysenlösungen und Frakturen; dass diese Knochenerkrankungen nur von der falschen Ernährung und nicht von zufällig dazukommenden Infektionen herrühren, ist dadurch bewiesen, dass man sie verhüten kann, wenn man im vorgerückten Stadium der Grundkrankheit dem Tiere Vitamine zuführt — sei es in Form frischer vitaminhaltiger Nahrung oder wenn die Nahrungsaufnahme wegen

zu grosser Schwäche schwierig ist, in Form von Vitaminpräparaten — und dass man sie mit der gleichen Behandlung auch heilen kann.

In einer früheren Publikation wurde die Entstehung der Zahnkaries infolge Vitaminmangels skizziert; ich brauche darauf nicht zurückzukommen. Die folgende Abbildung zeigt, dass nicht nur die Zähne, sondern auch die Kieferknochen unter dem Einfluss der falschen Ernährung verändert werden: Der erweichte Kiefer hat sich verbogen, und dadurch sind die Zähne aus der geraden Richtung gekommen, sie «beissen aneinander vorbei» (Abbildung 1).

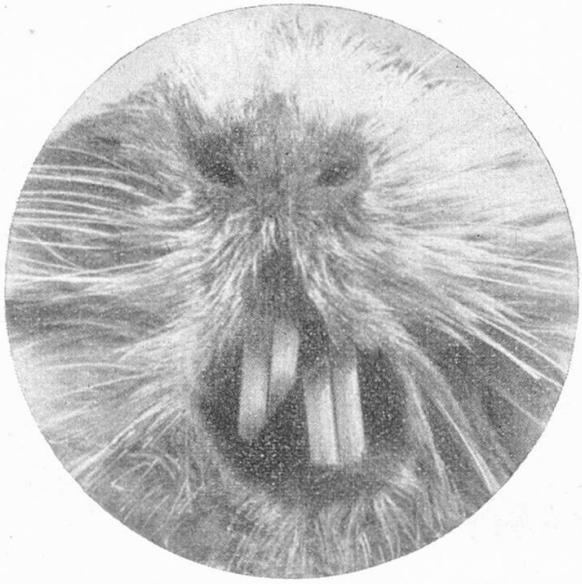

Abb. 1.

Der Brustkorb zeigt gelegentlich Abweichungen von der Norm, die ganz ähnlich bei schwer rachitischen Kindern angetroffen werden. Abgesehen von dem schon erwähnten «Rosenkranz», den die wie eine Kette auf einer Schnur aufgereihter Kugeln aussehenden Verdikkungen der Knorpelknochengrenze der Rippen bilden (siehe Abb. 3), zeichnet er sich durch eine besondere Form aus. Die gegen oben abschliessende Partie ist schmal, spitz zulaufend, so dass die Lungenspitzen wenig Raum haben. Beim Menschen kennt und fürchtet man diese Thoraxform; man weiss, dass sie die Entstehung der Tuberkulose in hohem Masse begünstigt. Nach unten erweitert sich der Brustkorb oft enorm; die Rippen sind weich und nachgiebig und haben dem Druck der infolge chronischer Ernährungsstörungen geblähten Baucheingeweide nachgegeben. Der Vergleich mit dem Thorax des schweren Rachitikers, bei dem man den «Kartoffelbauch», wie ihn unsere Bevölkerung fälschlich bezeichnet, hinzudenken muss, ist frappant.

In seltenen Fällen ist die Brüchigkeit der Rippen so gross, dass sich Frakturen bilden. Die Entstehungsweise dieser Rippenbrüche kann wohl bisweilen aus dem Verhalten der Käfiggenossen der kranken Tiere erklärt werden: Die Meerschweinchen haben eine für den Patienten etwas schmerzhafte Art und Weise, die bei Krankheit eines Verwandten oder Wohngenossen angebrachte Teilnahme zu bekunden; sie legen sich bei jeder Siesta zu zweien oder zu dreien quer über den Kranken. Dass dadurch oft das fatale Ende beschleunigt wird, scheint sich ihrer Kenntnis zu entziehen, oder aber es gebietet ihnen ihr Instinkt, das unnütz gewordene Glied der Gemeinschaft möglichst rasch auszumerzen.

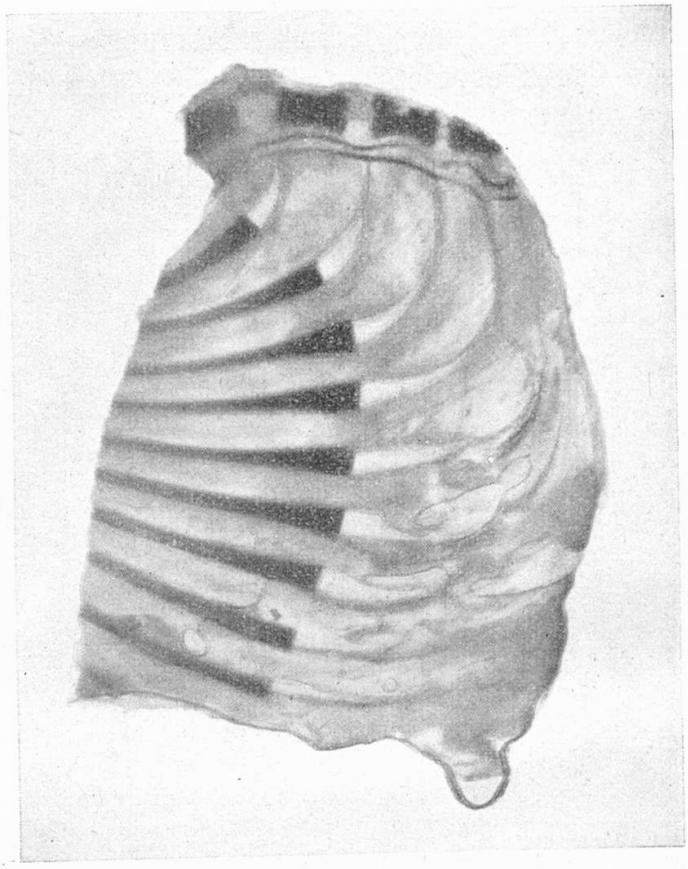

Abb. 2.

Normale Thoraxwand.
Knorpelknochengrenze scharf abgegrenzt (weiss-schwarz).
Muskulatur durchscheinend.

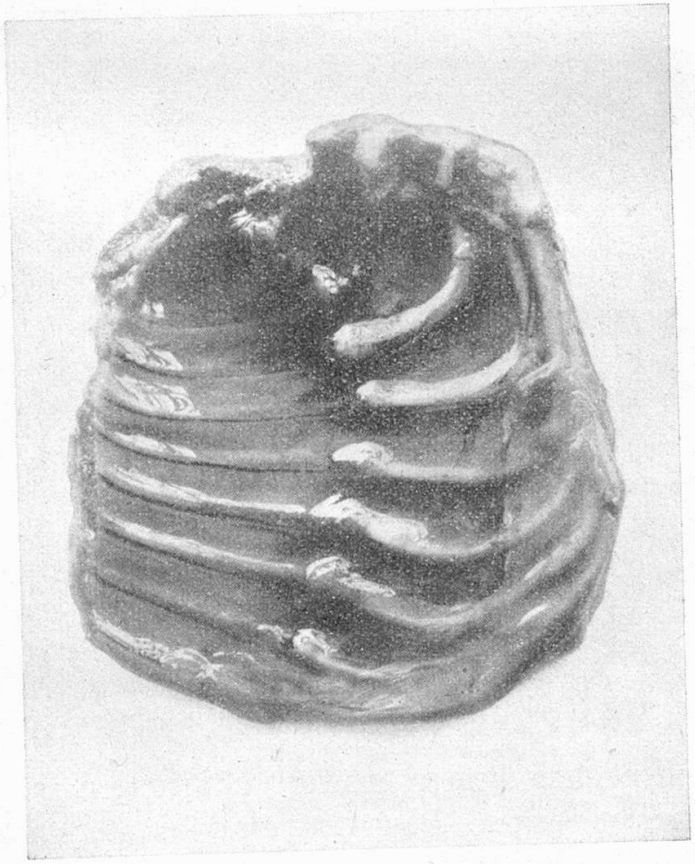

Abb. 3.

Thoraxwand bei chronischem Skorbut.
Knorpelknochengrenze ohne scharfe Abgrenzung, aufgetrieben.
Muskulatur von Blutungen durchsetzt.

Verhältnismässig häufig sind Brüche der Oberschenkelknochen. Die oben beschriebene «Schmerzlähmung» der hinteren Extremitäten heilt, wenn das Tier nicht in diesem Stadium infolge der schweren Blutungen

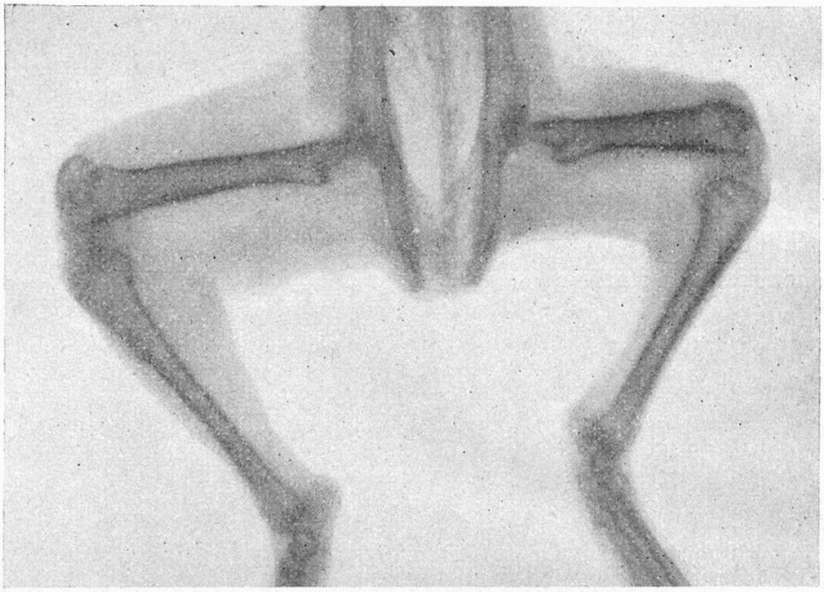

Abb. 4.

eingeht, bei Verabreichung von Vitaminen ziemlich rasch aus, indem das in die Muskulatur ausgetretene Blut resorbiert und dadurch Muskeln und Gelenke wieder beweglich werden. Anders ist es, wenn in späteren

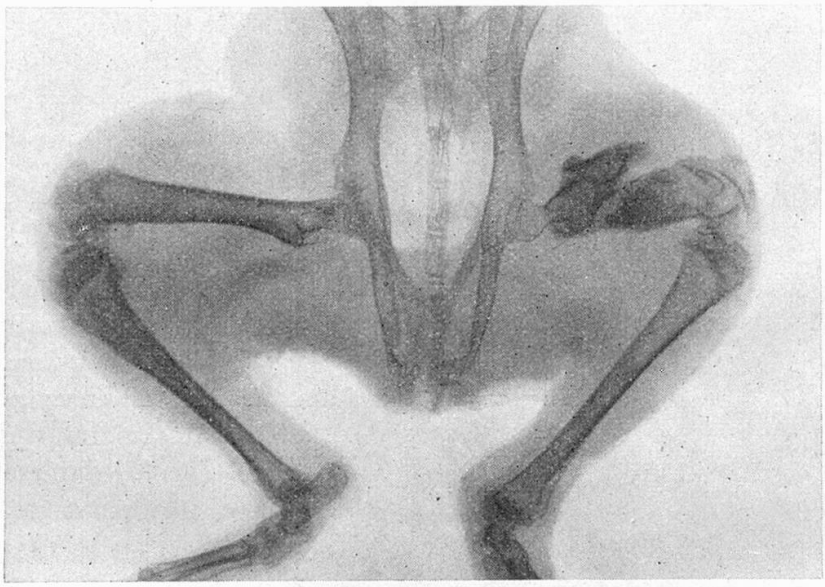

Abb. 5.

Stadien der Krankheit, mit oder ohne bemerkenswerte Blutungen, sich «Lähmungen» an den Hinterbeinen zeigen. Dann hat man es stets mit tiefgehenden Veränderungen der Knochen zu tun, mit entzündlichen Pro-

zessen, deren Vorhandensein im Röntgenbild durch Auftreibungen und Verdickungen des Knochens angezeigt wird, oder mit Frakturen. Einen Entzündungsprozess zeigt die Abbildung 4, auf der ein deutlich verdickter (und verkürzter) linker Femur zu sehen ist; eine typische Fraktur wird in der Abbildung 5 vorgeführt; sie ist infolge Verabreichung eines Vitaminpräparates in Heilung begriffen (Kallusbildung).

Während im vorstehenden Falle der Knochen ungefähr in der Mitte gebrochen ist, werden in anderen, selteneren Fällen auch Frakturen an den Enden des Femur, den Epiphysenlinien (Wachstumszonen der langen Röhrenknochen) entsprechend, angetroffen.

Selten habe ich Frakturen an den vorderen Gliedmassen gefunden. Allerdings fallen sie weniger auf und sind durch die manuelle Untersuchung viel schwieriger nachzuweisen als die Oberschenkelbrüche. In der folgenden Abbildung 6 sind am linken Vorderbein Radius und Ulna in der Epiphysenlinie gebrochen, am rechten nur der Radius etwas oberhalb dieser Linie.

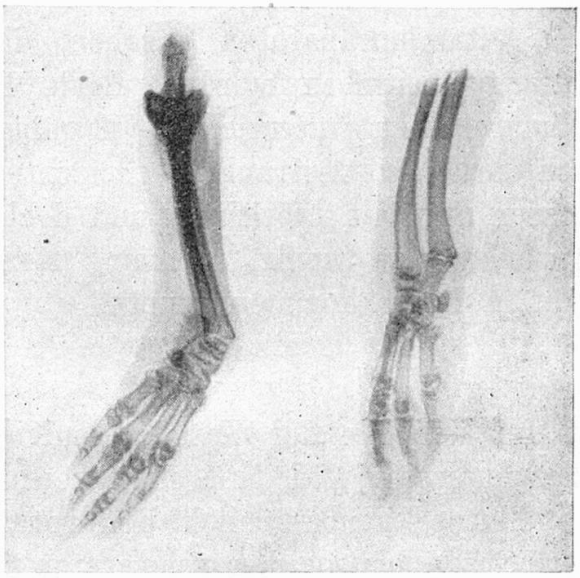

Abb. 6.

Die hier beschriebenen krankhaften Veränderungen des Knochengerüstes des Meerschweinchens finden zum grossen Teil ihre Analogien in der menschlichen Pathologie.

Anämien als Vitaminmangelkrankheiten.

Von Dr. OTTO STINER.

(Aus dem hygienisch-bakteriologischen Laboratorium des Eidgenössischen Gesundheitsamtes.)

In einer kurzen Veröffentlichung in Heft 3/4 des Jahrgangs 1926 habe ich auf die Schwierigkeiten hingewiesen, die gegenwärtig noch einer exakten Prüfung von Vitaminpräparaten entgegenstehen. Ich stellte damals das Postulat auf, dass der Fabrikant, der Vitaminpräparate in den Handel bringen will, sich ausweisen müsse, dass er über die nötigen Einrichtungen und das wissenschaftliche Personal verfügt, um im Tierversuch den Nachweis einer ausreichenden Vitaminwirkung dieser Präparate