Ein Fall von Echinococcus multilocularis beim Rinde

Autor(en): **Guillebeau, Alfred**

Objekttyp: **Article**

Zeitschrift: **Mitteilungen der Naturforschenden Gesellschaft Bern**

Band (Jahr): **- (1890)**

Heft 1244-1264

PDF erstellt am: **27.05.2024**

Persistenter Link: https://doi.org/10.5169/seals-319034

Nutzungsbedingungen

Die ETH-Bibliothek ist Anbieterin der digitalisierten Zeitschriften. Sie besitzt keine Urheberrechte an den Inhalten der Zeitschriften. Die Rechte liegen in der Regel bei den Herausgebern.
Die auf der Plattform e-periodica veröffentlichten Dokumente stehen für nicht-kommerzielle Zwecke in Lehre und Forschung sowie für die private Nutzung frei zur Verfügung. Einzelne Dateien oder Ausdrucke aus diesem Angebot können zusammen mit diesen Nutzungsbedingungen und den korrekten Herkunftsbezeichnungen weitergegeben werden.
Das Veröffentlichen von Bildern in Print- und Online-Publikationen ist nur mit vorheriger Genehmigung der Rechteinhaber erlaubt. Die systematische Speicherung von Teilen des elektronischen Angebots auf anderen Servern bedarf ebenfalls des schriftlichen Einverständnisses der Rechteinhaber.

Haftungsausschluss

Alle Angaben erfolgen ohne Gewähr für Vollständigkeit oder Richtigkeit. Es wird keine Haftung übernommen für Schäden durch die Verwendung von Informationen aus diesem Online-Angebot oder durch das Fehlen von Informationen. Dies gilt auch für Inhalte Dritter, die über dieses Angebot zugänglich sind.

Ein Dienst der *ETH-Bibliothek*
ETH Zürich, Rämistrasse 101, 8092 Zürich, Schweiz, www.library.ethz.ch

http://www.e-periodica.ch

Prof. Alfred Guillebeau.

Ein Fall von Echinococcus multilocularis beim Rinde.

(Vorgetragen in der Sitzung vom 22. Juni 1889.)

Der vielfächerige Hülsenwurm ist bei Thieren eine Seltenheit, denn bis jetzt wurde er nur in neun Fällen beim Rinde und ein Mal beim Schweine angetroffen, bei den andern Hausthieren noch nie. Selbst die neun Fälle des Rindes sind nicht alle einwandsfrei, sondern einige von ihnen bestanden sehr wahrscheinlich aus mehreren, neben einander gewachsenen, gewöhnlichen Echinokokken, um welche jedoch die namhafte, für den multiloculären Echinococcus charakteristische Zunahme des Rindgewebes fehlte. Als Herr Professor *Bollinger* im Jahre 1875 im Verlaufe einiger Monate drei Präparate aus dem Schlachthause in München erhielt, äusserte er die Meinung, dass diese Form des Echinococcus doch nicht so selten sein möchte, als man bis dahin angenommen hatte. Allein trotz der durch diese Mittheilung gegebenen Anregung sind seither nur wenige neue Fälle bekannt geworden.

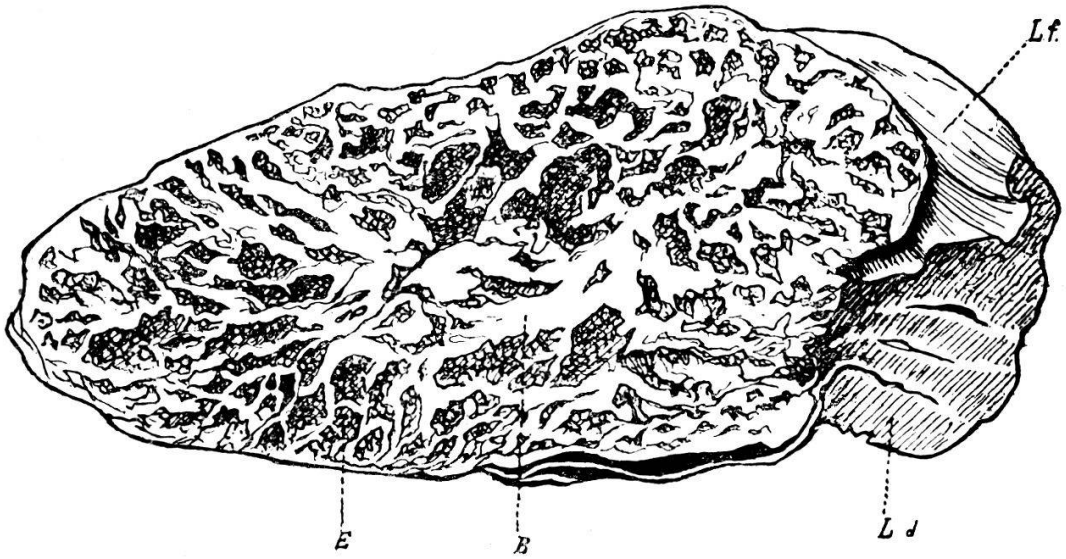

Schnitt durch den multiloculären Echinococcus der Leberkapsel vom Rinde. *E* = Echinococcusbläschen. *B* = bindegewebiges Gerüst. *Ld* = Schnittfläche der Leber. *Lf* = Oberfläche der Leber. 4/5 der natürlichen Grösse.*)

*) Sämmtliche Zeichnungen verdanke ich der geschickten Hand des Herrn Zeichnungslehrer Gyssling.

Unser Echinococcus wurde von Herrn Thierarzt *Vetsch* in Grabs, im St. Gallischen Rheinthale, auf der Leber einer alten Kuh gefunden, bei welcher derselbe keinerlei Störungen veranlasst hatte. Von der Leberkapsel erhob sich ein Tumor, dessen Gestalt an einen länglich ovalen Blumenkohl von 9 und 13 Ctm. Breite und 5 Ctm. Dicke erinnerte. Dieselbe trat durch eine verhältnissmässig enge, in der Kapsel vorhandene Lücke mit dem Leberparenchym in Verbindung. An der unregelmässig grob-körnigen Oberfläche liessen sich zahlreiche hanfsamen- bis erbsengrosse, vorgewölbte Bläschen erkennen, deren Inhalt aus einer bläulich durchsichtigen Flüssigkeit und einem Klümpchen gelbweisser, käsiger Substanz bestand. Die Consistenz des Tumors war eine weiche und doch zähe, und auf der Schnittfläche trat uns ein weisses, bindegewebiges Gerüste entgegen, welches von einer grossen Zahl von kleinen bis erbsengrossen Gruben durchbrochen war. Letztere enthielten immer nur einen gelben, käsigen, häufig verkalkten Inhalt der ungemein leicht aus den Fächern herausfiel, ein Umstand, der als sehr charakteristisch zu bezeichnen ist und für die Differentialdiagnose zwischen conglomerirten Tuberkeln und dieser Art von Tumoren Verwendung finden kann. Hydatidenbläschen kamen nur an der Oberfläche vor. Das Gerüste war überall wohl ausgebildet, in gutem Ernährungszustande, nirgends in Schmelzung begriffen, und also von dem Zerfalle, welcher bei dem multiloculären Leber-Echinococcus des Menschen die Regel ist, ganz verschont. Uebrigens zeigen alle genauer beschriebenen Fälle vom Rinde übereinstimmend diese Beständigkeit der bindegewebigen Theile, gerade wie auch eine gewisse Prozentzahl der Tuberkel bei dieser Thierart nicht so zur Einschmelzung neigen wie beim Menschen.

Die Untersuchung des feineren Baues des Tumors ergab an den jüngeren Stellen Verhältnisse, die lebhaft an den Tuberkel erinnerten. Man konnte nämlich an den mikroskopischen Präparaten zahlreiche rundliche Läppchen von 1 bis 2 Mm. erkennen, welche sich als Schnitte je durch ein Knötchen mit centralem Bläschen erwiesen. Dieselben enthielten in der Mitte den Blasenwurm von 0,6 bis 1,3 Mm. Grösse, umgeben von einer Hülle von Riesenzellen; an diese lagerte sich eine Schicht von Rundzellen an, und eine Gruppe solcher Knötchen wurde durch eine Membran von faserigem Rindgewebe zu einem Knötchen zweiter Ordnung oder conglomerirten Knötchen vereinigt.

Die Echinococcusbläschen waren manchmal rund, häufig aber wurden sie von verschiedenen Seiten her concav eingedrückt. Sobald-

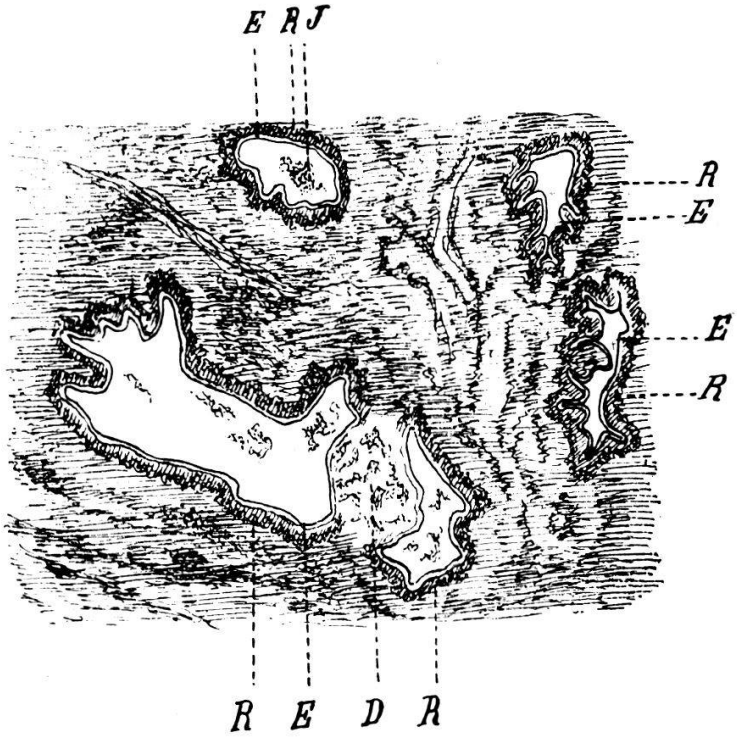

Schnitt durch einen jüngern Theil des multiloculären Echinococcus der Leberkapsel vom Rinde.

E = Echinococcus. *R* = Umkleidung derselben durch Riesenzellen. *D* = Gewebstrümmer zwischen zwei Echinococcen. *J* = Inhalt der Hydatide. Vergrösserung 20 Mal.

man sie aber aus dem Gewebe herauslöste und auf einen Objektträger legte, nahmen sie eine runde Gestalt an. Die Wand zeigte eine gröbere Längs- und eine feinere Querstreifung und erreichte in der Regel eine Dicke von $^1/_{10}$, seltener $^2/_{10}$ bis $^4/_{10}$ Millimeter. Manchmal lag in der Substanz derselben eine Tochterblase (36 bis 50 μ) oder eine grosse (36 μ) Zelle mit Kern und körnigem Protoplasma, als das erste Entwicklungsstadium einer ferneren Generation v. Tochterblasen. Der Inhalt der Bläschen bestand aus einer wässerigen, eiweisshaltigen Flüssigkeit und aus grossen, runden Zellen von 20 μ Durchmesser mit körnigem Protoplasma oder von ganz hyaliner Beschaffenheit. Bandwurmköpfe fehlten.

Das Echinococcusbläschen war, wie schon bemerkt, von einer Schicht von Riesenzellen umlagert, welche an einigen Orten jedoch durch grosse Spindelzellen ersetzt wurden. Die letzteren waren stets senkrecht gestellt, indem ihr Längendurchmesser in der Richtung des Radius des Bläschens gelagert war. Die unregelmässig cubischen Riesenzellen hatten einen Durchmesser von 50 bis 60 μ; sie enthielten in der Peripherie zahlreiche Kerne von 10 μ Grösse, welche im Centrum und an der Berührungsstelle mit dem Echinococcusbläschen fehlten. Auf die Riesenzellen folgte nach der Peripherie eine gewöhnlich 80 μ dicke Lage von zuerst grösseren, epithelioïden, dann kleineren Rundzellen. Diese Schicht grenzte zum grössten Theil an entsprechende Schichten benachbarter Abschnitte, zum Theil aber an die fibröse Umhüllung eines conglomerirten Knötchens. Letztere trat dem unbe-

waffneten Auge auf der Schnittfläche als Substanz der Scheidewände entgegen und bildete Züge von 80 μ bis 2 Mm. Dicke; sie bestand aus Bindgewebsfibrillen mit einer mässigen Zahl von spindelförmigen Zellen und oft grossen Blutgefässen.

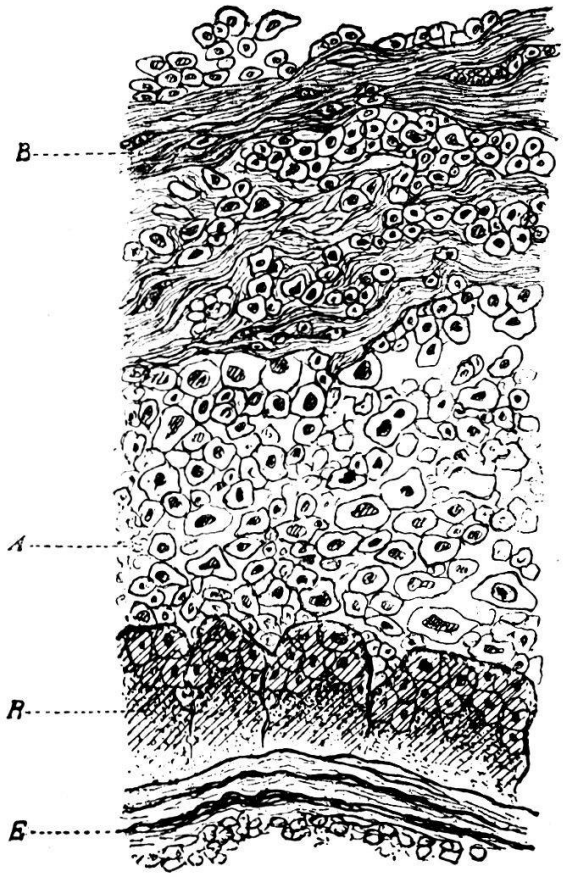

Schnitt durch einen jüngern Theil des multiloculären Echinococcus der Leberkapsel vom Rinde.

E = Echinococcus membran. *R* = Riesenzellen. *A* = Rundzellen. *B* = Bindegewebsfibrillen. — Vergrösserung 280 Mal.

In den älteren Theilen des Tumors entsprachen die Hohlräume stets den von einer gemeinschaftlichen Bindegewebs-Hülle eingerahmten conglomerirten Knötchen, indem die Riesen- und Rundzellen-Umkleidung der Echinococcusbläschen nekrotisch zerfallen war (Fig. 2 D), so dass die Bläschen unmittelbar nebeneinander lagen. Der Inhalt dieser Hohlräume gestaltete sich somit in folgender Weise: Neben zahlreichen, zusammengefallenen und dicht aneinander gelegten Echinococcushüllen kamen kleine und grosse sternförmige Krystalldrüsen von Calciumcarbonat und Schollen des nekrotischen Granulationsgewebes vor.

Aus diesem Befunde ergiebt sich die grösste histologische Verwandtschaft des multiloculären Echinococcus des Rindes mit den infectiösen Granulationsgeschwülsten. Die Verwandtschaft ist nicht nur eine morphologische, sondern, wie auf der Hand liegt, auch eine aetiologische, indem die Echinokokken wie die Parasiten der andern infectiösen Granulome durch ihre Vermehrung im Organismus des Wirthes die Neubildung veranlassen.

Die Uebereinstimmung erstreckt sich auch auf den Verlauf, insofern dabei die rasch eintretende partielle Nekrose in Betracht gezogen wird. Der multiloculäre Echinococcus nimmt nur insofern eine eigene Stellung ein, als hier der Parasit an Grösse alle andern belebten Urheber von Tumoren ausserordentlich stark übertrifft.

Litteratur - Verzeichniss.

1. Fall.	*Huber:*	Jahresbericht des naturhistorischen Vereins von Augsburg 1861. Virchow's Archiv, Band 54, S. 269.
2. Fall.	*Perroncito:*	Degli Echinococci negli animali domestici. Torino 1871. S. 62. Citirt nach *Leuckart:* Die Parasiten des Menschen. Zweite Auflage. S. 789.
3., 4. Fall.	*Harms:*	Vierter Jahresbericht der k. Thierarzneischule zu Hannover 1872, S. 62.
5., 6., 7. Fall.	*Bollinger:*	Deutsche Zeitschrift für Thiermedizin, 1876, Bd. 2, S. 109.
8. Fall.	*Brinsteiner:*	Zur vergleichenden Pathologie des Alveolar-Echinococcus der Leber. Münchener Dissertation. 1884.
9. Fall.	*Grimm:*	Bericht über das Veterinärwesen in Sachsen für 1886, S. 84.
10. Fall.	*Roell:*	Lehrbuch der Pathologie und Therapie der Hausthiere. 5. Auflage, Bd. 1, S. 92.