Das Skelett des 100-Jährigen : aus dem Pathologischen Institut der Universität Zürich

Autor(en): **Uehlinger, E.**

Objekttyp: **Article**

Zeitschrift: **Mitteilungen der Naturforschenden Gesellschaft Schaffhausen**

Band (Jahr): **28 (1963-1967)**

PDF erstellt am: **25.05.2024**

Persistenter Link: https://doi.org/10.5169/seals-585733

Nutzungsbedingungen

Die ETH-Bibliothek ist Anbieterin der digitalisierten Zeitschriften. Sie besitzt keine Urheberrechte an den Inhalten der Zeitschriften. Die Rechte liegen in der Regel bei den Herausgebern.
Die auf der Plattform e-periodica veröffentlichten Dokumente stehen für nicht-kommerzielle Zwecke in Lehre und Forschung sowie für die private Nutzung frei zur Verfügung. Einzelne Dateien oder Ausdrucke aus diesem Angebot können zusammen mit diesen Nutzungsbedingungen und den korrekten Herkunftsbezeichnungen weitergegeben werden.
Das Veröffentlichen von Bildern in Print- und Online-Publikationen ist nur mit vorheriger Genehmigung der Rechteinhaber erlaubt. Die systematische Speicherung von Teilen des elektronischen Angebots auf anderen Servern bedarf ebenfalls des schriftlichen Einverständnisses der Rechteinhaber.

Haftungsausschluss

Alle Angaben erfolgen ohne Gewähr für Vollständigkeit oder Richtigkeit. Es wird keine Haftung übernommen für Schäden durch die Verwendung von Informationen aus diesem Online-Angebot oder durch das Fehlen von Informationen. Dies gilt auch für Inhalte Dritter, die über dieses Angebot zugänglich sind.

Ein Dienst der *ETH-Bibliothek*
ETH Zürich, Rämistrasse 101, 8092 Zürich, Schweiz, www.library.ethz.ch

http://www.e-periodica.ch

Das Skelett des 100-Jährigen

Aus dem Pathologischen Institut der Universität Zürich

von E. UEHLINGER

Im Museum von Kansas City hängt das Gemälde eines bärtigen Greises. Das Bild wurde von Rubens gemalt. Die Legende berichtet, dass der Dargestellte ein Alter von 130 Jahren erreicht habe. Er sei deshalb an den königlichen Hof gerufen worden, um über seine Lebensführung Rede und Antwort zu stehen. Zum Dank soll er vom König bewirtet worden aber unmittelbar nach Einnahme der königlichen Mahlzeit gestorben sein. Die Obduktion wurde von Harvey, dem Entdecker des Blutkreislaufes, durchgeführt. Harvey soll sich über das Fehlen einer Lungenatrophie (Altersemphysem) gewundert haben. Über den Zustand des Skelettes sind keine Angaben niedergelegt.

Obduktionen von 100-Jährigen, insbesondere des männlichen Geschlechtes, gehören auch heute noch zu den seltenen Vorkommnissen. VISCHER und ROULET verdanken wir einen Bericht über Lebensverlauf, klinischen- und Obduktionsbefund eines Greises, der ein Alter von 102 Jahren, 3 Monaten und 22 Tagen erreicht hatte und einer Greisin, die im Alter von 101 Jahren, 11 Monaten und 10 Tagen verstarb. Beide boten bei der Obduktion das Bild der schweren allgemeinen Arteriosklerose mit Geschwürs- und Thrombenbildung in der Bauchaorta. Eine rechtsseitige Vorderarmfraktur des Mannes im 90. Lebensjahr heilte unter kräftiger Kallusbildung. Eine doppelte rechtsseitige intraartikuläre Ellbogenfraktur der Frau im 99. Lebensjahr war 3 Jahre später gut konsolidiert, bei ausgezeichneter Stellung der Fragmente, guter

Erhaltung der Gelenkknorpel und nur geringer Einschränkung der Beweglichkeit. Beide über 100-Jährigen verfügten somit noch in den letzten Lebensjahren über eine ausgezeichnete Reparationsleistung des Knochengewebes. Die weiteren Angaben über den Zustand des Skelettes sind leider sehr kurz gehalten. Sie beschränken sich auf die Feststellung eines Altersbuckels. Diese Lücke soll durch die eingehende Beschreibung des Skelettbefundes eines im Alter von 100 Jahren, 2 Monaten und 19 Tagen verstorbenen Mannes geschlossen werden.

K. Fritz, geb. am 29. Oktober 1865, gest. am 17. Januar 1966. SN. 105/66. Path. Inst. Zürich.

Über den Lebenslauf des Verstorbenen besitze ich nur wenige Angaben. Er soll ein erfolgreicher Kaufmann gewesen sein. Er war nie ernsthaft krank. Das letzte Lebensjahr verbrachte er, wegen seniler Demenz, in der Heil- und Pflegeanstalt Rheinau. Als Todesursache wird im klinischen Begleitbericht Herzversagen bei seniler Arteriosklerose angeführt.

Die *Obduktion* ergibt folgenden Befund:

Gehirnatrophie. Pachymeningosis haemorrhagica interna.

Schwere allgemeine Arteriosklerose mit Geschwürs- und Thrombenbildung in der Bauchaorta. Teilweise Verkalkung der Kranzarterien, ohne wesentliche Einengung der Lichtung. Altersamyloidose des Herzmuskels. Erweiterung des Herzens. Stauungsorgane. Thrombose der Bein- und Beckenvenen. Konfluierende hypostatische Bronchopneumonien. Lungen-Brustwandverwachsungen re. Adenomyose der Prostata. Balkenblase.

Fettreiche Nebennieren. Tubuläre Hodenfibrose. Teilweise verkalkter Knotenkropf. Geringe wasserklarzellige Hauptzellhyperplasie der Nebenschilddrüsen.

Geringe senile Osteoporose des Stammskelettes. Ausgeprägter Rundrücken. Zahnlosigkeit. Völliger Schwund der knöchernen Zahnalveolen. Normales Gliedmassenskelett. Schwere deformierende Arthrose der kleinen Fingergelenke. Ausgeprägter Schwund der Gliedmassenmuskulatur.

Körperlänge 155 cm. Armspannweite 164 cm. Körpergewicht 35 kg. Organgewichte: Herz 300 g, Leber 1000 g, Milz 180 g, Nieren 220 g, Schilddrüse 40 g, Nebennieren 16 g, Hoden 30 g.

Von den feingeweblichen Befunden seien diejenigen der *Drüsen mit innerer Sekretion*, die den inneren Stoffwechsel regulieren, wiedergegeben.

Die 40 g schwere *Schilddrüse* besteht teils aus kalkharten Knoten, teils aus braunem, lappigen Gewebe. Histologisch besteht letzteres vorwiegend aus kleinen, fast durchwegs kolloidlosen Follikeln, die mit einem einschichtigen kubischen Epithel ausgekleidet sind. Das spärliche Kolloid ist eosinophil. Das Zwischengewebe ist nicht vermehrt. Die Knoten zeigen nur noch randständig Gruppen kleinster kolloidloser Follikel. Zur Hauptsache bestehen sie aus verkalktem hyalinem Bindegewebe.

Die beiden *Nebennieren* wiegen zusammen 16 g. Das braune Markgewebe ist grösstenteils erweicht, die Rinde breit, gefaltet und fleckig entfettet. Im histologischen Schnittbild ist die Rindenarchitektonik deutlich gestört. In den fettreichen Abschnitten reicht die zona fasciculata bis an die bindegewebige Kapsel, in den fettfreien ist noch deutlich eine Trennung in zona glomerulosa, zona fasciculata und zona reticularis zu erkennen. Die fettreichen Fasciculatazellen besitzen ein wabiges Zytoplasma, durchmischt mit Fetttröpfchen. Die fettfreien Fasciculatazellen sind wesentlich kleiner, das Zytoplasma leicht eosinophil gekörnt. Zwischen den zu Strängen zusammengeschlossenen kleinen Zellen und den Kapillarwänden bestehen spaltförmige Lücken.

Die *Nebenschilddrüsen* bestehen aus mittelbreiten, soliden Strängen, die in Fettgewebe eingebettet sind. Die Stränge setzen sich ungefähr zur Hälfte aus normalen Hauptzellen mit leicht eosinophilem Zytoplasma, zur Hälfte aus gleichgrossen Hauptzellen mit wasserklarem Zytoplasma zusammen (Abb. 1).

Die beiden *Hoden* erscheinen mässig verkleinert und wiegen zusammen 30 g. Die Samenkanälchen sind grösstenteils hyalinisiert, zum kleineren Teil mit etwas geschrumpften Sertolizellen ausgekleidet. Die Basalmembranen sind geringgradig verdickt. Die Zwischenzellen sind nicht vermehrt.

Die *Hypophyse* besitzt normale Form und Grösse. Das Schnittbild durch den Vorderlappen zeigt eine reguläre Zusammensetzung aus A—D Zellen mit ausgeprägter Häufung der eosinophil granulierten Zellen in den Seitenabschnitten, der basophilen Zellen im Mittelfeld.

Form und Struktur des *Skelettes* sind besonders gut an den mazerierten Knochen erkennbar. Die *Schädelkalotte* ist rundoval, symmetrisch, misst 18,5 : 15 cm. Die Dicke der Schädeldachknochen schwankt zwischen 3—6 mm. Die Schnittfläche zeigt die normale Dreischichtung. Innere und äussere Tafel sind mindestens 1 mm breit. Die dazwischen liegende Spongiosaschicht ist nicht gelockert.

Ober- und Unterkiefer sind zahnlos, die knöchernen Zahnalveolen verschwunden.

Die *Wirbelsäule* zeigt einen ausgeprägten runden Buckel im Bereich der ersten 8 Brustwirbel mit Scheitel auf Höhe des 6./7. Brustwirbels. Die Rundung geht ausgesprochen zu Lasten einer Austrocknung und keilförmigen Verschmälerung der Bandscheiben und nicht einer Formveränderung der Wirbelkörper. Ein sagittal durchschnittener Lendenwirbel zeigt die reguläre Rechteckform des Körpers mit längsgleichen Vorder- und Hinterkanten. Die Spongiosa ist nur in den subkortikalen Mantelabschnitten leicht gelichtet. Die längsgerichteten Knochenbälkchen sind kaum vermindert, kräftig und durch zahlreiche Querbälkchen

gegenseitig abgestützt. Der für die senile Osteoporose kennzeichnende Schwund der Querbälkchen fehlt (Abb. 2).

Die *Beckenform* ist regelrecht, eine Lockerung der Spongiosa nicht nachzuweisen.

Der *Oberarmknochen* zeigt im Schnitt in der schulternahen Schafthälfte einen deutlichen Spongiosaschwund bis an die Epiphysenfuge. Der Oberarmkopf ist wohl gerundet, der Knorpelüberzug noch glatt. Die Kompakta des Oberarmschaftes ist leicht verschmälert. Der *Oberschenkelknochen* ist ungemein kräftig und schwer. Der Winkel zwischen Schenkelhals und Schaft beträgt 160 Grad. Kräftige Spongiosazüge ziehen vom proximalen Schaftende zum kranialen Kopfquadranten und grossen Rollhügel. Nur im kaudalen Quadranten und im Insertionsgebiet des lig. rotundum ist die Kopfspongiosa, im Übergangsgebiet Schenkelhals/Schaft die Halsspongiosa leicht gelichtet. Die Rundung des Schenkelkopfes ist noch vollkommen, der Knorpelüberzug glatt. Die Breite des Oberschenkelschaftes beträgt 28 mm, der Schaftkompakta 9 mm. Nur die innerste Kompaktaschicht ist leicht aufgelockert (Abb. 3).

Das *histologische Schnittbild* durch die *Wirbelkörper* zeigt mittelbreite, lamellär gebaute Knochenbälkchen mit durchwegs glatten Konturen. Gezähnte Abbaufronten sind nicht zu erkennen. Die Anlagerung von jungen Knochenlamellen in die Buchten gewickelter Knochenbälkchen ist sehr diskret. Kalkfreie osteoide Säume fehlen. Die Markräume enthalten reines Fettmark.

Ein Schnitt durch die *Oberschenkelkompakta* zeigt die charakteristische Zusammensetzung aus Havers'schen Osteonen, Schaltosteonen und Generallamellen. Nur im marknahen Drittel sind die Havers'schen Kanäle leicht ausgeweitet. Die Osteocytenhöhlen sind schmal und meist durch einen Osteocyten ausgefüllt. Nur wenige Osteocytenhöhlen sind unbewohnt oder vermauert (Osteopetrose). Im Gefüge der Havers'schen Osteonen sind nirgends Mikrofissuren nachzuweisen.

Im Gegensatz zum Skelett zeigen die *Gelenke*, insbesondere die kleinen Fingergelenke, schwere Knorpelschäden. Im distalen Interphalangealgelenk des linken Ringfingers ist der Knorpelüberzug über dem Köpfchen der Mittelphalanx noch recht gut erhalten. Die Knorpelzellen mit basophilen Höfen sind regelmässig über die Schnittfläche verteilt. Die basale Knorpelkalklinie ist verbreitert. Der Knorpel wird von mehreren Schrägrissen,

die bis an die Kalklinie vordringen, durchkreuzt und grössere und kleinere, dreieckige Fragmente abgesprengt. Im Gegensatz zum Knorpelbelag des Gelenkköpfchens zeigt der gegenüberliegende Pfannenknorpel einen weitgehenden Schwund der Knorpelgrundsubstanz mit Demaskierung und Auskämmung der Knorpelfibrillen. Durch beide Vorgänge, die Rissbildung mit Aussprengung von Knorpelfragmenten im Köpfchenknorpel, wie die Demaskierung des Fibrillengeflechtes im Pfannenknorpel, werden die Gelenkflächen aufgerauht und die Kongruenz der Gelenkflächen aufgehoben (Abb. 4a).

Im proximalen Interphalangealgelenk des linken Ringfingers ist der Pfannenknorpel des Mittelgliedes bis auf den Knochen abgeschliffen. Die freigelegte Spongiosa ist durch Einbau von Querlamellen verstärkt. Die knöcherne Gleitfläche ist gleichmässig ausgeschliffen und bildet eine glatte Gleitfläche. Die Markräume der kleinen Fingerknochen enthalten reines Fettmark (Abb. 4b).

Besprechung der Befunde:

Die Obduktion des mehr als 100 Jahre alt gewordenen Mannes ergibt als *Hauptbefund* eine schwere, allgemeine Arteriosklerose mit teilweiser Verkalkung der Kranzarterien und Geschwürsbildung in der Bauchaorta. *Todesursache* ist ein Herzversagen mit terminaler Lungenentzündung. In den Grundzügen stimmen diese Befunde mit den von VISCHER und ROULET bei über 100-Jährigen erhobenen überein. Bemerkenswert ist der gute strukturelle und zelluläre Erhaltungszustand der endokrinen Organe.

Am *Skelett* sind hervorzuheben 1. das fast völlige Fehlen einer senilen Osteoporose (Altersschwundes) und 2. die schwere deformierende und *destruierende Arthrose der kleinen Fingergelenke.* Das Knorpelgewebe ist offensichtlich gegenüber Verschleissvorgängen viel empfindlicher als das Knochengewebe. Die Gelenkknorpelschäden bestehen in:

a) Fragmentierung,
b) Demaskierung des fibrillären Grundgerüstes,
c) Schleiffurchen bis zum völligen Knorpelschwund.

Bemerkenswert ist ferner, dass an den kleinen Röhrenknochen der Finger die Knorpelschäden in der Gelenkpfanne wesentlich schwerer sind als an den Gelenkköpfen. Dies spricht dafür, dass

neben der altersgebundenen Knorpelentwässerung mechanische Faktoren für die Gelenkknorpelschäden entscheidend mitverantwortlich sind.

Die *Knochenbefunde* des 100-Jährigen sind gekennzeichnet durch den nur geringen Gewebeschwund im Bereich des Stammskelettes und das Fehlen eines Knochenschwundes im Bereich des Gliedmassenskelettes. Besonders deutlich tritt das Fehlen einer Altersosteoporose im Vergleich mit dem Skelett einer 98-jährigen Frau hervor (Abb. 5 und 6). Der Horizontalschnitt durch einen Lendenwirbel zeigt eine ungemein schlankgliedrige, fleckig gelichtete Spongiosa. Im Längsschnitt durch den Oberschenkelknochen ist die ganze Spongiosa bis auf wenige, in den Zug- und Drucklinien liegende Bälkchenbündel verschwunden und die Schaftkompakta im innersten Drittel deutlich aufgelockert. Es handelt sich bei diesem Knochenschwund nicht um einen Ausnahmebefund, sondern um die Norm bei Frauen jenseits des 70. Lebensjahres. Die senile Osteoporose gehört bei der Frau zu den regelmässigen Altersbefunden, die das äussere Erscheinungsbild der alten Frau entscheidend prägen. Die senile Osteoporose ist verantwortlich für den runden Altersbuckel, die Verkürzung der Wirbelsäule, für Rippenfrakturen bei starken Hustenanfällen, für Schenkelhalsfrakturen bei raschen und abrupten Korrekturbewegungen.

Die grossen Unterschiede im Skelettbestand der alten Frau gegenüber dem 100-jährigen Manne sind im steten Umbau des Knochengewebes und in der Abhängigkeit der Umbauvorgänge von den Geschlechtshormonen begründet.

Das Knochengewebe unterliegt im Laufe des Lebens einem stetigen Erneuerungsprozess. An zahlreichen Umbaustellen wird das Knochengewebe durch einkernige Osteoklasten abgebaut und anschliessend die Lücken durch Osteoblasten mit jungem Knochen wieder ausgefüllt. Bis zum 20. Lebensjahr ist die Bilanz aus Knochenabbau und Aufbau positiv, zwischen dem 20. und 50. Lebensjahr annähernd ausgeglichen, mit einem leichten Überwiegen des Knochenabbaues. Nach dem 50. Lebensjahr steigt das Bilanzdefizit, besonders bei der Frau an. Der aus der negativen Bilanz resultierende Verlust an Knochengewebe ist keineswegs gleichmässig auf das ganze Skelett verteilt. Er steht in engster Abhängigkeit von der Zahl und Lokalisation der Umbauplätze. Das Strukturbild der senilen Osteoporose ist gekennzeichnet durch

eine starke Lockerung der Spongiosa des Stammskelettes und der stammnahen Anteile der langen Röhrenknochen. Die Rahmenstrukturen des Skelettes, insbesondere die Schäfte der langen und kurzen Röhrenknochen und das Schädeldach, weisen dagegen nur geringe Substanzverluste auf. Überschreitet der Spongiosaverlust ein gewisses Mass, so kann das Skelett seinen statisch-dynamischen Aufgaben nicht mehr genügen. Die Wirbel brechen unter der Last der Weichteile zusammen. Die Brustwirbel werden zu dorso-ventralen Keilwirbeln, die Lendenwirbel durch Einbrüche der Deckplatten zu bikonkaven Fischwirbeln zusammengedrückt. Der Zusammenbruch der Wirbelkörper hat eine Verkürzung und verstärkte Krümmung der Wirbelsäule zur Folge. Die Distanz zwischen dem oberen Brustbeinende und dem Becken wird kürzer. Der Spongiosaschwund im stammnahen Abschnitt der Oberschenkelknochen begünstigt Frakturen des Schenkelhalses.

Der Knochenumbau, insbesondere die Knochenneubildung, unterliegt bei der Frau der Kontrolle der *Geschlechtshormone (Oestrogene)*. Die starke Verminderung der Oestrogene nach der Menopause hat einen starken Abfall der Osteoblastentätigkeit zur Folge. Das Bilanzdefizit im Knochenumbau steigt rasch an. Das Ergebnis ist die postmenopausische oder praesenile Osteoporose im 60., die ausgeprägte senile Osteoporose mit allen ihren Folgeerscheinungen nach dem 70. Lebensjahr.

Die Wirkung der *männlichen Geschlechtshormone (Androgene)* auf den Knochenumbau ist umstritten. Die Anregung der Osteoblasten, wenn überhaupt vorhanden, ist gering und keinesfalls mit der anabolen Wirkung der weiblichen Geschlechtshormone zu vergleichen. Infolgedessen ist der praesenile Knochenschwund beim Manne viel weniger ausgeprägt als bei der Frau. Erst in hohem Alter kommt es auch beim Manne zu einem ausgeprägteren Knochenschwund und Angleichung an die weibliche senile Osteoporose. Es stellt sich damit die Frage, ob der ausschliessliche Ausfall der männlichen Geschlechtshormone überhaupt eine Osteoporose zur Folge haben könne. Das fast völlige Fehlen einer Osteoporose bei dem über 100 Jahre alt gewordenen Manne, trotz schwerster tubulärer Hodenfibrose, zeigt eindeutig, dass den Androgenen keine stimulierende Wirkung auf den Osteoblasten zukommt. *Androgenmangel führt nicht zur Osteoporose.* Diese Feststellung stimmt mit experimentellen Untersuchungen von HOLZER über den osteoplastischen Effekt von

Oestrogenen und Androgenen völlig überein. Die Grundlagen der senilen Osteoporose des Mannes sind andere als bei der Frau (unzweckmässige Zusammensetzung der Nahrung, vermindertes Nahrungsangebot, ungenügende Nahrungsresorption usw.).

Ich fasse zusammen:

Die Obduktion eines 100 Jahre, 2 Monate und 19 Tage alten Mannes ergibt als Hauptkrankheit eine fortgeschrittene allgemeine Arteriosklerose, als Todesursache ein Herzversagen mit terminaler Lungenentzündung. Die endokrinen Organe sind zytologisch und strukturell gut erhalten. Die Hoden zeigen eine tubuläre Fibrose. Die Spermiogenese ist erloschen. Am Skelett sind hervorzuheben das Fehlen einer senilen Osteoporose und eine schwere deformierende Arthrose der kleinen Fingergelenke. Das Fehlen einer Osteoporose, trotz totaler Hodenfibrose, beweist, dass der Ausfall der männlichen Geschlechtshormone (Androgene), im Gegensatz zum Ausfall der weiblichen Geschlechtshormone (Oestrogene), keine Osteoporose zur Folge hat. Die Berechtigung der Behandlung der Osteoporose mit Androgenen sollte erneut überprüft werden.

LITERATUR

HOLZER, F. Autoradiographische Untersuchungen über die Zellkinetik der enchondralen Ossifikation der Maus nach Oestrogen- und Testoteronverabreichung. Z. ges. exp. Med. 139, 213 (1965).

VISCHER, A.-L. und ROULET, Fr. Beobachtungen an zwei Hundertjährigen. Virch. Arch. 321, 652 (1952).

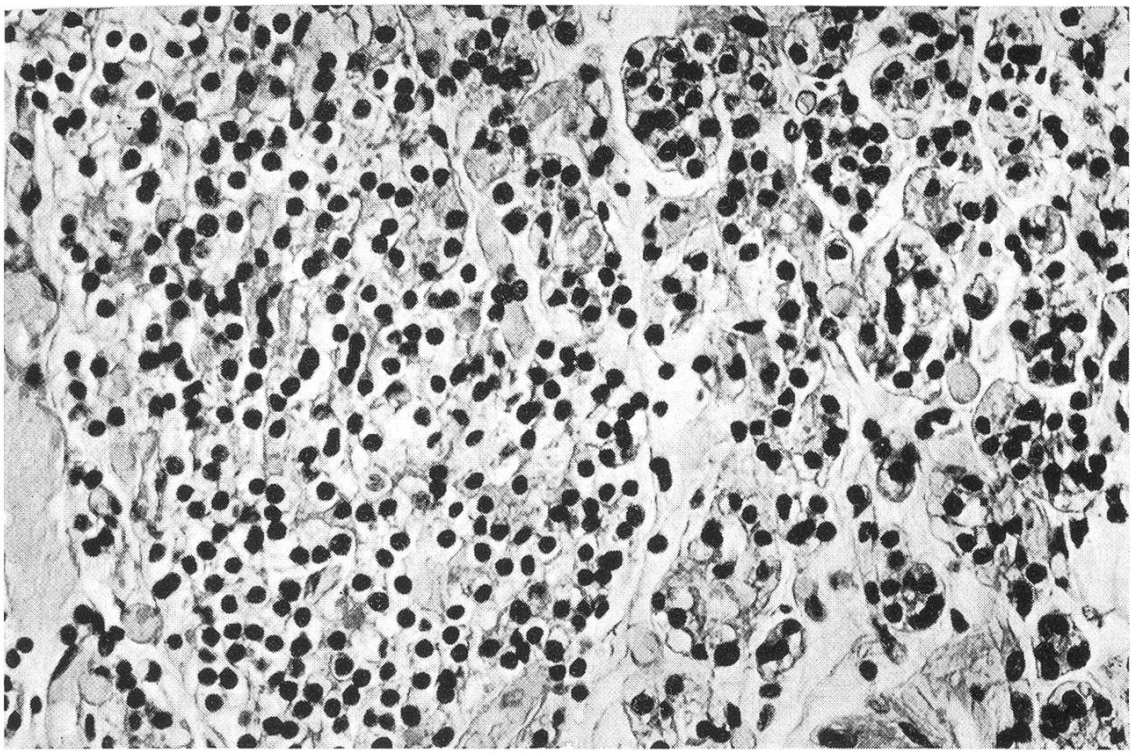

Abb. 1. K. Fritz, 100-jährig. SN. 105/66. Path. Inst. Zürich. Schnitt durch eine Nebenschilddrüse: geringe Hyperplasie der kleinen Hauptzellen mit wasserklarem Cytoplasma. Vergrösserung 250 : 1.

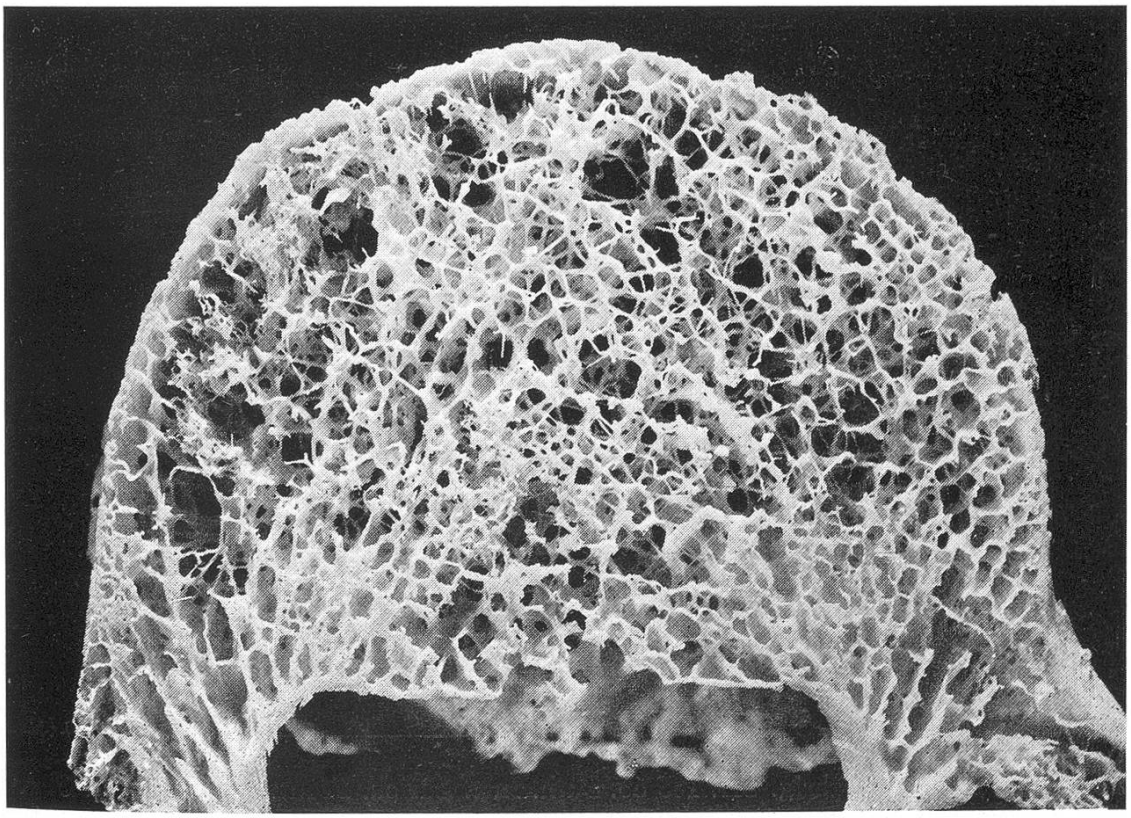

Abb. 2. K. Fritz, 100-jährig. SN. 105/66. Path. Inst. Zürich. Horizontalschnitt durch einen Lendenwirbel. Leichte Osteoporose mit Strukturlockerung besonders im Mantelgebiet.

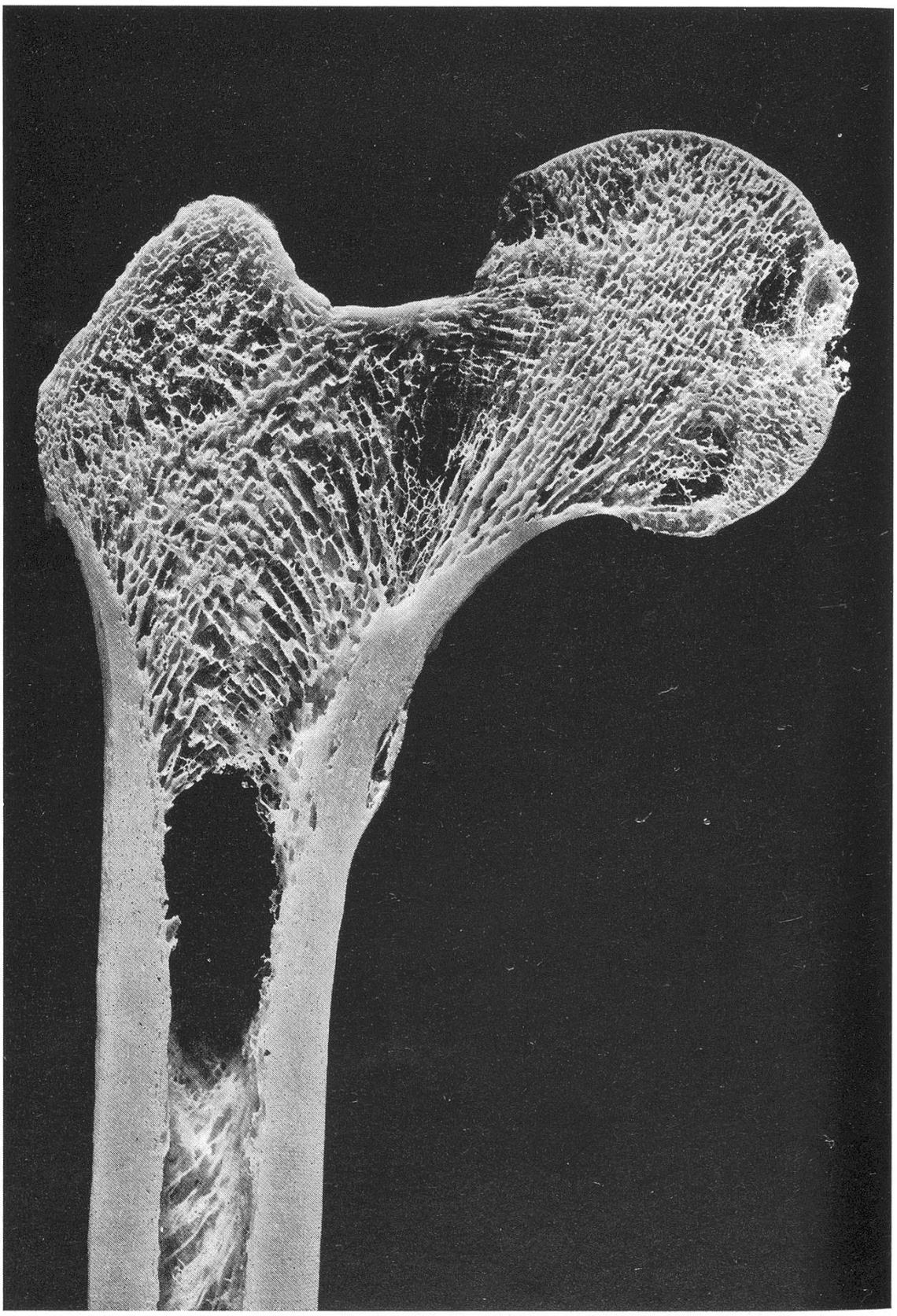

Abb. 3. K. Fritz, 100-jährig. SN. 105/66. Path. Inst. Zürich. Frontalschnitt durch Oberschenkelknochen. Keine wesentliche Osteoporose.

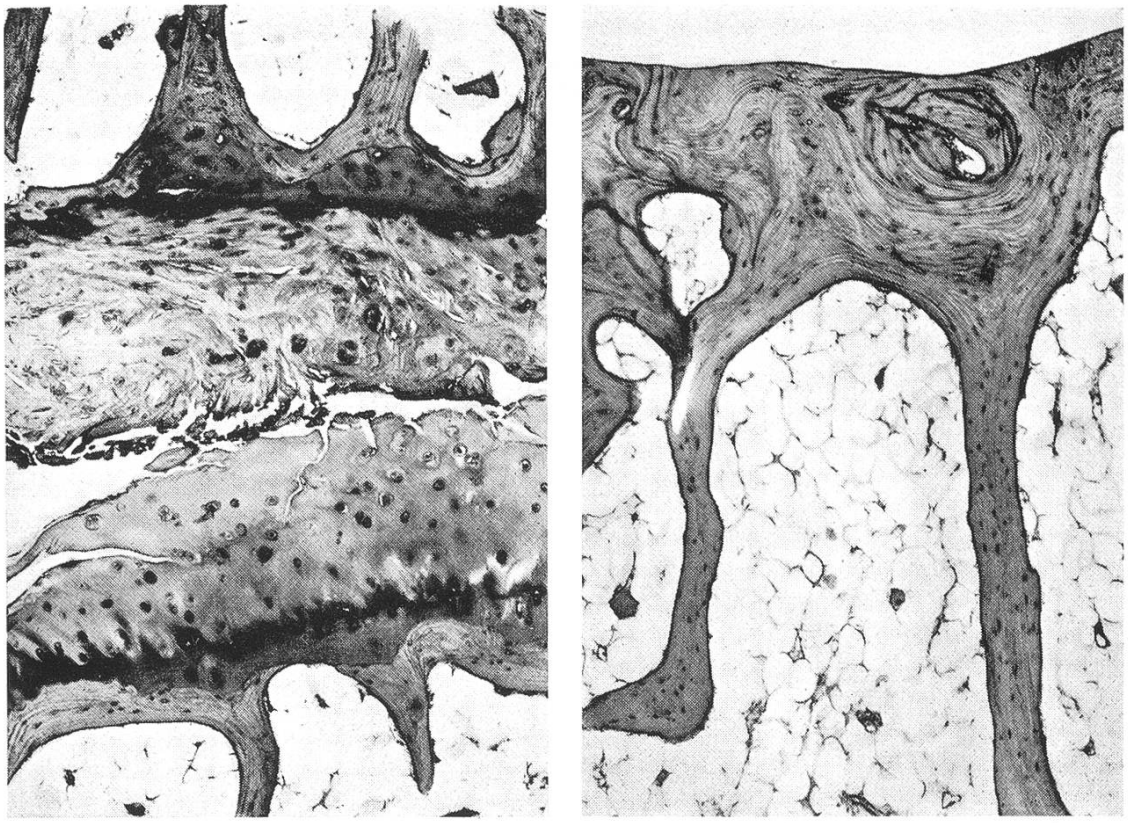

Abb. 4. K. Fritz, 100-jährig. SN. 105/66. Path. Inst. Zürich. Schwere Altersarthrose der Fingergelenke. Links: Aufsplitterung des Gelenkknorpels; rechts: Abschliff des Gelenkknorpels bis auf den Knochen. Vergrösserung 50 : 1.

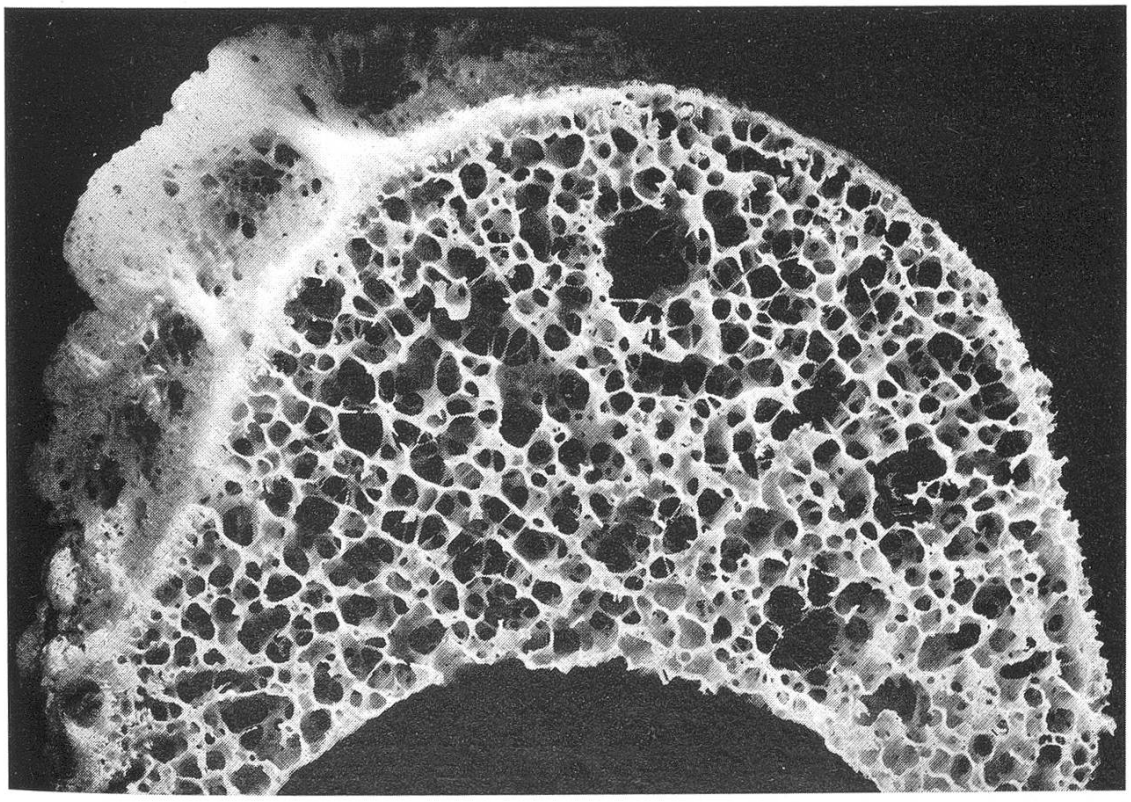

Abb. 5. A. Anna, 98-jährig. SN. 610/66. Path. Inst. Zürich. Horizontalschnitt durch Lendenwirbel. Ausgeprägte Osteoporose mit Randwülsten.

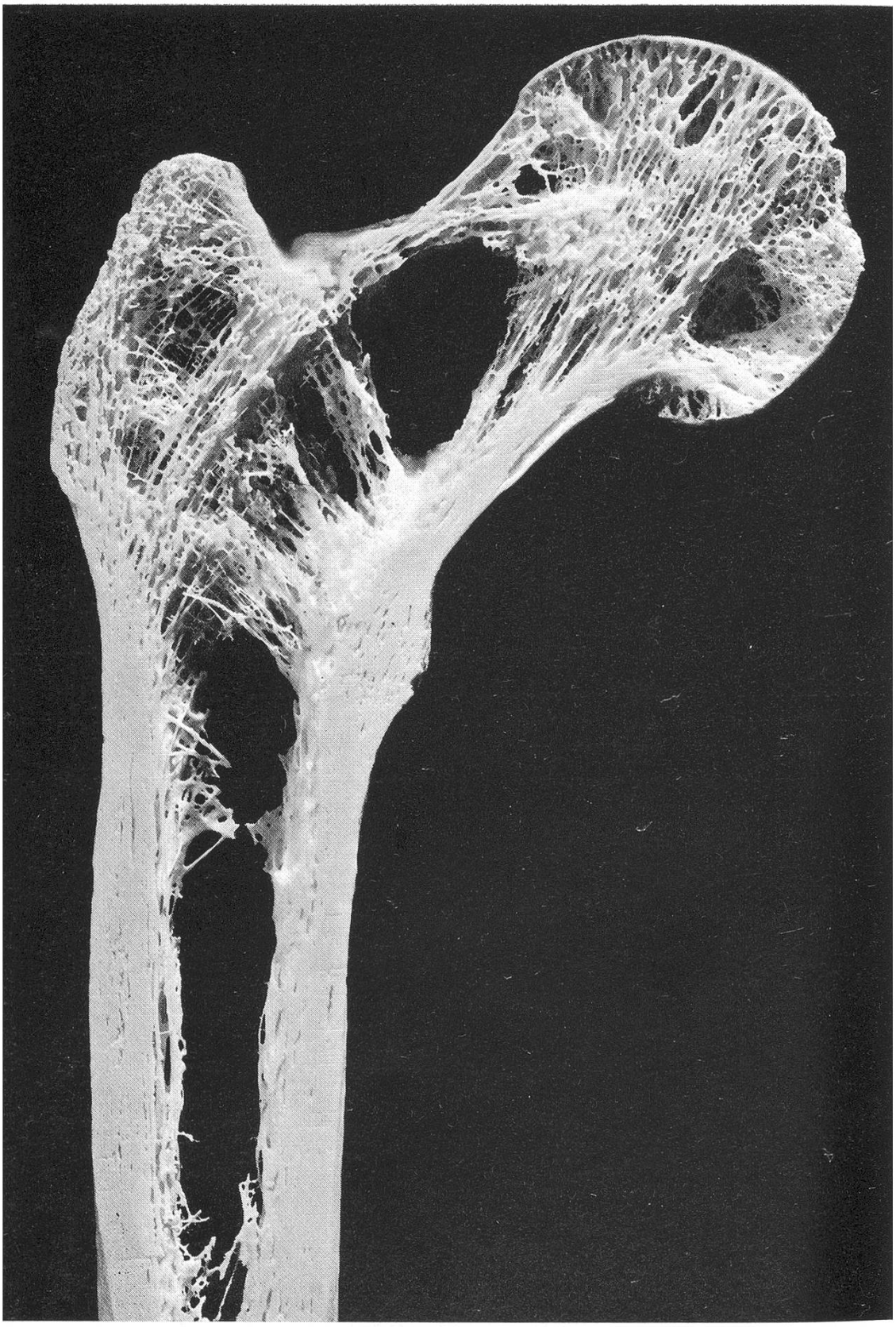

Abb. 6. A. Anna, 98-jährig. SN. 610/66. Path. Inst. Zürich. Frontalschnitt durch Oberschenkelknochen. Ausgeprägte Osteoporose, besonders im seitlichen Schenkelhalsdreieck. Verstärkung der Restspongiosa in den Zug- und Drucktrajektorien.