Zeitschrift: Bulletin der Schweizerischen Akademie der Medizinischen Wissenschaften = Bulletin de l'Académie suisse des sciences médicales = Bollettino dell' Accademia svizzera delle scienze mediche

Herausgeber: Schweizerische Akademie der Medizinischen Wissenschaften

Band: 1 (1944-1945)

Heft: 5

Artikel: Histologische Beobachtungen an molaren D-avitaminotisch ernährter Ratten

Autor: Schmuziger, P.

DOI: https://doi.org/10.5169/seals-306745

Nutzungsbedingungen

Die ETH-Bibliothek ist die Anbieterin der digitalisierten Zeitschriften auf E-Periodica. Sie besitzt keine Urheberrechte an den Zeitschriften und ist nicht verantwortlich für deren Inhalte. Die Rechte liegen in der Regel bei den Herausgebern beziehungsweise den externen Rechteinhabern. Das Veröffentlichen von Bildern in Print- und Online-Publikationen sowie auf Social Media-Kanälen oder Webseiten ist nur mit vorheriger Genehmigung der Rechteinhaber erlaubt. Mehr erfahren

Conditions d'utilisation

L'ETH Library est le fournisseur des revues numérisées. Elle ne détient aucun droit d'auteur sur les revues et n'est pas responsable de leur contenu. En règle générale, les droits sont détenus par les éditeurs ou les détenteurs de droits externes. La reproduction d'images dans des publications imprimées ou en ligne ainsi que sur des canaux de médias sociaux ou des sites web n'est autorisée qu'avec l'accord préalable des détenteurs des droits. En savoir plus

Terms of use

The ETH Library is the provider of the digitised journals. It does not own any copyrights to the journals and is not responsible for their content. The rights usually lie with the publishers or the external rights holders. Publishing images in print and online publications, as well as on social media channels or websites, is only permitted with the prior consent of the rights holders. Find out more

Download PDF: 15.07.2025

ETH-Bibliothek Zürich, E-Periodica, https://www.e-periodica.ch

D. K. 616.314.018:616.39

Histologische Beobachtungen an Molaren D-avitaminotisch ernährter Ratten

Von P. Schmuziger

Die Karies der Zähne ist eine Krankheit, die das ganze Interesse der Forschung erheischt. Es ist bekannt, daß die Vitamine für den normalen Aufbau der Hartsubstanz der Zähne eine große Rolle spielen. Weiter muß angenommen werden, daß Verkalkungsstörungen im Schmelz und im Dentin für den Beginn und die Ausbreitung der Karies der Zähne von Bedeutung sind.

Gallmann (Inaug.-Diss. Zürich 1937) hat an Tierversuchen bei der Ratte mit D-Avitaminose die Verhältnisse an den Schneidezähnen untersucht. Das Material von *Gallmann* wurde weiter verarbeitet, die Molaren können nun histologisch ausgewertet und mit den Befunden an den Schneidezähnen verglichen werden.

Als Versuchsobjekt wurden Albinoratten im Alter von 5 Wochen genommen und für mehrere Wochen mit rachitogener Nahrung ernährt. Der Abschluß einer der Versuchsreihen (Gruppe III) bestand in einer normalen Ernährung rachitischer Tiere.

Vorgängig dem Versuche erhielten die Kontrolltiere sowie die Versuchstiere mit nachfolgender normaler Ernährung (Versuchsreihe III) die Zuchtnahrung des Instituts für Haustierernährung der ETH.

Gelbes Maismehl	55%
Gerstenmehl	10%
Leinsamenmehl	10%
Alfalfamehl	3%
Rohkasein	3%
Trockenhefe	2%
Fleischmehl	6%
Trockenvollmilch	10%
Salzmischung nach McCollum und Davis	1%

Salzmischung:

NaCl	5,2 g
$MgSO_4$	8,0 g
NaH_2PO_4	10,4 g
K_2HPO_4	28,6 g
$Ca(H_2PO_4)_2$	16,2 g
Ca-Laktat	39,0 g
Eisenzitrat	3,5 g

Zugabe täglich einige Körner ganzen Roggens. Wasser ad libitum.

Als rachitogene Ernährung wurde McCollum Nr. 3143 verabreicht:

Gelber Mais	33%
Weizen	33%
Gelatine	15%
Weizengluten	15%
$CaCO_3$	3%
NaCl	1%
H_2O_2	ad libitum

Versuchsreihen:

Ausgangsalter = 5 Wochen

I. Rachitogene Ernährung.

a) 8 Wochen
b) 17 Wochen
c) 25 Wochen

II. 2 5½ Wochen alte Junge von rachitischen Eltern abstammend. Muttertier während Schwangerschaft und Laktation mit McCollum-Kost Nr. 3143 ernährt. Junge ohne Zusatznahrung.

III. Versuchsreihe mit nachfolgender normaler Ernährung (Grundnahrung, ohne künstlichen Vitaminzusatz).

Tiere bei Versuchsbeginn 5 Wochen alt

a) 6½ Wochen rachitogen. 13 Tage normal
b) 6½ Wochen rachitogen. 31 Tage normal
c) 6½ Wochen rachitogen. 60 Tage normal

Mikroskopische Befunde:

Präp. 1. Molar normale Ratte. Am Kronendentin ist eine schichtweise Ablagerung zu beobachten, jedoch keine deutlichen Globuli. Wurzeldentin gleichmäßig verkalkt, schmales Prädentin, gut ausgebildete und gut verkalkte Zementschicht. Periodontalspalt gleichmäßig breit. An der Wurzelspitze gut verkalkte Zementhaube, schichtweise abgelagert mit Zelleinschlüssen. (Abb. 1–3.)

Präp. 2. Rachitischer Schneidezahn: Tier 8 Wochen rachitisch.

Pulpa: Starke Gefäßfüllung. Odontoblasten regelmäßig gebildet. Dentinbegrenzung wellenförmig. Prädentin stark verbreitert mit Gefäßeinschlüssen. Verkalkung mangelhaft, deutliche Globuli. Da wo die Gefäßeinschlüsse sind, ist die Verkalkung noch mangelhafter. Schmelzbildung ohne Besonderheit. Im ganzen das Bild einer starken Störung. (Abb. 4.)

Präp. 3. Molar eines rachitischen Tieres (17 Wochen rachitisch).

Pulpa: Gefäßerweiterung. Odontoblastensaum regelmäßig. Prädentinsaum deutlich zu sehen, besonders am Boden der Kronenpulpa verbreitert. Wurzeldentin unregelmäßig breit ausgebildet, z. T. buchtig. Kronendentin wenig verändert, an einzelnen Stellen deutliche Globuli

Abb. 1. Molar, normale Ratte. Dentin ohne Störung, kräftige Zementablagerung, gut verkalkt, deutlicher Periodontalspalt.

Abb. 2. Ausschnitt aus Abb. 1. Oberes Wurzeldrittel. Man beachte die deutliche Zementanlagerung in der Bifinkationsstelle und längs der Wurzeln. Periodontalspalt gut ausgebildet.

Abb. 3. Ausschnitt aus Abb. 1. Zementanlagerung an der Wurzelspitze.

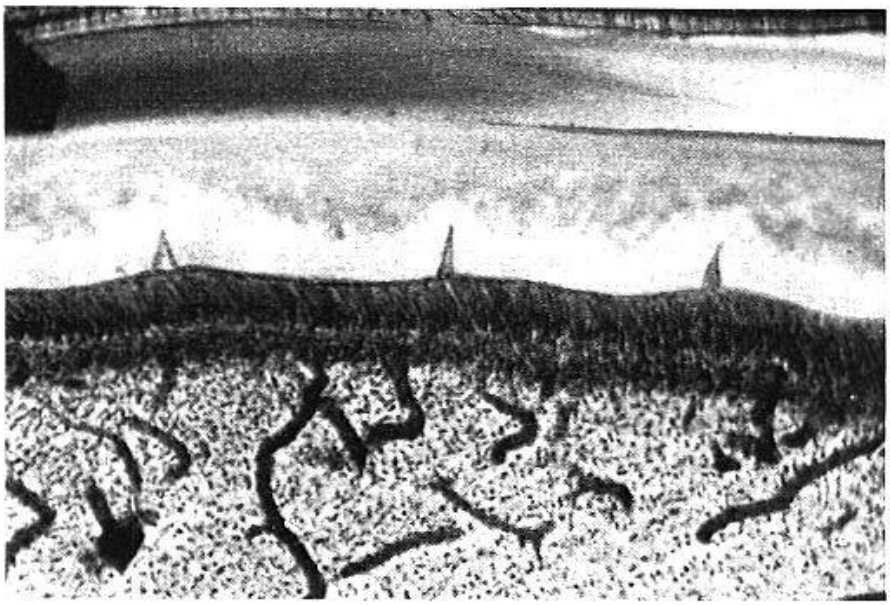

Abb. 4. Schneidezahn, Ratte. 8 Wochen rachitisch (R. 3, Nr. 2). Gefäßerweiterungen, buchtige Dentingrenze, Prädentin verbreitert mit Gefäßeinschlüssen, globulare Verkalkung.

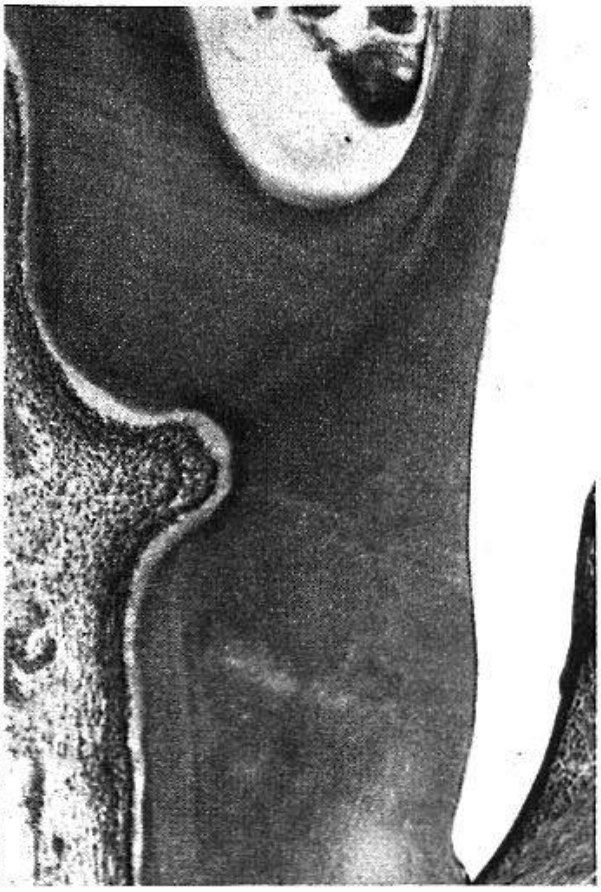

Abb. 5. Abb. 6.

Abb. 5. Molar. Ratte 17 Wochen rachit. (R. 9, Nr. 15). Gefäßerweiterung in Pulpa. z. T. buchtige Dentingrenze, Prädentin verbreitert, dünne, z. T. resorbierte Zementschicht, starke größtenteils unverkalkte Zementanlagerung an Wurzelspitze, Periodontverschmälerung durch Osteoidbildung.

Abb. 6. Teilausschnitt aus vorhergehendem Präparat. Geringgradige Störung im Kronendentin. Kalkglobuli.

zu erkennen. Zement längs der Wurzel schwach ausgebildet, z. T. durch Resorptionen abgebaut, dies besonders im oberen Drittel und in der Wurzelbifurkation. Zementhaube an der Wurzelspitze vergrößert, unverkalkt. Periodontalspalt stark verengt, insbesondere in der Bifurkationsgegend und im oberen Wurzeldrittel durch stark ausgebildetes Osteoid. (Abb. 5, 6.)

Präp. 4. Schneidezahn von während Schwangerschaft und Laktation rachitisch ernährtem Tier.

Pulpa: Sehr starke Gefäßfüllung. Beginnende Fibrose der Pulpa. Odontoblasten regelmäßig. Dentingrenze buchtig. Breite Prädentinzone mit Gefäßeinschlüssen. Ganz unregelmäßige Verkalkung des Dentins. Ganz außen unter dem Schmelz noch eine schmale regelmäßig verkalkte Schicht (evtl. noch vor der Schwangerschaft abgelagert), dann eine sehr wenig Globuli enthaltende Schicht, und zuinnerst wieder eine etwas besser und dichter verkalkte Schicht (evtl. nach Geburt verkalkt). Um die Gefäßeinschlüsse immer eine unverkalkte Prädentinzone. (Abb. 7.)

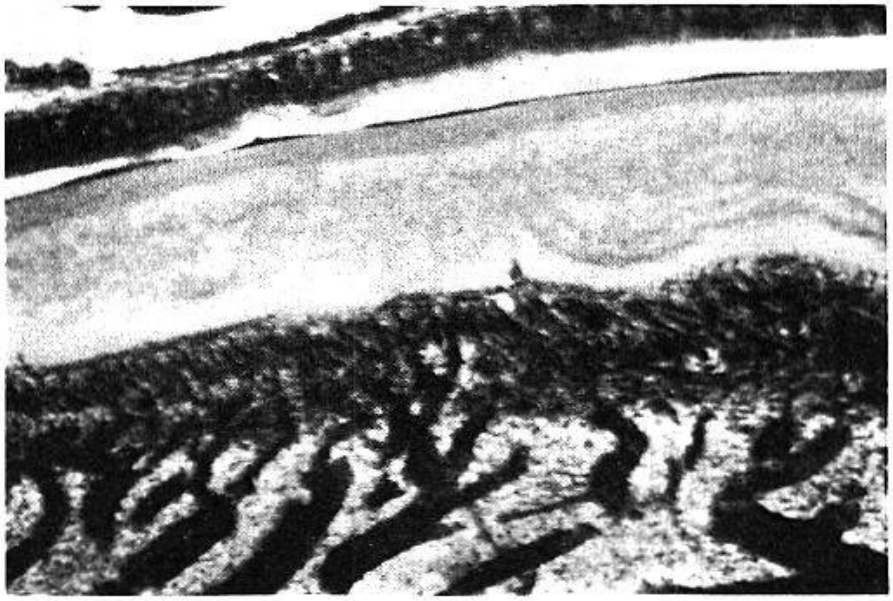

Abb. 7. Schneidezahn, Ratte während Schwangerschaft und Laktation rachitisch (Ras 9). Starke Gefäßerweiterung in Pulpa, beginnende Fibrose. Prädentin buchtig und verbreitert, Gefäßeinschlüsse. Verkalkungsstörung in 3± deutlichen Schichten.

Präp. 5. Molar desselben Tieres: An Krone keine Veränderung.

Pulpa: Mit Gefäßerweiterungen. Wurzeldentin in der ganzen Masse dürftiger ausgebildet als normal, ohne besondere Verkalkungsstörungen. Prädentin relativ schmal. Wiederum ganz schmaler Zementsaum um die Wurzeln, z. T. resorbiert, besonders im oberen Drittel und in der Gegend der Bifurkation der Wurzeln. Peridontalspalt durch Osteoid des Alveolarknochens verschmälert. (Abb. 8, 9.)

Abb. 8.

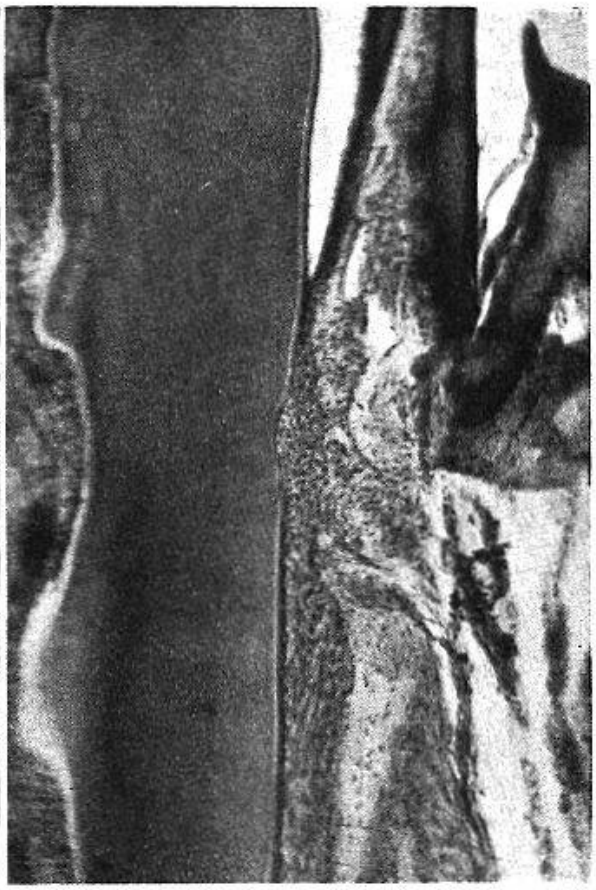

Abb. 9.

Abb. 8. Molar desselben Tieres. Gefäßerweiterung. Prädentinsaum, dünne, z. T. resorbierte Zementschicht, verbreiterte Zementhaube an Wurzelspitze, unverkalkt. Durch Osteoid verengter Periodontalspalt.

Abb. 9. Ausschnitt aus Abb. 8. Resorption an Wurzel. Verengerung des Periodontalspaltes durch Osteoid.

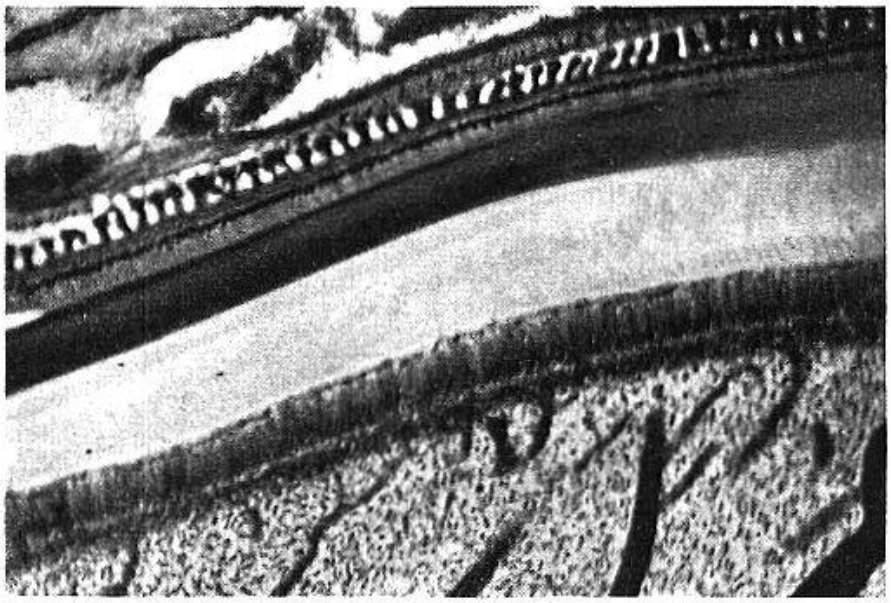

Abb. 10. Schneidezahn. 5½ Wochen altes Junges von während Schwangerschaft und Laktation rachitisch ernährtem Muttertier. Geringe Störung in der Kalkablagerung. Prädentin verbreitert.

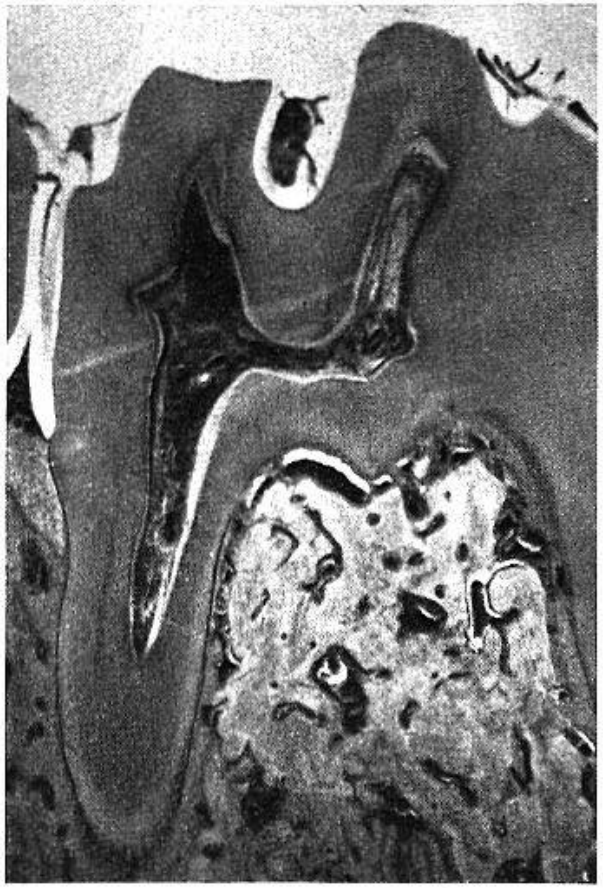

Abb. 11. Molar desselben Tieres. Geringe Beteiligung der Zahnhartgebilde. Verbreitertes Prädentin, Blutung in Pulpa, starke Verengerung des Periodontalspaltes durch Osteoid. Resorptionen an den Wurzeln.

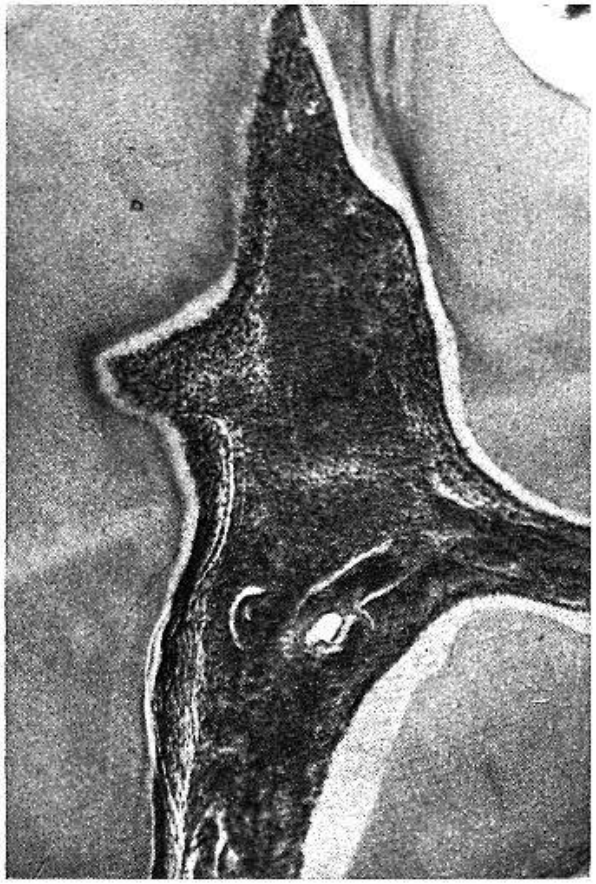

Abb. 12. Teilausschnitt aus Abb. 11. Blutung in Pulpa, verbreiterter Prädentinsaum, keine wesentliche Verkalkungsstörung im Dentin.

Abb. 13. Teilausschnitt aus Abb. 11. Tiefe Resorptionen an den Wurzeln.

Präp. 6. Schneidezahn von 5½ Wochen altem Jungen. Muttertier während Schwangerschaft und Laktation rachitisch ernährt. Junges ebenfalls rachitisch ernährt.

Pulpa: Wenig verändert. Gefäßerweiterung. Odontoblastenschicht normal. Prädentin verbreitert ohne sichere Gefäßeinschlüsse. Verkalkung gestört, jedoch verhältnismäßig wenig. Schmelz ohne Befund. (Abb. 10.)

Präp. 7. Molar desselben Versuches: Auffallend ist die geringe Beteiligung des Kronen- und Wurzeldentins.

Pulpa: Zeigt ausgedehnte Blutung. Odontoblasten regelmäßig. Prädentin teilweise stark verbreitert. Besonders auffallend ist die starke Verschmälerung des Periodontalspaltes durch die ausgesprochene Osteoidbildung des Alveolarknochens. Ausgedehnte Resorptionen an der Wurzeloberfläche, insbesondere im oberen Wurzeldrittel. (Abb. 11, 12, 13.)

Präp. 8. Tiere, welchen nach einer gewissen Zeit rachitischer Ernährung wieder die normale Nahrung zugeführt wurde, zeigen eine deutliche Besserung des *neu* gebildeten Dentins in den Schneidezähnen (Abb. 14). Da die Schneidezähne fortwährend wachsende Zähne sind, wird nach einiger Zeit der Zahn wieder vollkommen normal sein, da das pathologisch verkalkte Dentin beim Nachschub des Zahnes inzisalwärts abgekaut wird.

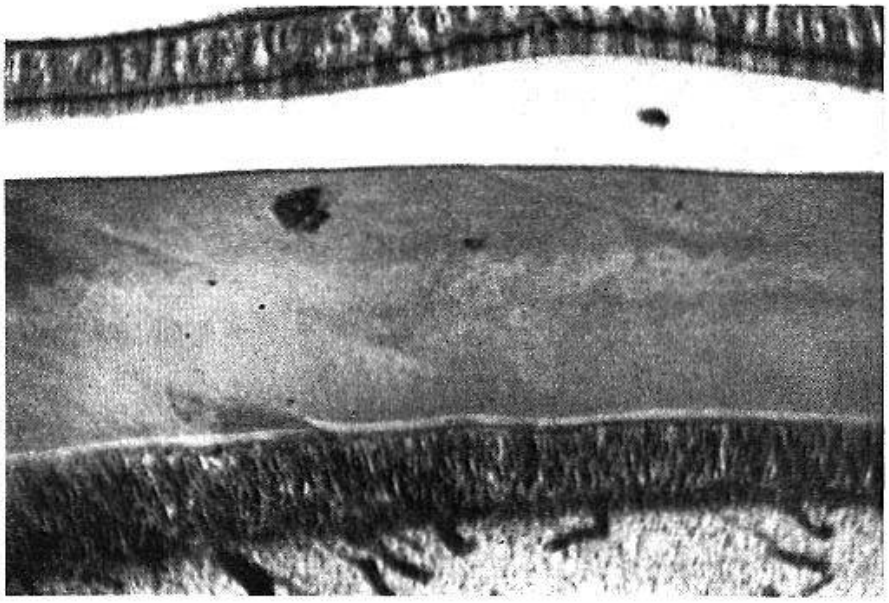

Abb. 14. Schneidezahn. Tier 6½ Wochen rachitisch, 13 Tage normal. Dentin mit deutlich 3 Schichten. Außen normal, dann Schicht mit globularer Verkalkung, dann neue regelmäßige Verkalkung.

Präp. 9. Molar eines Tieres, das 6 ½ Wochen rachitisch ernährt wurde und nachher 60 Tage normale Nahrung erhielt.

Im Kronendentin deutliches Globulardentin. In den Wurzeln Neubildung von Dentin, das besser verkalkt ist, und im Sinne von, der Wand anliegenden, Dentikeln das Lumen der Pulpa verengern. Außen an den Wurzeln wird in den Resorptionslakunen eine sich verkalkende Zementschicht angebaut. Der Alveolarknochen zeigt deutliche Resorptionslakunen, das Periodont verbreitert sich. (Abb. 15, 16.)

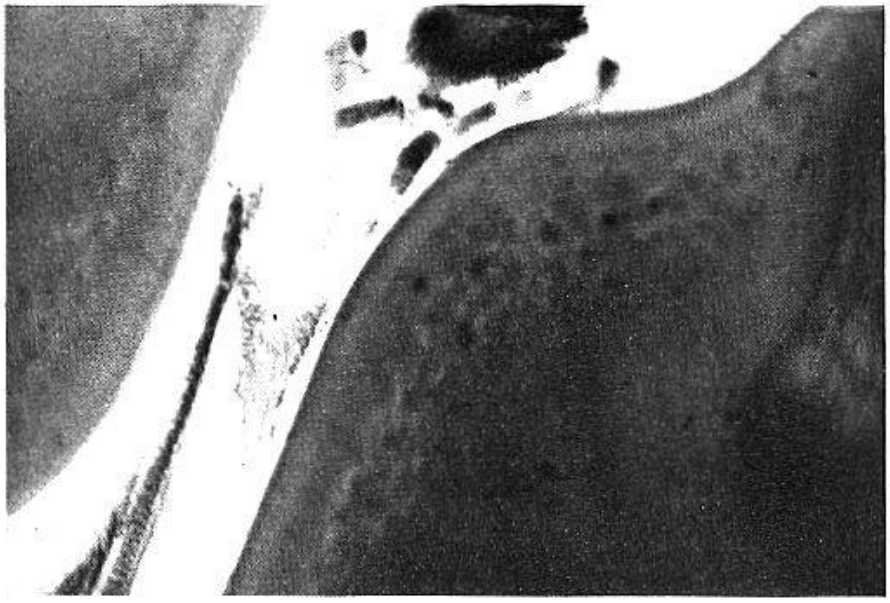

Abb. 15. Molar. Tier 6½ Wochen rachitisch, dann 60 Tage normal. Kronendentin zeigt deutliche globulare Verkalkungsschicht.

Fassen wir die Beobachtungen zusammen, so sehen wir, daß bei den Schneidezähnen D-avitaminotisch ernährter Ratten bei starker Gefäßhyperämie tiefgehende Verkalkungsstörungen auftreten, mit Einschluß von Kapillaren in das Prädentin.

An den Molaren sind die Veränderungen nicht so weitgehend. Auffallend sind:

a) Bildung eines Globulardentins mit mehr oder weniger starker Interglobularsubstanz in den Kronen.

b) Geringe Verbreiterung des Prädentins, besonders am Boden der Pulpakammer, buchtige Dentingrenze an einzelnen Wurzeln.

c) Starke Gefäßerweiterung evtl. auch Blutungen in der Pulpa.

d) An der Wurzelspitze mächtige Bildung unverkalkten Zementes. An den übrigen Wurzelteilen nur ganz geringe Zementanlagerung.

e) Resorptionen an den Wurzeln vom Periodontalspalt her, insbesondere in der Bifurkationsgegend und im oberen Drittel der Wurzeln.

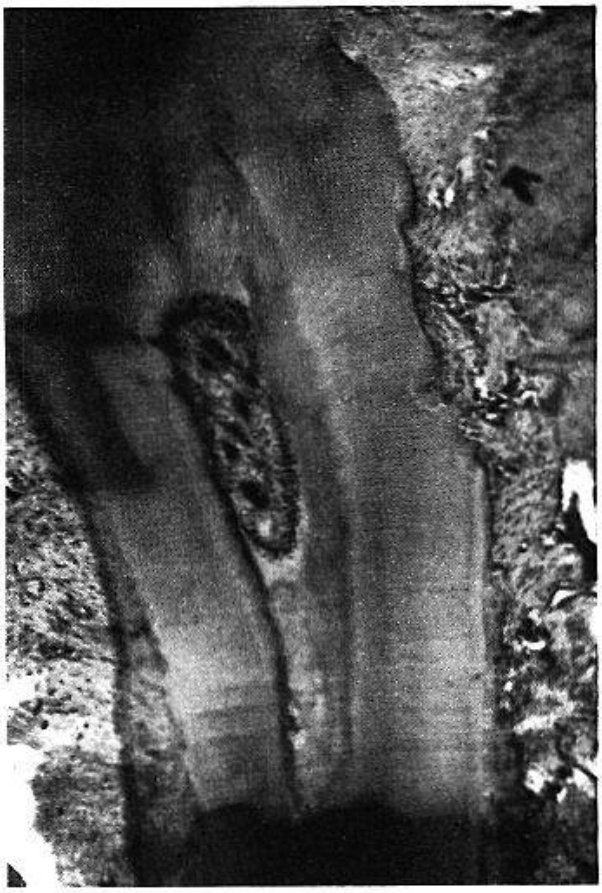

Abb. 16. Molar desselben Tieres, oberes Wurzeldrittel. Reparation der Wurzelresorption durch verkalkten Zement. Verbreiterung des Periodontalspaltes durch Resorptionen am Knochen.

f) Starke Verengerung des Periodontalspaltes durch Bildung von Osteoid an den Alveolarsepten und am interradikulären Knochen.

Unsere Beobachtungen stehen zum Teil im Gegensatz zu den Befunden von *Euler* (Dtsch. Zahn- usw. Heilk. **9,** 12, 571 [1942]), der die Zähne der *Kollath*schen Ratten-Rachitisversuche untersuchen konnte und der ausdrücklich schreibt: «Das Nagezahngebiet wird von der Rachitis im allgemeinen etwas weniger und später betroffen als das Molarengebiet.» Wir finden eine bedeutend tiefergehende Verkalkungs- und Strukturveränderung an den Schneidezähnen, während die Molaren auffallend geringe Beteiligung zeigen.

Wir bestätigen die starke Bildung von Osteoid im Bereiche des Alveolarfortsatzes der Molarengegend, die nach *Euler* sich schon nach 8 Tagen zeigt (Alveolartest). Wir konnten im Einklang mit *Euler* eine starke Verengerung des Periodontalspaltes insbesondere in der Wurzelbifurkationsgegend und im oberen Wurzeldrittel beobachten. An diesen Stellen sahen wir eine lebhafte Resorption am Zahne selbst, wohl als Folge der Verengerung des Periodontes.

Bei den Versuchen mit nachfolgender normaler Ernährung wird beim Schneidezahn das *neugebildete* Dentin normal verkalkt. Da es sich bei den Schneidezähnen um fortwährend wachsende Zähne handelt, ist nach einiger Zeit der ganze Zahn durch das nachwachsende normale Dentin ersetzt. Irgendeine Änderung am schlecht verkalkten Dentin ist während dieses Prozesses nicht zu sehen.

Bei den Molaren wird das neugebildete Dentin in dünner Schicht oder dentikelartig auf das Dentin mit den Verkalkungsstörungen aufgelagert. Mikroskopisch läßt sich keinerlei Beeinflussung des abnormal verkalkten Dentins nachweisen. Es deckt sich dies mit den Bildern am Menschen aus *Westins* Beitrag in: «An Investigation into questions of social Hygiene in the countries of Västerbotten and Norbotten. Sveden», das durch das schwedische «Royal Medical Board» 1934 herausgegeben wurde (Abb. 17).

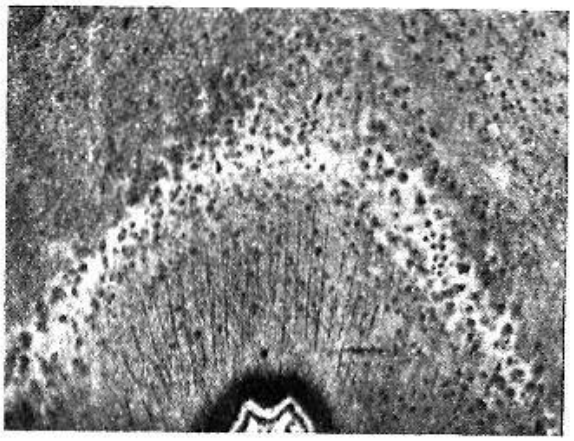

Abb. 17. Ausschnitt aus einem 6jahr-Molar mit deutlicher Verkalkungsstörung. 3 Schichten: außen normal, dann Schicht abgelagert während der floriden Rachitis, innen normale Schicht, nach Abklingen der Störung. (Abb. aus Westin, loc. cit.)

Der Zementmantel an der Wurzelspitze verkalkt. Im Bereiche der Resorptionen an der Außenseite der Zahnwurzeln sieht man eine Reparation durch Zementauflagerung. Am Alveolarknochen sieht man deutlich Resorptionslakunen. Der Periodontalspalt wird wieder breiter. Die Periodontalfasern ordnen sich wieder. Wir können demnach die Ansicht *Eulers* (loc. cit.), daß «mit einem späteren vollständigen Verschwinden des im Periodontalraum angelagerten Osteoids nicht zu rechnen» ist, nicht stützen.

Für eine normale Zahnbildung wird, ausgehend von den Beobachtungen an den Molaren, die Forderung erneuert, daß während der Entwicklungs- und Verkalkungsperiode der Zähne eine ausgeglichene Ernährung gewährleistet sein muß (Kariesprophylaxe).

Klinische Beobachtungen zeigen zwar, daß hypoplastische Zähne nicht häufiger der Karies verfallen als normale Zähne. Beim Auftreten der Karies wird der Ablauf derselben als stürmischer angenommen. Beobachtungen, die von einer kariesschützenden Wirkung von Vitamingaben

nach Ausbildung der Zähne sprechen, lassen vermuten, daß dieser Schutz nicht durch die Beeinflussung der Hartgebilde geschieht, sondern daß außerhalb des Zahnes liegende Momente beeinflußt werden (Speichel mit seinen Fermenten ?).

Zusammenfassung

Eine Reihe von weißen Ratten wird für längere Zeit mit McCollum-Diät Nr. 3143 ernährt. Einige Tiere erhalten nach 6½ Wochen Rachitis wieder für 13 Tage, 31 Tage und 60 Tage die normale Grundnahrung.

Beim Vergleich der Zahnveränderungen finden wir im Gegensatz zu den Untersuchungen von *Euler*, daß die fortwährend wachsenden Schneidezähne bei Gefäßerweiterung in der Pulpa *erheblich* stärkere Veränderungen zeigen (globulare Verkalkung, Gefäßeinschlüsse) als die Molaren. An den Molaren findet man globulare Verkalkung im Kronendentin, geringe Verbreiterung des Prädentins, buchtige Dentingrenze an einzelnen Wurzeln, Gefäßerweiterung, evtl. Blutungen in der Pulpa, verbreiterte Anlagerung von unverkalktem Zement an der Wurzelspitze, längs der Wurzeln nur ganz schwache Zementanlagerung, Resorptionen der Wurzel von außen in der Bifurkation und im oberen Wurzeldrittel. Periodont durch Osteoid an diesen Stellen besonders verengt.

Nach Verabreichung von Normalnahrung verändert sich das ungenügend verkalkte Dentin der Krone nicht, die globulare Verkalkung und die interglobulare Substanz bleiben. Das neugebildete Dentin in schwacher Schicht wird besonders in den Wurzeln dem schlecht verkalkten Dentin angelagert.

Der Zement an der Wurzelspitze verkalkt, die Resorptionen werden durch Zementeinlagerung repariert, der Alveolarknochen wird resorbiert, so daß der Periodontalspalt sich wieder verbreitert (im Gegensatz zur Annahme von *Euler*).

Beobachtungen der karieshemmenden Wirkung von Vitamingaben, nach Ausbildung des Zahnes, lassen vermuten, daß dieser Schutz nicht durch Beeinflussung der Hartgebilde geschieht, sondern daß außerhalb des Zahnes liegende Momente beeinflußt werden (Speichel, Fermente ?).

Die gute Bildung der Hartgebilde des Zahnes werden nur durch eine ausgeglichene Ernährung *während* der Entwicklungs- und Verkalkungsperiode des Zahnes gewährleistet. Nach dieser Zeit ist eine direkte Einwirkung mikroskopisch nicht nachweisbar.

Résumé

Une série de rats blancs est soumise pendant une période prolongée au régime de McCollum No. 3143. Après 6 semaines ½ de rachitisme, une

partie de ces animaux reçoit de nouveau le régime de base normal pendant des périodes de 13, 31 et 60 jours.

La comparaison des modifications dentaires montre que, contrairement aux conclusions des expériences d'*Euler*, les incisives qui croissent continuellement présentent, en cas de vasodilatation, des modifications beaucoup plus importantes (calcifications globuleuses, inclusions vasculaires) que les molaires. Dans ces dernières on observe des calcifications globuleuses de la dentine de la couronne, une légère extension de la prédentine, à certaines racines des retraits de la dentine au niveau du collet, de la vasodilatation pouvant aller jusqu'à une hémorragie pulpaire, une extension des dépôts de cément non-calcifié de l'apex, par contre de rares dépôts de cément le long de la racine, une résorption extérieure de la racine au niveau de la bifurcation et du tiers supérieur. Là, le périoste est particulièrement aminci par la formation d'ostéoïdes.

Après la reprise du régime normal, la dentine insuffisamment calcifiée de la couronne ne se modifie pas, les calcifications globuleuses et la substance interglobuleuse persistent. La dentine nouvellement formée en couche mince, se fixe à la dentine mal calcifiée, en particulier au niveau des racines.

Le cément de l'apex se calcifie, les parties résorbées sont remplacées par des dépôts de cément, le tissu osseux alvéolaire est résorbé si bien que la fente périostique s'élargit (contrairement à l'opinion d'*Euler*).

Les observations portant sur l'action inhibitrice des vitamines sur la carie dentaire déjà formée, permettent de supposer que cette action protectrice ne s'exerce pas sur les parties dures; la raison en est à rechercher dans des causes externes (salive, ferments ?).

Une dentification normale n'est assurée que par un régime équilibré au cours des périodes de développement et de calcification. Plus tard il est impossible de déceler au microscope une influence directe de la nourriture sur le développement dentaire.

Riassunto

Una seria di topi bianchi è sottoposta durante un periodo prolungato al regime di *Mc Collum* No. 3143. Dopo 6 ½ settimane di rachitide, una parte degli animali riceve di nuovo il regime di base normale durante un periodo di 13, 31 e 60 giorni.

Il paragone delle modificazioni dei denti mostra che contrariamente alle conclusioni degli esperimenti di *Euler*, gli incisivi che continuano a crescere gradualmente presentano, in caso di vasodilatazione, modificazioni molto più importanti che i molari (calcificazioni globulari, inclusioni vascolari). In questi ultimi si osservano delle calcificazioni globulari

nella dentina della corona, una leggera estenzione della predentina, che la dentina di certe radici si era ritirata fino al livello del colletto, una vasodilatazione che poteva andare fino all'emorragia polpare, un'estenzione dei depositi di cemento non calcificato alla punta della radice, dei depositi rari lungo la radice, un riassorbimento esterno della radice al livello del bivio e del terzo superiore. In quel punto, il periostio è particolarmente sottile in seguito alla formazione di osteoidi.

Dopo la ripresa del regime normale, la dentina non abbastanza calcificata della corona non si modifica, le calcificazioni globulari e la sostanza interglobulare persistono. La dentina nuovamente formata in stratti sottili, si fissa alla dentina mal calcificata, in particolare al livello delle radici.

Il cemento della punta della radice si calcifica, le parte riassorbite sono sostituite da depositi di cemento, il tessuto osseo alveolare è riassorbito in tale modo che la fessura si allarga (contrariamente all'opinione di *Euler*).

Le osservazioni svolte sull'azione inibitrice delle vitamine sulle carie dentarie già formate permettono di supporre che l'azione protettrice non si svolge sulla parte dura; la ragione è da cercare in cause esterne (saliva, fermenti ?).

Una dentificazione normale non è sicura che con un regime equilibrato nel corso dei periodi di sviluppo e di calcificazione. Più tardi è impossibile di svelare al microscopio un'influenza diretta della nutrizione sullo sviluppo dentario.

Summary

A series of white rats are kept for some time on McCollum's diet No. 3143. After 6½ weeks of rachitis, some of the animals receive the normal basic diet for periods of 13, 31 and 60 days.

The comparison of the dental changes, shows, contrary to *Euler's* investigations, that the continually growing incisors, in case of vasodilatation, exhibit considerably greater changes (globular calcification, vessel inclusions) than in the molars. In the latter, globular calcification of the dentine of the crown is found, slight extension of the predentine, notches in the dentine of the collum on some of the roots, vasodilatation, eventually haemorrhage of the pulp, increased accumulation of non-calcified cement on the apex of the root, along the root only very slight accumulation of cement, exterior resorption of the root at the height of the bifurcation and the upper third of the root. At these points the periodontium is particularly compressed by osteoid formation.

After administration of normal food the insufficiently calcified dentine

of the crown does not change, globular calcification and interglobular substances remain. The thin layer of newly formed dentine accumulates, especially on the roots, in the badly calcified dentine.

The cement of the apex of the root is calcified, the resorbed parts are repaired by accumulation of cement, the alveolar bone is resorbed, so that the periodontal space is again widened (contrary to *Euler's* supposition).

Observations as to the effect of vitamines on the inhibition of caries in fully grown teeth, allow for the supposition that this protection is not due to any influence on the teeth, but rather on outside factors (saliva, ferments ?).

Favourable dentification can only be obtained during the period of development and calcification of the teeth, by means of well balanced nourishment. Later it is impossible to reveal microscopically any influence of diet on dental growth.