Zeitschrift: Bulletin der Schweizerischen Akademie der Medizinischen Wissenschaften = Bulletin de l'Académie suisse des sciences médicales = Bollettino dell' Accademia svizzera delle scienze mediche

Herausgeber: Schweizerische Akademie der Medizinischen Wissenschaften

Band: 3 (1947-1948)

Heft: 1

Artikel: La pathogénie des altérations électrocardiographiques de la péricardite

Autor: Coelho, Eduardo

DOI: https://doi.org/10.5169/seals-306878

Nutzungsbedingungen

Die ETH-Bibliothek ist die Anbieterin der digitalisierten Zeitschriften auf E-Periodica. Sie besitzt keine Urheberrechte an den Zeitschriften und ist nicht verantwortlich für deren Inhalte. Die Rechte liegen in der Regel bei den Herausgebern beziehungsweise den externen Rechteinhabern. Das Veröffentlichen von Bildern in Print- und Online-Publikationen sowie auf Social Media-Kanälen oder Webseiten ist nur mit vorheriger Genehmigung der Rechteinhaber erlaubt. Mehr erfahren

Conditions d'utilisation

L'ETH Library est le fournisseur des revues numérisées. Elle ne détient aucun droit d'auteur sur les revues et n'est pas responsable de leur contenu. En règle générale, les droits sont détenus par les éditeurs ou les détenteurs de droits externes. La reproduction d'images dans des publications imprimées ou en ligne ainsi que sur des canaux de médias sociaux ou des sites web n'est autorisée qu'avec l'accord préalable des détenteurs des droits. En savoir plus

Terms of use

The ETH Library is the provider of the digitised journals. It does not own any copyrights to the journals and is not responsible for their content. The rights usually lie with the publishers or the external rights holders. Publishing images in print and online publications, as well as on social media channels or websites, is only permitted with the prior consent of the rights holders. Find out more

Download PDF: 02.07.2025

ETH-Bibliothek Zürich, E-Periodica, https://www.e-periodica.ch

C.D. 616.11.002: 616.12.07

La pathogénie des altérations électrocardiographiques de la péricardite

Étude clinique et expérimentale

Par Eduardo Coelho

La courbe électrocardiographique de la péricardite est aujourd'hui bien connue et caractérisée par l'inversion ou l'aplatissement de l'onde T, le déplacement du segment R–ST et la diminution de l'amplitude du complexe ventriculaire.

Sans preuves anatomiques ou physiologiques convaincantes, on rend responsable de cette anomalie de l'E.C.G. l'hypertension intra-péricardique (Herztamponade) avec l'ischémie du myocarde sousjacent, l'existence d'une myocardite subépicardique en plaques, l'irritation du myocarde ou perturbations purement fonctionnelles. Chacune des deux premières hypothèses pathogéniques est, d'après l'expérience ou la prédilection de l'auteur, mise en cause dans les traités les plus récents d'électrocardiographie – ceux de *Katz*, d'*Holzmann*, de *Kienle*, de *Lepeschkine*, de *Scherf*, *Bush* et *Winsor*, etc. Mais aujourd'hui la plupart des cardiologues acceptent avec *Van der Veer* et *Norris* l'hypothèse de la myocardite.

Faisons une analyse de notre matériel clinique, comparons les caractéristiques électrocardiographiques avec le résultat de l'examen histologique de quelques cas, et voyons si les évolutions graphique et clinique, et l'interprétation de la physiopathologie qui les commandent, nous permettent d'en conclure quelques données pathogéniques. Nos études électrocardiographiques portent sur 138 cas personnels de péricardite aiguë et chronique qui embrassent les variétés étiologiques suivantes:

Tableau 1

Pericardite urémique	10 cas
Péricardite purulente	7
Hémopéricarde	1
Péricardite rhumatismale	48
Péricardite tuberculeuse	42
Péricardite d'étiologie indéterminée	10
Péricardite constrictive chronique (maladie de Pick)	18
Tumeurs primitives du péricarde et péricardite	2
	138 cas

Ici s'ajoutent:

Péricardite calcifiante non constrictive	3 cas
Péricardites constrictives chroniques opérées	8

Nous ne comptons pas les cas de *pericarditis epistenocardica*.

Dans 132 cas de péricardite nous trouvons des altérations du tracé, suffisantes pour que nous puissions établir leur diagnostic. 6 seulement – un de péricardite vraisemblablement tuberculeuse et 5 de péricardite rhumatismale, de forme fugace, présentèrent un E.C.G. normal. Il ne le fut probablement pas toujours, mais l'évolution rapide de l'inflammation du péricarde ne permit pas de fixer l'aspect électrographique de la péricardite, de sorte que nous n'avons pas réussi à l'enregistrer. On trouve déjà dans ces constatations une première divergence avec les résultats de beaucoup de cardiologues. En effet, les opinions diffèrent quant au pourcentage de tracés anormaux dans la péricardite. *Winternitz* et *Langendorf* trouvent des anomalies électrocardiographiques dans 47 cas sur 76. *Bellet* et *McMillan* ne notèrent d'altérations que dans 12 cas sur 57. Selon *Noth* et *Barnes*, le pourcentage des modifications de l'E.C.G. dans la péricardite varie de 38 à 80%. Notre taux d'anomalies est beaucoup plus élevé, car lorsque nous suspectons l'existence d'une péricardite, nous laissons faire un E.C.G. durant plusieurs jours de suite. De cette façon, nous avons plus de chances de trouver des altérations qui nous échapperaient si nous n'en faisions qu'un seul. La valeur diagnostique de ces altérations est de toute importance. Chez quelques malades ayant à peine de la fièvre, nous avons trouvé normaux tous les signes cliniques et radiographiques. Seul l'E.C.G. permit de poser le diagnostic avec certitude. La ponction du péricarde vint du reste le confirmer. Aucun autre signe n'apparut. Chez d'autres malades, les autres symptômes de la péricardite vinrent compléter le tableau de la maladie. Dans certains cas de péricardite aiguë ou chronique l'aspect électrocardiographique est un élément précieux, dont nous ne nous passons jamais, et qui, en cas douteux, nous confirme le diagnostic de la maladie. Pouvons-nous, alors, définir une forme typique de l'E.C.G. pour la péricardite aiguë et pour la péricardite chronique, telle que nous la qualifions au commencement de cet exposé, avec trois aspects caractéristiques et avec l'évolution en 3 ou 4 périodes, ainsi que l'admettent certains cardiologues (*Schwab* et *Herrmann*, *Holzmann*)? Pouvons-nous aussi assigner une configuration déterminée à chaque stade de l'évolution de la péricardite? Il n'y a pas de forme unique de l'E.C.G. pour la péricardite, ni d'évolution typique. Nous allons voir que les aspects électrocardiographiques peuvent être des plus variés. Le premier stade de la maladie peut présenter dans son E.C.G. quelques modifications parfois légères,

pouvant ensuite, augmenter d'intensité quelques jours après. Dans d'autres cas, au début de la péricardite, l'E.C.G. exubérant de signes graphiques se normalise rapidement, ou dure quelques mois, ou reste definitivement sans que la fonction cardiaque, surtout la diastole soient compromises. Il n'y a pas, dirons-nous, de *forme typique* de l'E.C.G.

Les altérations des courbes que présentent les malades avec péricardite, se rencontrent dans l'insuffisance coronaire, chez beaucoup de malades à insuffisance ovarienne ou thyroïdienne, dans l'hyperpotassémie, l'hypocalcémie, dans l'insuffisance aiguë des surrénales ou dans la forme acidosique de la maladie d'Addison – comme nous avons eu l'occasion de démontrer les premiers, en 1932, *à la Société des Hôpitaux de Paris* – dans quelques cas de pellagre et autres avitaminoses, en cardiopathies sous l'action de la digitale, etc. Ce ne sont pas des physionomies graphiques spéciales à la péricardite, mais des anomalies qui peuvent exister dans d'autres cas pathologiques. Toutefois, le diagnostic différentiel est presque toujours possible en présence du cas clinique.

Afin d'être à même de fixer la valeur diagnostique de l'E.C.G. dans la péricardite, je présenterai quelques cas, dans lesquels l'altération électrocardiographique était *le seul signe*, permettant d'établir le diagnostic de cette maladie:

1° *Fièvre rhumatismale* (fig. 1). Il s'agit d'un garçon de 12 ans; température de 39° à 40° et sans signes à l'auscultation cardiaque. Radiographie du thorax normale. E.C.G.: Elévation de ST dans les 3 dérivations des membres, T_3 inversée, T_4 inversée en CF_2 et en CF_3, et onde Q augmentée dans les 3 dérivations des membres. Ce fut l'unique signe. Nous avons fait une péricardiocentèse qui confirma le diagnostic.

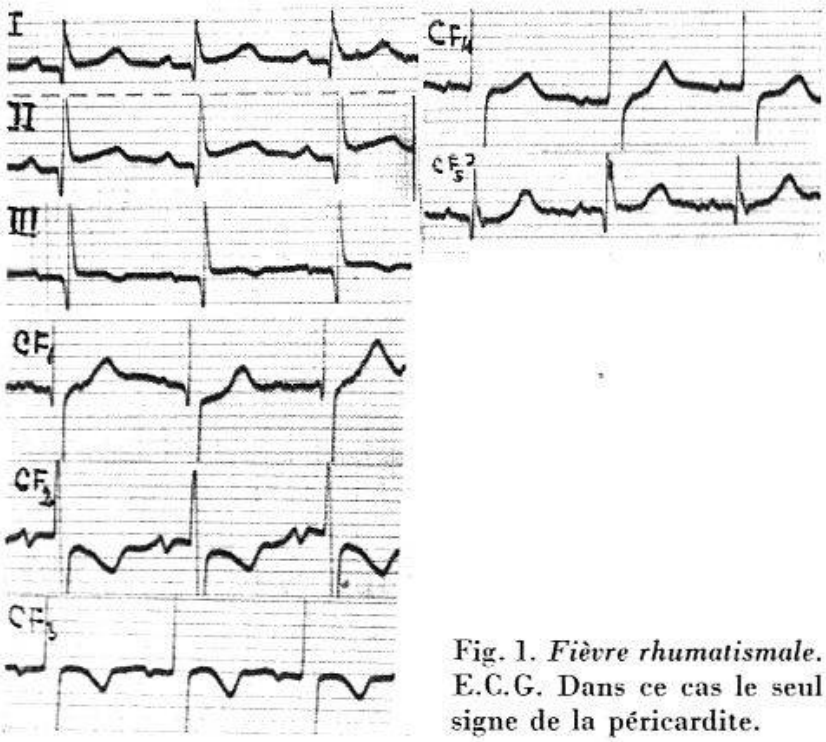

Fig. 1. *Fièvre rhumatismale.* E.C.G. Dans ce cas le seul signe de la péricardite.

2° *Septicémie et péricardite purulente* (fig. 2).

1er E.C.G. Surélévation du segment RS–T dans les 3 dérivations.

2e E.C.G. Décalage de ST_1 et ST_2 et T_2 diphasique.

3e E.C.G. Le segment RS–T est incurvé avec une convexité supérieure dans les 1re et 2e dérivations; T_1 et T_2 inversées.

Sans l'E.C.G., il eut été impossible de poser le diagnostic de ce cas. Du reste, un tel exemple n'est pas rare. *Winternitz* et *Langendorf* rapportent 8 cas de péricardite purulente que seule l'autopsie a permis de diagnostiquer.

Nous avons donc une méthode capable de diagnostiquer presque tous les cas d'une maladie beaucoup plus fréquente qu'on le croit et qui passe souvent inaperçue.

D'une manière générale l'E.C.G. ne nous permet pas d'établir l'étiologie de la péricardite. Toutefois, nous pouvons affirmer que le décalage de ST vers le haut, formant quelquefois une véritable onde en dôme, se trouve presque uniquement dans les péricardites purulentes et rhumatismales. Nous ne l'avons jamais vu dans la péricardite tuberculeuse. L'onde T profondément inversée que nous avons rencontrée dans la première dérivation de quelques péricardites urémiques est, à notre avis, une perturbation électrocardiographique antérieure à l'apparition de la péricardite, ou quelquefois la conséquence d'une hyperpotassémie et d'une hypocalcémie, n'ayant rien à voir avec la péricardite.

Il y a certains cas de péricardite rhumatismale où il est possible d'établir le diagnostic étiologique par l'E.C.G. seul, lorsque le rhumatisme a envahi simultanément le péricarde et le myocarde.

Je vais vous montrer quelques E.C.G. où ces phénomènes se constatent et nous apportent un renseignement important pour la pathogénie de ces

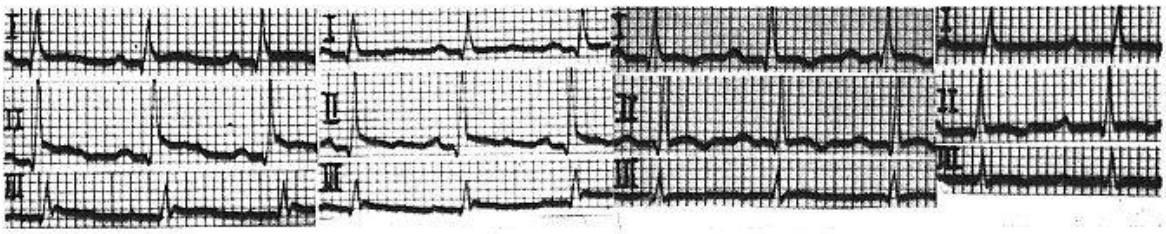

Fig. 2. *Péricardite aiguë purulente.* E.C.G. Dans ce cas le seul signe de la péricardite.

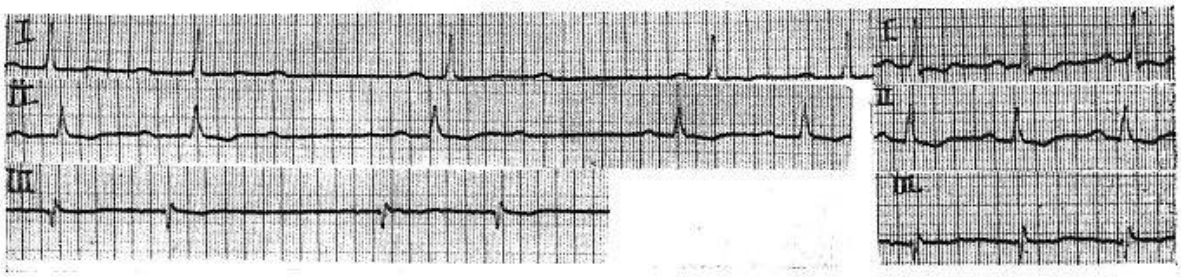

Fig. 3. *Fièvre rhumatismale: myocardite et péricardite.* E.C.G. Dans le même tracé, des signes de péricardite et de myocardite (I).

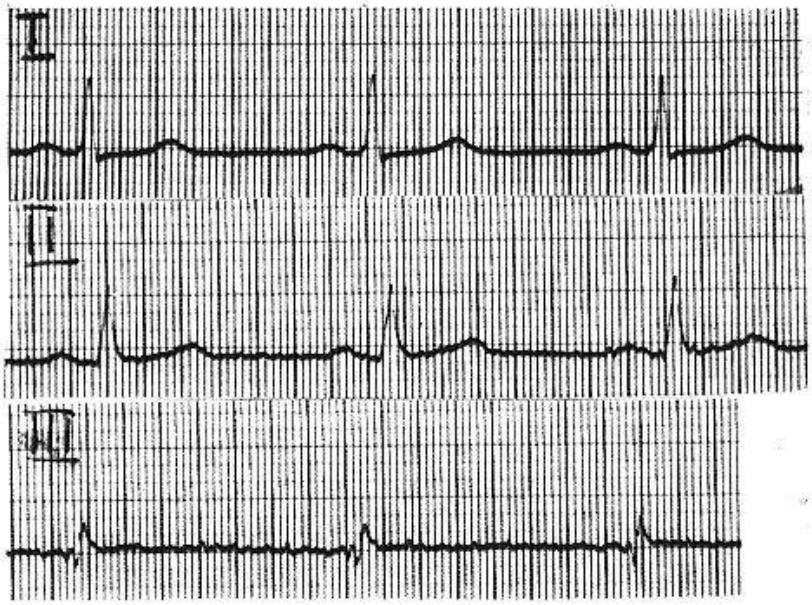

Fig. 4. E.C.G. du cas de la figure antérieure normalisé (II).

perturbations: nous avons sur le même tracé des altérations entièrement différenciées, les unes d'enveloppement myocardique, d'autres d'irritation péricardique.

3° *Fièvre rhumatismale. Péricardite et myocardite aiguës* (fig. 3 et 4). E.C.G.: Onde T négative dans les 2e et 3e dérivations: dénivellation de ST en toutes les dérivations (signes de péricardite); PR. = 0″ 26 (troubles du myocarde).

En général, l'apparition des altérations électrocardiographiques est précoce et ne dépend pas de l'extension de l'épanchement; un épanche-

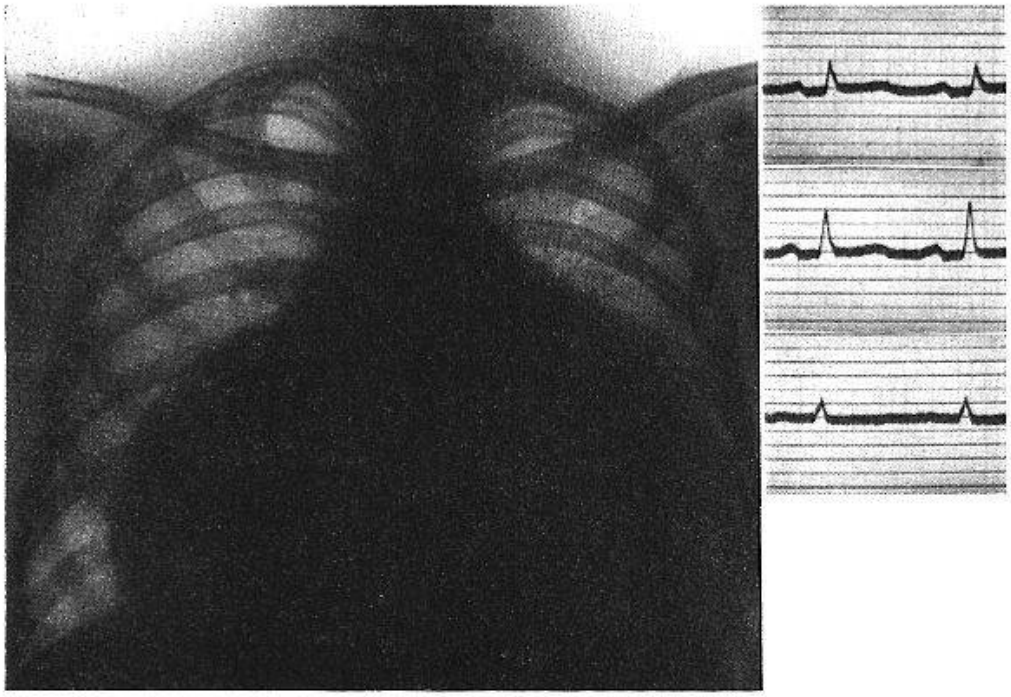

Fig. 5. *Péricardite tuberculeuse aiguë.* L'épanchement péricardique est très grand et les altérations électrocardiographiques très petites.

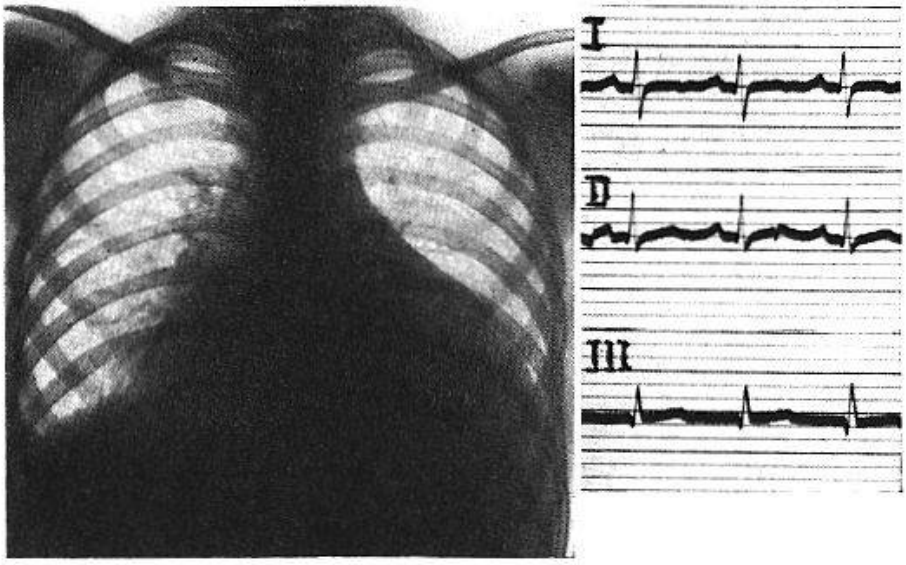

Fig. 6. *Péricardite tuberculeuse aiguë.* Les altérations du tracé sont légères (I).

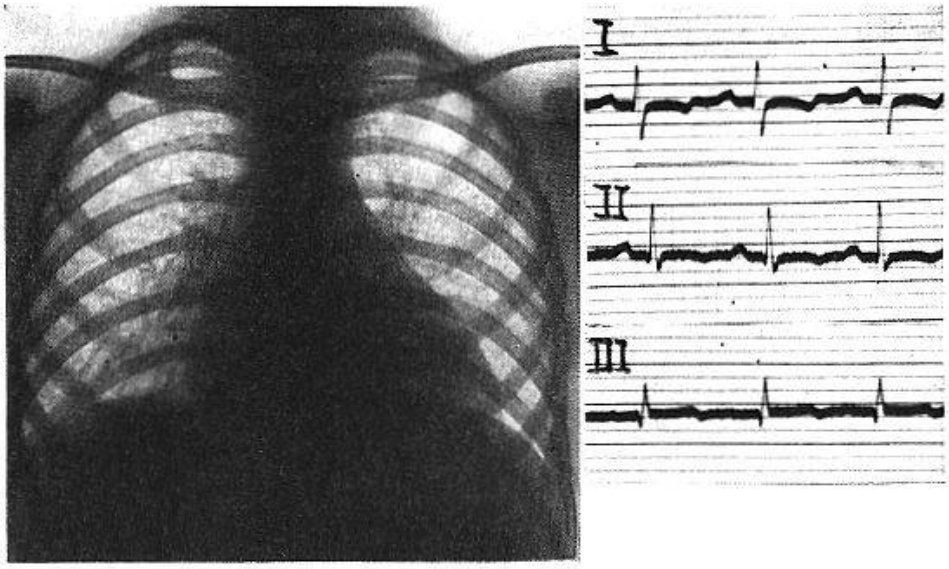

Fig. 7. Le même cas que la figure antérieure. L'épanchement a diminué et les altérations électrocardiographiques ont augmenté (II).

ment léger peut provoquer de grandes modifications de l'E.C.G. et un grand épanchement peut donner de petites perturbations dans les tracés.

Je vous présenterai quelques cas, où nous pourrons vérifier, en comparant les radiographies avec les E.C.G., qu'il n'existe pas de relation entre l'extension de l'épanchement et l'intensité des altérations des courbes électriques.

4° *Péricardite aiguë* (fig. 5). E.C.G.: Légère élévation de ST dans les 1re et 2e dérivations. Aplatissement de T_1 et T_2. T_3 coïncide avec la ligne iso-électrique. Radiographie: Enorme épanchement péricardique. Mort subite par embolie pulmonaire. Autopsie: Péricardite tuberculeuse aiguë.

5° *Péricardite tuberculeuse aiguë* (fig. 6 et 7) chez un enfant de 9 ans.
1re radiographie: Grand élargissement de l'ombre cardiaque.

1er E.C.G.: T_1 coïncide avec la ligne iso-électrique.

2e radiographie: Diminution de l'ombre cardiaque.

2e E.C.G.: Dénivellation de ST dans la 1re, 2e et 3e dérivation; T_1 et T_2 inversées; T diphasique dans la 3e; Q_3 augmenté.

6° *Péricardite tuberculeuse aiguë* (fig. 8). E.C.G. (1er, 2e, 3e): En tous les tracés nous notons une grande diminution du complexe ventriculaire, avec décalage de ST; l'onde T est inversée ou se confond avec la ligne iso-électrique dans les dérivations des membres et dans les dérivations précordiales, quoique les radiographies dans les mêmes jours que ces E.C.G. présentent une diminution progressive de l'épanchement.

L'évolution de l'E.C.G. est très variable dans le tableau général des péricardites et pour chaque forme étiologique de cette maladie. L'allure de l'E.C.G. peut se maintenir pendant des jours, des semaines et des mois, ou persister indéfiniment lors de la péricardite chronique.

Même dans les formes non constrictives, qu'elles soient calcifiées ou non, sans aucune répercussion sur la circulation, nous pouvons trouver un E.C.G. entièrement caractéristique, qui est le seul document historique de la péricardite.

En général, les formes étiologiques des altérations électrocardiographiques les plus fugaces sont d'ordre rhumatismal: elles peuvent disparaître en peu de jours, mais se maintiennent lorsque la péricardite évolue vers la symphyse – phénomène très rare dans cette étiologie. Dans la péricardite urémique, caractérisée par la grande quantité de fibrine et

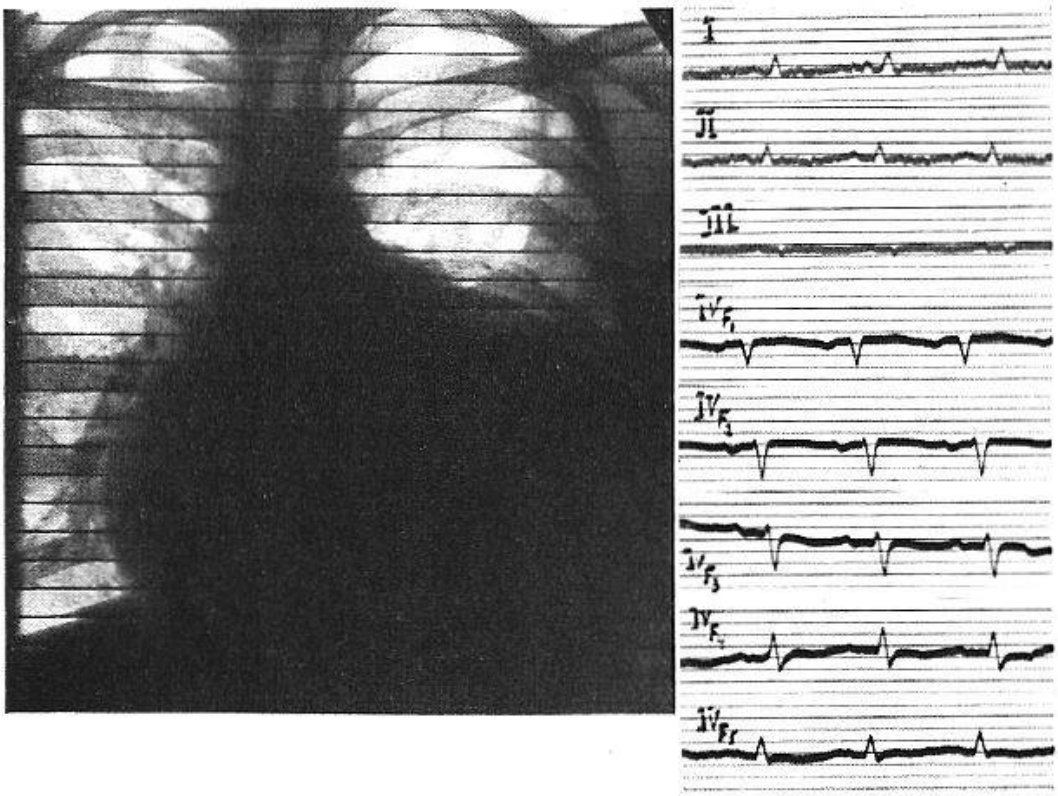

Fig. 8. *Péricardite tuberculeuse aiguë.* L'épanchement est très grand et les altérations de l'E.C.G. très profondes.

sans épanchement, la forme électrocardiographique est permanente, ce qui confirme le pronostic.

Dans la péricardite purulente la disparition des altérations électrocardiographiques, comme nous l'avons vérifié, coïncide avec la guérison; elle se maintient quand l'inflammation devient chronique, évoluant vers une forme constrictive (symphyse). Dans l'irritation du péricarde résultant de l'hémopéricarde, les altérations des E.C.G. disparaissaient sitôt qu'on élimine le sang du sac péricardique, par réabsorption ou par drainage. Je vais vous présenter l'E.C.G. d'un cas qui montre la différente évolution de chaque tracé et la permanence des altérations électrocardiographiques chez un malade qui ne présente pas de compromis de la diastole.

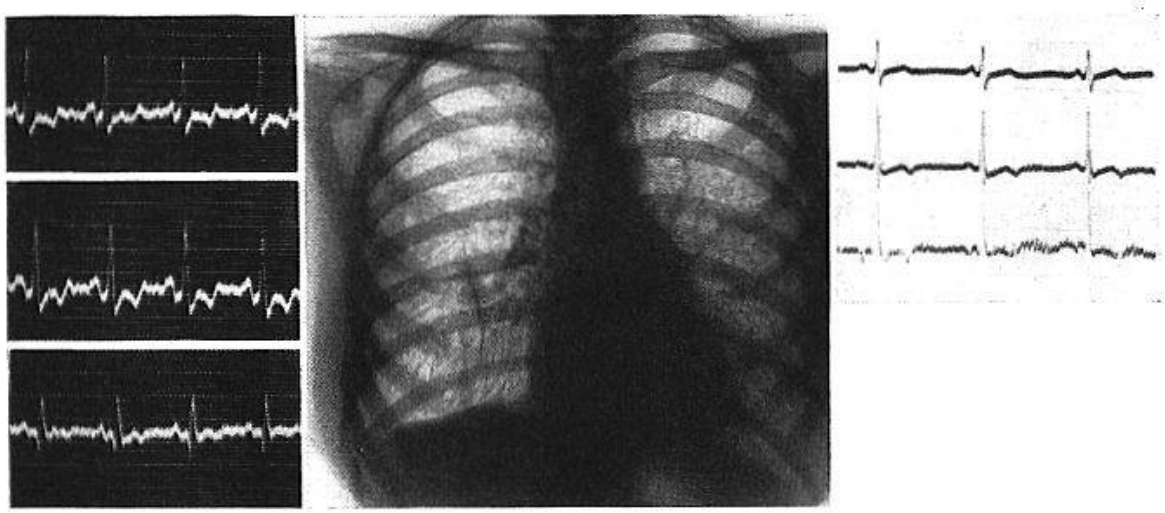

Fig. 9. *Péricardite tuberculeuse.* 1er E.C.G. pendant la période aiguë. 2e E.C.G. et radiographie 16 ans après: Péricardite chronique sans signes d'adiastolie.

7° *Péricardite tuberculeuse aiguë* (fig. 9) en 1931. Elargissement du cœur dans tous les diamètres. E.C.G.: T inversée en toutes les dérivations. En 1947, la radiographie montre le cœur petit avec proéminence de l'arc pulmonaire et l'E.C.G. présente le segment ST_2 et ST_3 décalé et franchement curviligne, et T_2 et T_3 inversées. La malade fut complètement guérie, sans le moindre compromis de la diastole, mais l'E.C.G., *16 ans après la péricardite aiguë*, nous montre l'existence d'une péricardite chronique. Ce fut seulement l'E.C.G. qui put la mettre en évidence.

De l'ensemble des différentes formes électrocardiographiques de la péricardite, nous pouvons tirer les conclusions suivantes:

1° Il est très rare d'observer l'évolution de l'E.C.G. en diverses périodes, depuis le décalage vers le haut de RS–T jusqu'à l'inversion de T, dans toutes les dérivations.

2° Nous trouvons, comme première manifestation électrocardiographique, l'onde T inversée, dans 2 ou plusieurs dérivations, ou simplement la dénivellation de ST dans 2 ou 3 dérivations.

3° Nous observons une augmentation de l'onde Q, dans une ou 2 dérivations.

4° L'E.C.G. peut devenir normal à partir de n'importe lequel de ces aspects; c.-à-d. qu'il peut se normaliser sans transition à partir de l'élévation de RS–T ou de T inversée, ou de la dénivellation de ST, etc. Parfois, la normalisation commence par une seule des dérivations; les altérations se maintiennent et finalement se normalisent complètement.

5° Même dans les cas qui n'évoluent pas vers la symphyse, il peut se former une péricardite chronique, sans la moindre altération de la fonction cardiaque systolique ou diastolique, sans perturbations du myocarde, et l'E.C.G. présente des signes de péricardite chronique, signes qui restent permanents.

6° Il existe des formes électrocardiographiques entièrement similaires à celles de l'infarctus latéral ou de l'infarctus antéro-postérieur qui ne se réduisent jamais au normal.

7° Les formes constrictives de péricardite chronique sont celles qui présentent des altérations électrocardiographiques de moindre intensité et qui peuvent même passer inaperçues.

Au point de vue pathogénique, nous avons déduit quelques idées, corollaires de notre exposé.

1° La profondeur de l'altération de l'E.C.G. n'a pas de relation avec l'intensité de l'épanchement; un énorme épanchement peut provoquer des perturbations légères de l'E.C.G.; un petit épanchement pouvant être parfois la cause de profondes modifications du tracé. La compression inter-péricardique, contrairement à ce que nous pensions, il y a 16 ans, lors de nos premiers travaux, n'a rien à voir avec l'aspect électrocardiographique de la péricardite.

2° Dans certaines formes étiologiques de la péricardite, l'E.C.G. présente côte à côte et bien distincts, des signes de lésion du myocarde et des signes de troubles fonctionnels du péricarde.

3° Les formes d'infarctus latéral ou d'infarctus antéro-postérieur qui se confondent le plus avec l'E.C.G. de la péricardite, sont celles qui présentent une lésion plus profonde du composant épicardique (pericarditis epistenocardica).

Dans le tableau de cette interprétation physio-pathologique, la conception donnée de l'ischémie par compression intra-péricardique et l'hypothèse de l'existence de lésions du myocarde perdent du terrain pour l'explication du mécanisme des altérations de l'E.C.G. Il semble, pour la compréhension de ces phénomènes, que tout se passe au niveau du péricarde.

Pour l'interprétation pathogénique des altérations électrocardiogra-

phiques de la péricardite, l'allure de l'E.C.G. après la péricardectomie des formes calleuses, constrictives, est d'une grande importance. Avec le nombreux matériel de la Clinique de Schmieden (52 cas opérés, dont la plus grande partie appartenait au service de *Volhard*), *Sarre* et *Westermann* observèrent qu'après l'opération, l'amélioration de la fonction cardiaque n'apportait pas de modifications de l'E.C.G. L'invariabilité des altérations électrocardiographiques qui suivent la péricardectomie, fut observée dans presque tous les cas. Cette constatation mena *Korth* et *Wirkus* à la conlusion suivante: «Wenn die T-Zacke aber durch die

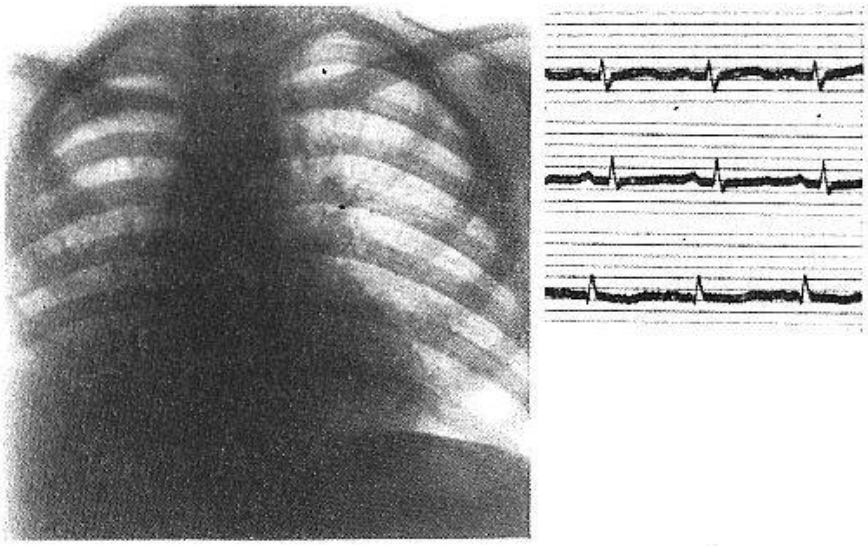

Fig. 10. *Péricardite constrictive chronique.*
Avant la péricardectomie (I).

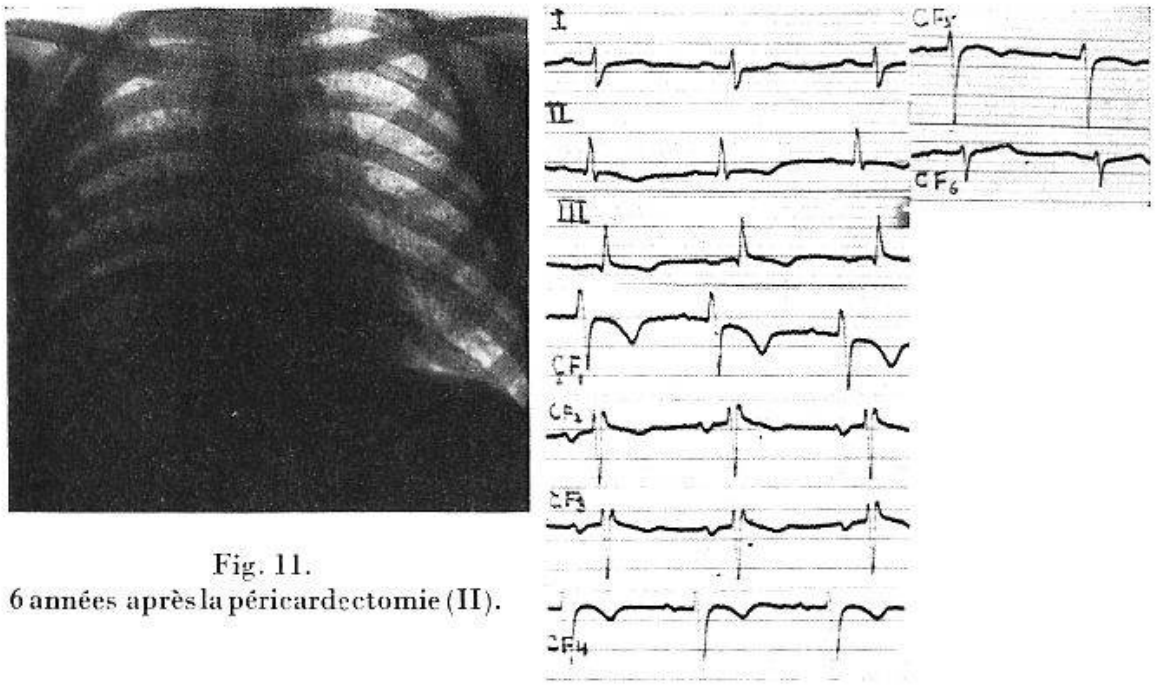

Fig. 11.
6 années après la péricardectomie (II).

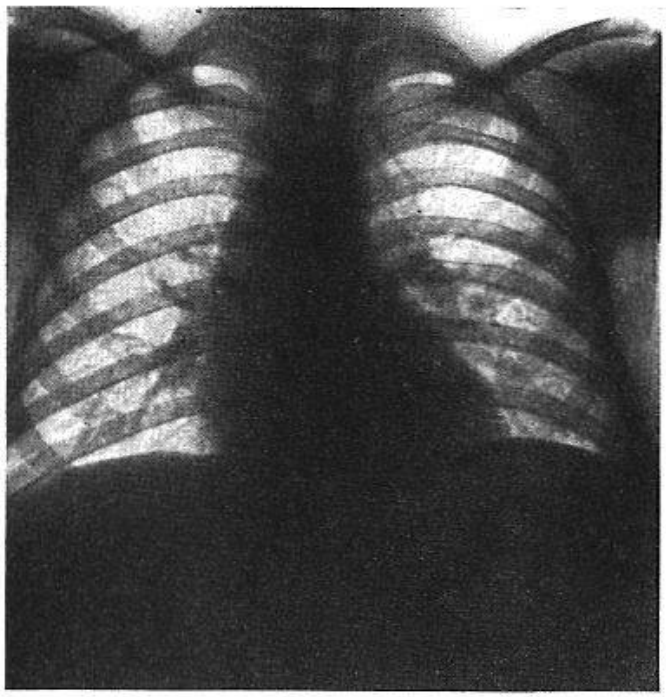

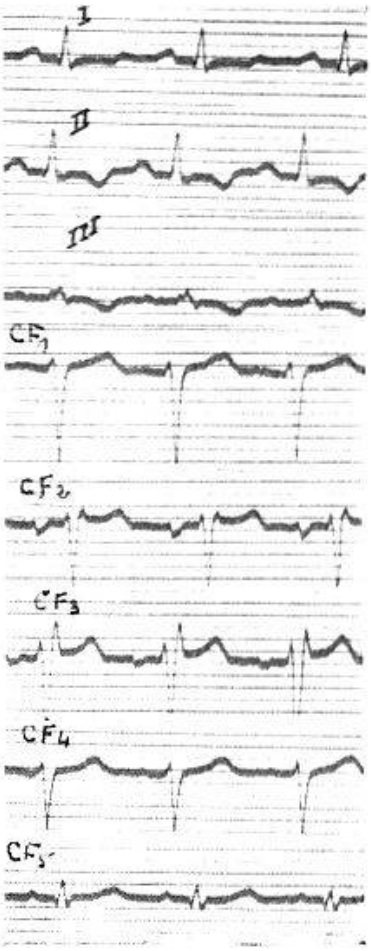

Fig. 12. *Péricardite constrictive chronique.* Avant la péricardectomie (I).

Operation unbeeinflußt bleibt, auch bei günstigem Verlauf mit deutlicher klinischer Besserung, so kann jedenfalls die typische Veränderung von S–T und T nicht das Zeichen einer Myokardschädigung oder einer Coronarinsuffizienz sein, die erst mittelbar durch die Einpanzerung des Herzens versucht worden wäre.» *Kartagener* se basait sur ces considérations purement théoriques, pour conclure que dans 2 cas de péricardectomie qu'il a observé, les altérations électrocardiographiques étaient peut-être la conséquence d'une perturbation d'irrigation du myocarde par insuffisance coronaire. C'est un non sens de mettre en parallèle ces cas où l'E.C.G. s'est normalisé avec les formes d'insuffisance coronaire aiguë, seulement parce que les E.C.G. se rétablissaient souvent. Si, en divers cas de fibrose du myocarde consécutive à de petits infarctus multiples, nous trouvons des E.C.G. normaux (où les altérations électrocardiographiques de la phase aiguë disparurent aussitôt que la maladie eut passé à l'état chronique), nous avons de même observé des myocardites aiguës rhumatismales dont l'E.C.G. se normalisait quand elles passaient à l'état chronique. L'interprétation de ce qui s'observe dans les péricardites est entièrement différente.

Voyons le comportement de l'E.C.G. après l'opération de *3* de nos *8* malades péricardectomisés:

8° *Péricardite constrictive chronique* (fig. 10) opérée il y a 6 ans.

1er E.C.G.: Avant l'opération, en pleine phase d'adiastolie: déplacement de ST dans les 2e et 3e dérivations; T_3 inversée.

On fit plusieurs E.C.G. pendant l'opération qui présentèrent toujours le même aspect; même à la suite de la libération du cœur, après la résection du péricarde, où l'augmentation de la contraction ventriculaire est impressionnante, nous ne trouvons aucune modification de l'E.C.G.

2e E.C.G. (fig. 11): 5½ ans après avoir été opéré: Altérations prononcées dans les dérivations précordiales et plus intenses dans les dérivations des membres qu'avant l'opération. Toutefois, l'état de suffisance cardiaque de cet individu est le plus complet.

9° *Péricardite constrictive chronique* – opérée il y a deux ans.

1er E.C.G. (fig. 12): Déplacement de ST, avec T diphasique dans la 1re dérivation et négative dans les 2e et 3e; normal dans les dérivations précordiales.

2e E.C.G. (fig. 13): Deux années après avoir été opéré: normalisé.

10° *Péricardite constrictive chronique* opéré il y a 2 ans.

1er E.C.G. (fig. 14): Déplacement de ST dans les 1re et 2e dérivations; altérations plus prononcées dans les dérivations précordiales.

2e E.C.G. (fig. 15): Un an après avoir été opéré: normalisation de l'E.C.G.

Comment interpréter l'allure de l'E.C.G. de ces péricardites calleuses avant et après l'opération? La normalisation du tracé après la péricardectomie n'a aucune relation avec la disparition des symptômes de péricardite chronique. Nous avons vu, en pleine guérison, se normaliser l'E.C.G. de quelques malades, tandis que chez d'autres les altérations se maintinrent.

Le malade qui, après la péricardectomie, présenta les altérations de l'E.C.G. les plus profondes, est celui qui avait la forme la plus parfaite de péricardite calleuse, dont il souffrait depuis plusieurs années, sans qu'on lui ait posé le diagnostic. Les *concretio* et l'*accretio* étaient

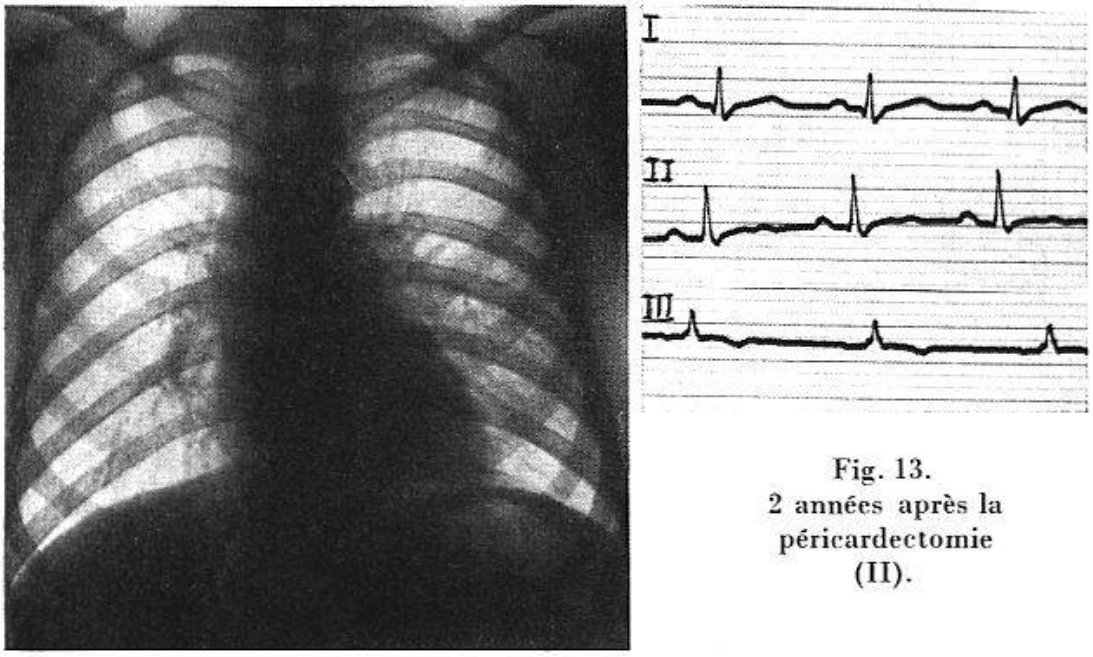

Fig. 13.
2 années après la péricardectomie (II).

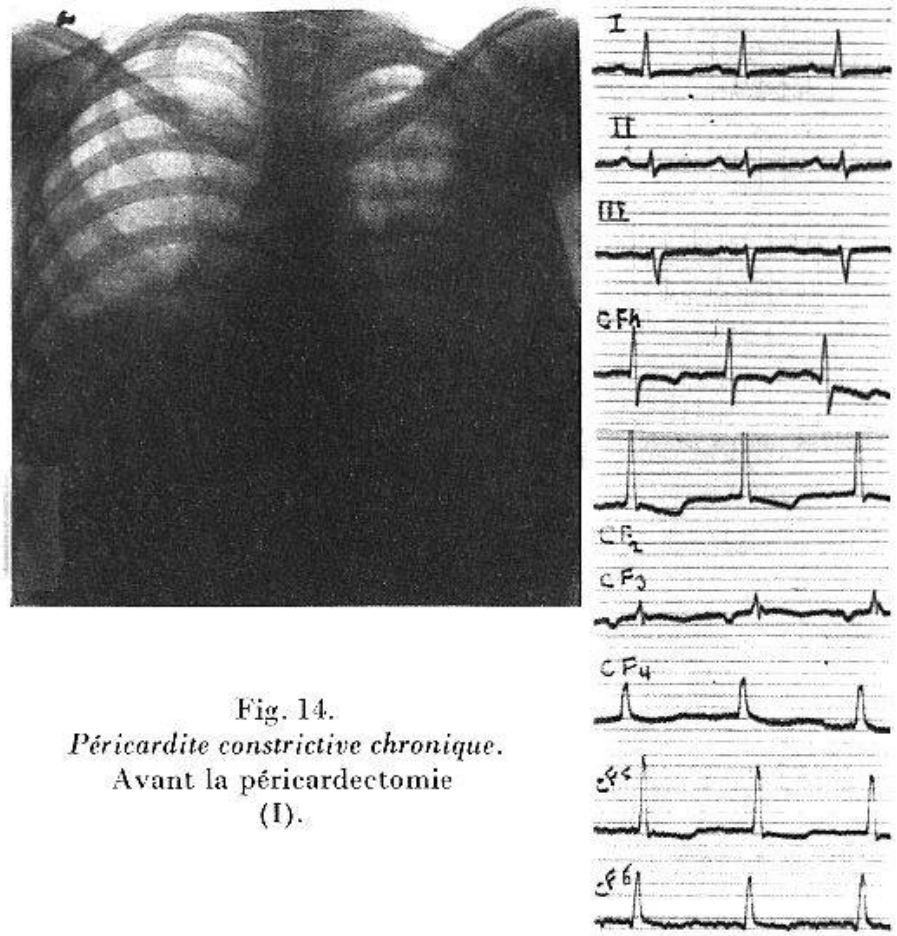

Fig. 14.
Péricardite constrictive chronique.
Avant la péricardectomie
(I).

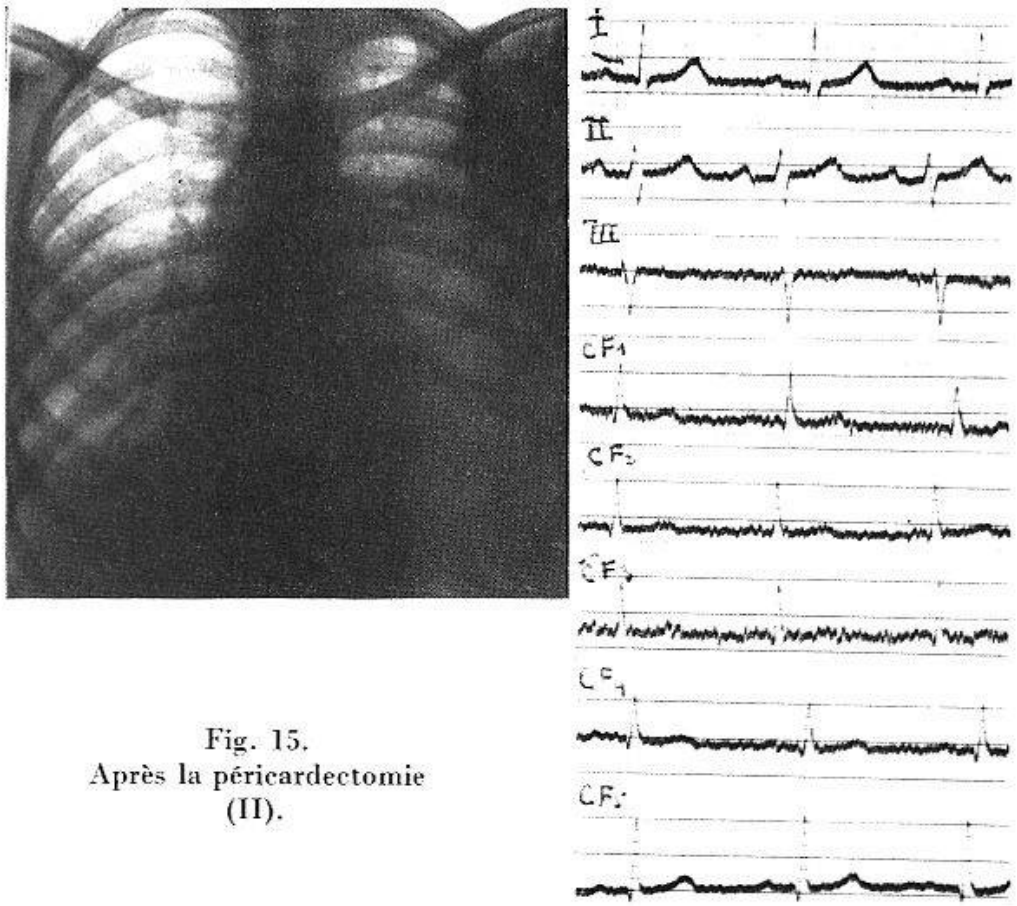

Fig. 15.
Après la péricardectomie
(II).

remarquables; l'épaisseur du péricarde très prononcée et la dénudation très difficile. Le ventricule gauche resta entièrement libre, l'adiastolie disparut, mais l'altération de l'E.C.G., après la péricardectomie, est due à notre avis à l'irritation du péricarde pendant l'opération et aux adhérences post-opératoires entre le médiastin et le péricarde.

Dans un malade, qui mourut 8 jours après l'opération, une dissémination tuberculeuse avait envahi le médiastin, autre cause d'irritation du péricarde et par conséquent de plus grande altération de l'E.C.G. Dans 3 cas où l'E.C.G. se normalisa, le diagnostic fut précoce, la péricardectomie facile, sans lésion du péricarde. Nous avons ainsi la démonstration que l'irritation opératoire du péricarde peut, par elle-même, imprimer une altération profonde à l'E.C.G. C'est dans les dérivations précordiales que nous trouvons le mieux cette différentiation. Ce fut ce que nous avons observé dans un cas péricardectomisé.

11° 1er E.C.G. (fig. 16) (dérivations précordiales): Avant la péricardectomie: normal; à peine T négatif en CF_2.

2e E.C.G.: Après l'opération: T profondément inversée en CF_1, CF_2, CF_3 et CF_4.

3e E.C.G.: 2 mois après l'opération: normal; à peine T négatif en CF_2, comme avant l'opération.

Tout se passe au niveau du péricarde et nous n'avons pas besoin d'invoquer des situations anormales du myocarde pour expliquer les anomalies de l'E.C.G. après une péricardectomie.

Si l'E.C.G. caractéristique de la péricardite se forme, alors, indépendamment de l'altération du myocarde (qui est l'ischémie ou la myocardite), il doit alors exister de profondes altérations des courbes de péri-

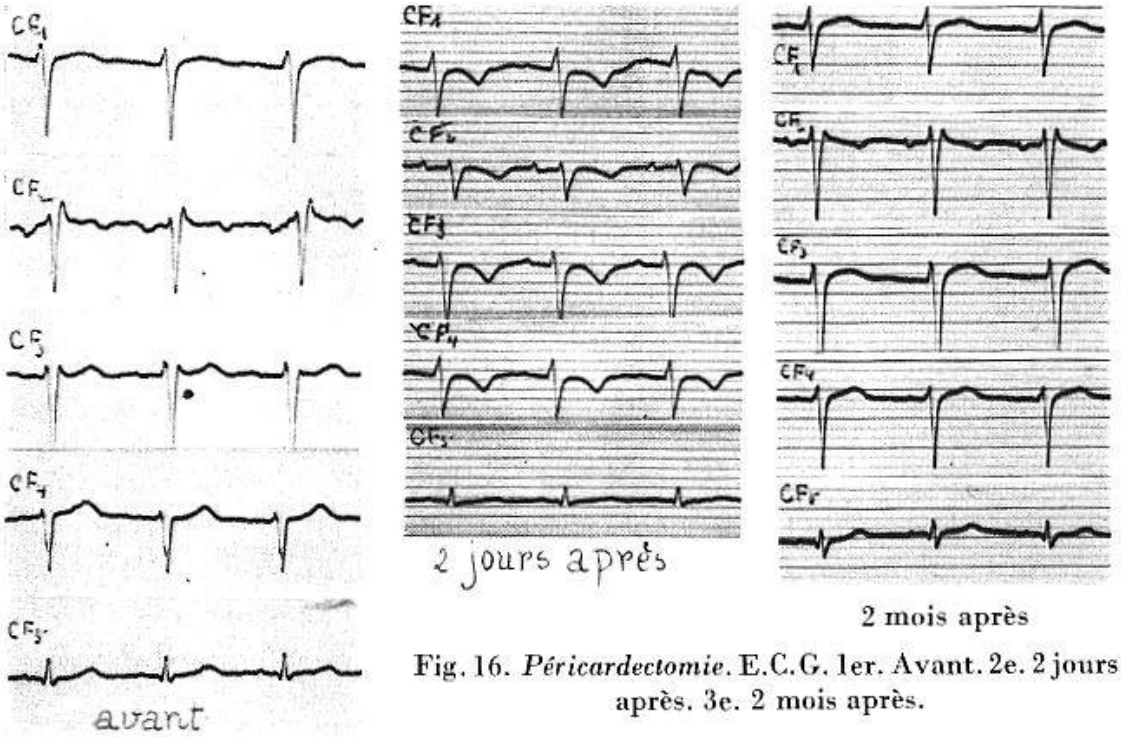

Fig. 16. *Péricardectomie.* E.C.G. 1er. Avant. 2e. 2 jours après. 3e. 2 mois après.

cardite avec le myocarde intègre. Mais la lecture des autopsies et l'examen histologique de quelques cas de plusieurs cardiologues montrent une discordance déconcertante entre les résultats de l'examen microscopique et la forme de l'E.C.G.: lésions presque nulles du myocarde ou absence complète de lésions correspondant à de grandes altérations de l'E.C.G.; lésions étendues du myocarde ne présentant pas de modifications caractéristiques du tracé.

Le tableau suivant représente nos cas avec les résultats de l'autopsie.

Tableau 2

Examen histologique du myocarde dans la péricardite tuberculeuse

		Diagnostic	E.C.G.	Examen histologique du myocarde
I.	F. A. de O.	Péricardite tuberculeuse aiguë.	Décalage vers le haut de R–ST dans la 1re dérivation.	Normal.
II.	J. P. A.	Péricardite tuberculeuse subaiguë.	Dénivellation de ST et onde T inversée dans les 3 dérivations.	Normal.
III.	M. L. L.	Symphyse du péricarde et péricardite constrictive chronique (tbc.).	Dénivellation de ST et onde T inversée dans la 2e et la 3e dérivation.	Normal.
IV.	A. F. C.	Symphyse du péricarde et péricardite constrictive chronique (tbc.).	Dénivellation de ST et onde T négative dans les 3 dérivations.	Normal.
V.	J. M. F.	Symphyse du péricarde et péricardite tuberculeuse chronique.	Dénivellation de ST et onde T négative dans la 2e et la 3e dérivation.	Normal.
IV.	M. A. A.	Symphyse du péricarde (tbc.).	Dénivellation de ST et onde T négative dans les 3 dérivations.	Nécrose de quelques rares fibres musculaires immédiatement au-dessous de l'épicarde.

Les conclusions sont évidentes.

Il serait intéressant de produire expérimentalement chez l'animal des états pathologiques identiques à ceux de la péricardite humaine, pour en étudier l'évolution électrocardiographique, la comparer avec l'examen histologique du myocarde, et chercher les relations entre leurs résultats et les conclusions auxquelles nous sommes arrivés par l'analyse de notre matériel clinique.

La péricardite réalisée expérimentalement par quelques pathologistes, ne peut pas se comparer avec celle que l'on observe en clinique. Hors la *pericarditis epistenocardica*, consécutive à l'infarctus, qui est localisée, les péricardites aiguës, sans épanchement, ou les péricardites chroniques avec symphyse sont généralisées. Il faut, si nous voulons créer un état expérimental similaire à celui que nous présente la clinique des péricardites, suivre un chemin différent et provoquer d'abord une péricardite généralisée; comparer celle-ci avec une péricardite localisée, voir les modifications du tracé lorsqu'à un infarctus récent suit une péricardite généralisée et, finalement, chercher la cause des altérations électrocardiographiques. Tel est le travail que j'ai réalisé avec mes collaborateurs, *A. de Oliveira*, *Cabral* et *Prates*, et dont je vais résumer les conclusions. Nous avons employé comme animaux d'expérience le chien et le singe.

La péricardite généralisée a été provoquée par l'injection de quelques gouttes d'essence de térébenthine dans le sac péricardique, et la péricardite localisée, en ouvrant et fermant simplement le péricarde ou par l'irritation du feuillet pariétal, à l'aide de crin, cat-gut, injection de quelques gouttes d'alcool ou par la ligature d'une branche des coronaires. Nous arrivons ainsi à réaliser des formes constrictives chroniques, symphyse complète, avec hépatomégalie, ascite, etc. Les animaux qui résistaient à la péricardite (dans la plus grande partie des expériences) étaient sacrifiés après quelques jours ou quelques semaines; d'autres après quelques mois. Nous avons fait des examens macroscopiques et microscopiques du cœur dans 32 cas. Les résultats obtenus sont les suivants:

1° *Péricardite généralisée.* 2 formes électrocardiographiques peuvent être observées:

A. *Formation de l'onde monophasique ST.* On observe un déplacement profond de ST dans les 2e et 3e dérivations, 2e, 3e et 4e et dans quelques cas dans les 1re, 2e, 3e et 4e. La dépression de ST est accompagnée d'une grande élévation de l'onde T. Dans la seconde phase apparaît quelques heures plus tard une forte élévation de ST (le segment ST incurvé avec connexité supérieure) avec T profondément inversé dans les mêmes dérivations ou ST était déprimé. L'onde monophasique ST peut prédominer en certaines dérivations: dans les 2e et 3e; 2e, 3e et 4e; ou dans les 1re, 2e et 4e. Dans la 3e phase, il y a à peine un décalage de ST, encore avec l'onde T légèrement négative; d'autres fois, on ne distingue déjà plus le T négatif.

Nous avons sacrifié quelques animaux dans chacune de ces phases. Nous avons vérifié qu'il n'y a aucune relation entre l'intensité de l'épanchement, la quantité de fibrine et les variations de l'E.C.G. L'onde mono-

phasique, avec T profondément inversée, atteint les plus grandes proportions, sans la moindre trace d'épanchement, avec peu de fibrine, ou avec de grandes quantités de l'un ou de l'autre. Dans la plus grande partie des expériences, l'E.C.G. se normalisa en quelques jours, l'onde T se maintenant très élevée pour diminuer après quelques semaines ou quelques mois. Nous avons vérifié par quelques expériences qu'après plusieurs semaines ou plusieurs mois, l'E.C.G. présentait des altérations différentes de celles décrites antérieurement: décalage de ST au-dessus de la ligne iso-électrique; T se confond avec la ligne iso-électrique dans une ou dans 2 dérivations.

B. *Il n'y a pas de formation de l'onde monophasique ST.* Le déplacement de ST continue à marquer les caractéristiques de la 1re phase.

2° *Péricardite localisée* (cat-gut, crin, friction du péricarde). Les altérations de T et ST sont plus discrètes.

Nous observons très rarement une élévation de ST et T inversée dans les 2e, 3e et 4e dérivations ou dans les 3e et 4e. Dans d'autres cas on voit un déplacement de ST dans une ou quelques dérivations.

3° *Ligature de l'artère interventriculaire antérieure après la formation d'une péricardite généralisée.* Nous avons fait la ligature après que l'E.C.G. se fut normalisé.

Après la ligature, l'E.C.G. ne montrait pas d'altération de ST ou de T, ou montrait l'onde T légèrement inversée dans les 3 dérivations. Dans un cas, après la ligature du tiers inférieur, le tracé ne présenta pas d'altérations; 3 mois plus tard, nous avons ligaturé le tiers supérieur. Immédiatement l'onde monophasique apparut dans les 1re et 4e dérivations. 7 jours après, le tracé était normal.

4° *Péricardite généralisée et ligature simultanée de l'artère inter-ventriculaire antérieure.* Lorsque nous faisons la ligature inter-ventriculaire antérieure l'E.C.G. montre dans quelques expériences les caractéristiques que nous rencontrons dans les péricardites généralisées; dans d'autres, apparaît l'onde monophasique dans les 4 dérivations. Quelques jours plus tard on observe les caractéristiques de l'occlusion de l'inter-ventriculaire antérieure; onde coronaire dans les 1re et 4e dérivations.

5° *Nécrose d'une zone de la face antérieure du myocarde après production d'une péricardite généralisée.* L'injection profonde d'alcool dans le myocarde de la face antérieure n'altéra pas le tracé.

6° *Péricardite localisée épisténocardica.*

A. *Par injection superficielle d'alcool dans le myocarde.* Onde monophasique en toutes dérivations, de plus grande amplitude que celles antérieurement décrites dans la péricardite.

B. *Par ligature de l'inter-ventriculaire antérieure.* Dans quelques expériences, l'onde monophasique dans les 1re et 4e dérivations, d'amplitude identique à celle que *E. Coelho* et *Rocheta* décrivirent en 1929; dans d'autres, ondes monophasiques dans les 1re, 2e, 3e et 4e dérivations comme dans la péricardite généralisée. Quelles relations existent entre l'aspect de l'E.C.G. de cette péricardite expérimentale et l'état du muscle cardiaque ? Les lésions du myocarde, commandent-elles les déformations électrocardiographiques ? Comparons dans le tableau suivant les altérations de l'E.C.G. avec l'examen histologique du cœur:

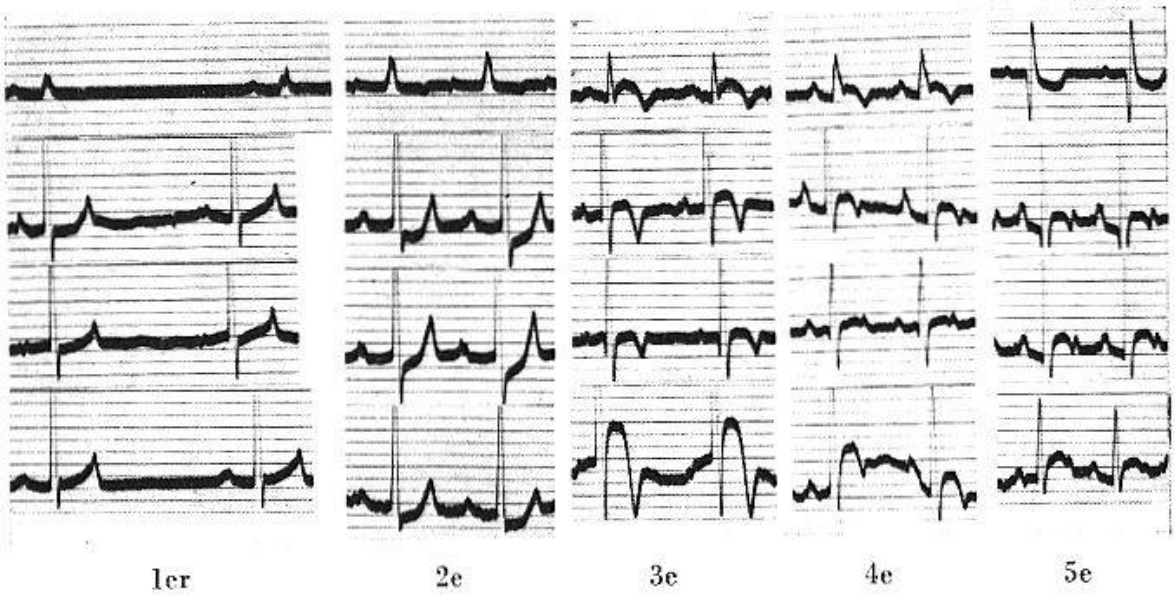

Fig. 17.
Péricardite expérimentale du chien.
1er E.C.G. Avant.
2e E.C.G. Immédiatement après.
3e E.C.G. 24 heures après.
4e E.C.G. 8 jours après.
5e E.C.G. Un mois après.
Sacrifié au bout de 32 jours: Symphyse totale.

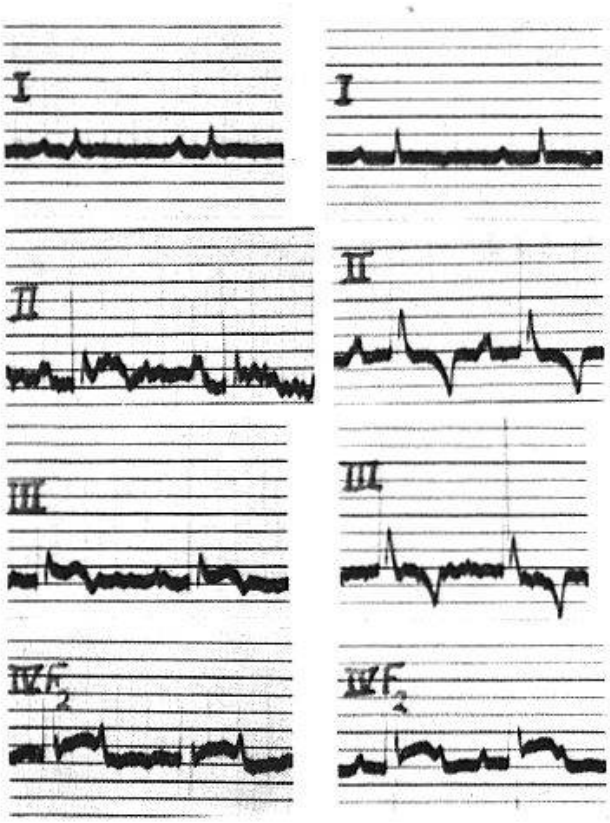

Fig. 18.
Péricardite expérimentale du chien.
1er E.C.G. Avant.
2e E.C.G. 4 mois après symphyse totale.

Tableau 3 (fig. 17–19)

Péricardite expérimentale (chez le chien et le singe)

	Péricardite	E.C.G.	Examen histologique du cœur
		Chien:	
I.	P. aiguë généralisée.	Onde monophasique $ST_{2,3}$, T_2 et T_3 profondément inversées.	Infarctus du myocarde du V.D.
II.	P. aiguë généralisée.	Onde monophasique $ST_{2,3}$ et $T_{2,3}$ profondément inversée.	Infarctus du myocarde du V.D.
III.	P. aiguë généralisée.	Décalage vers le haut de ST_2 et ST_3 et T_3 inversée.	Myocarde sans altérations.
IV.	P. aiguë généralisée.	Décalage vers le haut de $ST_{2,3}$ pendant 4 jours.	Myocarde sans altérations.
V.	P. aiguë généralisée.	Décalage vers le haut de $ST_{2,3}$ et $T_{2,3}$ inversée.	Myocarde sans altérations.
VI.	Injection de thérébentine sans provoquer d'exsudation péricardique.	Légère dépression de ST.	Myocarde sans altérations.
VII.	P. avec symphyse péricardique.	Dépression profonde de ST dans toutes les dérivations; onde T élevée en 2e et 3e. Puis ST_1, ST_2 surélevées; normal.	Myocarde sans altérations.
VIII.	P. géneralisée.	Onde $ST_{2,3}$ monophasique.	Myocarde sans altérations.
IX.	P. localisée (cat-gut).	Onde T négative en 3e et 4e, décalage vers le haut de ST.	Myocarde sans altérations.
X.	P. localisée (cat-gut).	E.C.G. avec légères altérarations.	Myocarde sans altérations.
XI.	P. généralisée.	Onde ST monophasique en 2e, 3e et 4e avec T inversée.	Myocarde sans altérations.
XII.	P. généralisée.	Onde ST monophasique en 2e, 3e et 4e dérivations avec T négatif en 2e et 3e; normal après 4 jours.	Myocarde sans altérations.
XIII.	P. généralisée.	ST monophasique en 2e, 3e et 4e dérivations avec T rapidement normalisée.	Myocarde sans altérations.
XIV.	P. généralisée par injection de thérébentine.	T inversée en toutes les dérivations.	Myocarde sans altérations.
		Singe:	
I.	P. généralisée.	Onde T inversée dans les 4 dérivations; avec décalage vers le haut de ST.	Hémorragie récente du V.D. Le myocarde n'a pas d'autre altération.
II.	P. généralisée.	Onde monophasique ST en 2e et 3e dérivations. Q_2 et Q_3 très augmentés.	Hémorragie récente du myocarde.

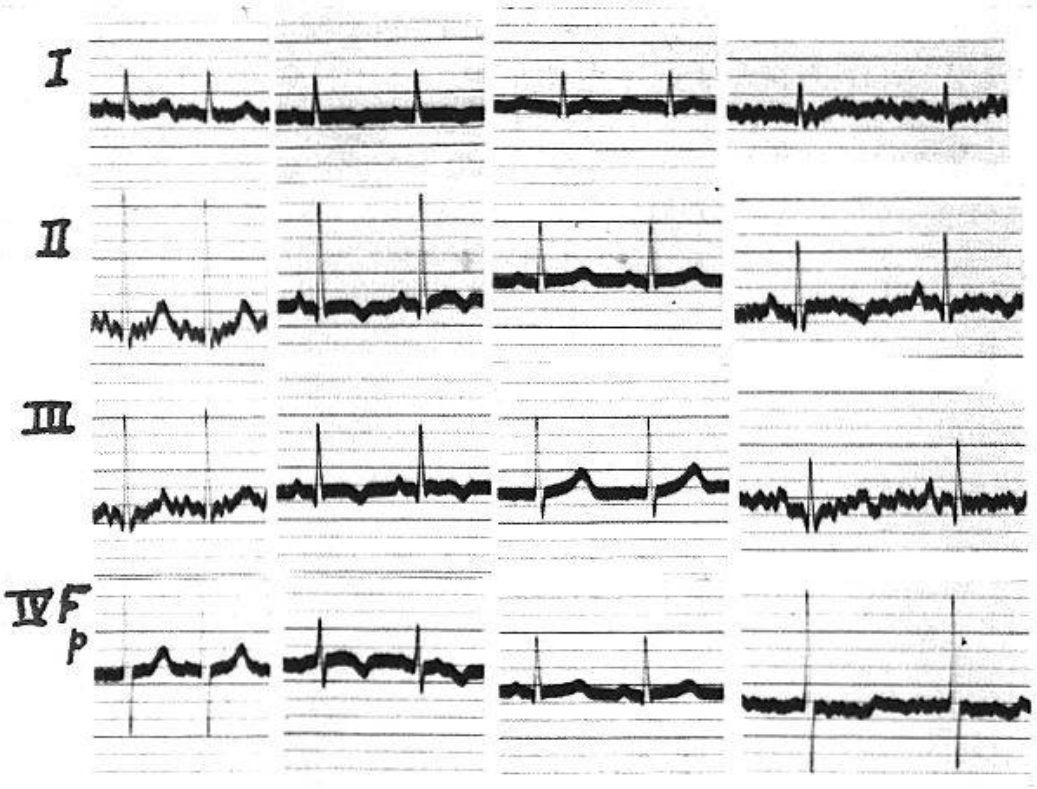

Fig. 19. *Péricardite expérimentale du singe.* 1er E.C.G. avant; 2e E.G. immédiatement après; 3e E.C.G. 48 heures après; 4e E.C.G. 2 mois après symphyse totale.

Nous vérifions immédiatement dans les premières expériences que l'E.C.G. profondément altéré, présente l'onde ST monophasique avec T profondément inversée dans les 2e et 3e dérivations; mais en dehors de la péricardite généralisée, confirmée par l'autopsie, l'examen histologique nous révèle des lésions du myocarde.

On devrait conclure, si nous acceptions les affirmations de *Fowler*, *Roth* et *Smith*, *Hermann* et *Schwab* et collaborateurs, de *North* et *Barnes*, que les lésions du myocarde expliquent les altérations du tracé. Toutefois, dans d'autres expériences de péricardite généralisée, identiques aux précédentes, bien que les altérations électrocardiographiques fussent absolument semblables aux premières, l'examen histologique ne présenta pas la moindre lésion du myocarde. Dans les expériences réalisées sur les singes, la péricardite n'est pas compliquée de myocardite sub-épicardique, quoiqu'il existe des altérations électrocardiographiques de péricardite aiguë. Dans les péricardites localisées nous avons observé des phénomènes identiques.

De nos expériences sur la péricardite généralisée ou localisée, quelques-unes poursuivies pendant une longue période, nous concluons que ce ne sont ni les lésions du myocarde ni l'anoxémie qui commandent les altérations électrocardiographiques. Avant que la péricardite ne se pro-

duise, au début, lors de l'*irritation* du péricarde, celui-ci réagit et, simultanément, il se forme un courant d'*irritation* avec la forme électrocardiographique correspondante. Quel est le mécanisme de cette formation électrocardiographique de la péricardite expérimentale ? Les travaux de *Boyd* et *Scherf* ont montré que l'irritation mécanique ou chimique de petites aires de la surface du cœur provoquent des décalages transitoires du segment ST de l'E.C.G., semblables à ceux de l'obstruction coronaire. La direction et l'intensité de l'altération de ST dépendent de la zone irritée; les dimensions de cette zone peuvent avoir moins de 1 cm^2. La simple irritation d'une surface de cette dimension (dans la pointe ou dans la partie antérieure du ventricule gauche) avec une solution de chlorure de soude, de chlorure de potassium ou de chlorure de barium, est suffisante pour provoquer les modifications du segment ST. *Pezzi* a obtenu les mêmes résultats avec la teinture d'iode, *Kirsch* et ses collaborateurs par application d'une solution de chlorure de potassium sur le cœur de divers animaux. Dans une autre série d'expériences, ils injectèrent profondément ce liquide dans le myocarde en suggérant l'hypothèse que l'activité électrique des ventricules pouvait être déterminée par la zone superficielle du cœur. De leurs expériences ils ne purent pas conclure que les altérations électriques consécutives à des modifications de la superficie du cœur fussent le résultat des lésions des faisceaux musculaires.

Au cours de nos investigations, nous avons injecté de l'alcool dans les régions profondes du myocarde. Nous n'avons pas provoqué d'altérations de l'E.C.G. Nous l'avons injecté superficiellement, dans la même direction, et atteignant le péricarde, l'alcool provoqua des altérations intenses du segment RS–T.

Les expériences réalisées avec les cellules montrent que les phénomènes bio-électriques apparaissent à leur surface. Le cœur fonctionne de la même manière qu'une cellule polarisée. Et, bien que l'on ne puisse pas démontrer que, quant à son potentiel, la zone superficielle du cœur ait, avec les couches internes, une relation comparable à celle de la membrane de la cellule avec la propre cellule, les expériences de *Kirsch* et de ses collaborateurs nous conduisent à admettre de telles possibilités. Récemment *Pruitt*, *Barnes* et *Essex* conclurent de leurs travaux que les lésions superficielles exercent une influence prédominante sur l'altération du segment ST. En présence de ces résultats, il n'est plus possible d'admettre le concept classique développé par *Eithoven* et résumé dans son dernier travail, en 1928. *Eithoven* écrit que «la différence de potentiel indiquée par le galvanomètre, à un moment déterminé, par n'importe quelles dérivations indirectes, représente la résultante de toutes les

différences de potentiel existant dans les différentes régions du cœur. Les différents éléments du muscle cardiaque ne sont pas, électrophysiologiquement équivalents, ils n'ont pas la même influence dans la configuration de l'E.C.G., mais le comportement électrique de certaines parties du cœur (superficie) est beaucoup plus important que celui d'autres régions pour la formation de l'E.C.G. La zone superficielle du cœur a des conditions bio-électriques capables de modifier l'aspect de l'E.C.G. – conditions que les zones plus profondes du myocarde ne possèdent pas.

Après la ligature de la branche principale de l'artère coronaire ou après la nécrose d'une petite région de la face antérieure du myocarde, nous avons remarqué qu'il se produisait toujours une péricardite qui, dans la plupart des cas, dépassait la région de l'ischémie ou la zone musculaire détruite. Cette péricardite, avec altération intense des 2 feuillets, joue un rôle important dans le mécanisme de la forme électrocardiographique de l'infarctus expérimental du myocarde. Nous pouvons affirmer que, expérimentalement, le tracé caractéristique de l'infarctus du myocarde, n'apparaît pas sans que survienne simultanément une irritation du péricarde. Si, en même temps que la ligature de la coronaire, nous provoquons le déclanchement de la péricardite, les altérations électrocardiographiques sont identiques à celles que nous obtenons dans les cas de péricardite seule. Si, après la péricardite, nous faisons la ligature de l'artère, la déformation de R–ST est moins intense. Cette double expérience démontre que les altérations électrocardiographiques de l'infarctus sont dues aussi aux modifications de la région superficielle du cœur (épicarde).

Si, maintenant, nous cherchons à établir une relation entre les résultats des expériences et l'observation clinique, en vue d'interpréter le mécanisme de la physionomie de l'E.C.G. dans la péricardite clinique, que devons-nous conclure ? Les altérations électrocardiographiques de la péricardite spontanée de l'homme et de la péricardite provoquée chez l'animal ne sont pas toujours superposables. Toutefois, l'irritation expérimentale du péricarde avec la formation consécutive de la péricardite – comme nous avons réussi à la réaliser – donne naissance à des E.C.G. similaires à ceux que nous trouvons dans beaucoup de péricardites d'étiologies différentes, sans qu'il existe aucune lésion du myocarde capable de l'expliquer. Dans la péricardite humaine, comme dans la péricardite expérimentale, nous avons démontré que ce n'est pas la pression interpéricardique (provoquant ischémie et anoxémie), ni la lésion du myocarde (myocardite sub-épicardique), ni les perturbations fonctionnelles, qui déclanchent les formations électrocardiographiques de la péricardite :

c'est l'irritation de l'épicarde qui est l'origine du *courant d'irritation* (injury) exprimé par l'altération de l'E.C.G. Les expériences confirment les résultats de la clinique. Même les altérations électrocardiographiques après la péricardectomie, par irritation de l'épicarde, sont absolument identiques à celles que nous avons provoquées expérimentalement.

Conclusions

Le mécanisme des altérations électrocardiographiques de la péricardite réside uniquement dans les transformations bio-électriques de l'épicarde. Toutes les formes électrocardiographiques de la péricardite, depuis le segment R–ST surélevé et nettement curviligne jusqu'à l'onde T inversée ou au déplacement de ST, sont d'origine exclusivement péricardique (épicardique) (I).

Résumé

Appréciation dans l'ensemble des E.C.G. de 138 cas personnels de péricardite aiguë et chronique (f. constrictive et f. non constrictive) d'étiologie différente – en excluant la *pericarditis epistenocardica.*

Comparaison des E.C.G. avant et après l'opération des cas de symphyse du péricarde. Interprétation des modifications des tracés. Résultats de l'examen histologique du myocarde de 6 cas. Exposition abrégée de la partie expérimentale: péricardites localisées et généralisées, provoquées chez des chiens et des singes, E.C.G. et examen anatomo-pathologique du cœur.

Confrontations entre les résultats des recherches expérimentales et l'observation clinique pour l'interprétation du mécanisme des altérations des E.C.G. dans la péricardite humaine.

Conclusions: Les altérations électrocardiographiques de la péricardite ne sont pas les conséquences de l'état du myocarde, mais résultent seulement des altérations bio-électriques de l'épicarde.

Zusammenfassung

Besprechung der Ekg-Befunde bei 138 eigenen Fällen von akuter und chronischer Pericarditis (obliterierende und nichtobliterierende Form), unter Ausschluß der Pericarditis epistenocardica.

Vergleich des Ekg vor und nach der Operation von pericarditischen Verwachsungen, Interpretation der aufgetretenen Veränderungen. Resultate von histologischen Untersuchungen am Myocard von 6 Fällen. Kurzgefaßte Übersicht über experimentelle Studien: bei Hunden und Affen provozierte lokalisierte und generalisierte Pericarditis, Ekg und pathologisch-anatomische Untersuchung des Herzens.

Gegenüberstellung der experimentellen und klinischen Resultate zwecks Erklärung des Mechanismus der Ekg-Veränderungen bei der menschlichen Pericarditis.

Schlußfolgerungen. Die Ekg-Veränderungen bei Pericarditis sind nicht durch den Zustand des Myocards bedingt, sondern werden allein durch bioelektrische Veränderungen des Epicards hervorgerufen.

Riassunto

L'a. discute i risultati di 138 casi personali di ecg in pericardite acuta e cronica (forma costrittiva e forma non costrittiva) di diversa eziologia, escludendo casi di *pericardite epistenocardica.*

Paragone tra gli ecg dei casi con sinfisi del pericardio prima e dopo l'intervento chirurgico. Interpretazione delle modificazioni del tracciato. Risultati dell'esame istologico del miocardio in 6 casi. Breve resoconto della parte sperimentale: pericarditi localizzate ed estese, provocate nei cani e nelle scimmie, ecg ed esame anatomopatologico del cuore.

Confronto tra i risultati delle ricerche sperimentali e l'osservazione clinica per interpretare il meccanismo delle alterazioni dell'ecg nella pericardite umana.

Conclusioni: Le alterazioni elettrocardiografiche nella pericardite non sono la conseguenza dello stato del miocardio, ma dipendono soltanto dalle alterazioni bioelettriche dell'epicardio.

Summary

A general evaluation is given of the ecg's of 138 private patients suffering from acute and chronic pericarditis (constrictive and non-constrictive forms) of different ætiologies—excluding *pericarditis epistenocardica.*

A comparison is made of the ecg before and after operation in cases of symphysis of the pericardium and the changes in the tracings are interpreted. The results of histological examinations of the myocardium in 6 patients are described. An abridged account of the experimental part is given:—localised and generalised pericarditis produced in dogs and monkeys, ecg and anatomo-pathological examination of the heart.

A comparison is made between experimental results and clinical observations for the interpretation of the mechanism of the changes in the ecg in human pericarditis.

Conclusions. The electrocardiographic changes in pericarditis are not consequences of the state of the myocardium but result only from bioelectric alterations in the epicardium.