Zeitschrift: Bulletin der Schweizerischen Akademie der Medizinischen Wissenschaften = Bulletin de l'Académie suisse des sciences médicales = Bollettino dell' Accademia svizzera delle scienze mediche

Herausgeber: Schweizerische Akademie der Medizinischen Wissenschaften

Band: 3 (1947-1948)

Heft: 2-3

Artikel: Mycoses humaines

Autor: Nicod, J.L.

DOI: https://doi.org/10.5169/seals-306892

Nutzungsbedingungen

Die ETH-Bibliothek ist die Anbieterin der digitalisierten Zeitschriften auf E-Periodica. Sie besitzt keine Urheberrechte an den Zeitschriften und ist nicht verantwortlich für deren Inhalte. Die Rechte liegen in der Regel bei den Herausgebern beziehungsweise den externen Rechteinhabern. Das Veröffentlichen von Bildern in Print- und Online-Publikationen sowie auf Social Media-Kanälen oder Webseiten ist nur mit vorheriger Genehmigung der Rechteinhaber erlaubt. Mehr erfahren

Conditions d'utilisation

L'ETH Library est le fournisseur des revues numérisées. Elle ne détient aucun droit d'auteur sur les revues et n'est pas responsable de leur contenu. En règle générale, les droits sont détenus par les éditeurs ou les détenteurs de droits externes. La reproduction d'images dans des publications imprimées ou en ligne ainsi que sur des canaux de médias sociaux ou des sites web n'est autorisée qu'avec l'accord préalable des détenteurs des droits. En savoir plus

Terms of use

The ETH Library is the provider of the digitised journals. It does not own any copyrights to the journals and is not responsible for their content. The rights usually lie with the publishers or the external rights holders. Publishing images in print and online publications, as well as on social media channels or websites, is only permitted with the prior consent of the rights holders. Find out more

Download PDF: 13.07.2025

ETH-Bibliothek Zürich, E-Periodica, https://www.e-periodica.ch

C. D. 616.002.892

Mycoses humaines

Par **J. L. Nicod**, Lausanne

Trop souvent les mycoses chez l'homme restent méconnues parce que le clinicien ne songe pas à les chercher et parce que surtout elles sont rangées dans son esprit – et dans les traités de médecine – dans un cadre rigide et d'un classicisme étroit et vieilli.

Et pourtant elles méritent intérêt, non pas seulement par la satisfaction toute artificielle qu'elles procurent à celui qui les dépiste, mais parce qu'à leur propos se posent des problèmes de thérapeutique qui ne sauraient être indifférents au médecin : si les médicaments iodés par exemple exercent parfois une action favorable sur l'actinomycose et même la guérissent, ils restent impuissants en face des leptothrichoses.

Il n'est pas inutile d'accorder ici quelque attention à certains phénomènes qu'elles nous donnent lieu d'observer.

Et tout d'abord si la source d'infection chez l'homme est à rechercher dans les souillures des aliments (levures, moisissures par exemple) et dans les poussières de l'atmosphère, il est certain aussi que l'infection peut relever d'une véritable effraction (infection traumatique par exemple). Les mycétomes des pieds chez les africains en sont la preuve.

Souvent aussi ce sont les sinus de la face ou les récessus bucco-pharyngés qui servent de réservoirs à des spores ou à des éléments mycéliens qui, entretenant une inflammation locale chronique, attendent peut-être une occasion favorable pour faire des envahissements tissulaires et des généralisations.

La plupart des auteurs qui se sont occupés des mycoses méningées ont incriminé comme porte d'entrée de l'infection des lésions oculaires, des sinusites ou des otites. Et cela est vrai aussi bien pour les blastomycoses (telles les maladies de *Gilchrist* et de *Busse-Buschke*) que pour les hyphomycoses.

Ces dernières siègent en général à l'étage antérieur de la base cranienne et se manifestent par des troubles visuels allant à la cécité. *Wätjen* et *Just* les ont fait dériver d'une lésion nasale. *Moniz*, *Loff*, *Guillain*, *Bertrand* et *Lereboullet* les attribuent à une infection oculaire ou orbitaire.

Rappelons ici que *Bergqvist*, *Virchow*, *Schubert* et d'autres ont signalé

la présence d'*Aspergillus fumigatus* dans les sinus de la face, comme aussi dans le conduit auditif externe.

Lorsqu'on explore systématiquement les cryptes amygdaliennes et les récessus dentaires, à côté de la flore bactérienne banale on rencontre *Leptothrix buccalis* et *Mycotorula albicans* (Muguet). Ces champignons voisinent souvent avec des débris nécrotiques, mais en règle générale on ne voit pas à leur contact les signes d'une réaction inflammatoire quelconque.

Toutefois dans un pourcentage de cas qui n'est pas négligeable, au lieu des Leptothrix ou a côté d'eux, on trouve des colonies d'un autre type qui toujours sont accompagnées d'une réaction leucocytaire. Elles baignent en général dans un peu de pus dont les polynucléaires vont jusqu'au contact avec les éléments mycéliens.

Depuis plus d'un an je poursuis une enquête de ces cas et je colore par le Gram toutes les amygdales dans lesquelles un premier examen révèle la présence de colonies mycéliennes.

Ce faisant, chacun peut observer des colonies petites, circinées, isolées ou en groupements lâches qui prennent plus fortement le Gram que les Leptothrix et qui montrent au centre un feutrage mycélien dense avec à la périphérie des filaments souvent terminés en massue ou bifurqués en béquille. L'immersion révèle en outre, dans le voisinage, des filaments isolés plus ou moins longs qui toujours sont nettement ramifiés alors que

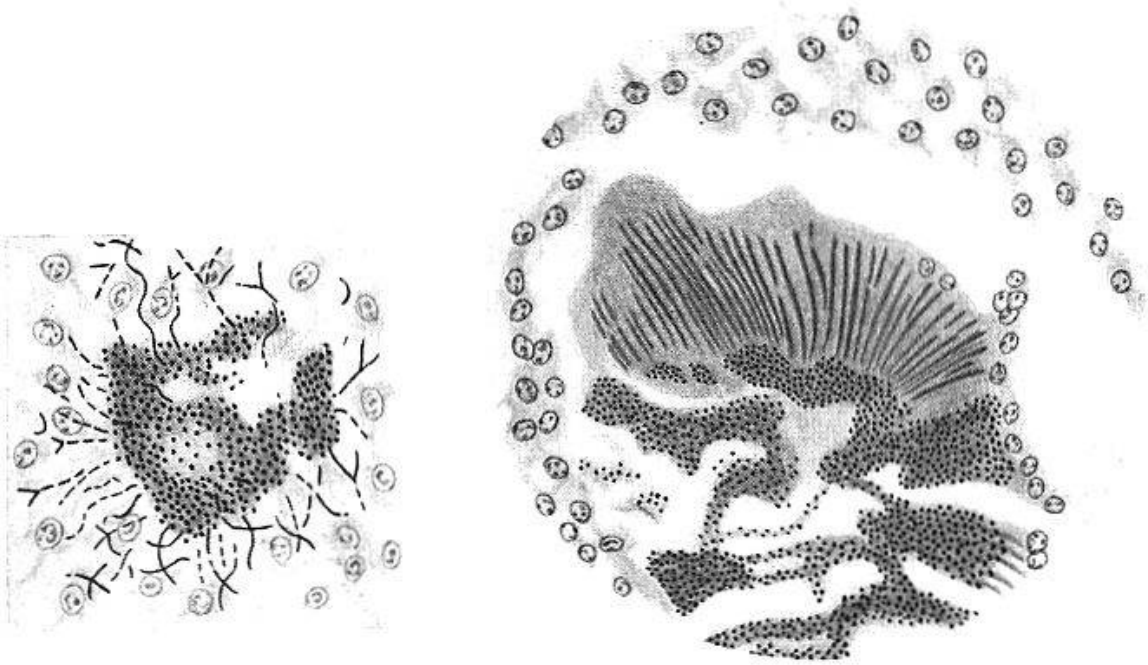

Fig. 1. A gauche, colonie d'Actinomyces avec filaments périphériques bifurqués en béquille. A droite, colonie de Leptothrix avec filaments périphériques non bifurqués.

les colonies de Leptothrix sont caractérisées par des filaments enchevêtrés ou parallèles sans ramifications latérales (fig. 1).

Les petits grains parasitaires baignent dans du pus et rappellent étonnamment ceux des *Actinomyces*. La preuve qu'il en est bien ainsi, qu'il s'agit éventuellement d'*Actinomyces israëli* Kruse est difficile à fournir, car les découvertes sont toujours faites fortuitement sur un matériel qui nous est remis déjà fixé à la formaline ou au Bouin, ce qui interdit le contrôle par la culture.

On peut donc affirmer qu'il existe des porteurs d'*Actinomyces*. Ceux-ci ne seront peut-être jamais atteints de ce que la clinique appelle une actinomycose. Mais il n'est pas impossible qu'ils jouent un rôle dans le pullulation ou la transmission du parasite et peut-être aussi leurs colonies sont-elles à la source de certains états infectieux qui sortent du cadre classique des granulomes dits spécifiques.

Chacun connaît ces granulomes mycotiques dont l'actinomycose est un des types admis comme des plus nets. L'agent parasitaire déclenche une hyperémie, une exsudation qui accumule des polynucléaires autour de la colonie mycélienne. Avec le temps le tissu inflammatoire se cicatrise plus ou moins complètement et la maladie se poursuit ailleurs en passant par les mêmes phases.

Dans les cas heureux pour les porteurs, les colonies de champignons s'entourent d'une capsule parfois complète et toute dissémination leur est alors interdite.

C'est ce que j'ai vu chez un homme de 57 ans atteint d'une blastomycose méningée. Son infection était certainement autochtone. En octobre 1932, brusquement il fait des symptômes méningés. Une ponction lombaire ramène un liquide contenant de très nombreux polynucléaires. On pense à une méningite aiguë, mais la bactériologie ne découvre aucun germe pathogène. La température est élevée au début. Malgré la gravité apparente du mal, l'évolution est favorable. La fièvre descend progressivement et cesse dès la fin janvier 1933. Dès lors et jusqu'en 1935, on assiste à une convalescence lente, mais progressive avec quelques petits retours offensifs insignifiants. Enfin en 1936, soit après 3 ans de raideur de la nuque, de douleurs musculaires et de maux de tête intermittents, le malade peut être considéré comme guéri. Sa capacité de travail est revenue à la normale.

Vers la fin de l'année, cependant, notre homme présente quelques symptômes d'anémie. Il maigrit un peu. Subitement, en février 1937, la fièvre réapparaît et en quelques jours il est emporté par une bronchopneumonie pseudo-lobaire gauche.

L'autopsie confirma l'affection pulmonaire et révéla en outre un

sarcome lymphoblastique des ganglions rétropéritonéaux. Mais, fait plus important, à la base du cerveau la pie-mère était le siège d'une méningite chronique que l'on aurait pu prendre macroscopiquement et par son siège et par son aspect pour une tuberculose. En réalité, l'exsudat était cloisonné par de gros tractus fibreux qui isolaient et encapsulaient des plages nécrotiques habitées par des cellules géantes à corps étrangers et les corps sphériques ou ovoïdes d'une levure.

Ainsi donc maladie méningée aiguë en 1932, qui guérit cliniquement, mais qui laisse un tissu inflammatoire tendant fortement à la cicatrice, tissu dans lequel le parasite reste décelable.

On peut faire des observations semblables avec des champignons des genres *Aspergillus* ou *Mucor*. Mais ceux-ci ont une plus forte tendance à la généralisation. J'en trouve la raison dans ce fait qu'ils ont une très grande affinité pour les vaisseaux.

Je l'ai observé chez un homme de 46 ans qui en juillet 1945 accuse assez brusquement de fortes douleurs dans la tête. En outre apparaissent des troubles visuels qui vont jusqu'à la cécité unilatérale. Le 22 octobre, une ponction lombaire ramène un liquide clair dans lequel on note pourtant 300 lymphocytes par mm^3 et la présence de bacilles acido-résistants sur lesquels le laboratoire ne peut se prononcer sans nouveau contrôle. Mais ce dernier n'a pu avoir lieu. Quatre jours plus tard le malade est paralysé du côté droit. Le 4 novembre il fait une crise épileptoïde. Il meurt enfin le 12 novembre 1945 à la suite de la rupture de la carotide interne gauche causée par un granulome qui était situé sur la partie postérieure du plafond de l'orbite gauche.

Ce granulome avait l'aspect d'un tuberculome méningé. Toutefois les examens histologiques ont révélé une mycose, vraisemblablement une aspergillose. Le champignon pénétrait les vaisseaux en infiltrant et détruisant leurs parois.

On voudra bien se rappeler que dans le cas de blastomycose que j'ai cité plus haut tout portait à penser au début à une méningite aiguë et que dans le second l'état du liquide céphalo-rachidien imposait presque le diagnostic de tuberculose. Ce sont là des sources d'erreur courantes en matière de mycoses.

Le rôle des vaisseaux paraît capital dans la dispersion du parasite. Mais la fixation de celui-ci dans un organe où un tissu dépend de facteurs dont la nature nous échappe.

Le champignon manifeste en effet une certaine électivité dans le choix du territoire où il établira sa colonie. A ce propos il faut bien se rappeler que le transport des éléments parasitaires peut s'effectuer par les capil-

laires sans que pour autant l'organe ou le tissu traversés ne deviennent le siège d'une réaction inflammatoire.

J'en veux pour preuve le cas intéressant d'une double mycose pulmonaire chez un homme de 86 ans. Il ne s'agissait pas d'un tuberculeux. Le malade avait présenté avant sa mort quelques symptômes pulmonaires. Les lésions que j'ai observées étaient nécrotiques et exsudatives comme cela s'observe dans l'aspergillose banale. Sur le matériel que nous lui avons remis, Madame *Westerdijk* de Baarn a cultivé à 37° deux champignons différents: *Aspergillus fumigatus* Fres. et *Mucor pusillus* Lindt. A ma connaissance, ce dernier n'a pas encore été signalé dans une mycose pulmonaire chez l'homme.

Le cas fait encore l'objet d'une étude biologique plus complète. Je puis en donner, cependant, ce détail intéressant que tant *Aspergillus* que *Mucor*, injectés dans la veine marginale de l'oreille du lapin, ont passé le filtre pulmonaire sans y laisser la moindre trace. Ce n'est que dans les reins que sont apparues des lésions. La même constatation a été faite chez le cobaye, alors que chez la souris l'inoculation n'a provoqué aucun trouble, ni anatomique, ni fonctionnel. Une injection intracardiaque au cobaye a donné en outre un abcès cérébral.

Ainsi donc les champignons qui nous occupent ici se comportent en somme comme des germes banaux. Comme eux ils choisissent les tissus qu'il leur plaît de léser ou plutôt ils élisent les terrains dans lesquels ils trouveront ce qui leur est nécessaire pour se multiplier. Comme eux aussi ils ne font pas nécessairement des lésions partout où le sang les amène.

J'ajouterai que comme eux enfin ils provoquent des lésions inflammatoires qui sont aiguës d'abord au même titre que celles que causent les pyogènes banaux.

Nos inoculations d'*Aspergillus* ou de *Mucor* ont déclenché dans le rein ou le cerveau des manifestations exsudatives caractérisées par la présence d'infiltrats ou d'épanchements leucocytaires. Dans les tubes rénaux et dans le bassinet ainsi d'ailleurs que dans le cerveau nous avons trouvé des accumulations de leucocytes dignes d'un staphylocoque ou d'un pneumocoque (fig. 2).

Et le granulome que décrivent les traités au chapitre de l'inflammation spécifique n'est apparu que vers le dixième jour chez les animaux que l'inoculation n'avait pas rapidement tués. Le granulome est d'ailleurs banal en soi, caractérisé qu'il est seulement par des cellules géantes qui sont analogues à celles qui s'attaquent aux corps étrangers.

Est-ce à dire que le parasite n'agit que par ses propriétés physiques ? C'est bien peu probable.

La réaction inflammatoire aiguë n'est d'ailleurs pas toujours locale

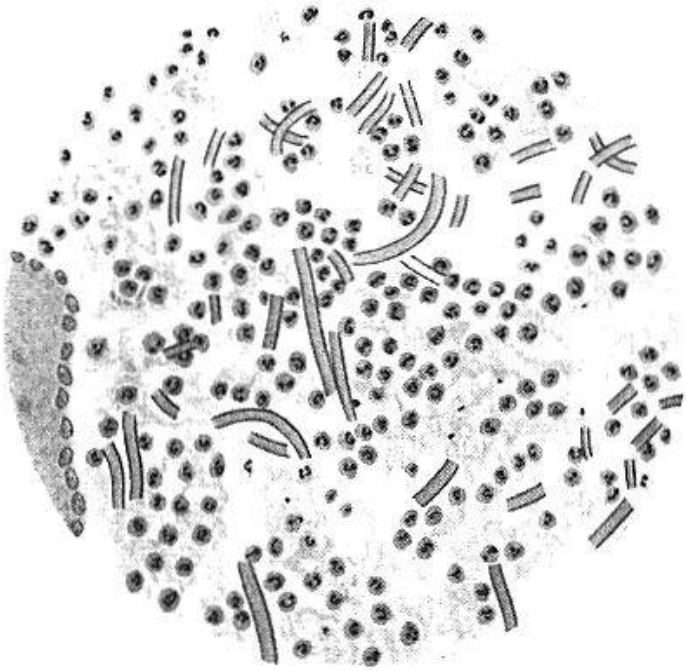

Fig. 2. Collection leucocytaire avec filaments mycéliens non cloisonnés de *Mucor pusillus*.

uniquement. Comme les germes banaux le parasite peut faire des septicémies ou mieux des pyémies. C'est ce que j'ai observé chez un homme de 46 ans, qui, à la suite d'une piqûre au doigt par une épine de prunier, a fait en huit semaines une véritable septicopyémie avec des températures montant jusqu'à 40°. En quelques jours, en effet, sont apparues sur l'avant-bras, le dos, l'épaule gauche, la cuisse droite, le pied et le quadriceps gauches des nodosités bientôt fluctuantes qui en fait étaient des abcès avec un pus contenant des grains d'*Actinomyces israeli*.

J'ai fait avec *Leptothrix pleuriticus* (Piana) Galli-Valerio une observation qui est elle aussi bien intéressante. Il s'agissait d'une inflammation aiguë de l'appendice qui laissait intacte la muqueuse, mais qui avait collecté dans les plans sousjacents de gros lacs leucocytaires dans lesquels baignaient les grains parasitaires.

Réaction inflammatoire aiguë au début, puis formation secondaire d'un granulome, tels sont les éléments qui nous obligent à ranger les mycoses dans le cadre banal de l'inflammation. Comme le BK, le tréponème de la syphilis, l'agent encore inconnu du lymphogranulome de Hodgkin et bien d'autres encore, le parasite mycélien doit déclencher toujours une réaction exsudative qui seulement dans certaines circonstances évoluera vers la chronicité et la formation du granulome. La présence du parasite, les produits de son métabolisme joueront sans doute un rôle important dans ce passage au tissu de granulation à facies spécifique.

Mais en fait cela n'est qu'accident dans l'évolution du processus inflammatoire.

Une fois de plus nous réalisons grâce aux mycoses la relativité de la spécificité et la belle unité qui règne dans le domaine de l'inflammation.

Et le médecin devra s'en souvenir. Car s'il veut être utile à son malade, il ne doit pas attendre les soi-disants caractères de la spécificité pour penser à une mycose et la diagnostiquer. Dans la pratique on devrait chercher les champignons pathogènes avec autant de méthode et de soins que les agents microbiens connus des maladies.

Sans aucun doute l'analyse systématique nous amènerait-elle à les dépister. Et si nous les trouvions dans les premiers stades de leur action sur nos tissus, il n'est pas impossible que les médicaments chimiques dont nous disposons et que les laboratoires nous procureront encore, les feraient disparaître et guériraient leurs lésions plus sûrement et mieux – tout au moins avec moins de reliquats cicatriciels – que ce n'est le cas actuellement.

Résumé

Les mycoses humaines sont sans doute plus fréquentes qu'on ne le croit. Leurs lésions rentrent dans le cadre de l'inflammation banale. Comme les bactéries pathogènes, les champignons élisent le tissu qui leur convient et ne se fixent pas nécessairement dans le premier organe qu'ils rencontrent. Ils déclenchent une réaction qui est leucocytaire banale au début. Ce n'est que secondairement et en somme accidentellement que se constitue le granulome classique. Démonstration de mycoses méningées, amygdaliennes, pulmonaires et appendiculaire.

Zusammenfassung

Die Mykosen des Menschen sind ohne Zweifel häufiger, als man annimmt; sie gehören in den Rahmen der banalen Entzündung. Wie die pathogenen Bakterien wählen die Pilze das ihnen zusagende Gewebe aus und fixieren sich nicht unbedingt im ersten besten Organ, das sie antreffen. Sie lösen anfänglich eine gewöhnliche leukocytäre Reaktion aus. Erst sekundär und sozusagen zufällig kommt das Granulom zur Ausbildung. Der Autor läßt eine Demonstration von meningealen, tonsillären, pulmonären und appendikulären Mykosen folgen.

Riassunto

Le micosi umane sono senza dubbio più frequenti di quanto non si creda. Le loro lesioni fanno parte del quadro dell'infiammazione banale. Così come i microbi patogeni, anche i funghi scelgono i tessuti che con-

vengono loro, e non si fissano necessariamente nel primo organo che essi incontrano. Essi provocano una reazione che è leucocitaria in principio. Non è che in secondo tempo e per puro caso che si forma il granuloma classico. Dimostrazione di micosi meningee, tonsillari, polmonari e appendicolari.

Summary

Human mycoses are undoubtedly more frequent than is thought. The lesions which they produce come within the limits of normal inflammations. Like pathogenic bacteria, the fungi select the tissue most suitable to them and do not necessarily attach themselves to the first organ they meet. They set up a reaction which, at first, is of a normal leucocytic type. The classical granulomas arise only secondarily and, as it were, by chance. Meningeal, amygdaline, pulmonary and appendicular mycoses are demonstrated.