Zeitschrift: Bulletin der Schweizerischen Akademie der Medizinischen Wissenschaften = Bulletin de l'Académie suisse des sciences médicales = Bollettino dell' Accademia svizzera delle scienze mediche

Herausgeber: Schweizerische Akademie der Medizinischen Wissenschaften

Band: 4 (1948)

Heft: 2-3

Artikel: Strongylose der Ziegen und Ziegenmilchanämie der Ratten

Autor: Glanzmann, Eduard / Guinand, Jean

DOI: https://doi.org/10.5169/seals-306932

Nutzungsbedingungen

Die ETH-Bibliothek ist die Anbieterin der digitalisierten Zeitschriften auf E-Periodica. Sie besitzt keine Urheberrechte an den Zeitschriften und ist nicht verantwortlich für deren Inhalte. Die Rechte liegen in der Regel bei den Herausgebern beziehungsweise den externen Rechteinhabern. Das Veröffentlichen von Bildern in Print- und Online-Publikationen sowie auf Social Media-Kanälen oder Webseiten ist nur mit vorheriger Genehmigung der Rechteinhaber erlaubt. Mehr erfahren

Conditions d'utilisation

L'ETH Library est le fournisseur des revues numérisées. Elle ne détient aucun droit d'auteur sur les revues et n'est pas responsable de leur contenu. En règle générale, les droits sont détenus par les éditeurs ou les détenteurs de droits externes. La reproduction d'images dans des publications imprimées ou en ligne ainsi que sur des canaux de médias sociaux ou des sites web n'est autorisée qu'avec l'accord préalable des détenteurs des droits. En savoir plus

Terms of use

The ETH Library is the provider of the digitised journals. It does not own any copyrights to the journals and is not responsible for their content. The rights usually lie with the publishers or the external rights holders. Publishing images in print and online publications, as well as on social media channels or websites, is only permitted with the prior consent of the rights holders. Find out more

Download PDF: 16.07.2025

ETH-Bibliothek Zürich, E-Periodica, https://www.e-periodica.ch

D. K. 619.0:576.88:616.155.194

Aus der Universitäts-Kinderklinik Bern. Direktor: Prof. *E. Glanzmann*

Strongylose der Ziegen und Ziegenmilchanämie der Ratten

Von **Eduard Glanzmann** und **Jean Guinand**, Bern

Vor allem die klinischen Erfahrungen der Kinderärzte bei der Ernährung der Säuglinge mit Ziegenmilch haben gezeigt, daß offenbar zwischen Ziegenmilch und Ziegenmilch, je nach der Bezugsquelle, Unterschiede bestehen müssen. So gelang es *Rominger*, *Meyer* und *Bomskov* bei einwandfreier Ziegenmilch nicht, experimentell bei Säuglingen Ziegenmilchanämie zu erzeugen. Auch wir hatten anfänglich Mühe, mit der Milch von gesunden und gut gehaltenen Tieren, selbst im Rattenexperiment, Ziegenmilchanämie hervorzurufen (*Marc Neyroud*). Je nach der Fütterung, der Haltung und dem Gesundheitszustand der Ziegen bestehen offenbar Differenzen.

Als neues Problem ergab sich auf der Reise der Akademiekommission zur Erforschung der Mangelkrankheiten bei Mensch und Tier (1945) auf Anregung von Kreistierarzt Dr. *Ratti* in Maloja die Frage, ob die Milch von Ziegen mit Strongylideninfektion sich durch besonders starke anämisierende Eigenschaften charakterisiere. Auf der Alp Grevas Alvas ob dem Silsersee trafen wir eine kranke anämische Ziege mit Wurminfektion und ein kleines Kind mit Ziegenmilchanämie, welches die Milch dieser Ziege genoß.

Die Ziegen werden nämlich häufig von Strongylideninfektionen heimgesucht. Bei den Strongyliden handelt es sich um kleine, haardünne, mit freiem Auge oft kaum sichtbare Fadenwürmer. Mit ihrem spitzen Kopfende bohren sich die Larven hauptsächlich in die Schleimhaut des Magens, Duodenums und Jejunums ein, wachsen zum geschlechtsreifen Wurm heran. Das spitze Vorderende der Strongyliden enthält den Oesophagus, der eine starke Ringmuskulatur besitzt und unmittelbar in den Darm übergeht. Zur Artbestimmung wird besonders das Hinterende der Männchen benutzt, welches einen eigentümlichen Geschlechtsapparat mit Spikulis, Telamon und Gubernakulum enthält, durch welchen das Weibchen bei der Begattung festgehalten wird. Die Abb., die ich demonstriere, entsprechen nach P.-D. *Kreis* in Bern einem Protostrongylus rufescens. Die Weibchen sind ovipar und ungemein produktiv. Im Kot

einer mäßig verseuchten Ziege sollen täglich etwa 3 Millionen Eier abgehen. Aus den Eiern entwickeln sich die Larven, die außerhalb des Wirtstieres eine Weiterentwicklung durchmachen. Nach einigen Häutungen sollen sie sich encystieren und wieder infektionstüchtig werden. Die Widerstandsfähigkeit der Eier und Larven ist eine sehr große, empfindlich sind sie nur gegen Austrocknung. Die Ansteckung erfolgt wohl in den meisten Fällen durch Aufnahme der eingekapselten Larven oder Cysten auf feuchten Weiden, im Futter oder Trinkwasser.

Bei schwerem Wurmbefall, wenn die Parasiten in unglaublich großer Zahl in der Schleimhaut des Magens oder oberen Darmkanales haften, bekommen die Ziegen einen chronischen Magen-Darm-Katarrh, die sog. rote Magenwurmseuche, die in der ganzen Schweiz wohl bekannt ist (*Baumgartner*). Die Ziegen zeigen ein trockenes, rauhes Haarkleid, Mattigkeit, Apathie, Abmagerung bis zur Kachexie, Blutarmut und Hydrämie. Die Milchsekretion wird zunehmend geringer und versiegt schließlich ganz. Die Mortalität kann eine sehr große sein.

Die Strongyliden sind Blutsauger, worauf auch die oben erwähnte, stark entwickelte Ringmuskulatur des Oesophagus hinweist. Beim Blutsaugen scheiden sie zudem Giftstoffe, Hämolysine, wahrscheinlich auch Leuko-, Histolysine und vielleicht noch andere toxische Substanzen aus, welche vom Wirt resorbiert werden können und seine Blutbildung schädigen. So kann beim Wirtstier eine Art perniciöser Anämie entstehen (*Baumgartner*). Es ist dabei auch daran zu denken, daß beim starken Wurmbefall im Magen und oberen Darmabschnitt die Interaktion zwischen dem sog. Extrinsic und dem Intrinsic Factor von *Castle* behindert wird, wie das *Bertel von Bonsdorff* jüngst auch für die perniciöse Wurmanämie beim Bothriocephalus latus beim Menschen wahrscheinlich gemacht hat. In gleicher Weise könnte auch die Resorption der Folsäure gestört werden.

Wenn nun solche Hämolysine und andere toxische Substanzen von den Strongyliden in das Blut des Wirtskörpers übergehen, so besteht die Möglichkeit, daß sie mit der Ziegenmilch ausgeschieden werden und bei andern Organismen nach der Verfütterung solcher Ziegenmilch ebenfalls Anämien erzeugen können.

Auf meine Veranlassung hat Dr. *Guinand* Strongyliden im Mörser zerrieben und aus ihnen verschiedene Extrakte hergestellt, und zwar mit physiologischer Kochsalzlösung, mit Alkohol, mit Aceton und mit Äther. In vergleichenden Untersuchungen zeigte sich nun, daß einzig der Ätherextrakt der Strongyliden Hämolysine enthielt, die bei der Blutgruppe 0 und B eine starke, bei der Gruppe A von roten Blutkörperchen des Menschen eine mittlere Hämolyse auszulösen vermochten. Es konnten

somit einzig im Ätherextrakt der Strongyliden Hämolysine nachgewiesen werden.

Es wurde nun die Milch einer gesunden Ziege mit derjenigen einer wurmkranken Ziege verglichen mit Bezug auf ihren Gehalt an Agglutininen und Hämolysinen. Während bei der gesunden Ziege höchstens bei der Verdünnung der Milch 1:2, und zwar in der Vollmilch, nicht in der Molke, Spuren von Hämolysinen und Agglutininen nachweisbar waren, fand *Guinand* in der Milch der kranken Ziege, namentlich in der Molke, Hämolysine und Agglutinine bis zu einer Verdünnung von 1:32, während sie in der Vollmilch bei der Blutgruppe A und B nur bis 1:4, bei der Gruppe 0 dagegen bis 1:16, ganz schwach noch bei 1:32 wirksam waren. Es scheinen somit rote Blutkörperchen von Kindern mit der Gruppe 0 besonders hämolysinempfindlich zu sein. Diese Hämolysine sind thermolabil, können somit in der gekochten Ziegenmilch nicht mehr zur Wirkung gelangen. Sie sind demnach wahrscheinlich nur ein Indikator dafür, daß ätherlösliche, hitzestabile, toxische Substanzen ebenfalls in die Ziegenmilch übergehen.

Bei der experimentellen Erzeugung von Ziegenmilchanämie bei Ratten wurde rohe Ziegenmilch verfüttert. Agglutinine und Hämolysine konnten somit hier zur Wirkung gelangen. Dagegen spricht jedoch die auch von *Tschesche* betonte Tatsache, daß selbst bei ganz jungen wachsenden Ratten die Ziegenmilchanämie keine hämolytische Form darstellt, sondern eine hypochrome Eisenmangelanämie. Eine solche wird gefördert durch die hochgradige Eisenarmut der Milch wurmkranker Ziegen. Bei unserer kranken Ziege fand *Vannotti* nur $140\gamma^0/_{00}$ leicht abspaltbares, gut resorbierbares Eisen bei einem Gesamteisengehalt von $905\gamma^0/_{00}$ (Eisengehalt der Ziegenmilch normaler Tiere bis $1030\gamma^0/_{00}$). Bei unseren Versuchsratten kam es infolge der Eisenarmut der Ziegenmilch zu einer solchen Eisenverarmung des Organismus, daß die pathologischen Anatomen *Walthard* und *Uehlinger* in keinem einzigen Organ auch nur Spuren von Hämosiderin nachweisen konnten. Die Behandlung mit Folsäure bei einem Teil der Tiere änderte an diesem Befunde nichts. Im übrigen ergab die chemische Milchanalyse, abgesehen von einem Absinken des Fettgehaltes der Milch der kranken Ziege von 3,13 auf 2,72% keine wesentlichen Abweichungen von der Norm.

Im Jahre 1933 berichteten *Rominger* und *Bomskov*, daß es ihnen gelungen sei, bei ganz jungen Ratten, die einseitig mit Ziegenmilch ernährt wurden, ein Krankheitsbild zu erzeugen, das sie als experimentelle Rattensprue bezeichneten, verbunden mit einer Anämie vom Perniciosatyp, welche auf die Zufuhr von Leber und Leberextrakt mit einer typischen Reticulocytenkrise antwortete. Bei unseren Versuchen fanden

Nachweis von Hämolysinen und Agglutininen in der Ziegenmilch

Rote Blutkörperchen		Verdünnungen der Milch					
		1/2	1/4	1/8	1/16	1/32	1/64
		Kranke Ziegen					
	Gruppe A						
Hämolyse	Vollmilch	+	+	(±)	—	—	—
	Molke	+	+	+	+	(±)	—
Agglutination	Vollmilch	+	+	—	—	—	—
	Molke	+	+	+	+	+	—
	Gruppe B						
Hämolyse	Vollmilch	+	+	—	—	—	—
	Molke	+	+	+	+	—	—
Agglutination	Vollmilch	+	+	—	—	—	—
	Molke	+	+	+	+	—	—
	Gruppe 0						
Hämolyse	Vollmilch	+	+	+	+	(±)	—
	Molke	+	+	+	+	(±)	—
Agglutination	Vollmilch	+	+	+	+	—	—
	Molke	+	+	+	+	—	—
		Gesunde Ziegen					
	Gruppe A						
Hämolyse	Vollmilch	(±)	—	—	—	—	—
	Molke	—	—	—	—	—	—
Agglutination	Vollmilch	+	—	—	—	—	—
	Molke	—	—	—	—	—	—
	Gruppe B						
Hämolyse	Vollmilch	(±)	(±)	—	—	—	—
	Molke	—	—	—	—	—	—
Agglutination	Vollmilch	+	+	—	—	—	—
	Molke	—	—	—	—	—	—
	Gruppe 0						
Hämolyse	Vollmilch	(±)	(±)	(±)	—	—	—
	Molke	—	—	—	—	—	—
Agglutination	Vollmilch	+	+	—	—	—	—
	Molke	—	—	—	—	—	—

wir dagegen, übrigens in Übereinstimmung mit *Tschesche* und *Wolf*, weder durchfällige Stühle noch ein perniciös-anämisches Blutbild. Auf der Suche, den Ziegenmilchanämiefaktor von *Rominger* und *Bomskov* zu isolieren, wählten *Tschesche* und *Wolf* statt der teuren Leberextrakte als Rohmaterial Urin, und es gelang ihnen, gleich wie aus den Leberpräparaten, mit Purin-Fällungsmitteln das Uropterin zu gewinnen, welches sich als identisch erwies mit dem Schmetterlingsfarbstoff Xanthopterin von *Koschara*. In der Tat konnten sie nun durch Injektionen von γ Dosen von Xanthopterin die Ziegenmilchanämie der Ratten verhüten oder heilen. Die gleiche Pteridylgruppe findet sich auch im Molekül des neuesten amerikanischen

Vitamins, der Folic acid, welche sich nun auch für die Heilung der Ziegenmilchanämie beim menschlichen Säugling trotz fortgesetzter Ziegenmilchernährung als das wirksamste Mittel erwiesen hat (*Freudenberg*).

Wir verabreichten nun zwei Gruppen von Ratten, der einen nur Ziegenmilch, der andern Ziegenmilch + Folic acid. Bei beiden Gruppen entwickelte sich nach einigen Tagen eine hypochrome Anämie. Bei beiden stiegen die Reticulocytenwerte an, aber bei der Folsäuregruppe bedeutend stärker. Es kam hier zu einer solchen Reticulocytenkrise, daß in der Folsäuregruppe trotz fortlaufender Ziegenmilchfütterung die Anämie unter Anstieg des Hämoglobins und der Erythrocyten rasch ausheilte, während ohne Folsäure Hämoglobin und Rote weiter absanken. Es konnte hier zum ersten Mal der Beweis erbracht werden, daß die Folsäure auch bei einer hypochromen, eher mikrocytären Anämie wirksam ist, während man bisher nur an eine Wirkung bei hyperchromen megalocytären Anämien glaubte. Der Folsäureeffekt läßt sich auch im nach *Pappenheim* gefärbten Blutausstrich durch die Zunahme der polychromatophilen Roten bei der Folsäuregruppe erkennen.

In drei wiederholten Versuchsserien hat mein Schüler *Guinand* kurative Experimente mit Folsäure bei Ziegenmilchanämie der Ratten vorgenommen und die Wirkung der Folic acid durch Untersuchungen von Knochenmarksausstrichen kontrolliert und dabei immer wieder übereinstimmende Resultate erhalten.

Ohne Folsäure traten bei der experimentellen Ziegenmilchanämie schwere degenerative Veränderungen in den Knochenmarkszellen auf, im Sinne einer *alimentär-toxischen Aleukie*. Die Kerne der weißen Elemente wurden schlecht färbbar und es kam schließlich zu einer fast völligen Entdifferenzierung des weißen Knochenmarksbildes. Anstelle der normalen Myeloblasten, Myelocyten, jugendlichen stabkernigen und segmentkernigen Leukocyten fanden wir überwiegend große Körper mit Vakuolen und blasigen, schlecht färbbaren Kernen mit mehreren Nukleolen. Es dürfte dies darauf hinweisen, daß das supponierte Toxin vor allem leukolytische Eigenschaften hat, die sich spezifisch an den weißen Markzellen äußern. Aber auch die Erythroblasten und Megakaryocyten verschwanden zusehends aus dem Knochenmark. Wir hatten somit das Bild einer durch Ziegenmilchernährung erzeugten *Panmyelopathie* bzw. *Panmyelophthise*.

Sehr interessant war nun die Reaktion dieser Panmyelopathie auf die Darreichung von Folic acid. Überall traten wieder Erythroblasten auf, so daß diese beträchtlich vermehrt erschienen; aber auch an den weißen Markelementen zeigten sich wieder kräftige Regenerationserscheinungen, indem nun anstelle der degenerativ Stabkernigen wieder jugendliche

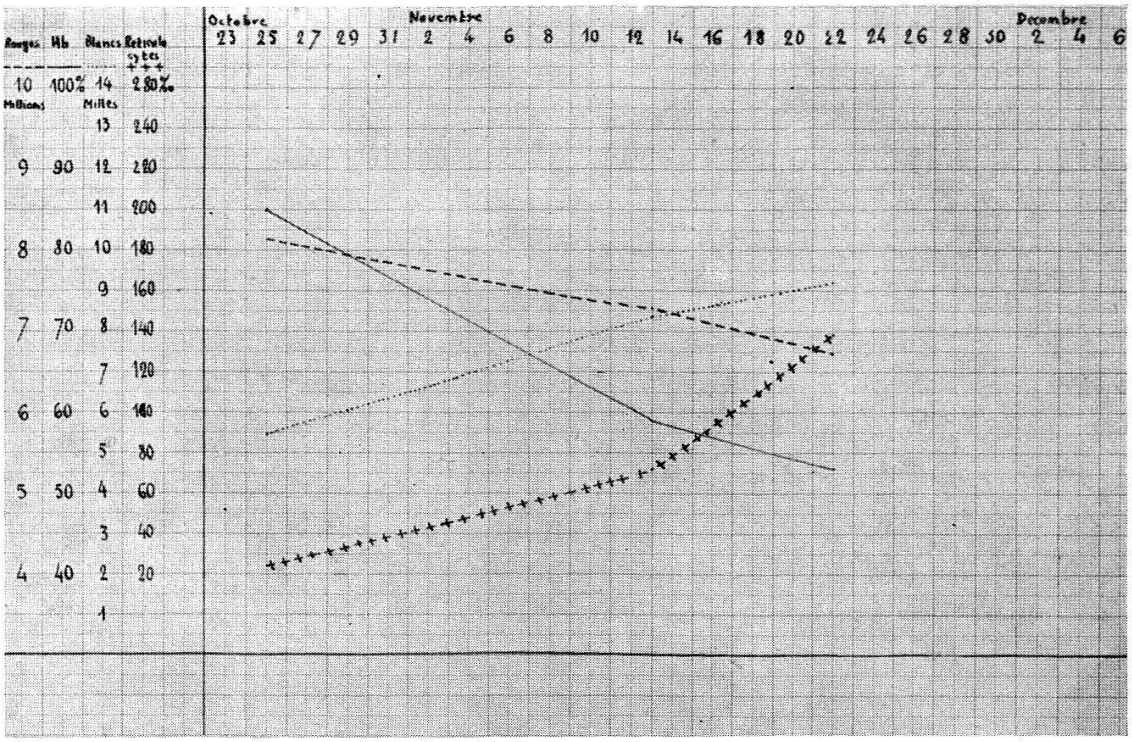

Abb. 1. Ziegenmilch ohne Folsäure. Fortschreitende Anämie. Kümmerlicher Anstieg der Retikulocyten (+).

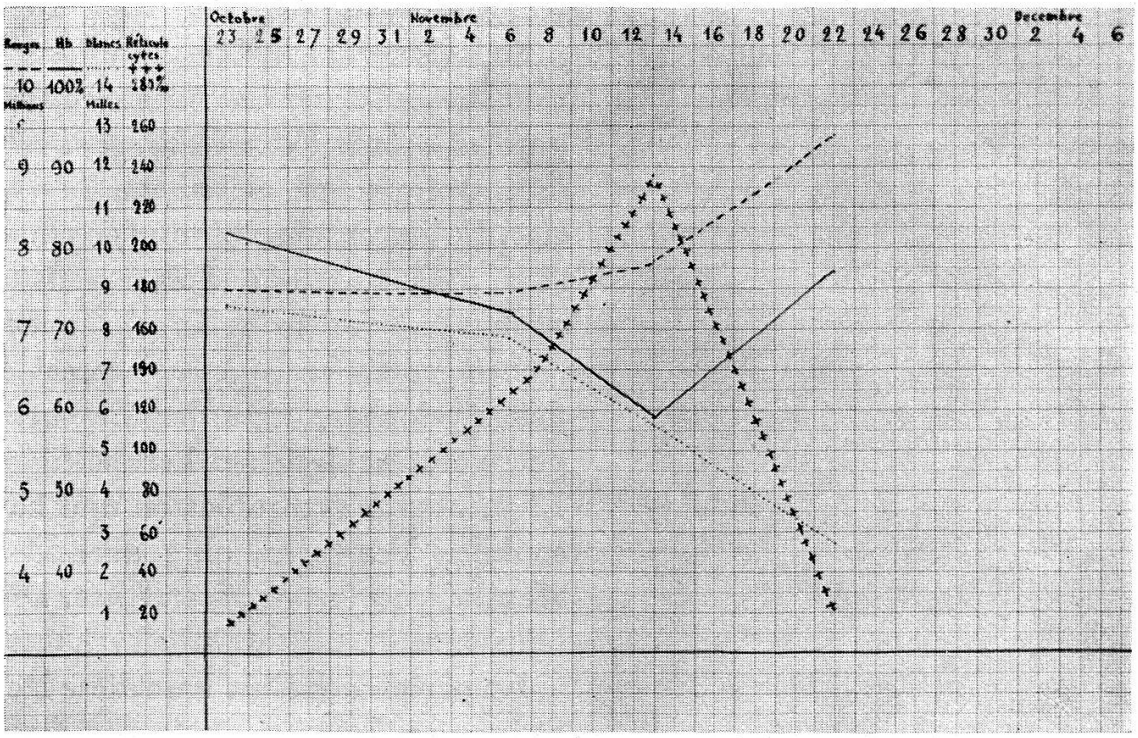

Abb. 2. Ziegenmilch + Folsäure, kräftige Retikulocytenkrise. Heilung der Anämie.

Stabkernformen und reifere polynukleäre Leukocyten auftraten. Auch die Megakaryocyten vermehrten sich stark, ja es traten Riesenmegakaryocyten auf, wie wir sie jüngst auch bei einem Fall von Thrombo-

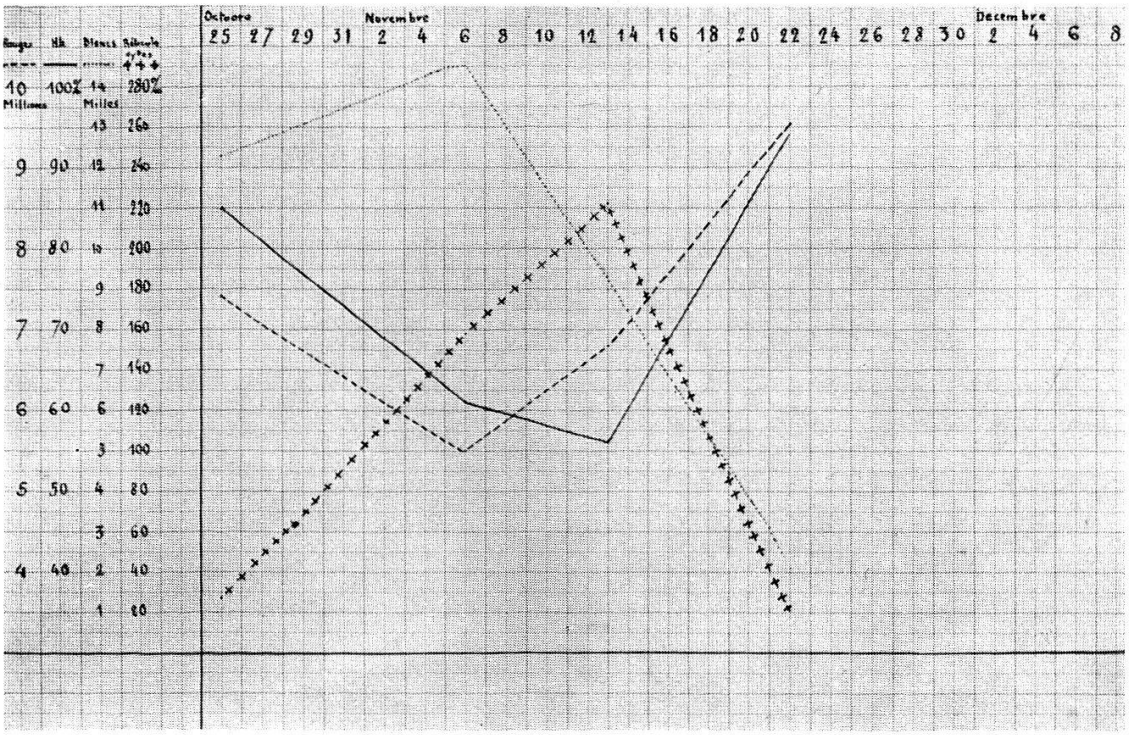

Abb. 3. Ziegenmilch + Folsäure, kräftige Retikulocytenkrise. Heilung der Anämie.

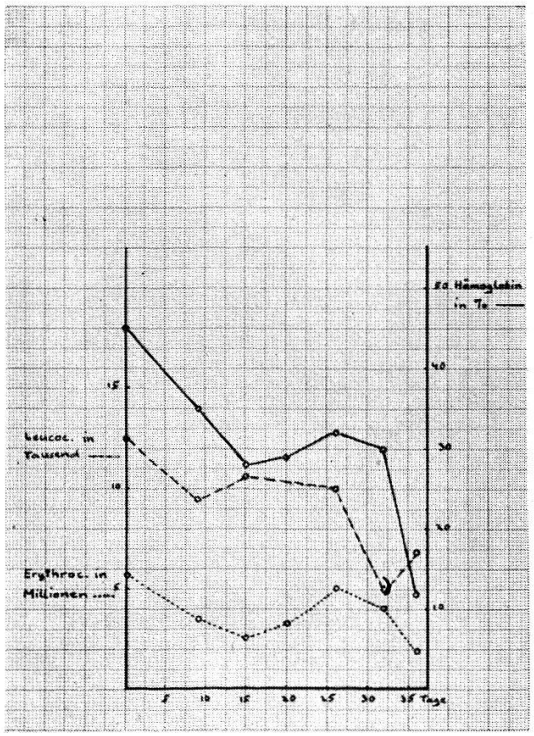

Abb. 4. Ziegenmilchanämie der Ratte behandelt vom 15. Tag an mit Folsäure. Trotz guter Markreaktion nur kümmerliche periphere Besserung, dann weiterer Sturz von Hæmoglobin, Roten und Weißen.

penie bei einem Kinde nach Folsäurebehandlung beobachten konnten. Diese Befunde an Ausstrichpräparaten wurden von *Uehlinger* auch in histologischen Schnitten bestätigt. *Uehlinger* schreibt mir: «Es läßt sich eindeutig ein Folsäureeffekt nachweisen, indem im Knochenmark eine ungemein kräftige Regeneration der Myelopoese und der Erythropoese mit zahlreichen kernhaltigen Elementen, Erythroblasten und basophilen Vorstufen, aber auch der Megakaryocyten eingesetzt hat. Die Mitosenzahl ist beträchtlich erhöht».

Im peripheren Blut kam diese Regeneration bei zwei Ratten bei fortdauernder Ziegenmilchfütterung nur vorübergehend und schwach zum Ausdruck. Das Hämoglobin sank in einem Fall sogar auf 12%, es bestand ferner eine Leukopenie ohne

hämorrhagische Diathese. Dieses Verhalten könnte man auf eine Knochenmarkssperre zurückführen, ausgelöst durch die weiter dauernde Zufuhr toxischer Substanzen durch die Ziegenmilch.

Schlußfolgerungen: Ziegenmilch führt bei Ratten zu einer wahrscheinlich alimentär-toxischen Aleukie, ähnlich wie das von andern giftigen Substanzen wie Benzol, Sulfonamiden, infektiös toxischen Stoffen usw. bekannt ist. Es dürfte sich um ein ätherlösliches und im Gegensatz zu den thermolabilen Hämolysinen thermostabiles Toxin, das aus Strongyliden stammt, handeln.

Sehr interessant ist nun ein Vergleich mit einer alimentär-toxischen Aleukie, wie sie beim Menschen in Rußland nach Genuß von Getreide beobachtet worden ist, das man im Freien hatte überwintern lassen. Unter dem zersetzenden Einfluß von Pilzen entsteht in den Getreidekörnern ein thermostabiles, ätherlösliches Toxin, das möglicherweise einer Peroxycaprylsäure entspricht. Nun finden sich gerade im Ziegenmilchfett Caprin-, Capron- und Caprylsäure, die ja von der Capra = Ziege ihren Namen erhalten haben. Leider ist es bis jetzt noch nicht gelungen, die alimentär-toxische Aleukie der Russen bei Tieren experimentell zu reproduzieren (*Brumpt*).

Während der trophotoxische Charakter der Ziegenmilchanämie der Ratten bei Verwendung von Milch von Ziegen mit Strongylose wahrscheinlich gemacht, aber noch nicht mit völliger Sicherheit bewiesen werden konnte, so sprechen für einen trophopenischen Ursprung: 1. der Eisenmangel; 2. der Mangel an Folsäure (Folic acid) in der Ziegenmilch. Die vermutlich alimentär-toxische Aleukie nach Ziegenmilchernährung kann durch Folsäure verhütet und geheilt werden. Ob es berechtigt ist, deshalb die Ziegenmilchanämie ausschließlich auf eine Panmyelopathie als Mangelkrankheit zu beziehen, müssen weitere Untersuchungen lehren.

Zusammenfassung

Da nicht jede Ziegenmilch beim menschlichen Säugling Anämie hervorruft, wurde uns von tierärztlicher Seite das Problem gestellt, ob unter Umständen ein Zusammenhang zwischen einer Strongylideninfektion der Ziegen und der anämisierenden Wirkung der Ziegenmilch bestehen könnte. Es gelang, aus Strongyliden einen Ätherextrakt zu gewinnen, der ausgesprochene hämolysierende Wirkung auf menschliche Erythrocyten hat. Die Strongyliden der Ziegen sind Blutsauger. Sie scheiden Gifte, Hämolysine und andere toxische Substanzen aus, welche von den Ziegen ins Blut resorbiert werden und auch ihre Blutbildung schädigen. Hämolysine und Toxine gelangen auch in der Ziegenmilch

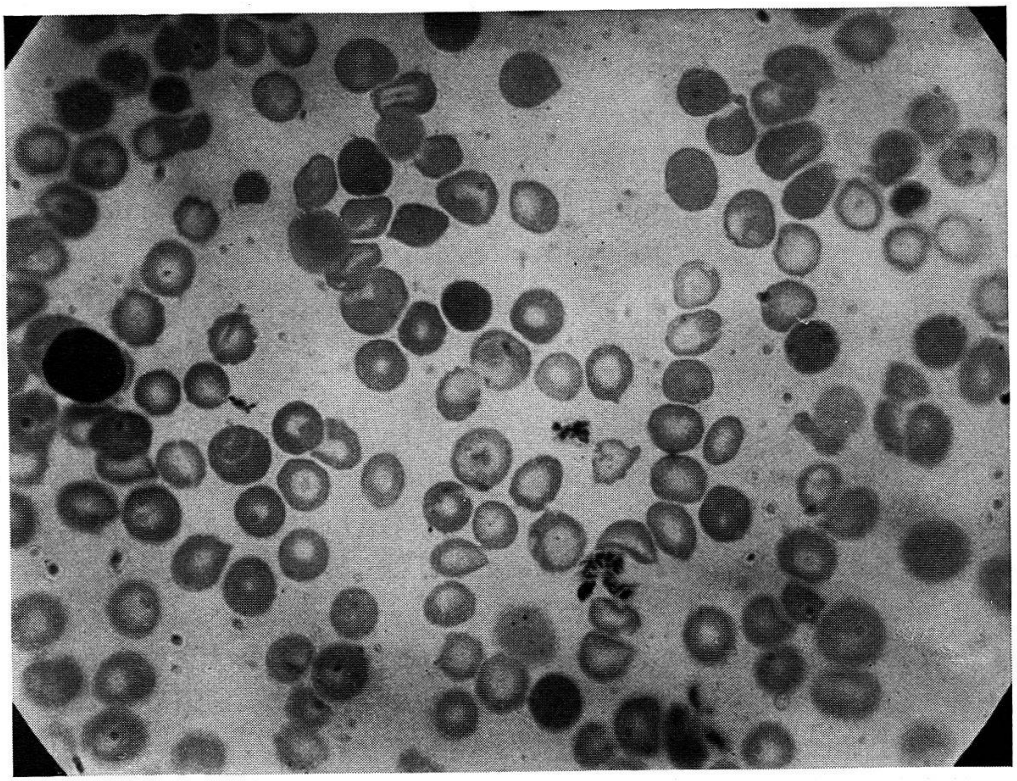

Abb. 5. Hypochromes Blutbild der Ziegenmilchanämie bei Ratten

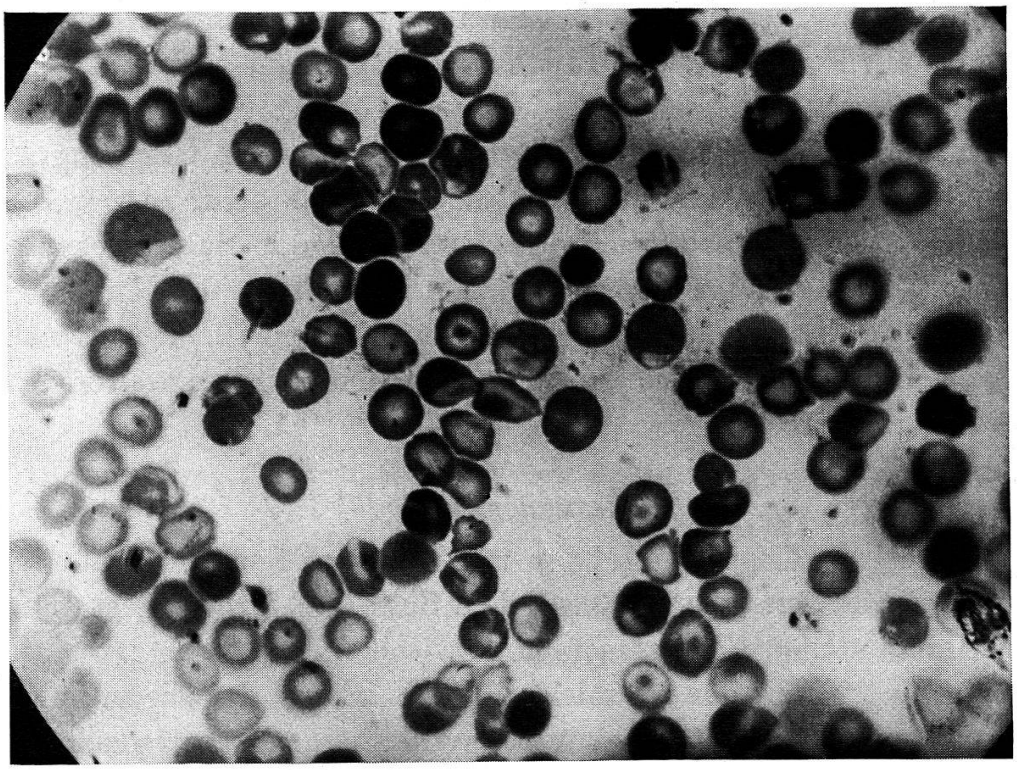

Abb. 6. Ziegenmilchanämie, behandelt mit Folsäure (Polychromasie)

zur Ausscheidung und konnten in Ätherextrakt der Ziegenmilch nachgewiesen werden. Die Hämolysine sind dabei nur ein Indikator für den Übergang von Toxinen in die Ziegenmilch, denn die experimentelle Zie-

genmilchanämie der Ratten ist keine hämolytische Anämie, sondern eine hypochrome Eisenmangelanämie, wobei auch in der Leber und der Milz der Ratten keine Spur Eisen mehr nachgewiesen werden konnte. Das ätherlösliche Toxin führt zu einer alimentär-toxischen Aleukie im Knochenmark der Ratten, wobei es zu einer fast völligen Entdifferenzierung des weißen Knochenmarksbildes kommt. Anstelle der normalen weißen Elemente treten überwiegend große Körper mit Vakuolen und blasigen, schlecht färbbaren Kernen mit mehreren Nukleolen auf. Erythroblasten und Megakaryocyten verschwinden (Panmyelopathie). Ziegenmilch-Anämie und -Panmyelopathie lassen sich durch Darreichung von Folsäure (Folic acid) verhüten und heilen. Sowohl in Ausstrichpräparaten wie auch im histologischen Schnitt läßt sich eindeutig ein Folsäureeffekt nachweisen, indem im Knochenmark eine ungemein kräftige Regeneration der Myelopoese und der Erythropoese mit zahlreichen Erythroblastennestern und einer Vermehrung der Megakaryocyten einsetzt.

Résumé

Tout lait de chèvre ne provoquant pas d'anémie lactée du nourrisson, les médecins-vétérinaires nous ont posé la question de savoir s'il y aurait relation de cause à effet entre une infection strongylique des chèvres et l'action anémiante du lait de ces animaux. On peut préparer des strongles un extrait éthéré à pouvoir hémolytique marqué sur les

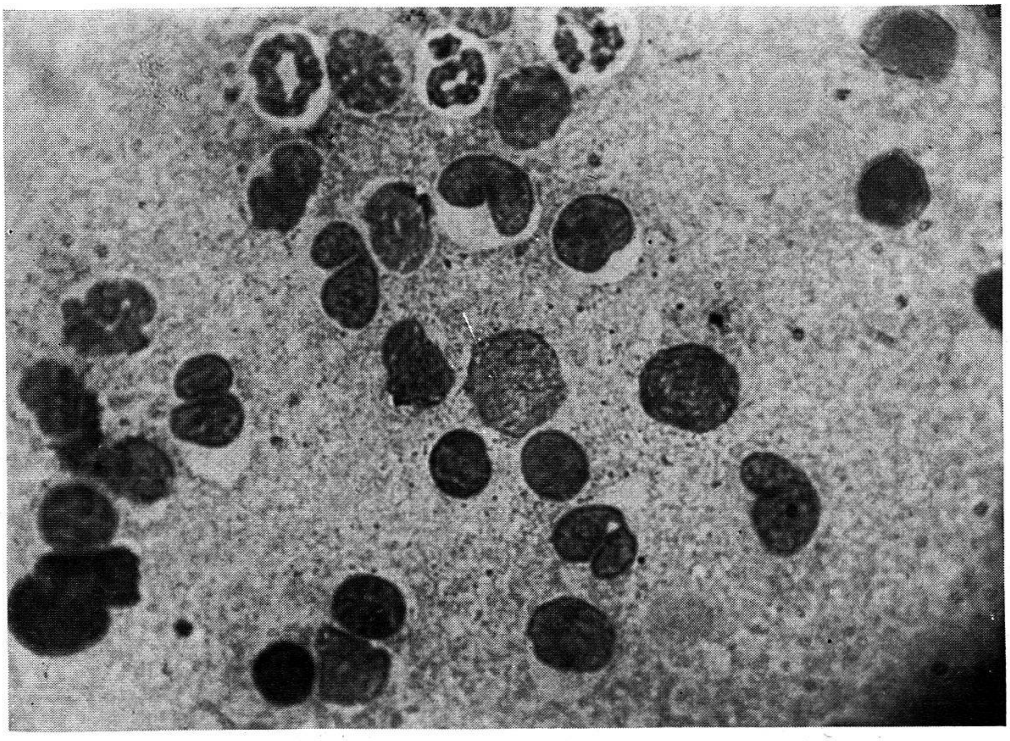

Abb. 7. Panmyelopathie. Entdifferenzierung des Markes

érythrocytes de l'homme. Les strongles de la chèvre sont hématophages (suceurs du sang). Ils sécrètent des poisons, des hémolysines et d'autres substances toxiques qui sont résorbées dans le sang des chèvres, altérant leur hématopoïèse. Des hémolysines et des toxines passent aussi dans le lait de chèvre et leur présence a pu être constatée dans un extrait éthéré de ce lait. Les hémolysines ne constituent dans ce cas qu'un indicateur du passage des toxines dans le lait de chèvre, car chez le rat l'anémie expérimentale par le lait de chèvre n'est pas une anémie hémolytique mais une anémie hypochrome par carence en fer, dans laquelle, ni dans le foie ni dans la rate des rats on ne trouve plus trace de ce métal. La toxine éthérosoluble déclenche une aleucie toxi-alimentaire dans la moelle des rats où il n'est presque plus possible de distinguer les éléments de la formule blanche. A la place des éléments blancs normaux, on observe une prédominance de grandes cellules vacuolaires et des noyaux boursoufflés se colorant mal, avec de nombreux nucléoles. On constate la disparition des érythroblastes et des mégacaryocytes (panmyélopathie). L'acide folique permet de prévenir et de traiter l'anémie et la panmyélopathie au lait de chèvre; ce que confirment nettement les frottis et les coupes histologiques. Dans la moelle osseuse, on observe une extraordinaire régénération de la myélopoïèse et de l'érythropoïèse avec de nombreux nids d'érythroblastes ainsi qu'une prolifération des mégacaryocytes.

Riassunto

Dato che non ogni latte di capra provoca una anemia nel lattante, i medici-veterinari ci hanno posto il problema seguente: se non può esistere in determinate condizioni una relazione di causa ad effetto tra una infezione strongilica delle capre e l'azione anemizzante del loro latte. Si è riusciti a preparare dagli strongili, un estratto etereo ad azione spiccatamente emolitica sugli eritrociti dell'uomo. Gli strongili della capra sono ematofagi. Essi secernono veleni, emolisine ed altre sostanze tossiche, le quali sono riassorbite nel sangue delle capre, modificando anche la loro ematopoiesi. Emolisine e tossine passano anche nel latte della capra e la loro presenza è stata constatata in un estratto etereo di questo latte. Le emolisine non costituiscono in questo caso che l'indice del passaggio delle tossine nel latte di capra, dato che nel ratto l'anemia sperimentale da latte di capra non è un'anemia emolitica ma un'anemia ipocroma da carenza in ferro, nella quale non si trovano traccie di questo metallo nè nel fegato, nè nella milza dei ratti. La tossina eterosolubile scatena una aleucia tosso-alimentare nel midollo dei ratti, dove è impossibile distinguere gli elementi della serie bianca. Al posto degli elementi bianchi normali si osserva una predomi-

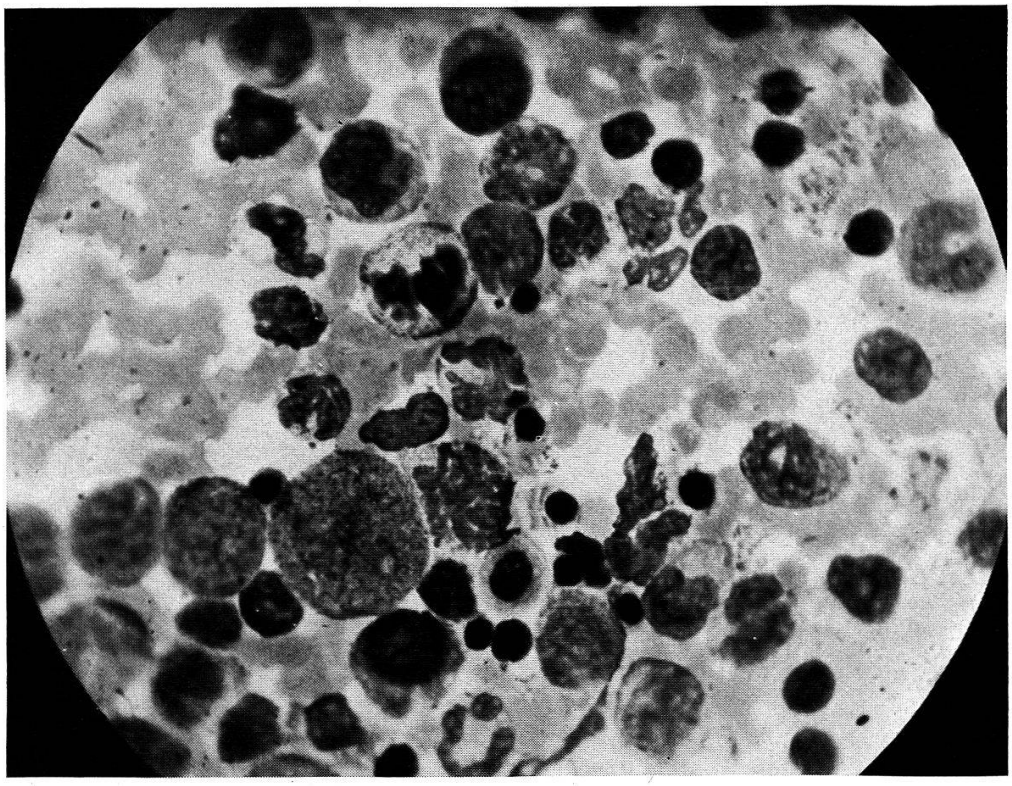

Abb. 8. Panmyelopathie: wiederbeginnende Erythropoese nach Folsäurebehandlung. Noch große geblähte Körper der weißen Elemente

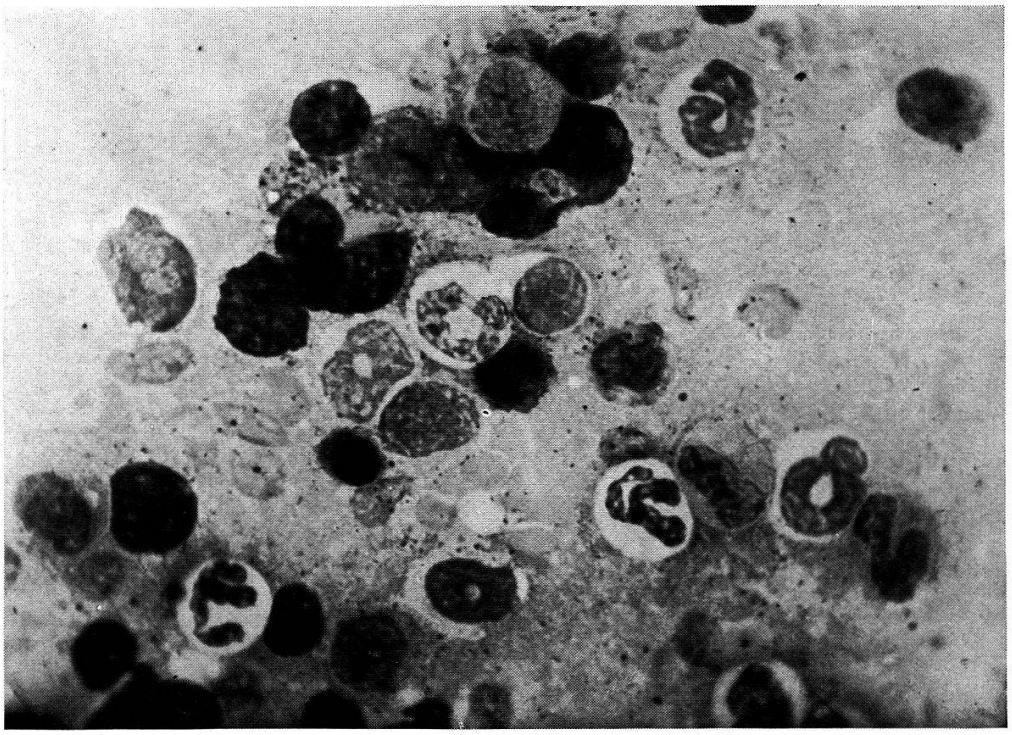

Abb. 9. Oben riesiger Megakaryocyt. Beginnende Regeneration des weißen Markes nach Folsäurebehandlung der Ziegenmilch-Myelopathie

nanza di grandi cellule vacuolari con nuclei vacuolari, che mal si colorano e con numerosi nucleoli. Si costata la sparizione degli eritroblasti e dei megacariociti (panmielopatia). L'acido folico permette di prevenire e di curare l'anemia da latte di capra e la panmielopatia. Tanto negli strisci che nei preparati istologici si può vedere chiaramente l'effetto dell'acido folico, mentre nel midollo osseo si osserva una straordinaria rigenerazione della mielopoiesi e dell'eritropoiesi con numerosi nuclei di eritroblasti e con un aumento di megacariociti.

Summary

Since human infants do not always develop anæmia when fed on goat's milk, we have been asked by veterinary surgeons to investigate whether there is a connection between the infectation of goats with strongyloides and the production of anæmia by goat's milk. From strongyloides it was possible to produce an ethereal extract having a pronounced hæmolytic effect upon human erythrocytes. The strongyloides of the goat are blood-suckers. They excrete toxins, hæmolysins and other toxic substances which are absorbed by the goats into their blood and have a harmful effect upon blood formation. Hæmolysins and toxins are also excreted into the goat's milk and can be recovered by ethereal extraction of goat's milk. The hæmolysins indicate only the passage of toxins into the goat's milk, for experimentally induced goat's milk

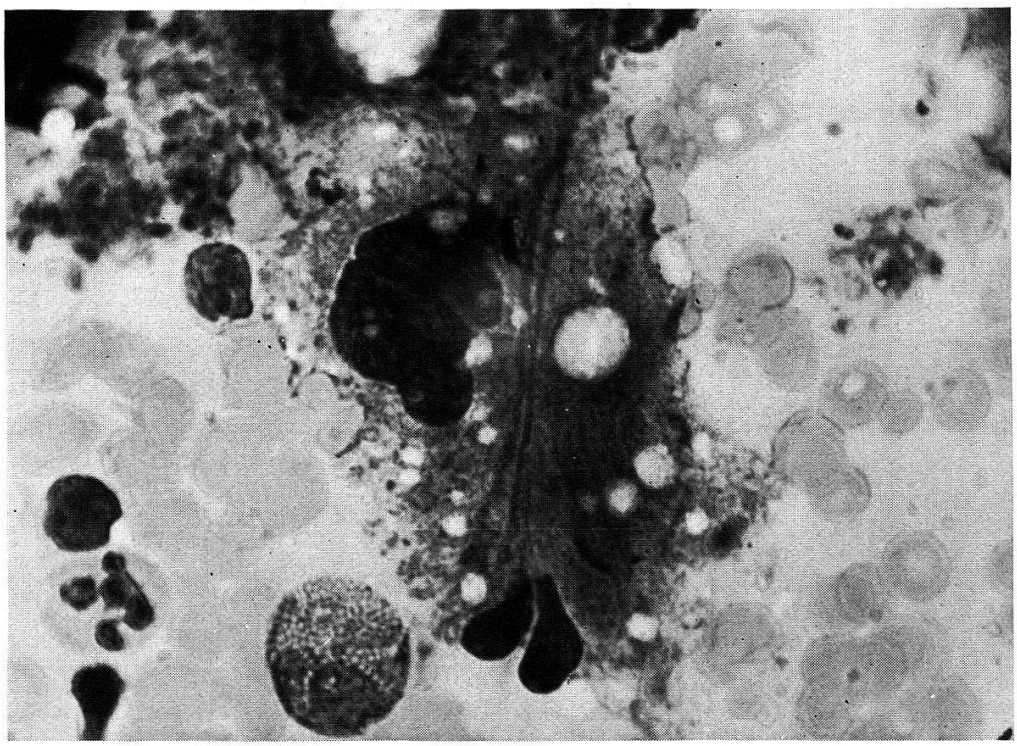

Abb. 10. Plättchenbildender Riesen-Megakaryocyt bei infantiler Thrombopenie, mit Folsäure behandelt. Unten zwei Riesenplättchen

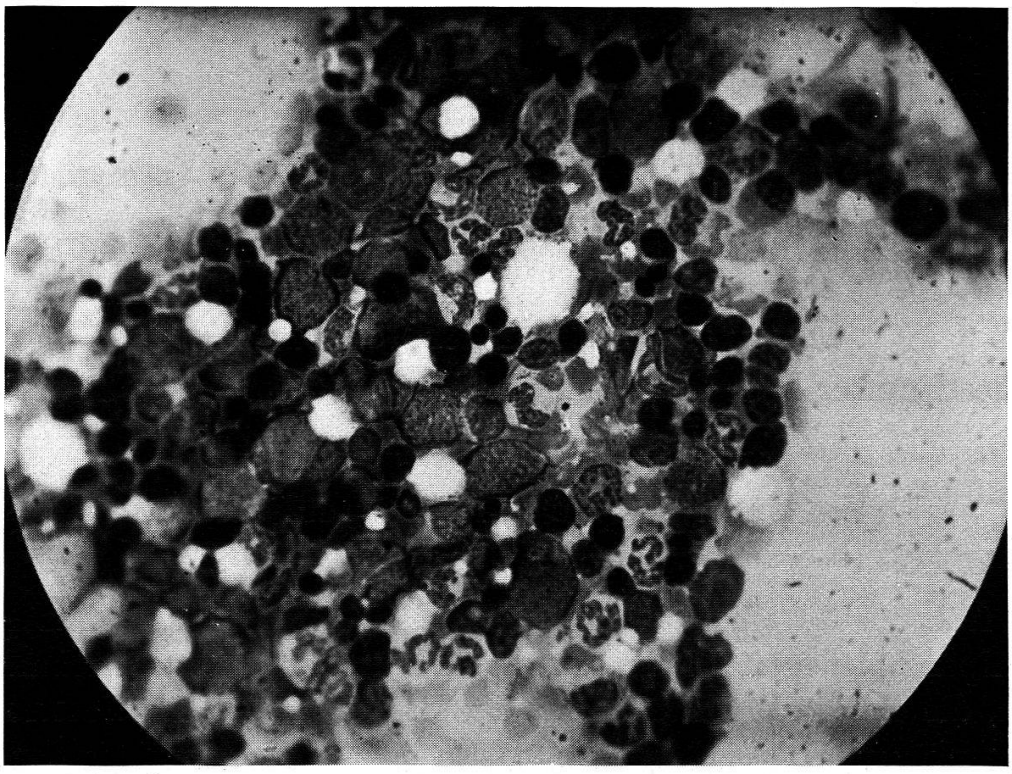

Abb. 11. Starke Markregeneration bei Panmyelopathie.
Erythroblasten und Myelopoese

anæmia in rats is not a hæmolytic anæmia but a hypochromic anæmia due to iron deficiency, no trace of iron being found in the liver and spleen of the rats. The ether-soluble toxin leads to an alimentary-toxic aleukia of the bone marrow of the rats which results in an almost complete loss of differentiation of the white formula of the bone marrow. Instead of the normal leukocytes, one finds chiefly giant cells containing vacuoles and vesicular, poorly coloured nuclei with several nucleoles. Erythroblasts and megacaryocytes disappear (panmyelopathia). Goat's milk anæmia and panmyelopathia can be prevented and cured by the administration of folic acid. Both in smear preparations and in histological sections the effect of folic acid can be distinctly observed, a very marked regeneration of the myelopoesis and erythropoesis occurring in the bone marrow, with the formation of numerous colonies of erythroblasts and an increase in the number of the megacaryocytes.

Baumgartner, A.: Schweiz. Arch. Tierhk. **79,** 301 (1937). – *Brumpt, L. C.:* Med. Rundschau **1947,** 2, 23. – *Freudenberg, E.:* Ann. Paed. **169,** 183 (1947). – *Rominger, Meyer* und *Bomskov:* Z. exper. Med. **1933,** 89, 786. – *Tschesche* und *Wolf:* Hoppe-Seylers Z. **244,** 104/I (1936). – *Wolf* und *Tschesche:* Z. physiol. Chem. **248,** 21, 34 (1937).

Wir sind Herrn Prof. *Dürst,* dem Präsidenten der Kommission zur Erforschung der Mangelkrankheiten bei Mensch und Tier sehr zu Dank verpflichtet, weil er unsere Untersuchungen durch Beschaffung von Milch von kranken Ziegen aus dem Tierspital in liebenswürdiger Weise unterstützt hat.