Zeitschrift: Bulletin der Schweizerischen Akademie der Medizinischen Wissenschaften = Bulletin de l'Académie suisse des sciences médicales = Bollettino dell' Accademia svizzera delle scienze mediche

Herausgeber: Schweizerische Akademie der Medizinischen Wissenschaften

Band: 4 (1948)

Heft: 5-6

Artikel: L'histiocyto-réticulose dite granulomatose éosinophile des maxillaires

Autor: Held, A.-J. / Rutishauser, E.

DOI: https://doi.org/10.5169/seals-306948

Nutzungsbedingungen

Die ETH-Bibliothek ist die Anbieterin der digitalisierten Zeitschriften auf E-Periodica. Sie besitzt keine Urheberrechte an den Zeitschriften und ist nicht verantwortlich für deren Inhalte. Die Rechte liegen in der Regel bei den Herausgebern beziehungsweise den externen Rechteinhabern. Das Veröffentlichen von Bildern in Print- und Online-Publikationen sowie auf Social Media-Kanälen oder Webseiten ist nur mit vorheriger Genehmigung der Rechteinhaber erlaubt. Mehr erfahren

Conditions d'utilisation

L'ETH Library est le fournisseur des revues numérisées. Elle ne détient aucun droit d'auteur sur les revues et n'est pas responsable de leur contenu. En règle générale, les droits sont détenus par les éditeurs ou les détenteurs de droits externes. La reproduction d'images dans des publications imprimées ou en ligne ainsi que sur des canaux de médias sociaux ou des sites web n'est autorisée qu'avec l'accord préalable des détenteurs des droits. En savoir plus

Terms of use

The ETH Library is the provider of the digitised journals. It does not own any copyrights to the journals and is not responsible for their content. The rights usually lie with the publishers or the external rights holders. Publishing images in print and online publications, as well as on social media channels or websites, is only permitted with the prior consent of the rights holders. Find out more

Download PDF: 01.07.2025

ETH-Bibliothek Zürich, E-Periodica, https://www.e-periodica.ch

C. D. 616.716.8.002:616.006

L'histiocyto-réticulose dite granulomatose éosinophile des maxillaires

Par **A.-J. Held** et **E. Rutishauser**, Genève

Depuis que *Martinotti* (1923) a décrit les premières observations relatives aux lésions granulomateuses éosinophiles, de nombreuses descriptions cliniques et anatomiques en ont été données, tant par les stomatologistes que par les chirurgiens et les dermatologistes.

Dans le domaine des maxillaires, les études les plus fouillées consacrées à ce sujet sont celles de *Škorpil* et *Mezl*. Les circonstances ont voulu qu'en l'espace d'une année, nous ayons eu l'occasion d'observer divers cas pouvant être classés, d'après leur aspect histo-pathologique, dans le cadre général des granulomatoses éosinophiles, désignation que nous utilisons *provisoirement* pour définir une catégorie d'affections peu connues au point de vue de leur évolution et de leur nature, et dont l'étiologie nous échappe totalement; mais elles présentent certains caractères nous autorisant à leur assigner une place dans la famille des réticuloses,

Fig. 1.

place que nous tenterons de définir dans nos conclusions. Voici la description de deux de ces cas:

Le premier (obs. *Guillermin-Held-Rutishauser*), concerne un jeune Polonais réfugié, âgé de 18 ans, ayant vécu durant deux ans dans des circonstances difficiles (camp de concentration). Au moment où il se présente à notre examen (avril 1947), le malade dit qu'il a constaté une mobilisation des dents dans la région postérieure des deux maxillaires supérieurs et dans la partie droite de la mandibule. Les rebords alvéolaires des régions correspondantes sont fortement atrophiés (fig. 1), la

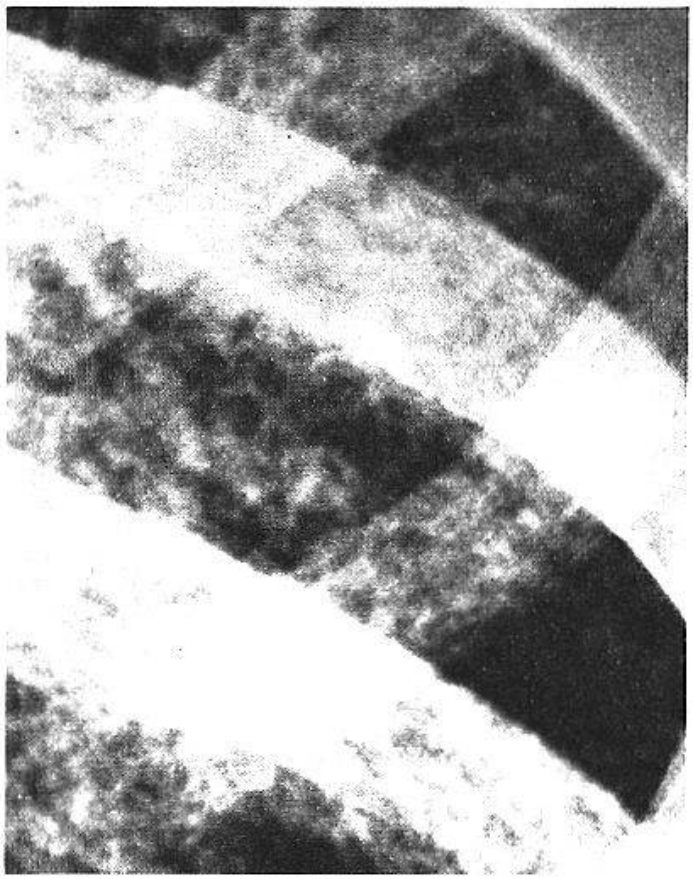

Fig. 2. Détail du semis pulmonaire (Agr. 1 : 4,8). Portion médio-inférieure gauche.

muqueuse gingivale est bourgeonnante, mais il n'y a pas de suppuration. Les dents antérieures et la région des premières prémolaires ne présentent rien d'anormal. Le caractère particulier de ces lésions nous a incité à soumettre le malade à une observation générale approfondie, qui, du point de vue clinique et des examens de laboratoire, n'a rien révélé de spécial. Par contre, l'examen radiologique systématique (Dr *Voluter*) a mis en évidence quelques particularités frappantes: Plages pulmonaires présentant un semis miliaire homogène (fig. 2), avec structure typiquement folliculaire, tantôt en disposition radiaire, tantôt sous la forme d'un «cinq de dé». Les foyers sont espacés les uns des autres; les hiles pulmonaires sont laiteux et globuleux, mais pas agrandis. Au voisinage des lésions parenchymateuses, on note un collapsus d'un tiers des trois lobes, avec petit épanchement sinusal (fig. 3). Ce pneumothorax spontané semble devoir être attribué à la rupture d'un foyer granulomateux sous-pleural. L'image générale de cette manifestation pulmonaire rappelle celle d'une granulie au premier stade, avec image en forme de «passoire». En se basant sur l'absence de signes cliniques d'une part, sur le diagnostic histologique des tissus prélevés dans la cavité buccale d'autre part, on a établi, avec réserve toutefois, le diag-

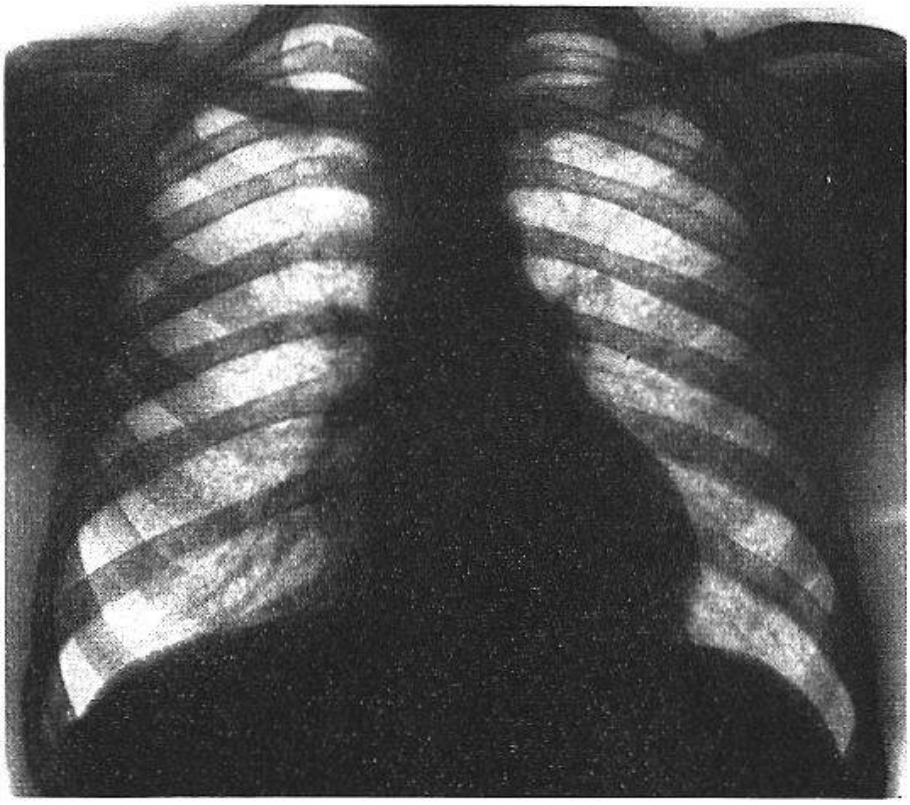

Fig. 3.

nostic radiologique de «granulomatose miliaire histiocyto-éosinophile du poumon»; soulignons que jusqu'à présent le substratum anatomique d'une lésion pulmonaire telle que celle que nous venons de décrire, fait défaut.

La radiographie du crâne (fig. 4) montre trois lésions particulières: la première se traduit par un amincissement de la table interne de l'os frontal, la deuxième par deux foyers d'ostéolyse de la grosseur d'un pois, situés dans la partie médiane et dans la région postéro-inférieure du pariétal; ces deux foyers présentent une couronne ostéo-scléreuse. La troisième lésion intéresse les maxillaires, où l'on observe de gros foyers lacunaires irréguliers, atteignant, au maxillaire inférieur, le voisinage du canal dentaire inférieur. Signalons en passant que, contrairement aux autres cas décrits dans la littérature, on observe autour des foyers, des réactions scléreuses. L'exploration radiologique du reste du squelette, n'a rien montré de particulier.

L'examen microscopique des fragments tissulaires prélevés (dent avec parties gingivale et osseuse adjacentes), a révélé la présence d'un tissu de granulations dont l'aspect est variable suivant les régions envisagées. L'épithélium présente une tendance marquée à la prolifération en profondeur, et, à son voisinage immédiat, l'infiltration est de caractère nettement inflammatoire (lympho-plasmocytaire). Plus en profondeur, les cellules inflammatoires font place à un tissu essentiellement constitué par des fibrocytes, des éléments histiocytaires, quelques polynucléaires neutrophiles et éosinophiles, ces derniers étant particulièrement concentrés en certaines régions, alors qu'ils sont absents

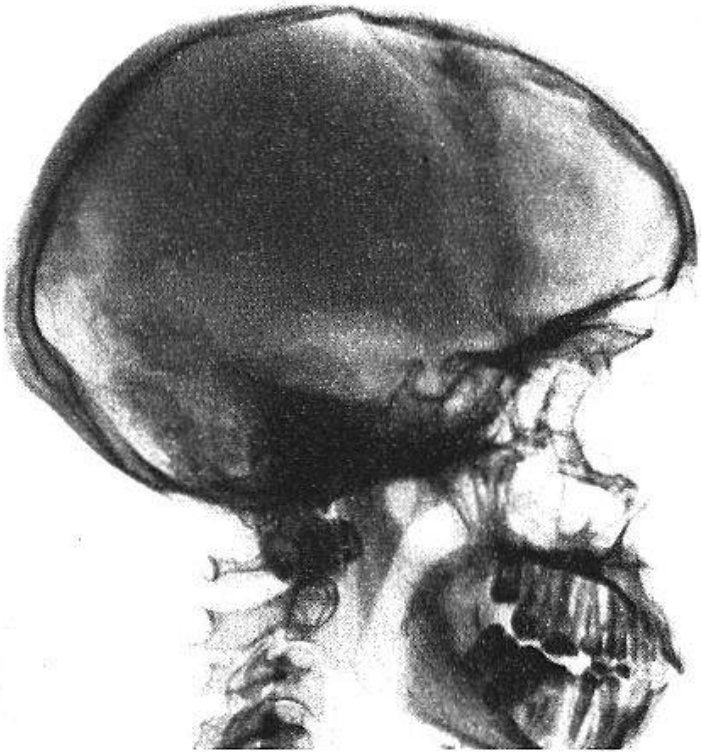

Fig. 4.

en d'autres. L'endroit le plus intéressant est l'espace interradiculaire d'une molaire, comportant un fragment tissulaire mou resté attaché entre les deux racines (fig. 5); couche cémentaire très mince, destruction lacunaire du cément et de la dentine, avec comblement partiel par du cément néoformé renfermant quelques cémentocytes nucléés de forme plutôt atypique, et munis de prolongements. La résorption s'est accomplie de façon irrégulière, en donnant naissance à de véritables canaux atteignant la profondeur de la dentine, et habités par du tissu mou; selon l'incidence des coupes, on a l'illusion

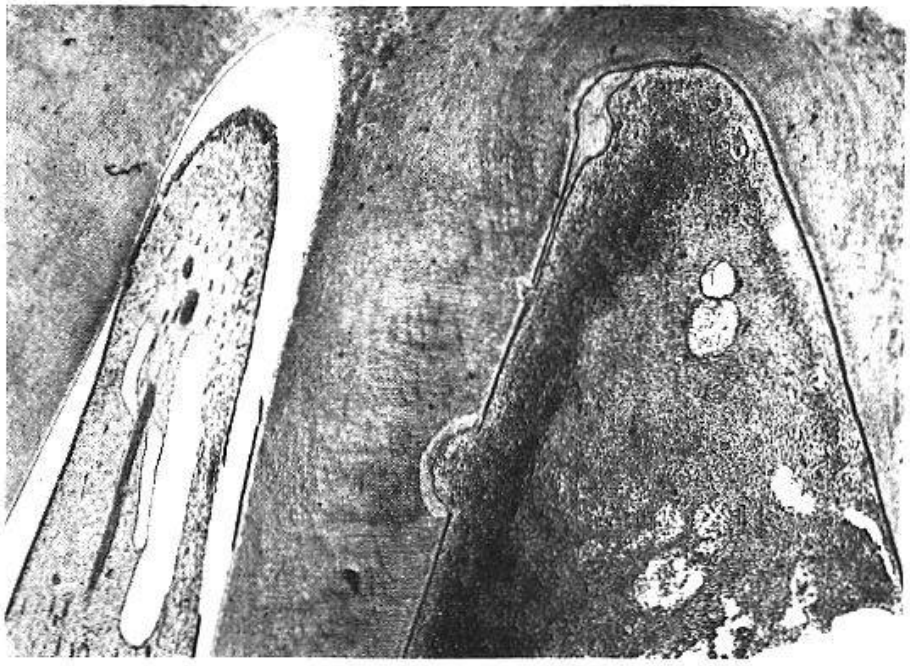

Fig. 5. Hématoxyline-éosine. Agr. 27×.

Fig. 6. Hématoxyline-éosine. Agr. 1000 ×.

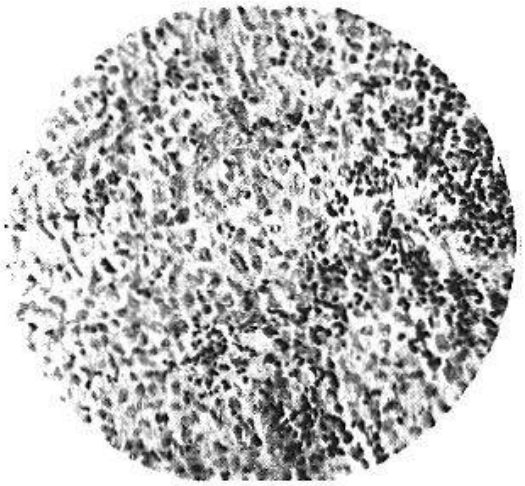

Fig. 7. Hématoxyline-éosine. Agr. 420 ×.

d'inclusions cellulaires dans les tissus durs. Il est à remarquer que le cément jeune, c'est-à-dire le plus récemment formé, oppose davantage de résistance à la résorption lacunaire que la dentine ou le cément ancien: en effet, sur les bords des zones de résorption, on voit persister des lamelles cémentaires avançant dans les tissus mous (fig. 6). Au contact de la dentine, la couche cémentaire est nettement arrêtée par une limitante hématoxylinophile, et, du côté périodontal, elle se termine par de fines dentelures irrégulières. Au faible grossissement, le cément paraît strié transversalement, selon l'orientation habituelle des fibres de Sharpey. Au fort grossissement, on constate une double couche; celle située au contact de la limitante dentino-cémentaire est relativement homogène et peu colorée, alors que la couche externe est formée de particules ou granules hématoxylinophiles, dont certains paraissent se détacher pour entrer en contact plus étroit avec le tissu mou adjacent à la racine. Quelques fines fibrilles, à peine colorées et orientées plus ou moins perpendiculairement à la surface du cément, réunissent la racine au tissu de granulations qui lui est attaché.

Ce tissu est constitué par une masse riche en éléments cellulaires et apparemment peu vascularisée. Envisagé dans son ensemble, il ne présente pas une structure homogène sur tout le champ interradiculaire. Immédiatement au contact de la couche cémento-dentinaire ayant subi les remaniements précités, on trouve une mince bande constituée essentiellement par des fibrocytes orientés tangentiellement par rapport à la surface du cément. Les faisceaux fibreux remplissant normalement l'espace périodontal ont disparu; dans les zones lacunaires partiellement comblées de cément, on voit toutefois apparaître des faisceaux néoformés ayant une orientation oblique par rapport à la surface.

De plus, cette région est riche en cellules géantes fortement allongées, qui ne sont vraisemblablement pas autre chose que des nids épithéliaux ayant résisté à la substitution tissulaire, mais les éléments inflammatoires font défaut.

Au contact de ce mince territoire, on trouve une large bande caractérisée, au faible grossissement, par une forte chromophilie et une condensation cellulaire particulièrement dense.

Cette couche est constituée par des éléments cellulaires de types multiples, parmi lesquels on distingue essentiellement les suivants:

1° Cellules à contour imprécis, à protoplasme peu coloré, mais dont le noyau volumineux, irrégulièrement arrondi ou ovalaire est relativement mieux coloré, mais beaucoup plus clair que celui des autres éléments cellulaires (fig. 7); la chromatine est condensée à la périphérie (où elle constitue une limitante nucléaire nette), et forme d'autre

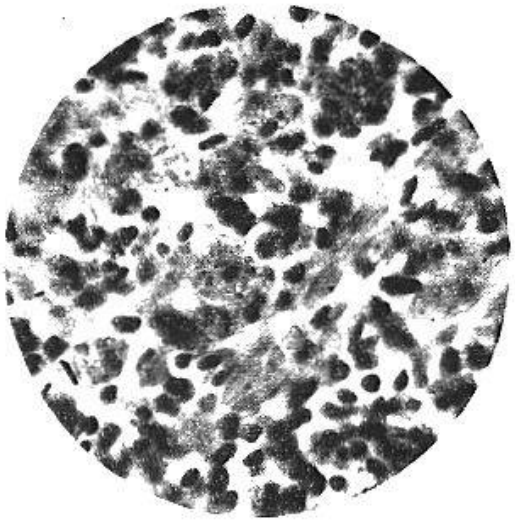

Fig. 8. Hématoxyline-éosine. Agr. 1000 ×.

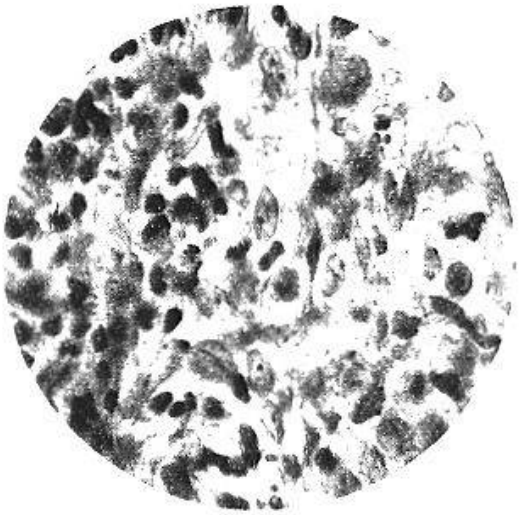

Fig. 9. Hématoxyline-éosine. Agr. 1000 ×.

part de fins granules isolés ou multiples, répartis dans la masse nucléaire, souvent au centre, parfois à la périphérie. Dans certains cas, ces éléments histiocytaires renferment des granulations éosinophiles, que l'on peut d'ailleurs rencontrer également à l'état libre dans les espaces intercellulaires, où elles forment des amas plus ou moins étendus et condensés (fig. 8).

2° Polynucléaires éosinophiles peu nombreux (fig. 9).

3° Plasmocytes de formes variables: ronds, ovalaires, fortement allongés, polyédriques.

Au milieu de cette zone fortement infiltrée, on trouve des plages irrégulières, constituées presque exclusivement par un semis histiocytaire tranchant nettement par sa chromophilie plus faible, et parsemé de quelques granulocytes éosinophiles. Par endroits, le réticulum est fortement étiré et limite de larges espaces œdémateux plus ou moins irrégulièrement arrondis.

La majeure partie de l'espace interradiculaire est comblée par ce même tissu d'aspect uniforme, renfermant quelques gros vaisseaux sans lésions; on y trouve également des cellules géantes et quelques rares polynucléaires éosinophiles.

Enfin, en se rapprochant de la surface radiculaire n'ayant pas subi de remaniements, on rencontre une zone constituée par des fibrocytes, quelques histiocytes, de nombreux monocytes et des éosinophiles polymorphes, ayant une tendance à libérer leurs granulations dans les espaces intercellulaires. Présence de quelques vaisseaux dilatés, sans altérations des parois, ni infiltration périvasculaire.

Envisagé dans son ensemble, cette plage interradiculaire est donc constituée par diverses zones nettement distinctes:

Deux d'entre elles, adjacentes au cément de chacune des racines, sont sans particularités marquantes, si ce n'est que la structure fasciculaire normale a totalement disparu, disparition entraînée par la résorption de l'os alvéolaire.

Une zone située à faible distance du cément remanié, est caractérisée par une forte densité cellulaire et constituée par une association d'histiocytes, de monocytes, de polynucléaires, d'éosinophiles, avec quelques plages d'infiltration œdémateuse. Enfin, on trouve une zone réticulaire à mailles espacées, habitées par quelques histiocytes, de nombreux éosinophiles plus ou moins typiques, quelques cellules géantes, des monocytes et des macrophages phagocytant apparemment les granulations éosinophiles libérées.

Dans la région où la masse de granulations atteint le tissu osseux, ce dernier ne

Fig. 10. Hématoxyline-éosine. Agr. 1000 ×.

subit pas de processus nécrosant (ostéocytes à noyaux vivants et bien colorés), mais présente de multiples lacunes de résorption avec cellules géantes (fig. 10). La pulpe dentaire ne montre aucune altération particulière (fig. 5).

En conclusion, la plage interradiculaire examinée est remplie par une masse présentant, selon les régions envisagées, deux caractères nettement différents: l'une est constituée par des éléments plasmocytaires et éosinophiles, l'autre par des histiocytes et des éosinophiles, sans caractère inflammatoire net. Dans l'ensemble, la réaction vasculaire, tout en étant évidente, est relativement faible, se traduisant par une vasodilatation; signalons encore que dans ce cas il n'y a pas de lésion propre des vaisseaux, comparable à celle décrite à propos des lésions histiocyto-éosinophiles cutanées. Il s'agit donc d'un tissu de granulations dont le caractère prédominant est l'association histiocyto-éosinophile. Le point de départ de la lésion est impossible à préciser; toutefois, il est vraisemblable qu'il se trouve situé dans les tissus mous, l'os subissant secondairement la résorption; c'est du moins ce que semble démontrer l'examen radiographique.

La seconde observation (*Chavaz-Held*) est également relative à un sujet polonais réfugié, âgé de 26 ans, présentant des lésions paradentaires marginales spécialement accentuées dans la région des molaires, des incisives médianes inférieures et des incisive latérale et canine supérieures gauches (fig. 11 et 12). Le malade a été soumis à un examen général approfondi qui n'a rien révélé de particulier, si ce n'est les quelques éléments suivants: la radiographie des vertèbres du segment dorso-lombaire «montre une structure caractérisée par une accentuation en filigrane des travées verticales (on pourrait parler d'un amincissement et d'un poli), telle qu'elle a été décrite par les auteurs américains. S'agit-il

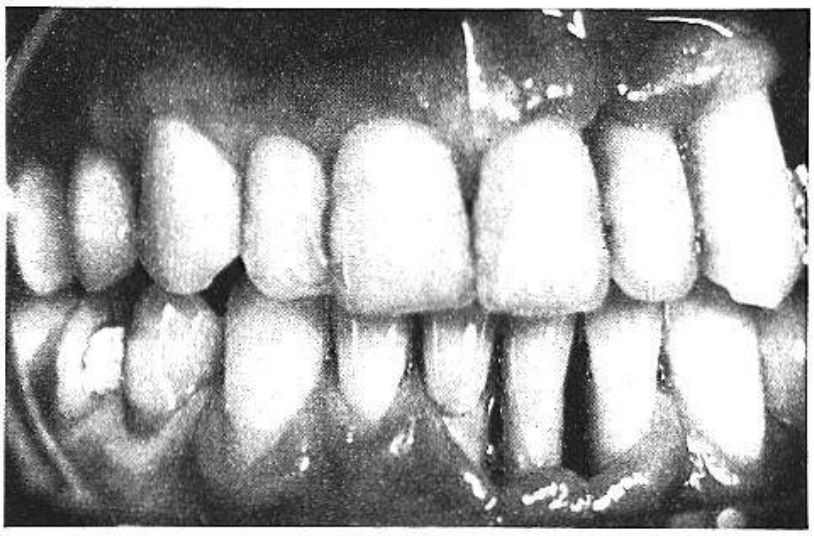

Fig. 11.

d'une poro-sclérose? Je n'oserais pas me prononcer avec certitude» (*Voluter*).

Un premier examen du sang pratiqué en novembre 1947 donne les chiffres suivants: globules rouges: 4600000, leucocytes: 6700 avec 7% d'éosinophiles et 6% de plasmazellen. Un second examen, deux mois plus tard (17 janvier 1948), révèle une diminution des hématies (légère anémie orthochrome: 3980000), une leucopénie relative (3850) avec 4% d'éosinophiles.

Calcémie: 11,9 mg%, cholestérol 2,15 g/l. Potassium: 160 mg/l. On note en outre un daltonisme congénital.

L'examen microscopique d'une molaire supérieure avulsée avec les parties molles adjacentes montre qu'une masse tissulaire comble entièrement l'espace interradiculaire laissé libre par la résorption des septa alvéolaires. Le cément est irrégulièrement hyperplasié, surtout dans la région apicale (fig. 13). Le contour extérieur présente une ligne sinueuse et l'on observe quelques traces de remaniements. La limite dentino-cémentaire est confuse; on ne perçoit pas de grosses lacunes de résorption, mais par contre, un processus actif d'hypercémentose tendant à englober de nombreux cémenticules se trouvant au voisinage plus ou moins immédiat des racines. Ces cémenticules se présentent sous des aspects différents: les uns sont homogènes, apparemment sans structure, et seule leur périphérie se trouve être plus chromophile; d'autres offrent l'aspect de nodules à l'intérieur desquels on rencontre des éléments cellulaires dont il est difficile de déterminer la nature et qui semblent avoir été le point de départ des cémenticules.

La masse tissulaire comblant l'espace interradiculaire est formée par des masses fasciculaires orientées dans différentes directions et entre lesquelles on trouve des éléments cellulaires polymorphes, ainsi que des foyers hémorragiques; dans certaines régions, le tissu est moins dense et présente l'aspect d'une infiltration œdémateuse. La vascularisation est relativement peu abondante. Au voisinage immédiat des racines, on observe de multiples masses épithéliales à noyaux fortement chromophiles, formant des boyaux plus ou moins allongés. Dans la région où les éléments cellulaires sont les plus nombreux et les plus fortement colorés, on trouve essentiellement des plasmocytes dissociant les fibres conjonctives; quelques rares éosinophiles se trouvent mêlés à cette infiltration tissulaire. Dans d'autres régions, moins colorées, la structure fibrillaire est

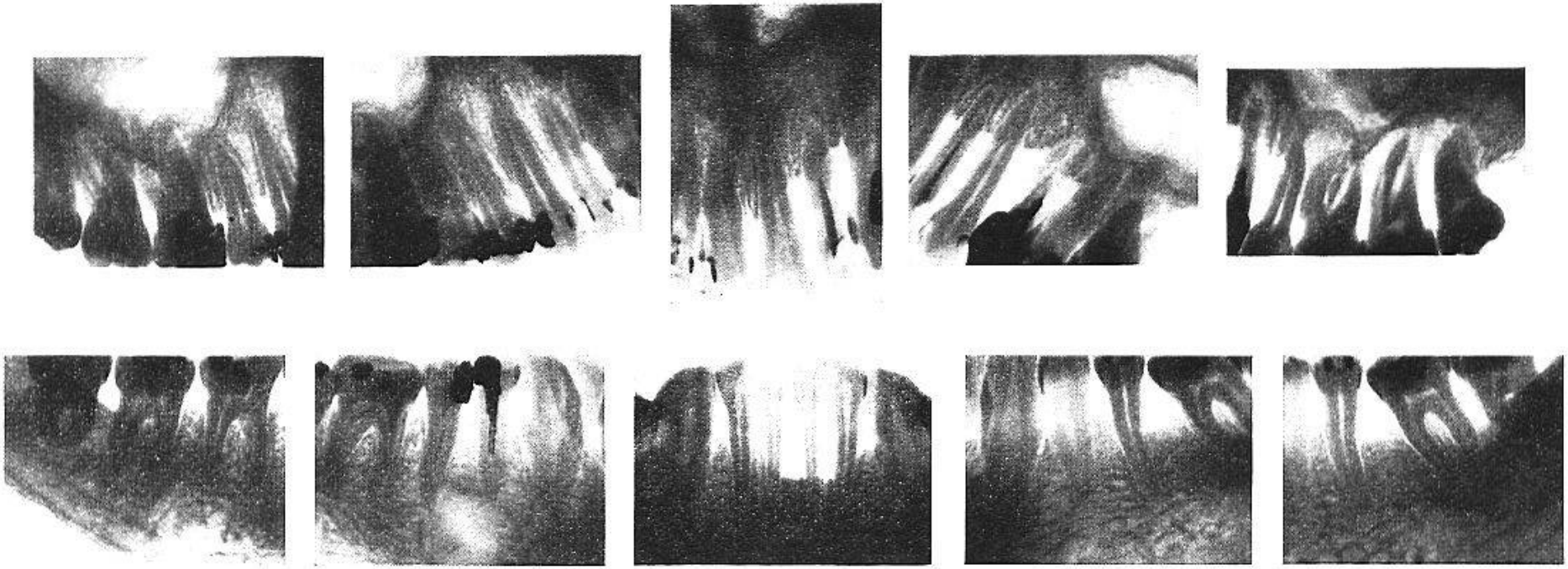

Fig. 12.

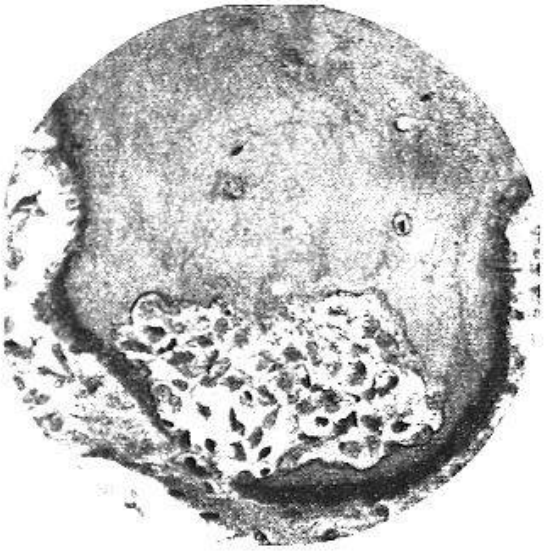

Fig. 13. Hématoxyline-éosine. Agr. 420 ×.

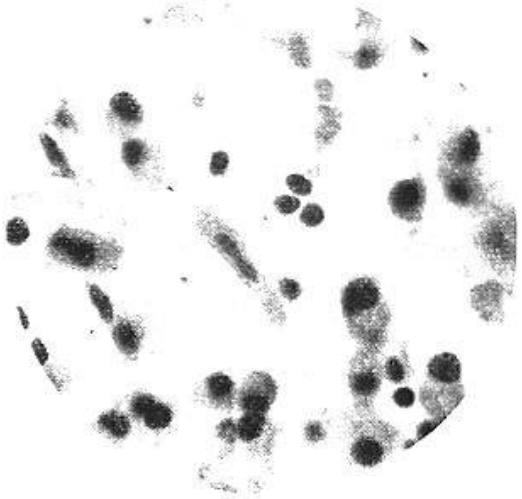

Fig. 14. Hématoxyline-éosine. Agr. 1500 ×.

plus lâche, et l'on voit apparaître des histiocytes mêlés à des plasmocytes et des éosinophiles dont le volume est souvent considérable (fig. 14). On trouve en outre des gouttelettes de substance homogène (fig. 15) se colorant faiblement par l'éosine et dont la nature n'est pas définie (protéine ?). Certains vaisseaux présentent un épaississement marqué de leurs parois (fig. 16). Par endroits, on perçoit des granulations éosinophiles libres entre les éléments conjonctifs.

Les lésions observées dans ce cas, sont exactement superposables à celles du précédent : granulomatose éosinophile typique. Toutefois les lésions vasculaires caractérisées par un épaississement des parois, sont ici plus marquées.

Des deux observations précédentes, nous pouvons rapprocher un troisième cas dont la documentation inédite nous a été obligeamment transmise par *Dechaume* et Mme *Chaput* (Paris). De cette documentation, qui fera l'objet d'une publication détaillée ultérieure, il ressort qu'il s'agit d'un sujet de 30 ans, navigateur au long cours, qui a été adressé au Service de stomatologie du Prof. *Dechaume* en juin 1947, en raison

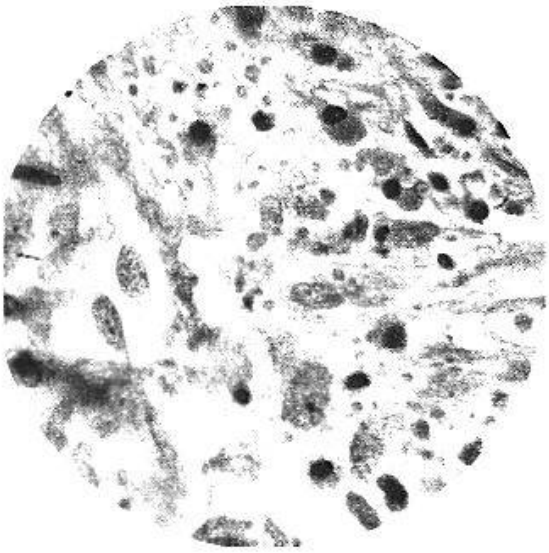

Fig. 15. Hématoxyline-éosine. Agr. 1000 ×.

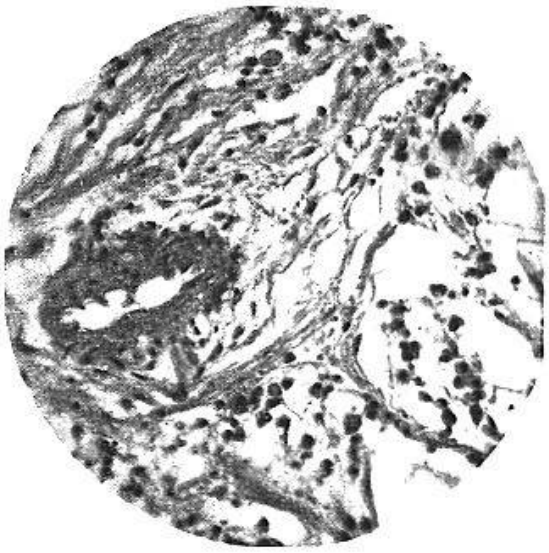

Fig. 16. Hématoxyline-éosine. Agr. 420 ×.

Fig. 17.

de résorptions alvéolaires importantes, et surtout d'un défaut de cicatrisation de la muqueuse gingivale à la suite d'extractions dentaires; les premiers signes pathologiques ayant attiré l'attention du malade remontent à 1945. Au moment de l'examen du patient en 1947, il a été constaté que la muqueuse autour des alvéoles, encore béantes 6 mois après les extractions des dents correspondantes, présente une série de petits bourgeons jeunes, d'aspect normal par endroits, congestifs en d'autres régions. L'examen général du malade ne montre rien de très particulier, si ce n'est un certain amaigrissement. La calcémie est un peu élevée (13 mg%); la sédimentation légèrement accélérée (18/45); globules rouges: 3960000. La radiographie du squelette révèle quelques particularités au niveau des membres inférieurs (épaississements diaphysaires, traits scalariformes sur les corticales, ostéophytes, etc.) que le radiologue (*Toyer-Rozat*) considère comme étant d'origine rachitique. Les radiographies du maxillaire inférieur montrent une résorption complète des bords alvéolaires et l'existence d'une série d'échancrures (fig. 17). Une image semblable s'observe au maxillaire supérieur. L'examen histologique des fragments gingivaux prélevés a conduit *Delarue* au diagnostic de «réticulo-myélosarcome».

Le fragment tissulaire qui a été soumis à notre examen (*Ratishauser-Held*) était une particule de muqueuse gingivale irrégulièrement bosselée et d'apparence bourgeonnante. Au faible grossissement, on aperçoit deux zones nettement distinctes: l'une multilobulée, essentiellement constituée par des éléments cellulaires conjonctifs et épithéliaux, l'autre plus profonde dans laquelle prédomine du tissu fibreux dont les faisceaux sont, par endroits, dissociés par des traînées cellulaires. Les vaisseaux sont particulièrement larges et nombreux dans la partie profonde.

Avec un grossissement plus fort, la couche épithéliale superficielle apparaît d'épaisseur

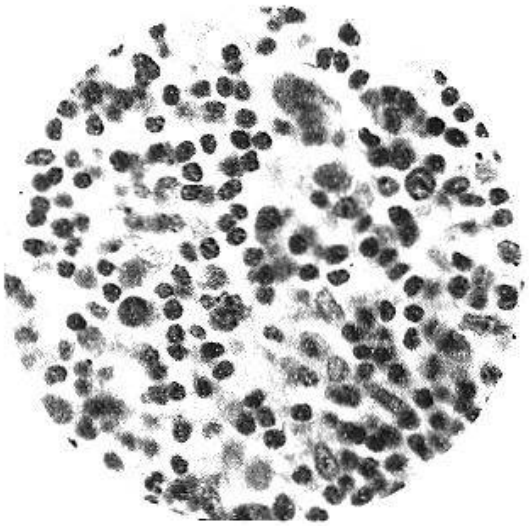

Fig. 18. Hématoxyline-éosine. Agr. 1000 ×.

très irrégulière: mince en certains endroits, elle présente en d'autres une forte tendance à la prolifération en profondeur. D'autre part, les couches superficielles sont fortement desquamées et des éléments plasmocytaires se rencontrent plus ou moins nombreux entre les cellules épithéliales. De plus, les éléments vasculaires poussent des digitations entre les éléments épithéliaux jusqu'au voisinage immédiat de la limite externe. La partie conjonctive superficielle est presque exclusivement constituée par un réticulum relativement peu coloré dans les mailles duquel on trouve une masse de plasmocytes dont le noyau est généralement arrondi et la masse protoplasmique irrégulière. Certains plasmocytes présentent des phénomènes de dégénérescence nucléaire et il ne reste, par endroits, que des amas cytoplasmiques plus ou moins uniformément colorés. En outre, on trouve parfois de petites masses régulièrement arrondies, de teinte rose uniforme, très nettement délimitées à leur périphérie (gouttelettes protéiques résultant de dégénérescence cellulaire?).

Dans certaines régions, quelques traînées de fibrocytes se mêlent aux plasmocytes, surtout au voisinage des vaisseaux, qui sont en maints endroits fortement élargis. Dans d'autres parties, les plasmocytes sont moins nombreux, et l'on trouve des éléments histiocytaires caractéristiques par leur pâleur (fig. 18); ailleurs, on remarque une masse fondamentale homogène et faiblement colorée, perforée de vacuoles arrondies de dimensions irrégulières, mais généralement plus étendues que celles des plasmocytes, le tout formant un réseau à travées très épaisses. Quelques rares éosinophiles sont visibles parmi les plasmocytes.

La couche profonde de la pièce est constituée en grande partie par des faisceaux collagènes denses orientés dans des directions différentes et entre lesquels on trouve des plages de structure analogue à celle décrite plus haut. La masse des faisceaux conjonctifs denses est relativement richement vascularisée: vaisseaux fortement élargis et nombreux.

Les examens pratiqués nous ont conduits à admettre qu'il s'agit d'un foyer plasmocytaire évoluant vraisemblablement sur une histiocytose ancienne, aucun caractère franchement tumoral ne pouvant être décelé sur les préparations examinées.

Les diverses images pathologiques (cutanées, intraosseuses et juxta-alvéolaires) rapportées dans la littérature et nos observations présentent un certain nombre de caractères communs: il s'agit de *lésions tissulaires*

destructrices, purement localisées, pouvant être multiples ou solitaires: les atteintes osseuses et cutanées n'ont toutefois jusqu'à présent été trouvées que très rarement associées chez le même individu. L'évolution des lésions est relativement lente et elles ne sont jamais accompagnées de réactions ganglionnaires de voisinage.

Deux caractéristiques histiopathologiques ont été retenues pour donner aux lésions leur signification particulière; ce sont *l'histiocyto-réticulose et l'infiltration éosinophile.* L'apparence réticulaire donne à l'image un aspect régulier et uniforme, d'où la possibilité d'admettre le caractère tumoral des altérations tissulaires. Cela est particulièrement plausible dans les cas où l'apparence est purement histiocytaire, les autres éléments faisant défaut. Dans ces circonstances, les lésions observées ont pu être confondues avec un réticulo-sarcome, mais il convient de signaler que ce type de tumeur est exceptionnel au niveau de la peau et des os; d'autre part, l'évolution est très différente et les cellules rencontrées dans les histiocyto-réticuloses bénignes qui font l'objet de cette note, ne présentent pas d'atypies cellulaires et les mitoses y sont très rares. De plus, une histiocytose pure ne se rencontre que sur un champ très restreint, contigu à des zones granulomateuses. L'image est trop polymorphe pour être considérée comme étant caractéristique d'un processus tumoral.

Le fait que certains auteurs ont retrouvé dans les lésions des cellules pseudo-xanthomateuses et des inclusions lipidiques, a pu faire supposer un apparentement des manifestations observées avec celles de la maladie de *Hand-Schüller-Christian.* Signalons à ce propos, que le malade de notre première observation a été réexaminé par la suite dans un hôpital américain (The Mount Sinaï Hospital, New-York), où de nouvelles biopsies ont conduit au diagnostic de maladie de Hand-Schüller-Christian «sans localisation caractéristique osseuse» (*Epstein*, 10 septembre 1947).

D'autre part, le fait que dans le syndrome de *Letterer-Siwe*, on observe une histiocytose importante intéressant l'ensemble du système réticulo-endothélial et donnant lieu à des masses proliférantes formées d'histiocytes, de lymphocytes, de plasmocytes et d'éosinophiles, a incité certains auteurs à rapprocher les granulomatoses éosinophiles de cette lésion. Ajoutons encore que divers auteurs ont abandonné l'idée d'une limite précise entre les réticulo-endothélioses infectieuses auxquelles se rattacherait le syndrome de Letterer-Siwe et les réticuloses granulomateuses dont font partie le lymphogranulome et la maladie de Hand-Schüller-Christian, cette distinction perdant une grande partie de sa valeur depuis que l'on a décrit des cas de réticulo-endothélioses infectieuses

avec formation de granulations lipidiques (*Glanzmann-Walthard*). Selon *Farber*, les granulomes éosinophiles, la maladie de Hand-Schüller-Christian et celle de Letterer-Siwe, appartiendraient toutes à un même groupe de réticulo-endothélioses, et pourraient être considérées comme des localisations et des stades de développement différents d'un même processus fondamental. Dans la maladie de Letterer-Siwe, l'histiocytose se généralise rapidement et en raison de son caractère foudroyant, elle emporte le jeune malade avant la possibilité de développement d'un lipo-granulome. Dans la maladie de Hand-Schüller-Christian, la lipidose domine l'image pathologique, mais il a été reconnu par divers auteurs qu'elle s'installe secondairement sur une réticulo-endothéliose primitive. Dans le cas de granulomatose éosinophile, on se trouverait en présence de lésions réticulo-endothéliales très localisées, à allure évolutive particulièrement lente, chez un adulte jeune. Mais si l'éosinophilie associée à l'histiocytose permet de rapprocher les trois affections précitées, il convient de souligner ce qui les différencie si fortement, en particulier le degré de malignité, la tendance à la généralisation ou au contraire à la localisation à certaines régions comme c'est le cas pour la maladie de Hand-Schüller-Christian ou le granulome éosinophile.

A propos de l'association d'une réticulo-histiocytose avec une éosinophilie localisée, il est frappant de signaler que le caractère de cette association est très variable, tant au point de vue quantitatif que qualitatif. En effet, on peut trouver, ainsi que nous l'avons signalé, des régions dans lesquelles l'histiocytose est pure, alors que dans d'autres l'image est typiquement inflammatoire. D'autre part, nous pensons pouvoir affirmer qu'au cours de l'évolution des lésions, l'histiocytose précède l'éosinophilie. On pourrait donc admettre que la destruction tissulaire par prolifération histiocytaire entraînerait secondairement une éosinophilie localisée, celle-ci étant alimentée par une éosinophilie sanguine même peu apparente, à moins que l'on admette l'opinion de *Martinotti*, *Pasini* et *Cerruti* selon laquelle les éosinophiles ne seraient pas toujours d'origine myélogène, mais pourraient être différenciés à partir d'histiocytes. Quoi qu'il en soit, nous pensons que l'histiocytose et l'éosinophilie doivent être considérées isolément, et qu'il n'y a pas lieu de donner un caractère de trop grande spécificité à cette association. La prolifération histiocytaire doit être considérée comme primitive, et l'éosinophilie (irrégulière, inconstante et souvent à peine perceptible), comme secondaire. Cette prolifération, dont nous ignorons l'origine, semble donner lieu à des réactions d'infiltrations polymorphes dans lesquelles on peut trouver des éosinophiles en quantité plus ou moins considérable, infiltration survenant vraisemblablement à la suite d'une destruction tissulaire par les histiocytes.

Les lésions que nous avons décrites sous la dénomination de granulomatose éosinophile localisée, semblent devoir être considérées comme étant l'expression d'une manifestation inflammatoire déclenchée par une histiocytose primitive, cette dernière exerçant un tropisme particulier sur les polynucléaires éosinophiles, ce qui donnerait aux lésions une apparence de spécificité. Ajoutons à ce propos que des réactions éosinophiles ont pu être déclenchées expérimentalement par des produits chimiques, en particulier du groupe de l'histamine, et que les éosinophiles possèdent une certaine spécificité de leur pouvoir de phagocytose. D'autre part, il convient de remarquer que les réactions inflammatoires observées dans les granulomatoses éosinophiles sont essentiellement torpides et lentement évolutives, présentant un caractère incomplet, en particulier en ce qui concerne la participation vasculaire et lymphocytaire.

Quant à l'apparentement des lésions osseuses et cutanées, s'il paraît incontestable qu'une telle relation existe, on observe néanmoins quelques caractères différentiels importants: en effet, dans la plupart des cas de manifestations cutanées, on a reconnu une participation importante et primitive des artérioles (lésions endartéritiques), et d'une façon générale, les réactions inflammatoires, en particulier l'infiltration périvasculaire, sont plus marquées. D'autre part, l'évolution des lésions cutanées est différente: elles paraissent plus lentement évolutives et présentent davantage de tendance à la fibrose.

Dans les lésions intra-osseuses, partant par conséquent des espaces médullaires, la participation vasculaire paraît faible, et selon certains auteurs (*Lever*), la phagocytose serait beaucoup plus importante (fragments cellulaires, lipides, hémosidérine). Rappelons à ce propos que l'un d'entre nous (*Rutishauser*) a publié récemment une note concernant les réactions ostéophytiques pouvant survenir au contact de foyers histiocyto-éosinophiles.

En conclusion, le caractère et la nature des lésions ayant fait l'objet de la présente note peuvent être définis comme suit: il s'agit d'une *granulomatose circonscrite à foyers généralement multiples*, dont la «spécificité» peut être reconnue à un certain stade d'évolution par l'association histiocyto-éosinophile, le phénomène primitif étant vraisemblablement une histiocytose localisée. Le caractère relativement bénin de l'affection n'a pas permis jusqu'à présent de pratiquer des examens anatomiques systématiques, toutefois le premier cas que nous avons décrit permet de souligner l'apparition de la maladie en foyers multiples. Nous pensons qu'il convient de réserver à cette «granulomatose histiocyto-éosinophile bénigne» une place dans le groupe des réticulo-endothélioses

granulomateuses, aux côtés du lymphogranulome et de la granulomatose lipoïdique, tout en soulignant les caractères importants qui la différencient de ces deux affections. Si, il y a une quinzaine d'années encore, diverses entités entrant dans le cadre des réticulo-endothélioses étaient relativement bien définies, la multiplication des observations et l'amélioration des techniques de différenciation histologique, désagrègent peu à peu les délimitations nettes que l'on avait autrefois établies.

Nous avons utilisé le terme de «granulomatose» simplement pour spécifier qu'il s'agit d'un processus inflammatoire substitutionnel, à foyers multiples.

Nous reconnaissons que la «granulomatose» constitue, en l'état actuel de nos connaissances, une entité mal définie, mais nous ne pensons pas utile de créer des néologismes nouveaux, tant que l'on n'aura pas défini de façon plus précise la nature (tumorale ou inflammatoire) de manifestations telles que celles qui caractérisent la maladie de Hodgkin ou celle de Letterer-Siwe. Il est d'ailleurs probable que l'on englobe actuellement dans la lymphogranulomatose des entités différentes: en effet, certaines formes évoluent de façon foudroyante, alors que dans d'autres cas, on observe des survies de plus de 10 ans.

Résumé

Description de trois cas de prolifération histiocyto-réticulaire éosinophile bénigne des maxillaires. Un de ces cas présente un intérêt particulier du fait que l'examen radiologique systématique a révélé, en plus des lésions péridentaires, des foyers pulmonaires et craniens. L'étiologie du processus est inconnue. Les auteurs considèrent que les lésions, une fois constituées, présentent un caractère inflammatoire et sont d'avis que sur une prolifération histiocyto-réticulaire vient se greffer secondairement, à des degrés variables, une éosinophilie secondaire. Des points de vue systématique, thérapeutique et pronostic, il convient d'individualiser ces granulomatoses dans un cadre nosologique précis et d'établir ce qui les distingue du groupe nosologiquement parent des lymphogranulomatoses, des maladies du type Letterer-Siwe et Hand-Schüller-Christian.

Zusammenfassung

Die Autoren beschreiben 3 Fälle von benigner eosinophiler Granulomatose der Kiefer. Der eine dieser Fälle bot ein besonderes Interesse angesichts der Tatsache, daß die Röntgenuntersuchung Affektionen des Lungenparenchyms und des Schädelgewölbes ergab. Die Autoren diskutieren diejenigen Symptome, welche eine Verwandtschaft mit anderen

Formen von Reticulo-Endotheliosen herstellen, und gelangen zu der Schlußfolgerung, daß es sich bei den wohlcharakterisierten Fällen von benigner eosinophiler Granulomatose um entzündliche Läsionen handelt, welche einen spezifischen Charakter besitzen, und die sich auf der Basis einer reinen Reticulo-Histiocytose entwickelt haben. Diese Gruppe könnte man auch einreihen in diejenige der granulomatösen Reticulo-Endotheliosen, welche die Hodgkinsche, Letterer-Siwesche und die Hand-Schüller-Christiansche Krankheit begleiten; vom systematischen, therapeutischen und prognostischen Standpunkt aus ist es aber angezeigt, die Eigenschaften, welche sie von den genannten Krankheiten unterscheiden, deutlich hervorzuheben.

Riassunto

Gli autori danno la descrizione di tre casi di granulomatosi eosinofila benigna dei mascellari; l'uno di questi casi presenta un interesse particolare pel fatto che l'esame radiologico ha rivelato delle lesioni del parenchima polmonare e della volta del cranio.

Essi discutono i caratteri suscettibili di stabilire una parentela con altre forme di reticolo-endoteliosi, e pervengono alla conclusione che si tratta, nei casi di granulomatosi eosinofila benigna nettamente caratterizzati, di lesioni infiammatorie di un carattere specifico sviluppate su una reticulo-istiocitosi primitivamente pura; essa troverebbe il suo posto nel gruppo delle reticulo-endoteliosi granulomatose a lato della malattia di Hodgkin, di Letterer-Siwe e di quella di Hand-Schüller-Christian. Dal punto di visto sistematico, terapeutico e pronostico è però necessario illuminare le qualità che le distinguono delle malattie menzionate.

Summary

The authors describe three cases of benign eosinophilic granulomatosis of the maxillæ. One of these cases is of particular interest because radiological examination revealed lesions of the pulmonary parenchyma and of the cranial arch. They discuss characteristics capable of establishing a relationship with other forms of reticulo-endotheliosis, and come to the conclusion that, in well characterized cases of benign eosinophilic granulomatosis, inflammatory lesions of a specific character are present, developed from an initially pure reticulo-histiocytosis. The disease would find a place in the group of granulomatous reticulo-endothelioses alongside Hodgkin's disease, Letterer-Siwe's and Hand-Schüller-Christian's syndrome. From the systematic, therapeutic and prognostic point of view it is, however, necessary to point out the qualities which make them differ from the diseases mentioned above.

Ackermann, Alfred: Amer. J. Roentgenol. **58** (1948). – *Ahlström* et *Welin:* Acta radiol. (Suéd.) **24,** 67 (1943). – *Baley* et *Freis:* J. amer. dent. Ass. **31,** 91–94 (1944). – *Beck, W.:* Virchows Arch. **311,** 569 (1943). – *Cazal, P.:* Rev. canad. Biol. **5,** 1 (1946). – *Dudon, Williams* et *Haipply:* Radiology (Am.) **47,** 5/433 (1946). – *Forbus* et *Davis:* Amer. J. Path. **22,** 1 (1947). – *Gilbert* et *Voluter:* J. Radiol. et Electrol. **28,** 465 (1947). – *Glanzmann* et *Walthard:* Tiré à part du volume jubilaire «Officine Wander 1865–1940». Ed. Wyss Erben, Berne, 1940. – *Green* et *Farber:* J. Bone Surg. (Am.) **24,** 499–526 (1942). – *Green, Facher* et *McDermotte:* J. Bone Surg. (Am.) **1942,** 3 juillet. – *Greenberg* et *Schein:* Amer. J. Surg. **67,** mars 1945. – *Hamilton, Barner, Kennedy* et *McCort:* Radiology **47** (1946). – *Henschen:* Schweiz. med. Wschr. **73,** 15/451 (1943). – *Jackson* et *Parker:* Hodgkin's disease and allied disorders. Oxford University Press, New-York, 1947. – *Lichtenstein* et *Jaffe:* Amer. J. Pathol. **16,** 595 (1940); Arch. Path. (Am.) **37,** 99–118 (1943). – *Leger, Ducroquet* et *Gauthier:* Presse méd. **57** (1947). – *Lever, W.:* Arch. Derm. (Am.) **55,** 2 (1947). – *Lewis* et *Cormia:* Arch. Derm. (Am.) **55,** 2 (1947). – *Loehr, W.:* Amer. J. Rœntgenol. **57,** mai 1947. – *Martinotti, L.:* Derm. Wschr. **112,** 25 (1941). – *Mallory:* New Engld J. Med. **227,** 955–960 (1942). – *Mezl* et *Škorpil:* Paradentologie **1,** 2–42 (1947). – *Mignon:* Fschr. Röntgenstr. **42,** 749 (1930). – *Nicod:* Ann. Anat. path. **17,** 2 (1947). – *Nielsen:* Nord. med. déc. **1945.** – *Osborn, Freis* et *Levin:* Arch. Neur. (Am.) mai **1944.** – *Otani* et *Ehrlich:* Amer. J. Pathol. **16** (1940). – *Riley:* Radiology **47,** 5–514 (1946). – *Rowland:* Arch. int. Med. **42** (1928). – *Rutishauser* et *Cazal:* Schweiz. Z. Pathol. u. Bakt. **11,** 3 (1948). – *Schairer:* Zbl. Chir. **71,** 113 (1938). – *Shavroff* et *Scheman:* Ann. Surg. avril **1947.** – *Škorpil:* Schweiz. Z. Pathol. u. Bakt. **9,** 3–233 (1946). – *Solomon* et *Schwartz:* J. amer. med. Assoc. **128,** 729–731 (1945). – *Thannhauser:* Lipidoses: Diseases of the cellular lipid metabolism. Edited by Henry A. Christian, Oxford University Press, New-York et Londres, 1940. – *Thannhauser* et *Schmidt:* Physiol. Rev. **26** (1946). – *Troxler* et *Neimetz:* Ann. internat. Med. **25** (1946). – *Versiani, Figueiro* et *Junqueira:* Amer. J. med. Sci. **207,** 161–166 (1944). – *Wassmund* et *Anders:* Vjschr. Zahnhk. **2,** 157 (1932). – *Weidmann:* Arch. Dermat. (Am.) **55,** 2 (1947). – *Weinstein, Francis* et *Spofkin:* Arch. internat. Med. **79,** 1 (1947).