

Zeitschrift: Bulletin der Schweizerischen Akademie der Medizinischen Wissenschaften = Bulletin de l'Académie suisse des sciences médicales = Bollettino dell' Accademia svizzera delle scienze mediche

Herausgeber: Schweizerische Akademie der Medizinischen Wissenschaften

Band: 11 (1955)

Heft: 4-5

Artikel: Frühveränderungen der Zelle nach der Einwirkung cancerogener Stoffe

Autor: Fritz-Niggli, Hedi

DOI: <https://doi.org/10.5169/seals-307226>

Nutzungsbedingungen

Die ETH-Bibliothek ist die Anbieterin der digitalisierten Zeitschriften auf E-Periodica. Sie besitzt keine Urheberrechte an den Zeitschriften und ist nicht verantwortlich für deren Inhalte. Die Rechte liegen in der Regel bei den Herausgebern beziehungsweise den externen Rechteinhabern. Das Veröffentlichen von Bildern in Print- und Online-Publikationen sowie auf Social Media-Kanälen oder Webseiten ist nur mit vorheriger Genehmigung der Rechteinhaber erlaubt. [Mehr erfahren](#)

Conditions d'utilisation

L'ETH Library est le fournisseur des revues numérisées. Elle ne détient aucun droit d'auteur sur les revues et n'est pas responsable de leur contenu. En règle générale, les droits sont détenus par les éditeurs ou les détenteurs de droits externes. La reproduction d'images dans des publications imprimées ou en ligne ainsi que sur des canaux de médias sociaux ou des sites web n'est autorisée qu'avec l'accord préalable des détenteurs des droits. [En savoir plus](#)

Terms of use

The ETH Library is the provider of the digitised journals. It does not own any copyrights to the journals and is not responsible for their content. The rights usually lie with the publishers or the external rights holders. Publishing images in print and online publications, as well as on social media channels or websites, is only permitted with the prior consent of the rights holders. [Find out more](#)

Download PDF: 04.07.2025

ETH-Bibliothek Zürich, E-Periodica, <https://www.e-periodica.ch>

Aus dem strahlenbiologischen Laboratorium der radiotherapeutischen Klinik der
Universität Zürich – Direktor: Prof. H. R. Schinz

Frühveränderungen der Zelle nach der Einwirkung cancerogener Stoffe

Von PD. Dr. Hedi Fritz-Niggli

Es ist bekannt, daß gewisse cancerogene Stoffe als Summationsgifte wirken. Sie schädigen die Zelle irreversibel, und jede Einzeldosis summiert sich. Uns interessierte nun die Frage, ob diese unwiderrufflichen Noxen, die ja schon früh – vor der eigentlichen Krebsbildung – auftreten müssen, cytologisch faßbar seien, d. h. ob spezifische Änderungen auftreten, die eine Zelle auf ihrem Weg zur Krebszelle kennzeichnen.

Methode

Als Studienobjekt wählten wir die Leber der weißen Ratte und beobachteten cytologisch und biochemisch das Gewebe während der Verfütterung von Buttergelb (Dimethylaminoazobenzol) und 2-Actylamino-fluoren. Die letztere Substanz erzeugt bei männlichen Ratten vorwiegend Leberkrebs, wie frühere Versuche (Schinz u. Mitarb., 1955) gezeigt haben. Beide Substanzen wurden in 0,1%iger Konzentration den üblichen Rattenbiskuits beigemischt, wobei in der Buttergelbdiät durch Hefeentzug der Vitamin-B-Gehalt möglichst niedrig gehalten wurde. Mit dieser Diät entwickelte sich beispielsweise nach Verfütterung von 702 mg Buttergelb während 67 Tagen, in 252 Tagen ein Lebercarcinom von 80 g. Da die Nahrungsaufnahme für die verschiedenen Tiere variiert, wurden die Ratten einzeln gehalten und die Konsumation der cancerogenen Substanzen für jedes Individuum bestimmt.

Die cytologischen Studien wurden an Leberhomogenaten durchgeführt, um die Zelle als Ganzes zu erfassen. Zunächst wurde die lebende Zelle im Phasenkontrastverfahren beobachtet und dann die fixierten Zellen (Alkohol-Eisessig) mit Karminessigsäure gefärbt. Parallel dazu wurden Gewebeschnitte angefertigt.

An den Homogenaten und den isolierten Mitochondrien wurde gleichzeitig die Aktivität des Zitronensäurezyklus überprüft und papierchro-

matographische Untersuchungen des Aminosäuregehaltes durchgeführt. Über diese Experimente wird später im Zusammenhang mit den ausführlichen cytologischen und histologischen Beobachtungen berichtet werden.

Morphologische Änderungen der Leberzelle während und nach der Verfütterung von Buttergelb

Bereits nach der Aufnahme von beispielsweise 58 mg Buttergelb (Verfütterungsdauer: 1 Woche) ist die Leber gelblich gefärbt und schwer homogenisierbar. Die Gelbfärbung wird vermutlich durch Speicherung von freiem Buttergelb verursacht, die nach den ausgezeichneten chemischen Untersuchungen von *Miller* und *Miller* (s. Monographie 1952) nachgewiesen ist. Gleichzeitig trat eine Milzvergrößerung auf, und zwar um etwa das Doppelte gegenüber der Norm. Die Kerne der Leberparenchymzellen sind teilweise vergrößert und weisen eine vermehrte Zahl von Nucleolen auf. Vereinzelt sind geordnete chromatische Bildungen im Kern zu sehen. Nach 19tägiger Verfütterung von insgesamt 117 mg Buttergelb treten Kerne verschiedenster Größe auf. Wie aus Abb. 1 hervorgeht, entstehen vereinzelt Riesenzellen und Riesenkern, welche die normalen Leberzellen um das Doppelte, sogar Dreifache übertreffen. Dieses polymorphkernige Bild fiel bereits *Sasaki* und *Yoshida* (1935) auf, die allerdings o-Amidoazotoluol verfütterten. *Brock* u. Mitarb. (1940) machen ebenfalls auf die große Vielgestaltigkeit der Kerne nach Buttergelbverfütterung aufmerksam, allerdings nach längerer Wirkungsdauer. Gleichzeitig finden sich wiederum in etlichen Kernen Chromatinstrukturen, die sich im Phasenkontrastverfahren bei der Lebendbeobachtung deutlich von den runden Nucleolen unterscheiden lassen. Die Kern/Plasma-Relation ist bei den einzelnen Zellen bereits zu Ungunsten des Cytoplasmas verschoben und die Mitochondrienzahl vermutlich vermindert. Zweikernige Zellen sind, übrigens wie bei der normalen Leber, durchaus häufig. Das histologische Bild zeigt in diesem Stadium eine äußerst mäßige Gallengangwucherung mit einer geringen lymphoplasmacellulären Infiltrierung der periportalen Felder.

Nach über 30tägiger Diät (Abb. 2) mit Buttergelb sind die Kerne mit geordneten Chromatineinschlüssen durchaus häufig. Die Kerne sind polymorph und weisen spärlich Anzeichen von Verfall auf. Hyperchromatosen der Kernwand konnten ebenfalls beobachtet werden.

Nach längerer Diät (54 und 63 Tage) mehren sich die großen Kerne und zerfallenden Zellen (Abb. 3). Das Cytoplasma zeigt vielfach fettige Degeneration.

Setzt man die Diät ab, so verschwindet die gelbe Farbe der Leber,

und ebenso bildet sich die Milz zur Norm zurück (Abb. 4.) Häufig sind Kerne mit vermehrter Nucleolenzahl zu sehen. Die Nucleolen selber sind vergrößert und oft von kantiger Gestalt. Mitochondrien scheinen spärlicher zu sein. Ob ein echter Strukturverlust vorliegt, werden elektronenmikroskopische Aufnahmen beweisen, die gegenwärtig durch *von Albertini* im histopathologischen Institut der Universität begutachtet werden, wo auch die Aufnahmen hergestellt wurden.

Endomitotische Vorgänge in der Rattenleber

Von besonderem Interesse schienen uns die geordneten Chromatinstrukturen im Kern zu sein, die bereits nach einer Woche Buttergelbdiät erscheinen und nach einem Monat auffällig werden, um später wieder von Kernen im Zerfall, Riesenzellen mit vergrößerten Nucleolen, an Zahl weit überflügelt zu werden. Nach unserer Interpretation stellen diese Erscheinungen endomitotische Vorgänge während oder nach ihrem Ablauf dar. Unter Endomitose versteht man eine Zweiteilung der Chromosomen oder ihrer Äquivalente im Zellkern ohne Bildung einer Spindel und ohne Teilung des Kerns. Es ist das Verdienst von *Geitler* (s. Monographie 1953) darauf aufmerksam gemacht zu haben, daß Endomitosen und eine damit verbundene Polyploidie im Tier- und Pflanzenreich viel häufiger auftritt als früher angenommen. Das Ergebnis der Endomitose ist eine Zelle mit vermehrter Chromosomenzahl. Es ist nicht von der Hand zu weisen, daß die häufigen Rieskerne mit großer Nucleolenzahl in den Buttergelblebern vermehrte Chromosomenzahlen besitzen und damit das Endergebnis endomitotischer Vorgänge sind.

Es zeigte sich, daß «innere» Kernteilungen ebenfalls nach Verabreichung von 2-Acetylaminofluoren auftreten, und zwar morphologisch genau gleich wie im Buttergelbexperiment. Vereinzelt Chromosomen lassen sich schwerlich erkennen, was, nach *Geitler*¹, der die Freundlichkeit hatte unsere Präparate zu begutachten, der beste Beweis für das Vorliegen einer echten Endomitose wäre. In einem Phasenkontrast-Quetschpräparat ließen sich allerdings mit größter Wahrscheinlichkeit distinkte Chromosomen beobachten (Abb. 5), die mit Bildern der Endomitosen bei *Drosophila* übereinstimmen. Weitere Untersuchungen sind im Gange. Sie sind lediglich durch die Tatsache erschwert, daß endomitotische Vorgänge bei Warmblütern kaum beobachtet worden sind, mit Ausnahme in Zellen von Impftumoren.

Um die Frage abzuklären, ob diese Erscheinungen spezifisch für cancerogene Substanzen sind, untersuchten wir auch die Leber nach Vergiftung mit Tetrachlorkohlenstoff. Nach 4 subcutanen Injektionen mit

¹ Herrn Prof. *L. Geitler* sei an dieser Stelle für seine Bemühung herzlich gedankt.

0,15 cm³ Tetrachlorkohlenstoff sind in der Leber degenerierende Zellen häufig. Der Kern ist gequollen und weist große Nucleolen auf (Abb. 6b). Endomitosen wurden, auch nach mehreren Injektionen, keine beobachtet.

Es sieht aus, als ob cancerogene Stoffe die Leberzellen zu einer inneren Kernteilung veranlassen würden, die zu Riesenkernen führen kann. Dies scheint uns das erste Stadium der Cancerogenese zu sein. Diese Zellen mit vermehrtem Chromosomenbestand gehen meist zugrunde. Andere vitale Zellen überleben, und im zweiten Stadium der Selektion bildet sich eine Zellrasse heran, die vielleicht zum Krebs führt. Analysen an histologisch identischen Mammacarcinomen des Menschen (*Fritz-Niggli*, 1955) zeigten besondere Zellrassen mit verschiedenem Chromosomenbestand (Abb. 7), die auf eine zufallsmäßige Selektion hindeuten.

Zusammenfassung

Während der Verfütterung von Buttergelb an männliche weiße Ratten tritt bereits nach einigen Tagen eine Vergrößerung der Leberzellkerne auf. In den Kernen werden nach ca. einer Woche (58 mg Buttergelb) auffällig geordnete Chromatinstrukturen sichtbar, die nach einem Monat (ca. 300 mg Buttergelb) häufig werden. Wir deuten diese Erscheinung als Endomitose. «Endomitotische» Vorgänge konnten auch während der Verfütterung von 0,1% 2-Acetylaminofluoren beobachtet werden, hingegen nicht nach subcutanen Injektionen mit Tetrachlorkohlenstoff.

Während der Buttergelbdiät tritt eine starke Vergrößerung der Milz auf, die sich nach Absetzen der Diät zurückbildet. Mit fortschreitender Verfütterung des cancerogenen Stoffes vermindert sich die Zahl der Mitochondrien im Cytoplasma und die Kern/Cytoplasma-Relation wird zusehends zu Ungunsten des Cytoplasmas verschoben.

Résumé

Si l'on nourrit des rats blancs mâles avec du jaune de beurre, on peut observer au bout de quelques jours déjà une augmentation des noyaux des cellules hépatiques. Au bout d'une semaine (58 mg de jaune de beurre), on voit dans les cellules une structure chromatinienne caractéristique, qui au bout d'un mois (après environ 300 mg de colorant jaune) devient fréquente. Ces modifications nous paraissent être de l'endomitose. Des altérations «endomitotiques» semblables ont pu être observées aussi après administration d'une nourriture contenant 0,1% de 2-acétyl-aminofluorène, par contre, on n'a pu en mettre en évidence après administration par voie sous-cutanée de tétrachlorure de carbone.

Au cours de la diète au colorant jaune de beurre apparaît une forte

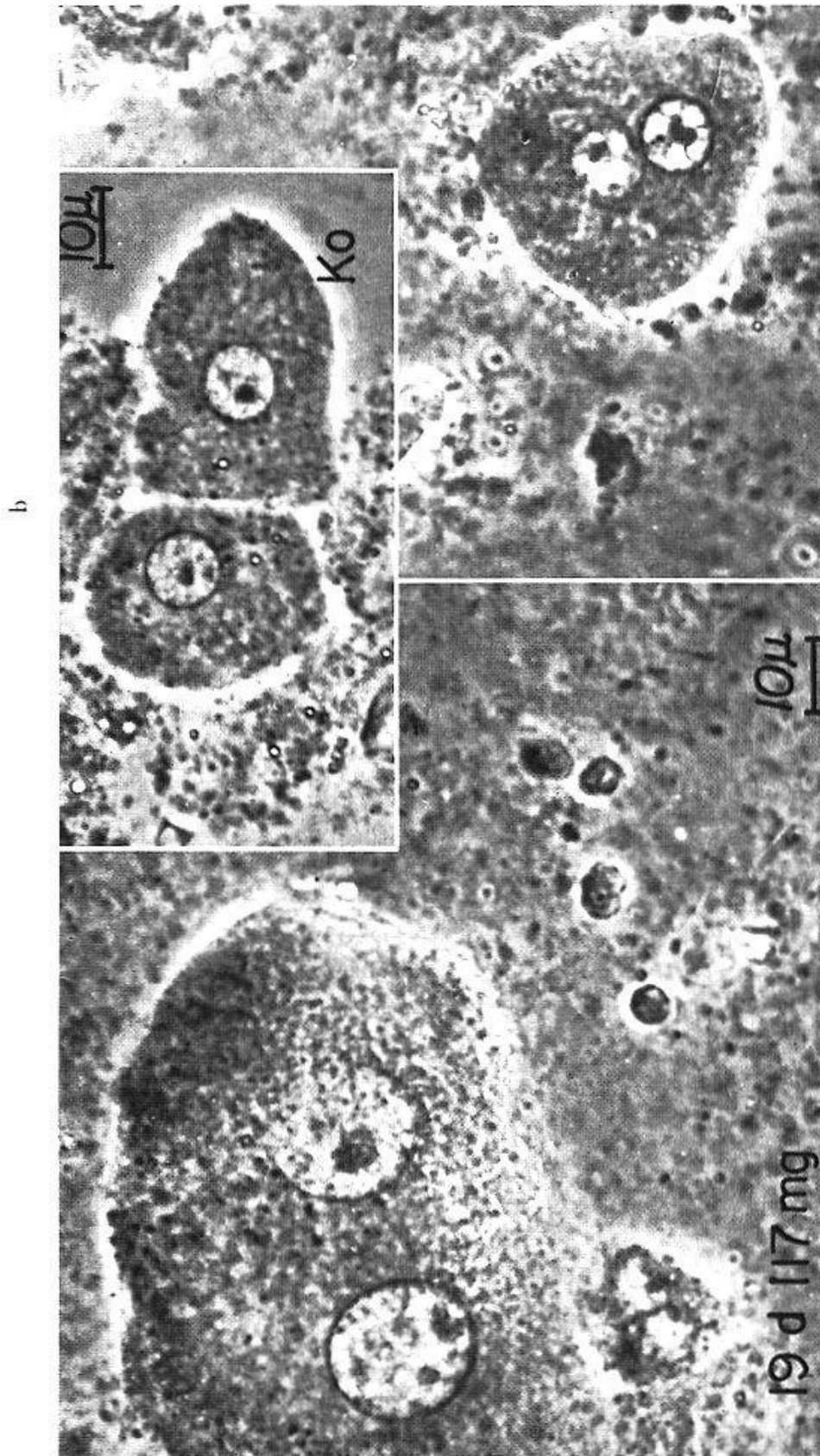
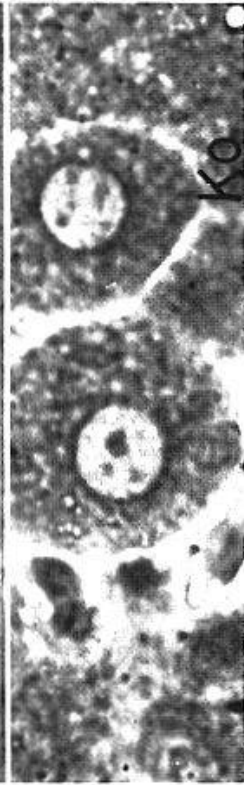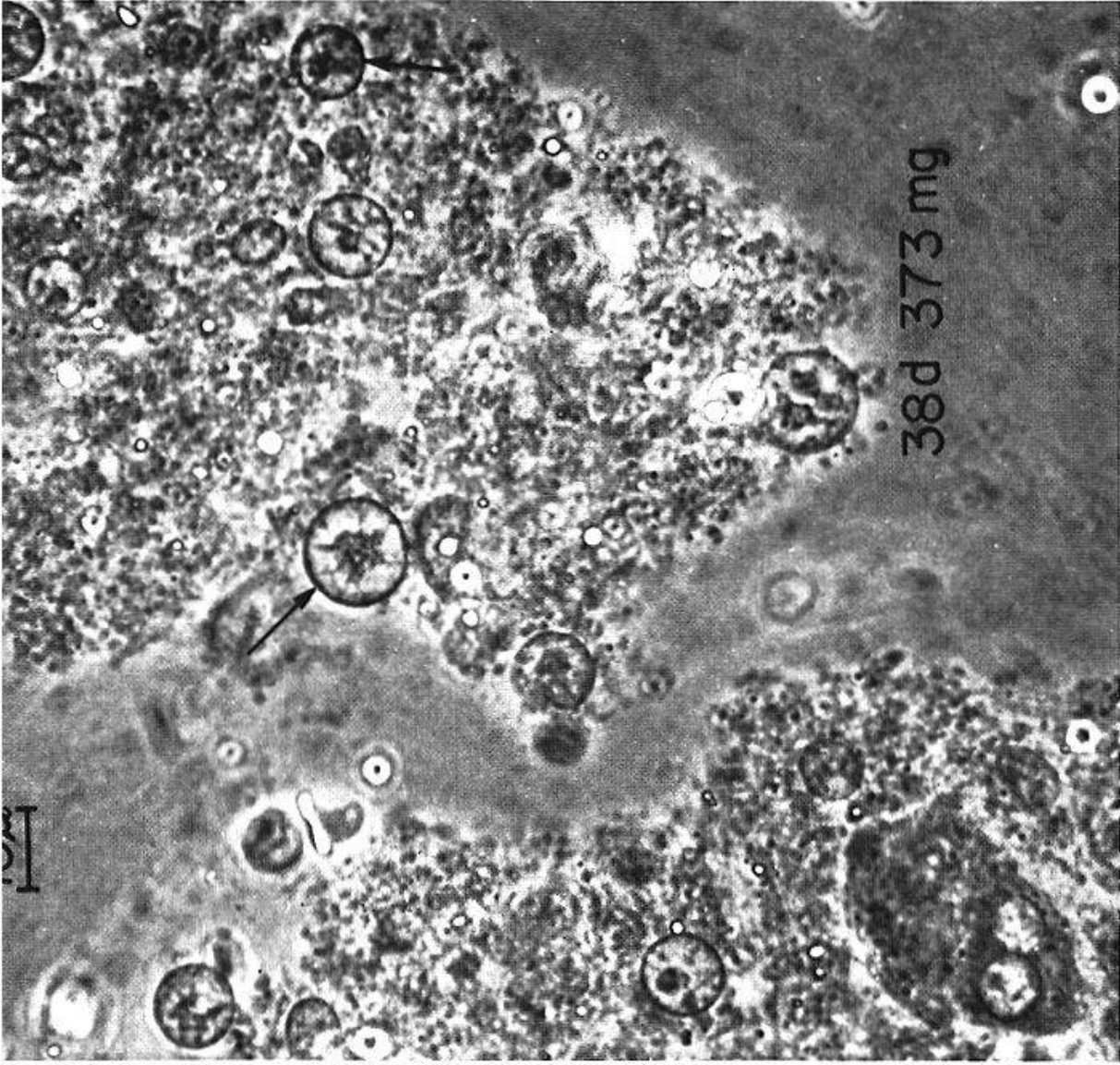
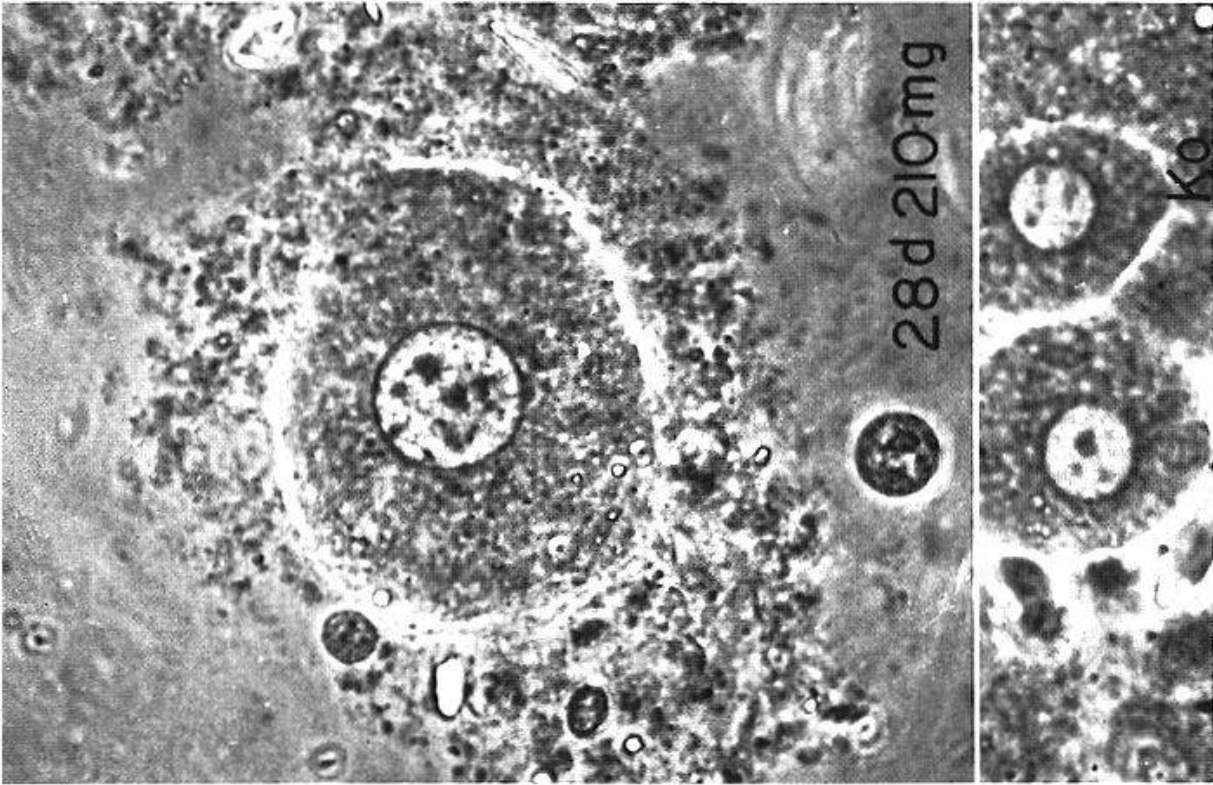


Abb. 1. a: Lebendaufnahmen von Leberzellen der weißen Ratte nach Verfütterung von insgesamt 117 mg Buttergelb in 19 Tagen. Man beachte die Größe der Kerne und rechts geordnete Einschlüsse im Kerninnern.
 b: Unbehandelte Leber. Die Vergrößerung auf allen Bildern ist stets dieselbe.

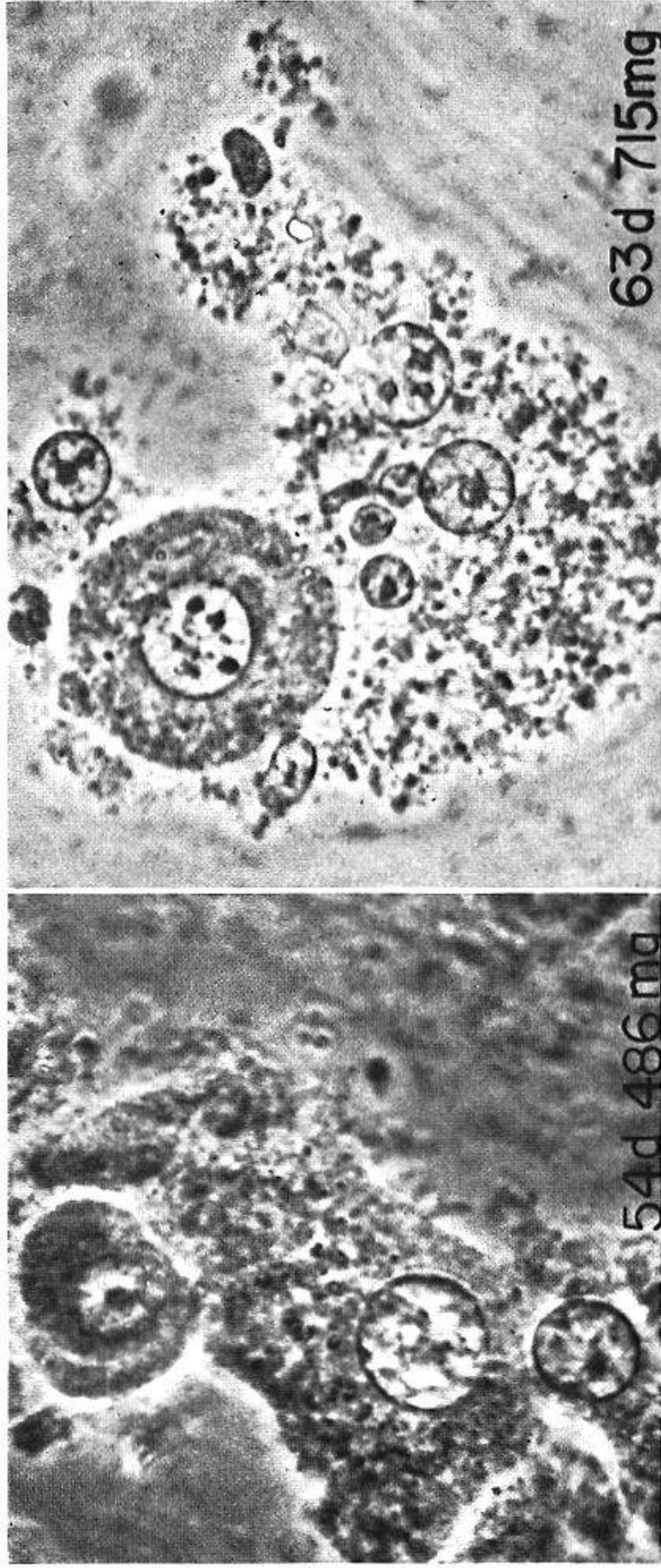


a

b

c

Abb. 2. a: Lebendaufnahmen von Leberzellen nach Verfütterung von 210 mg Buttergelb während 28 Tagen.
 b: Nach Verfütterung von 373 mg Buttergelb während 38 Tagen. Man beachte «endomitotische» Figuren (Pfeile) in einzelnen Kernen.



a

b

Abb. 3. a: Lebendaufnahmen von Leberzellen nach Verfütterung von 486 mg Buttergelb während 54 Tagen.
b: 715 mg während 63 Tagen.

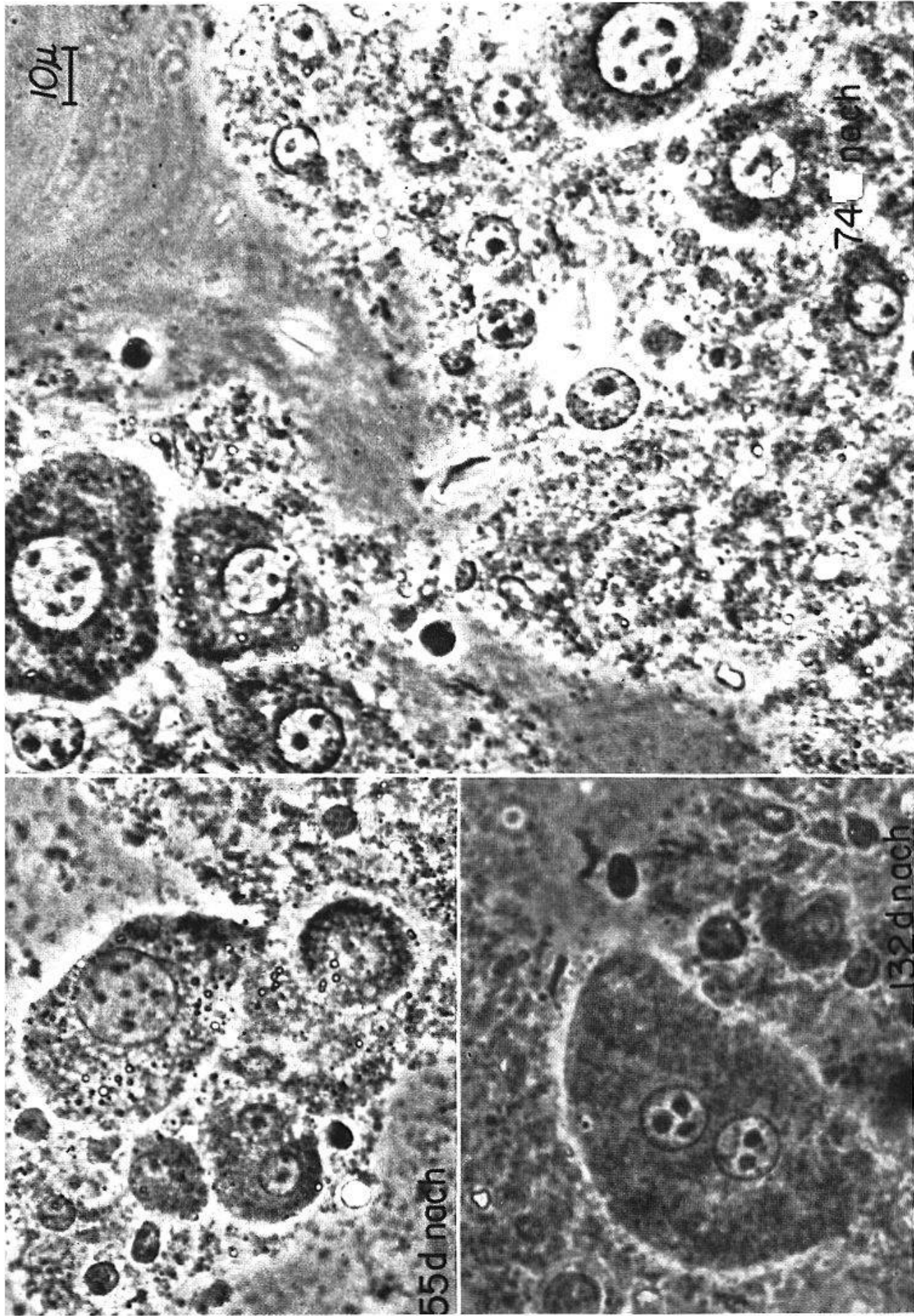


Abb. 4. Lebendaufnahmen von Leberzellen nach Absetzen der Diät mit Buttergelb. a: 55 Tage nach Diätstop.
 b: 74 Tage nach Diätstop. c: 132 Tage nach Diätstop.

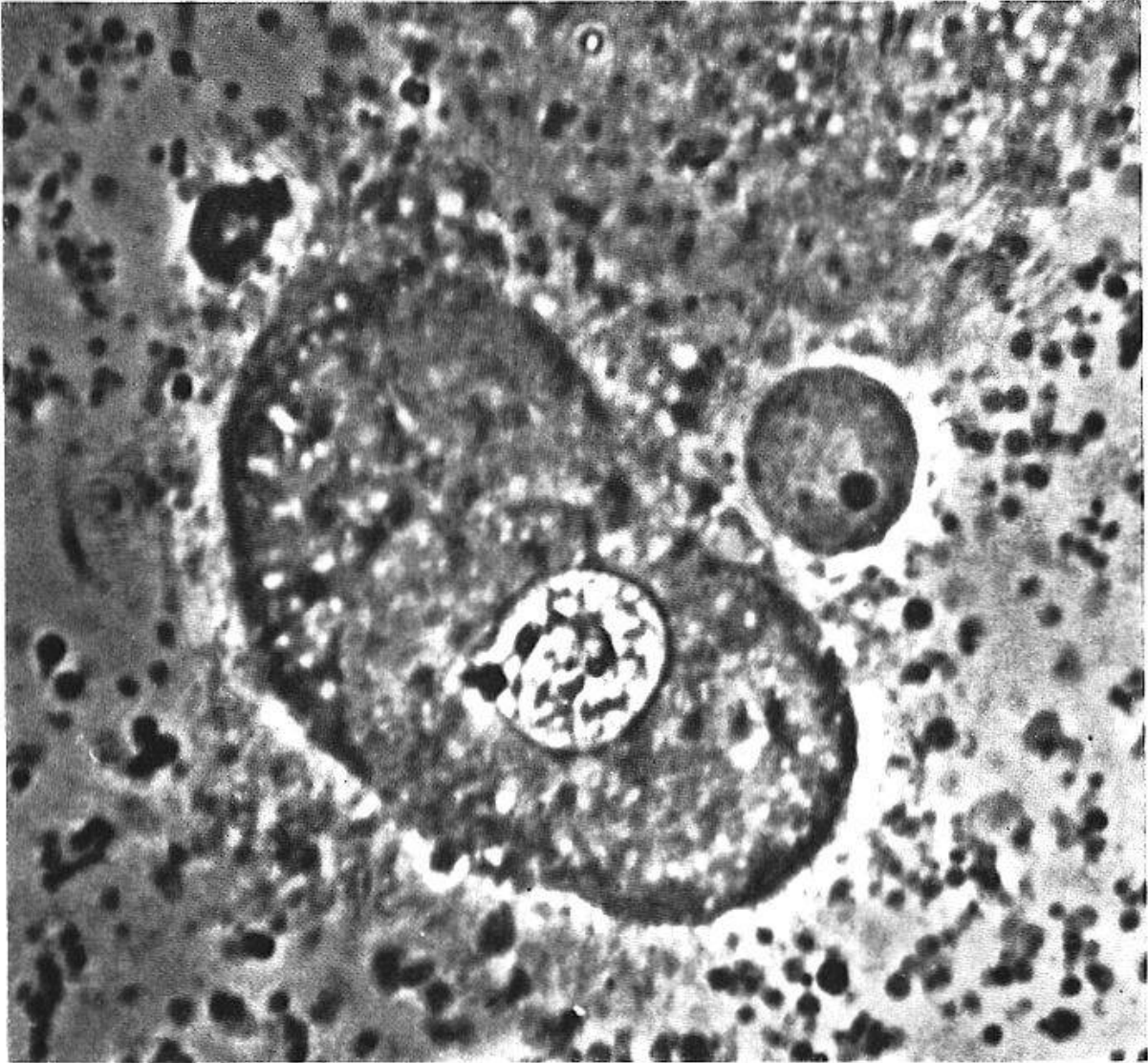


Abb. 5. Lebendaufnahme einer leicht gequetschten Leberzelle nach Verfütterung von 320 mg 2-Acetylaminofluoren. Vermutlich einzelne Chromosomen sichtbar.

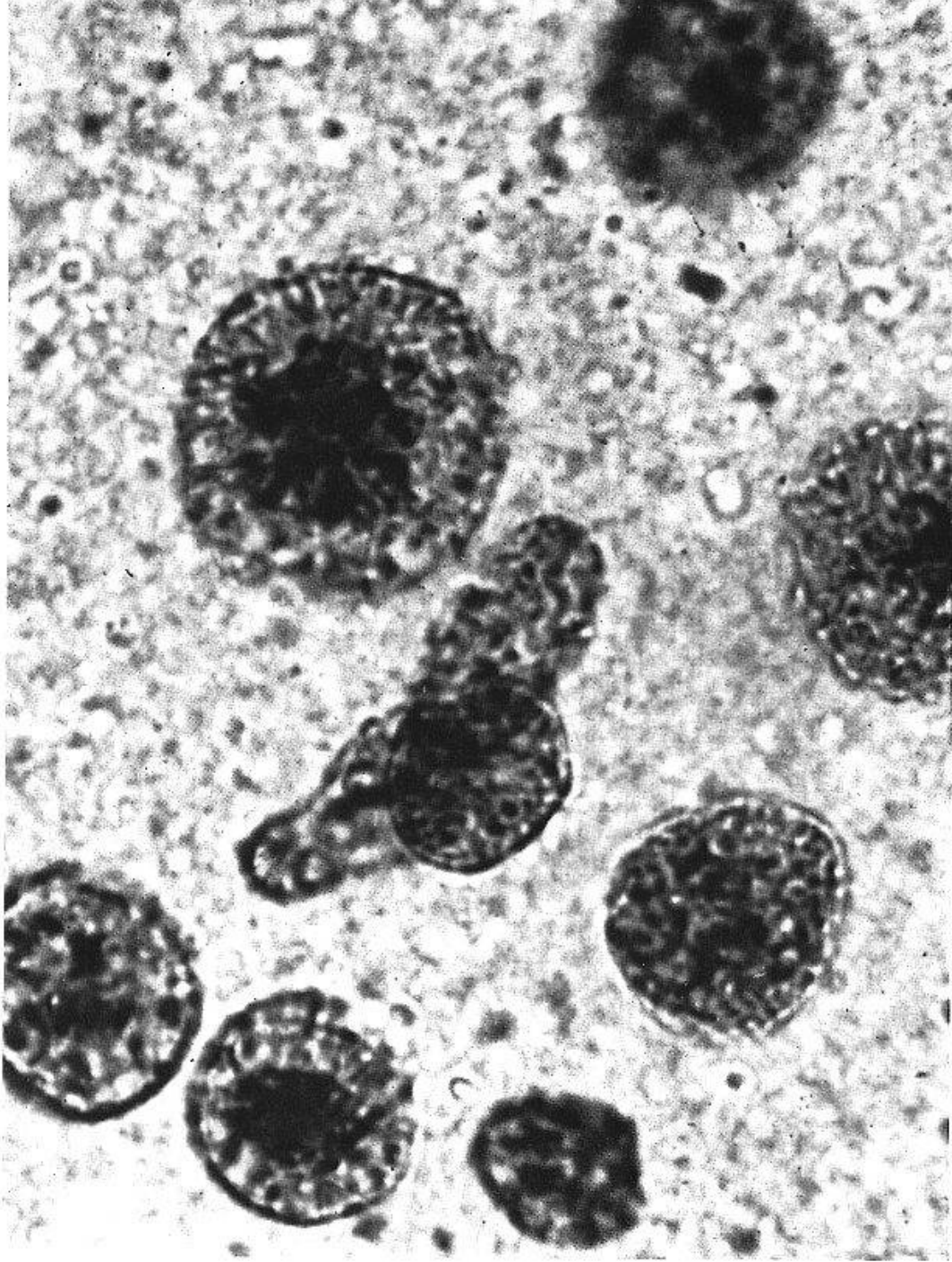


Abb. 6. a: Karminessigsäurepräparat von Leberzellen nach Verabreichung von 373 mg Buttergelb.
Geordnete Chromatinbildungen, «Endomitosen».

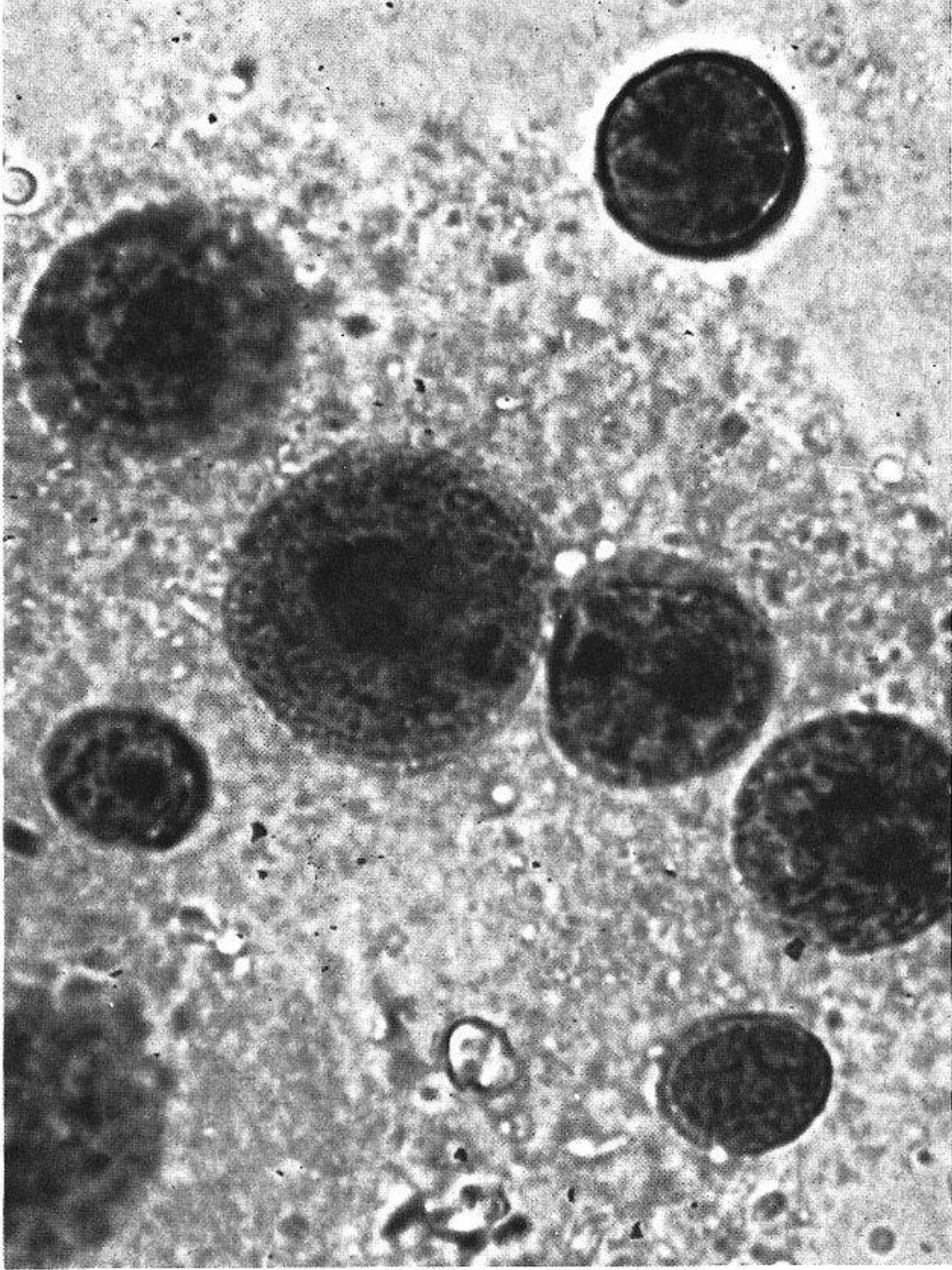


Abb. 6. b: Leberzellen nach 4maliger Injektion mit je 0,15 cm³ Tetrachlorkohlenstoff.
Kerne im Zerfall begriffen.

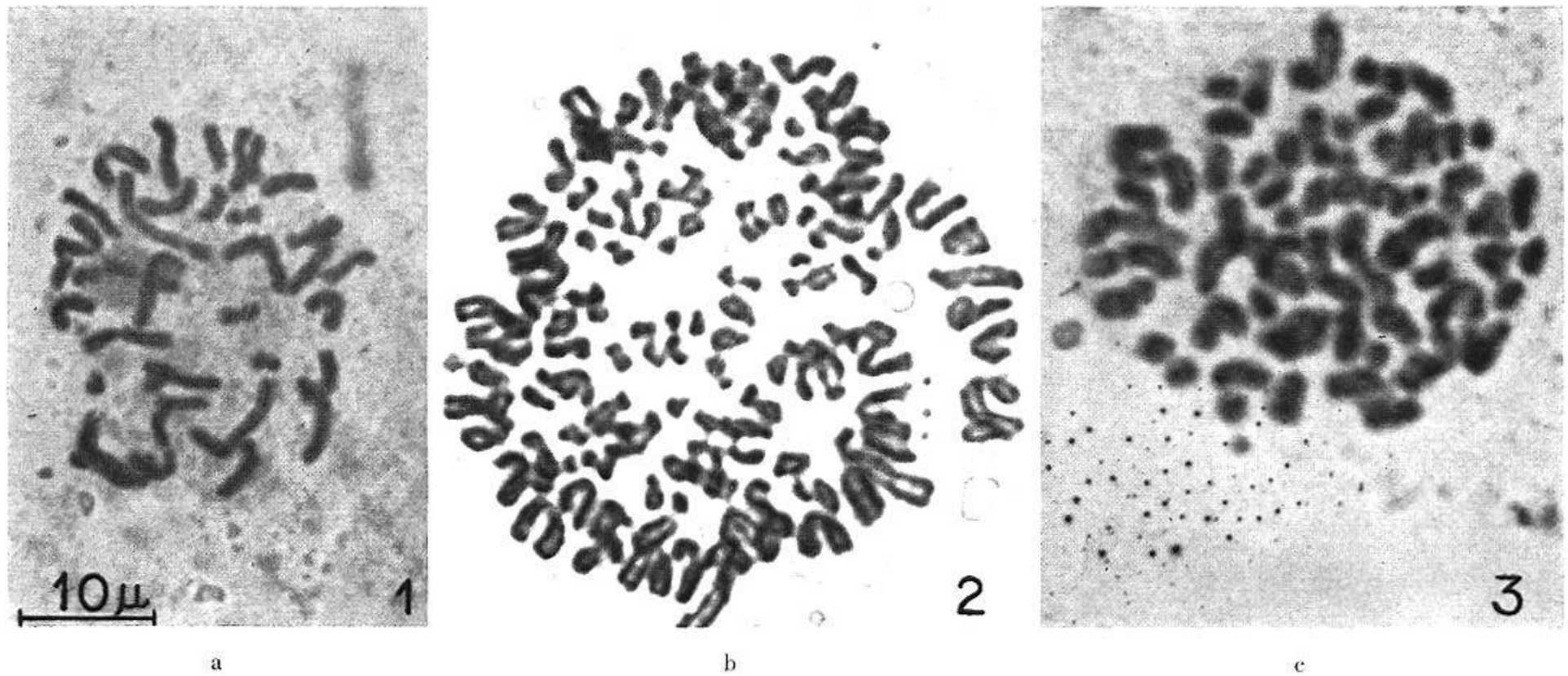


Abb. 7. Die Zellrassen dreier verschiedener, histologisch identischer Mammacarcinome des Menschen.
 a: Ca. 1: Zumeist verminderte Chromosomenzahl, hier 36. b: Ca. 2: Immer Zahlen über 48 Chromosomen, oft gegen 100, wie hier im Bild.
 c: Ca. 3: Chromosomenzahl schwankt um die Norm, hie und da vermehrt.

hypertrophie de la rate, qui diminue après interruption de la diète. Si l'on continue l'administration de substances cancérogènes, l'on voit diminuer le nombre des mitochondries dans le cytoplasme et le rapport noyau/cytoplasme se déplace manifestement en faveur du noyau.

Riassunto

Se si somministra il colorante giallo del burro a ratti bianchi maschi, si constata un ingrossamento dei nuclei delle cellule epatiche già dopo alcuni giorni. Nei nuclei si vedono dopo circa una settimana (58 mg di colorante) strutture di cromatina disposte in maniera strana, le quali dopo un mese (circa 300 mg di colorante) diventano frequenti. Noi interpretiamo questo fenomeno quale endomitosi. Quadri analoghi di «endomitosi» furono pure osservati durante la somministrazione di 2-acetilaminofluorene al 0,1%, ma non dopo iniezioni sottocutanee di tetraclorometano.

Durante il periodo nel quale gli animali ricevono il colorante giallo del burro la milza s'ingrossa fortemente, e riprende dimensioni normali dopo cessazione di tale dieta. Se la somministrazione della sostanza cancerogena continua, il numero dei mitocondri nel citoplasma diminuisce e la relazione nucleo/citoplasma si modifica sempre più a sfavore del citoplasma.

Summary

During feeding butter yellow to male white rats, enlargement of the liver cell nuclei occurs after a few days. After about one week (58 mg butter yellow), strikingly arranged chromatin structures were seen in the nuclei, and after one month (ca 300 mg butter yellow), these were frequent. The author interpretes this phenomenon as endomitosis. «Endomitotic» processes can also be seen during feeding 0.1% of 2-acetyl-amino-fluorens, while subcutaneous injections of tetra-chlor-carbon do not produce it.

During the butter yellow diet, there is a strong enlargement of the spleen which disappears again on discontinuing the diet. With continuing feeding the cancerogenic substance, the number of mitochondria in the cytoplasm decrease and the nuclei/cytoplasm relationship is shifted to the disadvantage of the cytoplasm.

Brock, N., Druckrey, H., und Hamperl, H.: Z. Krebsforsch. 50, 431 (1940). – Fritz-Niggli, H.: Oncologia 8, 121 (1955). – Geitler, L.: Endomitose und endomitotische Polyploidisierung. Springer-Verlag, Wien 1953. – Miller, E., und Miller, J.: Die Biochemie der Krebsentstehung in der Leber. Unger & Domröse, Verlag, Berlin 1952. – Sasaki, T., und Yoshida, T.: Virchows Arch. path. Anat. 295, 175 (1935). – Schinz, H. R., Fritz-Niggli, H., Tod W. Campbell, und Schmid, H.: Oncologia 8, 233 (1955).