

Zeitschrift: Bulletin der Schweizerischen Akademie der Medizinischen Wissenschaften = Bulletin de l'Académie suisse des sciences médicales = Bollettino dell' Accademia svizzera delle scienze mediche

Herausgeber: Schweizerische Akademie der Medizinischen Wissenschaften

Band: 12 (1956)

Heft: 1

Artikel: L'oscillométrie artérielle enregistrée

Autor: Duchosal, P.W. / Ferrero, C. / Leupin, A.

DOI: <https://doi.org/10.5169/seals-307242>

Nutzungsbedingungen

Die ETH-Bibliothek ist die Anbieterin der digitalisierten Zeitschriften auf E-Periodica. Sie besitzt keine Urheberrechte an den Zeitschriften und ist nicht verantwortlich für deren Inhalte. Die Rechte liegen in der Regel bei den Herausgebern beziehungsweise den externen Rechteinhabern. Das Veröffentlichen von Bildern in Print- und Online-Publikationen sowie auf Social Media-Kanälen oder Webseiten ist nur mit vorheriger Genehmigung der Rechteinhaber erlaubt. [Mehr erfahren](#)

Conditions d'utilisation

L'ETH Library est le fournisseur des revues numérisées. Elle ne détient aucun droit d'auteur sur les revues et n'est pas responsable de leur contenu. En règle générale, les droits sont détenus par les éditeurs ou les détenteurs de droits externes. La reproduction d'images dans des publications imprimées ou en ligne ainsi que sur des canaux de médias sociaux ou des sites web n'est autorisée qu'avec l'accord préalable des détenteurs des droits. [En savoir plus](#)

Terms of use

The ETH Library is the provider of the digitised journals. It does not own any copyrights to the journals and is not responsible for their content. The rights usually lie with the publishers or the external rights holders. Publishing images in print and online publications, as well as on social media channels or websites, is only permitted with the prior consent of the rights holders. [Find out more](#)

Download PDF: 09.07.2025

ETH-Bibliothek Zürich, E-Periodica, <https://www.e-periodica.ch>

Centre de Cardiologie de l'Université et de l'Hôpital de Genève

L'oscillométrie artérielle enregistrée

Par P. W. Duchosal, C. Ferrero et A. Leupin

L'oscillométrie artérielle est le plus couramment employée en lecture directe pour l'appréciation de la circulation dans les membres. L'enregistrement graphique des oscillations artérielles, peu utilisé en pratique, a été réalisé de longue date et au moyen de systèmes variés, directs ou photographiques. Les instruments à cet usage sont connus par le nom de leur auteur, comme le Pachon-Boullitte, le Plech, le tonoscillographe d'Ejrup, pour n'en citer que quelques-uns. Ils fournissent des tracés dont le principal mérite est de mesurer l'amplitude des oscillations et non le détail de leur contour; celui-ci n'a pas été beaucoup mis à profit jusqu'ici car les sphygmogrammes intra- ou extra-artériels ont en apparence un intérêt plus immédiat. *Kettner* et collab. (1) ont démontré que l'oscillogramme, enregistré à une contrepression du brassard inférieure à la tension artérielle diastolique, présente l'aspect d'un sphygmogramme artériel. Pour tout degré de contrepression infra-diastolique, le tracé de l'oscillogramme conserve les mêmes caractères; seule l'amplitude des tracés décroît, parallèlement à la pression dans le brassard.

Les tracés oscillographiques des auteurs précités ont été obtenus au moyen d'un manomètre différentiel, mis au point au Centre de Cardiologie de Genève et établi selon le principe d'*O. Frank*; il est entièrement pneumatique. La partie mobile est constituée par un ruban de torsion, muni d'un miroir réfléchissant un rayon lumineux sur une camera enregistreuse. Le manomètre est amorti et sa réponse de fréquence est linéaire de 0 à 200 vibrations par seconde. Lorsque l'appareil est couplé à une manchette à pression, la réponse maximum de fréquence du système est abaissée à 60 cycles. Un exemple d'oscillogramme du bras est donné à la fig. 1.

Ce même appareil a été appliqué à l'enregistrement des oscillogrammes des artères carotides en plaçant une manchette pneumatique autour du cou. Elle est gonflée à une pression de 15 à 20 mm de mercure, qui est facilement tolérée par des malades cardiaques. L'oscillation recueillie (fig. 2) est en principe, comme pour les membres, l'équivalent d'un

sphygmogramme des artères comprises dans le segment entouré par la manchette. Les artères carotides sont les deux vaisseaux importants à ce niveau. On a vérifié à plusieurs reprises que le sphygmogramme d'une des carotides, recueilli au moyen d'une capsule de Marey reliée au même oscillographe différentiel, décrit une courbe quasi identique à l'oscillogramme du cou. Cette assertion est valable pour autant que les deux carotides soient égales et perméables. En cas d'asymétrie par suite d'une occlusion partielle de l'une des deux, l'oscillogramme du cou représente la moyenne des sphygmogrammes carotidiens. Cela a pu être démontré (2).

Les variations sphygmiques au niveau du cou sont dépendantes de plusieurs facteurs dont les principaux sont la kinétique ventriculaire

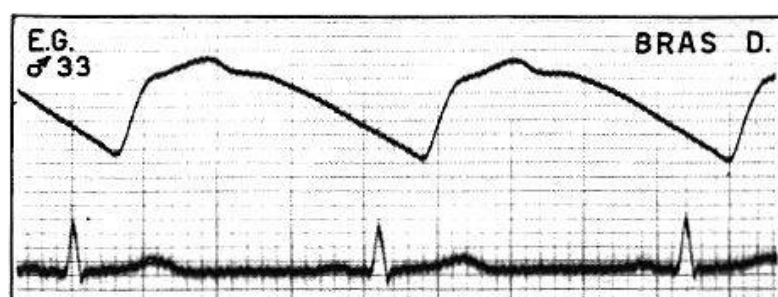


Fig. 1. Enregistrement simultané de l'électrocardiogramme et de l'oscillogramme du bras à la contrepression de 50 mm de mercure. Temps = $\frac{4}{100}$ seconde. Sujet normal.

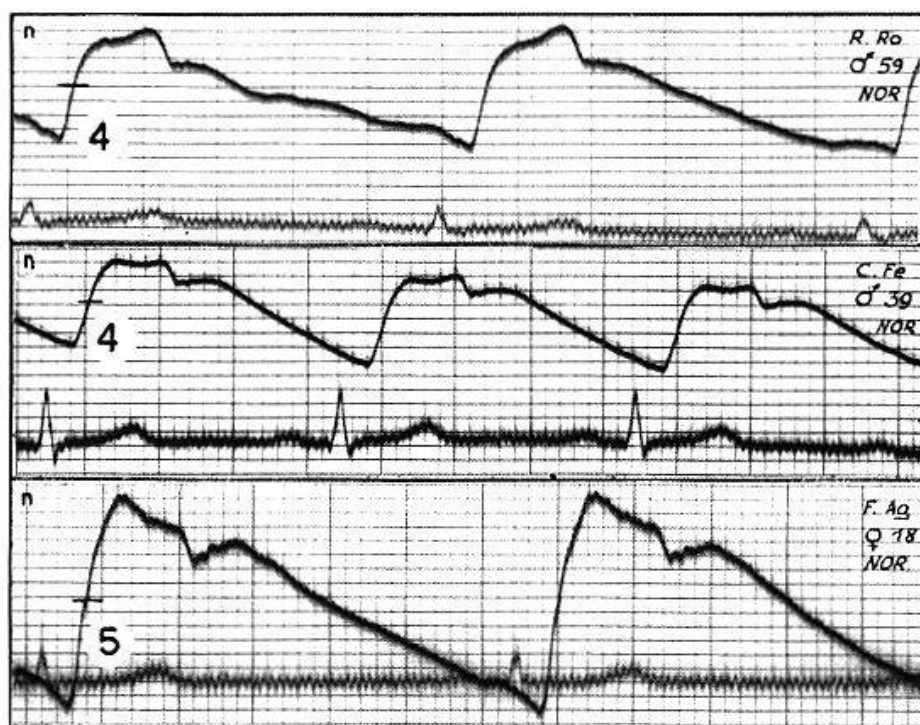

Fig. 2. Trois types courants d'oscillogramme normal enregistré au niveau du cou. Les chiffres entourés d'un disque blanc indiquent en centièmes de seconde le $\frac{1}{2}$ temps d'ascension de la courbe.

gauche, l'état des valvules aortiques, l'élasticité artérielle locale et générale et la tension artérielle. Les altérations des valves aortiques ont retenu en premier lieu notre attention en raison des déformations importantes du contour des oscillogrammes du cou qu'elles sont capables d'entraîner. Cette constatation est connue depuis longtemps (3, 4), mais cette technique ne s'est pas imposée comme un examen de routine des cardiopathies valvulaires. Récemment, un intérêt plus grand s'est manifesté dans différents centres pour cette étude systématique (5, 6). Les tracés sont en général recueillis au moyen de cristaux piézo-électriques et amplification électronique. Ce procédé n'est pas sans certaines limitations en ce sens qu'il ne traduit pas dans une même proportion les accidents de fréquence basse et élevée. Le système proposé ici, par contre, respecte la proportionnalité des accidents du tracé pour les fréquences mentionnées plus haut, de 0 à 60. Il en résulte une appréciable dissemblance entre les tracés faits par les deux méthodes.

Le tracé sphygmique carotidien normal apparaît sous différentes formes suivant les individus. Les trois types communément rencontrés sont illustrés à la fig. 2. Un des caractères normaux constants consiste dans l'ascension rapide de la courbe. Le temps nécessaire pour atteindre la demi-hauteur totale de la déflexion systolique varie de 4 à 6 centièmes de seconde. Ce temps est indiqué par la lettre «t». La chute de la courbe correspond à la clôture des valves aortiques, interrompue par ladite incisure aortique. Elle a une amplitude déterminée, variant de 20 à 30% de la hauteur totale. La descente diastolique subséquente dessine un premier ressaut formant un aspect dicrote, puis se prolonge de façon à peu près linéaire jusqu'au soulèvement systolique suivant.

Dans le rétrécissement aortique (fig. 3), la phase ascensionnelle est ralentie. Elle parvient de manière plus ou moins rectiligne à un sommet unique, dit tardif, précédant de 4 à 6 centièmes de seconde l'incisure aortique. Cette dernière est émoussée, sauf en présence d'une insuffisance aortique concomitante. Dans la moitié des cas que nous avons étudiés jusqu'ici, qui s'élèvent à 40, l'ascension est entrecoupée d'une ou plusieurs saccades connues sous le nom d'incisure (s) anacrote (s). Il semble que la première de ces incisures est d'autant plus marquée que la valvule est simultanément rétrécie et insuffisante. *Lewis* (6) avait déjà signalé ce phénomène et insistait sur l'importance de sa perception digitale à la carotide. Cette finesse digne d'intérêt clinique ne s'est pas imposée jusqu'ici.

Dans l'insuffisance aortique, le signe distinctif principal du tracé sphygmographique artériel du cou est l'exagération de la chute diastolique (fig. 4). L'effacement partiel ou total de l'incisure aortique consé-

cutive est aussi un caractère courant, mais non distinctif puisqu'il se trouve également dans la sténose. Le ralentissement ascensionnel caractéristique du rétrécissement aortique nous a conduits à une appréciation numérique, basée sur le temps nécessaire pour atteindre la demi-hauteur du tracé. Des mesures systématiques de ce temps d'ascension ont été effectuées dans 28 cas de sténose aortique, pure ou combinée à l'insuffisance aortique, ou au rétrécissement mitral (2). Ces mesures de t varient de 7 à 14 centièmes de seconde. Il ressort de cette étude un net parallélisme entre le degré clinique de sténose aortique et le $\frac{1}{2}$ temps de l'ascension. Cela est très caractéristique, du moins pour les sténoses serrées. Pour celles qui le sont moins, l'appréciation clinique est plus difficile et l'affirmation moins aisée. Cependant, il a été proposé d'attribuer une valeur diagnostique prévalante au tracé dans cette estimation. Si cela se confirme à la lumière de vérifications anatomiques, la lecture du temps t prendrait un sens discriminatif digne d'intérêt.

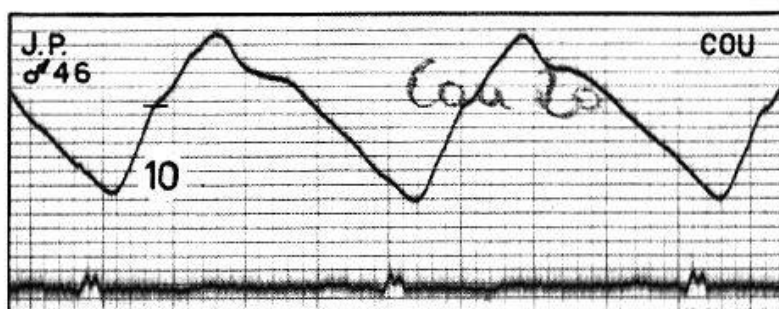


Fig. 3. Oscillogramme du cou dans un cas de rétrécissement aortique serré avec une insuffisance aortique modérée. Lenteur d'ascension de la montée avec durée t de 10 centièmes de seconde. Discrètes incisures au-delà de la moitié de l'ascension. Incisure aortique effacée.




Fig. 4. Trois enregistrements au niveau du cou chez un sujet de 44 ans, atteint de sténose aortique serrée accompagnée d'une insuffisance aortique importante. Les carotides droite et gauche sont enregistrées avec la capsule de Marey. A droite, tracé global au moyen du coussin pneumatique autour du cou. Cette dernière courbe représente la somme des deux premières. Présence d'une profonde incisure anacrote sur les trois courbes. Elle est suivie d'indentations jusqu'au sommet tardif sur les deux tracés à droite. Profonde chute avant le moment de l'incisure aortique, qui est à peine indiquée. Temps $t = 8$.

Cette suggestion a semblé particulièrement instructive dans des cas cliniquement incertains, où le diagnostic de sténose a une importance décisive. L'exemple en est fourni par l'association d'une sténose mitrale serrée, impliquant une éventuelle commissurotomie, et d'un rétrécissement aortique douteux. L'opérabilité est limitée ou proscrite en pareille circonstance, comme en font foi les expériences fâcheuses rapportées par quelques auteurs (8). La persistance du second barrage du sang artériel après commissurotomie explique cette limitation chirurgicale. Un exemple de cette combinaison est donné à la fig. 5. Il a trait à une

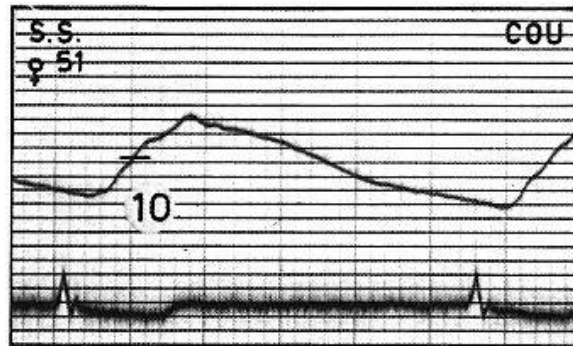


Fig. 5. Oscillogramme du cou chez une femme de 51 ans, atteinte d'un rétrécissement mitral serré et d'une sténose aortique considérée comme serrée en raison de l'aspect caractéristique de la courbe, avec montée lente et temps t de 10 centièmes de seconde. Le diagnostic de sténose aortique ne pouvait être affirmé cliniquement.

femme de 51 ans, atteinte de sténose mitrale accusée et d'insuffisance aortique légère. Une embolie iliaque bilatérale survenue deux ans auparavant n'étant pas considérée comme un veto à la réfection chirurgicale, le cas est soumis à notre examen pour une éventuelle commissurotomie. La présence d'une insuffisance aortique implique l'éventualité d'une sténose associée de cette valve, qu'il est impossible d'affirmer cliniquement. Un souffle systolique discret de degré $2/10$ au foyer aortique et faiblement transmis dans la carotide gauche est loin d'être décisif. L'oscillogramme du cou donne une franche réponse en traçant un profil caractéristique de sténose aortique serrée. Le temps t mesure 10 centièmes de seconde. Le cas a été jugé inopérable.

Les oscillogrammes du cou demandent une interprétation critique en toutes circonstances. Comme il a été rappelé au début de ce travail, l'inégalité dans la perméabilité des artères carotides, ou bien une occlusion du trajet artériel plus proximal, sur l'aorte initiale, par exemple, produisent également des tracés carotidiens de type sténotique. Les conditions doivent donc être évaluées dans chaque cas et peuvent le plus souvent être clarifiées au point d'autoriser des déductions valables de la courbe.

Les modifications du tracé sphygmique artériel du cou ou des carotides ne sont pas étudiées encore suffisamment dans toutes les circonstances, notamment dans l'hypertension artérielle, la sclérose artérielle, l'infarctus du myocarde, etc., mais d'ores et déjà, il apparaît que l'étude du sphygmogramme à ce niveau est une source complémentaire de renseignements diagnostiques, insuffisamment utilisée et digne d'intérêt.

Résumé

Une méthode nouvelle d'enregistrement graphique des oscillogrammes artériels permet de recueillir les pulsations des artères carotides au moyen d'un coussin pneumatique placé autour du cou. L'aspect des tracés en cas de rétrécissement aortique est modifié de manière caractéristique. L'allongement du temps d'ascension du tracé semble être en relation directe avec le degré de sténose, d'où l'intérêt clinique de la méthode. Les cas de diagnostic difficile trouvent un appréciable complément d'information dans le procédé décrit.

Zusammenfassung

Eine neue Registriermethode des arteriellen Oszillogrammes erlaubt die Pulsationen der Carotiden mit Hilfe eines um den Hals gelegten pneumatischen Kissens aufzunehmen. Das Kurvenbild wird bei Aortenverengung in charakteristischer Weise verändert. Die Verlängerung der Anstiegszeit der Kurven scheint mit dem Grad der Stenose in direkter Beziehung zu stehen. Aus diesem Grunde besitzt die Methode klinisches Interesse. Bei schwieriger Diagnose findet man in dem beschriebenen Vorgehen eine nicht zu unterschätzende Ergänzung für die Abklärung der Symptome.

Riassunto

Un nuovo metodo di registrazione grafica degli oscillogrammi arteriosi permette di raccogliere le pulsazioni delle carotidi mediante un cuscinetto pneumatico adattato al collo. Nella stenosi aortica il tracciato presenta una modificazione caratteristica. L'allungamento del tratto ascendente del tracciato stesso pare essere in rapporto diretto con il grado della stenosi, da cui si deduce l'interesse clinico del metodo. Nei casi di difficile diagnosi questo metodo fornisce un elemento utile di chiarificazione.

Summary

A new method for graphic recording of arterial oscillograms is adopted to the registration of the carotid pulsations by means of a pneumatic

cuff placed around the neck. In case of aortic stenosis such recordings display characteristic changes, mainly a slowing in the upstroke which appears to be proportionally related to the degree of stenosis. In cases of complicated valvular disease the oscillographic method may be of considerable help in the diagnosis.

1. *Kettner, M. G., Ferrero, C., et Duchosal, P. W.*: Amer. Heart J. **49**, 485 (1955). –
2. *Duchosal, P. W., Ferrero, C., Leupin, A., et Urdaneta, E.*: Amer. Heart J. (sous presse).
- 3. *Feil, H. S., et Gilder, G.*: Amer. Heart J. **8**, 4 (1921). – 4. *Wiggers, C. J.*: Physiology in Health and Disease. Edit. 5, Philadelphia. Lea & Febiger, 1949. – 5. *Smith, J. E.*: Amer. Heart J. **49**, 428 (1955). – 6. *Elsbach, H.*: Ned. T. Geneesk. **22**, 1478 (1954). –
7. *Lewis, T.*: Diseases of the Heart. Macmillan & Co Ltd.. London, 1934. – 8. *Goldberg, H., Bakst, A. A., et Bailey, C. P.*: Amer. Heart J. **47**, 527 (1954).