Zeitschrift: Bulletin der Schweizerischen Akademie der Medizinischen Wissenschaften = Bulletin de l'Académie suisse des sciences médicales = Bollettino dell' Accademia svizzera delle scienze mediche

Herausgeber: Schweizerische Akademie der Medizinischen Wissenschaften

Band: 14 (1958)

Heft: 2

Artikel: Pathologisch-anatomischer Beitrag zur Frage der chronischen interstitiellen Nephritis im Anschluss an Abusus von phenacetinhaltigen Analgetica

Autor: Scheidegger, S.

DOI: https://doi.org/10.5169/seals-307364

Nutzungsbedingungen

Die ETH-Bibliothek ist die Anbieterin der digitalisierten Zeitschriften auf E-Periodica. Sie besitzt keine Urheberrechte an den Zeitschriften und ist nicht verantwortlich für deren Inhalte. Die Rechte liegen in der Regel bei den Herausgebern beziehungsweise den externen Rechteinhabern. Das Veröffentlichen von Bildern in Print- und Online-Publikationen sowie auf Social Media-Kanälen oder Webseiten ist nur mit vorheriger Genehmigung der Rechteinhaber erlaubt. Mehr erfahren

Conditions d'utilisation

L'ETH Library est le fournisseur des revues numérisées. Elle ne détient aucun droit d'auteur sur les revues et n'est pas responsable de leur contenu. En règle générale, les droits sont détenus par les éditeurs ou les détenteurs de droits externes. La reproduction d'images dans des publications imprimées ou en ligne ainsi que sur des canaux de médias sociaux ou des sites web n'est autorisée qu'avec l'accord préalable des détenteurs des droits. En savoir plus

Terms of use

The ETH Library is the provider of the digitised journals. It does not own any copyrights to the journals and is not responsible for their content. The rights usually lie with the publishers or the external rights holders. Publishing images in print and online publications, as well as on social media channels or websites, is only permitted with the prior consent of the rights holders. Find out more

Download PDF: 12.07.2025

ETH-Bibliothek Zürich, E-Periodica, https://www.e-periodica.ch

D. K. 616.61-002-091:615.754.7

Aus dem Pathologisch-anatomischen Institut der Universität Basel
Vorsteher: Prof. A. Werthemann

Pathologisch-anatomischer Beitrag zur Frage der chronischen interstitiellen Nephritis im Anschluß an Abusus von phenacetinhaltigen Analgetica

Von S. Scheidegger

Seit einigen Jahren haben sich in Basel die Todesfälle infolge einer Urämie im Anschluß an eine chronische interstitielle Nephritis stark gehäuft. Vor allem seit den Jahren 1953 und 1954 ließen sich derartige Beobachtungen von Niereninsuffizienz pathologisch-anatomisch mehrfach nachweisen. Es war dabei jeweils auffallend, daß das makroskopische und mikroskopische Bild der Niere gewisse Besonderheiten aufwies.

Bei der pathologisch-anatomischen Untersuchung von Nieren bei derartig tödlich verlaufenden Beobachtungen infolge renaler Insuffizienz im Anschluß an einen Mißbrauch von Analgetica weist die Oberfläche des Organes in der Regel eine feine Schrumpfung auf mit unregelmäßigen, wenig tiefgreifenden narbigen Einziehungen. Eine starke Nierenschrumpfung ist selten. Das Parenchym ist meist verfärbt. Oft erscheinen die Nieren auf Schnitt homogen, hell gelb-bräunlich. Auffallend ist eine Erscheinung an den Papillen, welche in der Regel eine intensive dunkel braun-schwärzliche Verfärbung zeigen. Die Papillenspitze wird nicht selten dabei durch eine Demarkationslinie scharf abgesetzt. Manchmal sind die Papillenspitzen in Sequestration begriffen. Teilweise lassen sich im Nierenbecken oder in der Harnblase derartige losgelöste Papillenspitzen feststellen. Manchmal wurden sie zu Lebzeiten auch mit dem Urin ausgeschieden. Die Markrindengrenze der Niere erweist sich als etwas undeutlich abgegrenzt. Das eigentliche Parenchym ist oft versteift und zeigt dabei manchmal, insbesondere in der Rinde, eine hellere, teilweise eine mehr grau-weißliche Farbe. Der Befund an den Nieren, verbunden mit der Verfärbung der Nierenpapillen läßt dabei an eine Ausscheidung eines Stoffes denken, wie das bei Intoxikationen etwa der Fall ist.

Derartige Veränderungen an den Nieren waren pathologisch-anatomisch vorerst nicht zu klären, und der Befund war ungewöhnlich. Was

diesem chronischen Nierenleiden zugrunde liegen mochte, blieb vorerst fraglich. Die Annahme einer Intoxikation mit Ausscheidung bestimmter Produkte lag wohl nahe. Es wurde auch in dieser Richtung geforscht. Bei der Häufung solcher Beobachtungen wurden alle diese Nierenpräparate systematisch gesammelt, so daß gegen 50 Beobachtungen für diese Untersuchung ausgewertet werden konnten. (Abb. 1.)

Beim Studium der Vorgeschichte von Patienten, welche an einer derartigen chronischen Nierenentzündung gelitten haben, ließ sich nachweisen, daß von solchen Individuen während Jahren reichlich phenacetinhaltige Präparate eingenommen worden sind.

Anfangs 1955 habe ich in einer Demonstration für Ärzte auf derartige Nierenschädigungen durch Analgetica hingewiesen. Bei der systematischen Untersuchung und Auswertung derartiger Nierenerkrankungen des Pathologisch-anatomischen Institutes von Basel der Jahre 1955/1956 und der ersten Hälfte des Jahres 1957 ließen sich in jedem Jahre mehr derartig tödlich verlaufende Schädigungen der Niere durch Analgetica nachweisen. In einer tabellarischen Zusammenstellung ergibt sich folgende Verteilung:

Tabelle 1
Todesfälle an chronischer interstitieller Nephritis bei Phenacetinmißbrauch. Pathologisches Institut Basel

Jahr	Frauen	Männer	Gesamtzahl	Zahl der Autopsien
1955	12	3	15	1646
1956	11	2	13	1553
1957 (6 Mte.)	11	3	14	846

Es handelt sich hier jeweils um Todesfälle, in welchen die Niereninsuffizienz infolge chronischer interstitieller Nephritis das Grundleiden darstellt. Bei Frauen kann diese Erkrankung viel häufiger gefunden werden. Das Verhältnis der Erkrankung bei Männern und Frauen beträgt etwa $^1/_5$ zu $^4/_5$. Der Tod tritt nicht selten schon um das 40.–45. Lebensjahr ein. Eine Frau mit starkem Analgeticamißbrauch starb schon im 20. Lebensjahr.

Es sollen hier nun einige typische kurze anamnestische Angaben festgehalten werden, welche in den eigenen Beobachtungen erhoben werden konnten.

1. D. R., 45jährige Frau. Leidet an Rheumatismus. Mehrfach Badekuren. Nimmt seit Jahren eine Schachtel Saridon pro Tag; in der letzten Zeit vor dem Tode noch mehr. Gleichzeitig auch Nikotinabusus. Gewichtsverlust 32 kg.

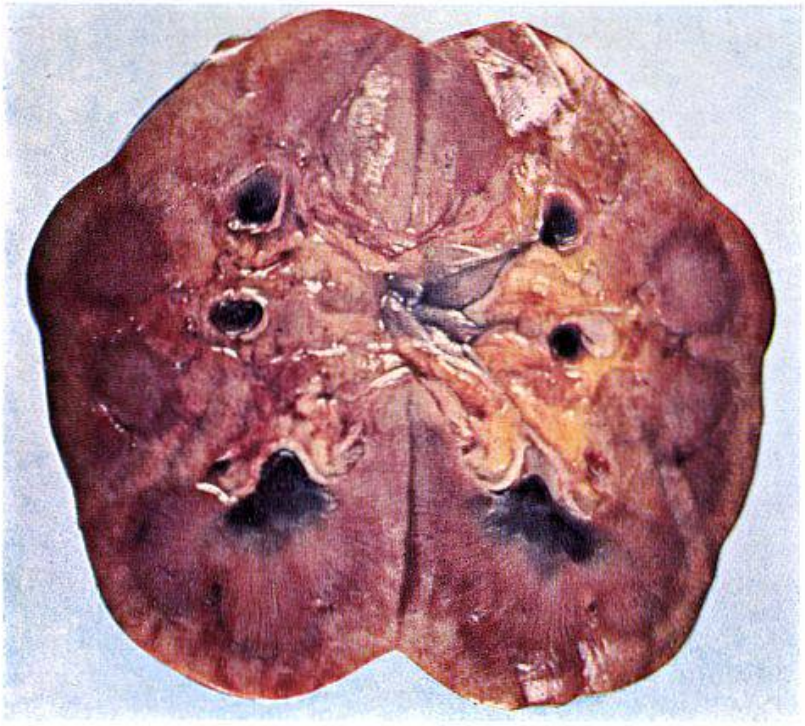

a

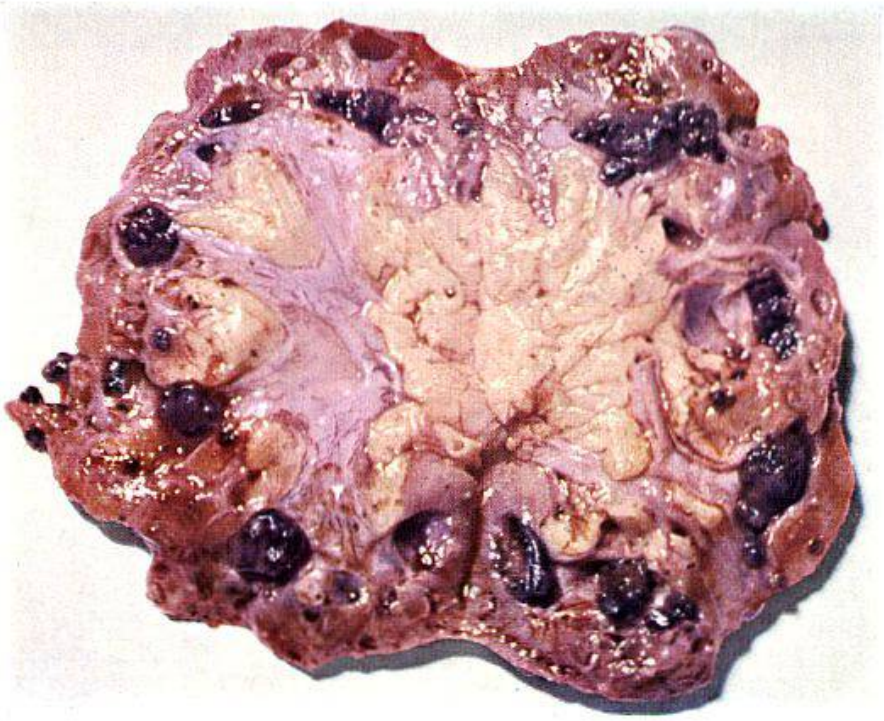

b

Abb. 1. a und b: Phenacetinschrumpfnieren, Braunverfärbung des Nierenparenchyms. Schwarze Pigmentierung der Papillenspitzen mit teilweiser Sequestration. 47jährige Frau (SN 1083/53). 60jähriger Mann (SN 835/57).

Einweisung: St. Claraspital. Schläfrigkeit. Kopfschmerzen. Erschwerte Atmung. Vermutung einer Barbitursäureintoxikation. Pathologisch-anatomisch (SN 346/55): Chronische interstitielle Nephritis. Typische Phenacetinschrumpfniere.

2. B. J., 55jähriger Mann. Alkoholiker. Psychiatrische Begutachtung. Nimmt 30–40 Tabletten Saridon täglich. Oft Erbrechen.

Einweisung: Medizinische Universitätsklinik. Unruhe. Große Atmung. Braun-gelbes Hautkolorit. Harnstoffwerte 315–357 mg%. Pathologisch-anatomisch (SN 1109/54): Chronische interstitielle Nephritis. Typische Phenacetinschrumpfniere.

3. H. F., 36jährige Frau. Blutarmut. Gewichtsverlust. Kopfschmerzen. Dyspnoe. Hypocalcämie. Durchfälle. Ödeme. Nimmt seit 11 Jahren, vom 25. Lebensjahr an, reichlich Saridon zu sich (schätzungsweise gegen 20 000 Tabletten).

Einweisung: Bettenstation der Medizinischen Poliklinik. Pathologisch-anatomisch (SN 675/55): Chronische interstitielle Nephritis. Starke Nierenschrumpfung. Urämie.

4. St. B., 47jährige Frau. Müdigkeit. Kopfschmerzen. Gewichtsverlust 10 kg. Erbrechen. Seit 10 Jahren täglich Einnahme von 20 Tabletten Saridon. Auch Nikotinsüchtig. Ca. 30 Zigaretten täglich.

Einweisung: Medizinische Universitätsklinik. Somnolenz. Anisocytose. Hohe Harnstoffwerte, bis zu 590 mg%, ohne Blutdruckerhöhung. Pathologisch-anatomisch (SN 1083/53): Chronische interstitielle Nephritis. Reichlich Oxalatkristalle in Tubuli. Starke Urämie.

5. B. G., 46jährige Frau. Im 16. Lebensjahr Dolantinsucht. Abmagerung. Gelbbraune Hautfarbe. Indurierte Ödeme. 26 kg Gewichtsverlust in einem Jahr. Erbrechen. Unruhe. Seit vielen Jahren Amenorrhöe. Starker Mißbrauch von Saridon und anderen Präparaten. Gesamtverbrauch schätzungsweise wohl gegen 120 000 Tabletten. Typische Süchtigkeit im Laufe der Jahre. Wird in fast allen Spitälern Basels für kürzere oder längere Zeit gepflegt. In der letzten Zeit zudem noch morphiumsüchtig. Pathologisch-anatomisch (SN 483/55): Chronische interstitielle Nephritis. Nierenschrumpfung. Myokarddegeneration. Mikroskopisch auch Gefäßsklerosen. Starke nekrotisierende Prozesse in den Papillen.

Vielfach sind die anamnestischen Angaben ungenau oder die Kranken verneinen auch irgendwelchen Mißbrauch mit Analgetica.

Die Frage, ob diese Form der Nierenschädigung früher auch schon bestand und pathologisch-anatomisch nicht erfaßt wurde, läßt sich schwer entscheiden. Es wurden deshalb in dieser Hinsicht sämtliche Sektionsprotokolle des Basler Pathologischen Institutes der letzten Jahre nochmals durchgesehen und auf das Vorliegen besonderer Nierenentzündungen hin kontrolliert.

Tabelle 2

Beobachtungen aller entzündlicher und degenerativer Nierenerkrankungen (Pathologisches Institut Basel)

Nierenerkrankungen	1952	1951	1950
Interstitielle Nephritis	22	16	26
Pyelonephritis	43	47	30
Abszedierende Nephritis	5	3	2
Nephrose	16	6	17
Gesamtzahl	86	72	75

Auch in diesen Jahren sind unter den Beobachtungen der interstitiellen Nephritis einige Fälle vorhanden, welche das Vorliegen einer durch Analgeticamißbrauch bedingten Nierenerkrankung sehr wahrscheinlich machen.

Eine *hämatogene interstitielle Nephritis* kann im Anschluß an verschiedene Infektionen auftreten. Wahrscheinlich vermögen toxische Produkte eine zellige Reaktion im Interstitium auszulösen. Es können dabei Umwandlungen an den Glomerula, vor allem jedoch an den Tubulusepithelien, auftreten. Es ist unrichtig – vom pathologisch-anatomischen Standpunkt auch bestimmt abzulehnen –, daß man versucht, jedwelche chronische interstitielle Nephritis jeweils mit einer Phenacetinschädigung in Verbindung zu setzen. Das mag damit zusammenhängen, daß die chronische Verlaufsform der interstitiellen Nephritis, wie auch der Mißbrauch von Analgetica, in den letzten Jahren stark zugenommen haben. Bei der chronischen interstitiellen Entzündung ist die Schädigung des Parenchyms eine schwere, jedenfalls können ganze Papillenteile seque-

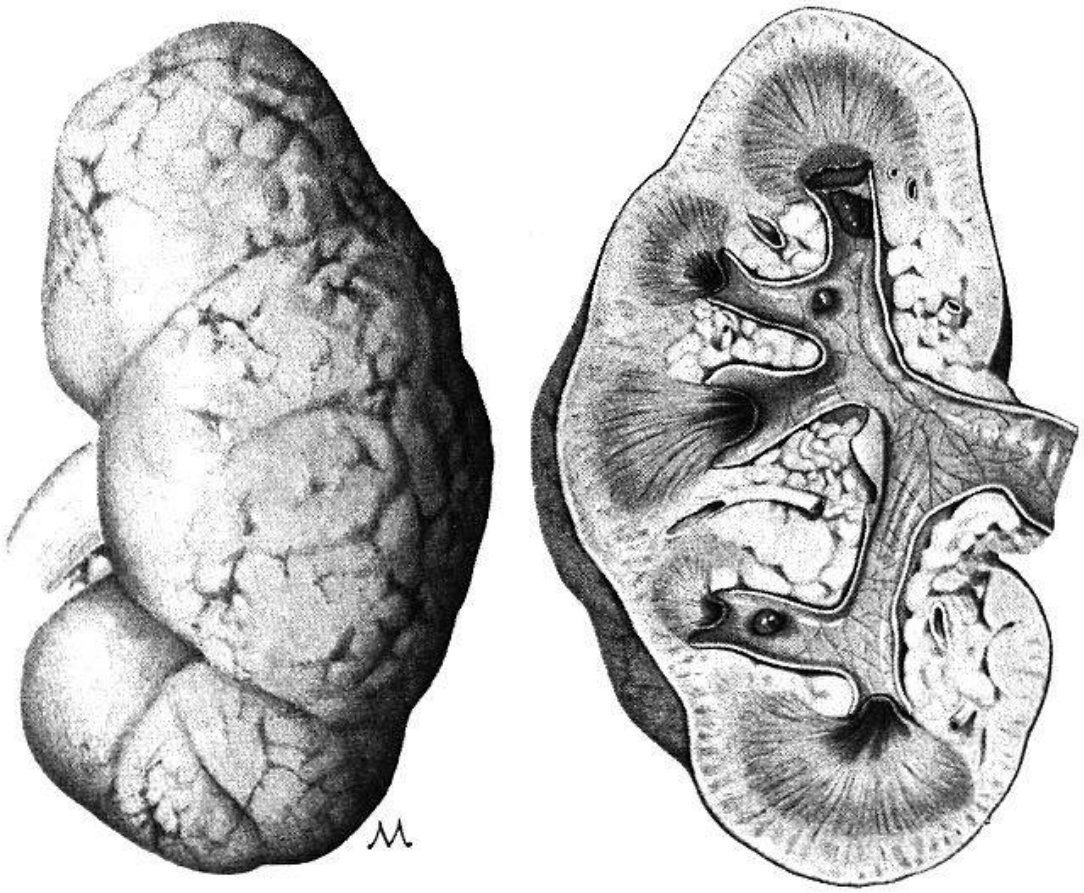

Abb. 2. Niere bei langdauerndem Saridon-Abusus. Leichte narbige Einziehungen der Rinde. Schnittfläche mit charakteristischen schwarz-bräunlichen Verfärbungen neben einzelnen Kalkzylindern, in Sequestration begriffene Papillenspitze im oberen Nierenpol. 31jährige Frau (SN 312/56).



Abb. 3. (nach Gefrierschnitt): Ziemlich starke rundzellige Infiltration der Rinde und des Markes bei starker diffuser Bindegewebsproliferation. Weitgehende Atrophie der Kanälchenepithelien. Markkegel vollkommen kernlos mit feinen Kalksalzablagerungen und beginnender Sequestrierung. 47jährige Frau (SN 1083/53).

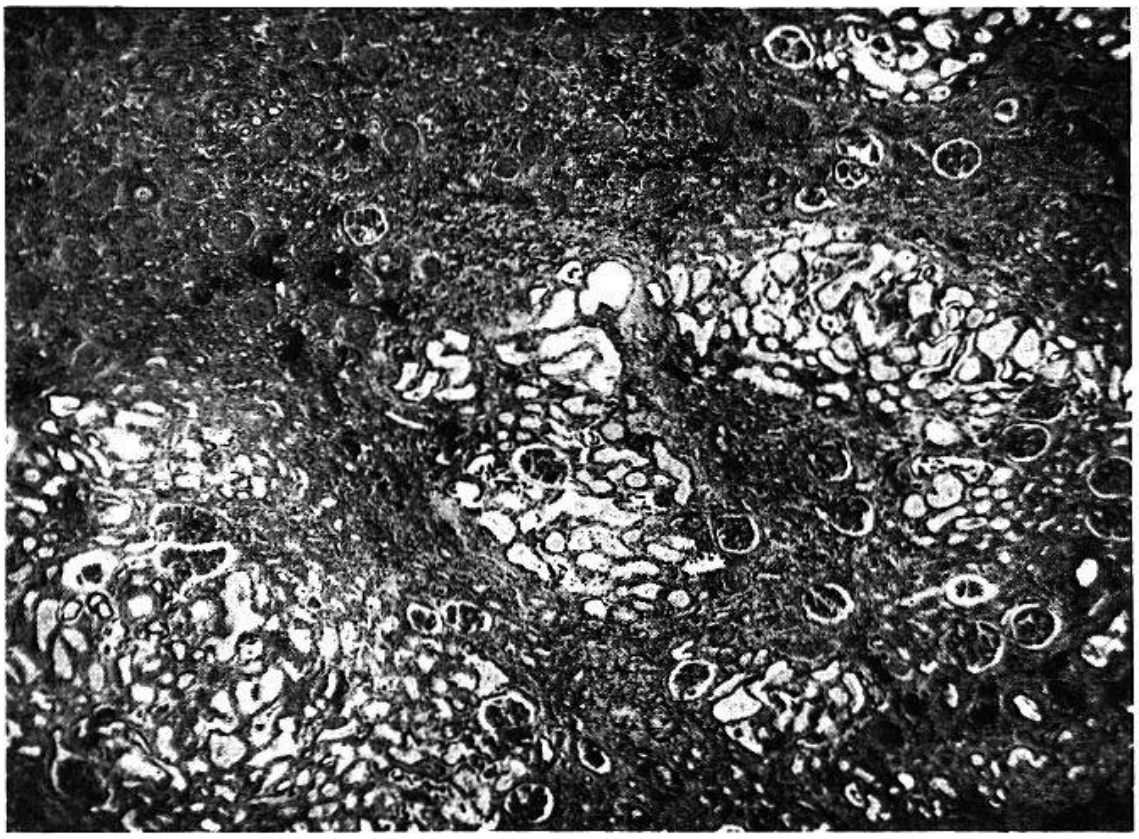

a

b

Abb. 4. I. Phenacetinschrumpfnieren: starke Bindegewebsproliferation im Interstitium der Niere mit Regeneratbildung. 62jährige Frau (SN 1485/55). – II. Nierenpapille: starke Bindegewebsproliferation mit Hyalinisierungen, Verkalkungen und Knochenmetaplasien. 62jährige Frau (SN 1485/55).

striert und ausgestoßen werden. (Abb. 2.) Es kann die Abgrenzung gegenüber einer aufsteigenden Pyelonephritis mitunter Schwierigkeiten bereiten. Bei der Nierenerkrankung im Anschluß an jahrelangen Mißbrauch mit Analgetica handelt es sich um einen ausgesprochen diffus sich ausbreitenden proliferativ entzündlichen Prozeß, welcher keine charakteristischen Rindennarben zur Folge hat. Die für die aufsteigende Pyelonephritis typischen Entzündungsstraßen, Einschmelzungen und pyelogenen Narben fehlen dabei. Eine eigentliche emigrative Entzündung ist nur unbedeutend. Der Endzustand einer chronischen interstitiellen Nephritis wie auch anderer Nierenleiden kann dem Pathologen unter Umständen bei der Auswertung große Schwierigkeiten bereiten, weil in den Endstadien vieler Nierenleiden mehrere Prozesse, wie Gefäßsklerosen, Glomerulumnarben, Schrumpfungen usw., sich miteinander vermischen können. (Abb. 3.)

Das *Endstadium der chronischen interstitiellen Nephritis* führt zur Urämie. Wichtig sind dabei die starken Schädigungen, die dadurch entstehen, daß im chronischen Stadium eine wesentliche Bindegewebsproliferation vorliegt, welche eine konzentrische Ummauerung der einzelnen Kanälchen bedingt und dadurch zu starken Epithelumwandlungen führen kann. (Abb. 4.) Das Epithel flacht sich oft sehr stark ab. Seine an sich recht vielseitigen Funktionen, nicht nur was Stoffaustausch, sondern auch was Rückresorption anbetrifft, sind gestört. Relativ gut erhalten bleiben dabei längere Zeit die Glomerula. Die schweren Nierenschädigungen bei der sogenannten Phenacetinschrumpfniere sind vorwiegend auf die tubulären Umwandlungen zu beziehen. Es werden die Tubuli letztendlich zu reinen Abflußkanälchen vereinfacht. Die Rückresorption ist reduziert, so daß eine Hypo- und Isosthenurie auftritt mit Störungen im Säurebasengleichgewicht, bei Acidose und schwerer Anämie. Letztendlich sind auch Knochenveränderungen nachzuweisen vom Typus der renalen Osteodystrophie. Auf die Pathologische Anatomie der chronischen interstitiellen Nephritis und deren Folgezustände gehen die Arbeiten von *Zollinger*, *Scheidegger* und *Batzenschlager* ein. (Abb. 5 und 6.)

Die *Phenacetinschrumpfniere* ist pathologisch-anatomisch nicht als etwas Spezifisches zu betrachten. In mehreren Beobachtungen muß jedoch das *makroskopische* und *mikroskopische Bild* der Niere als recht typisch bezeichnet werden. Insbesondere weist die braune Verfärbung der Niere mit der Sequestrierung der Papillen auf eine derartige Intoxikation hin. So ist es uns schon möglich gewesen, auch ohne daß klinische Angaben vorlagen, die Diagnose einer derartigen Phenacetinschädigung der Niere zu stellen. Später konnte dann durch anamnestische Erhebungen die Diagnose gesichert werden.

Bei der mikroskopischen Auswertung sind die demarkierenden Entzündungsprozesse in den verfärbten Papillen auffallend. Zum Unterschied der diabetischen Papillennekrose verlaufen sie ohne wesentliche emigrative Entzündung. Recht bemerkenswert sind bei den histologischen Untersuchungen die zahlreichen doppelbrechenden kristallinischen Einlagerungen in den Harnkanälchen. Sie fanden sich hauptsächlich in den Beobachtungen, welche auf einen Saridon-Mißbrauch zurückgingen. Ob auch andere Präparate sie hervorrufen können, ist noch nicht entschieden, scheint jedoch wahrscheinlich.

Durch das bereitwillige Entgegenkommen der Firma Hoffmann-La Roche wurde unter Leitung von Herrn Dr. *Hans Waldmann* Nierengewebe *histochemisch* und gleichzeitig *kristallographisch* untersucht. Dieser Analyse lag eine chronische Saridon-Schädigung bei einer 47jährigen Frau zugrunde, bei welcher reichlich Kristallausscheidungen in den Sammelröhren polarisationsmikroskopisch gefunden wurden. Die Nieren und die äußere Haut waren dabei deutlich braun verfärbt gewesen. Der Tod war hier an Urämie eingetreten. In dieser sehr genauen und wertvollen Studie konnten solche Kristalle als Calciumoxalatmonohydrat $CaC_2O_4 : H_2O$ identifiziert werden. Diese bilden Sphärolithe und Drusen, z. T. vermögen die Kristalle den ganzen Querschnitt einer Sammelröhre prall auszufüllen. Teilweise können sie auch mit den Kanten in das Gewebe mehr oder weniger stark verankert sein. Seltener finden sie sich direkt im Zwischengewebe. (Abb. 7.)

Auch einige kleine bräunliche Kristalle von rhombischem Querschnitt konnten histochemisch in der Niere gefunden werden. Eine Analyse derselben war jedoch nicht möglich. Formalinpigment und Eisenablagerungen ließen sich ausschließen.

Die braune Verfärbung des Parenchymes der Niere ist etwas vom Auffallendsten und betrifft gleichzeitig die am stärksten geschädigten Nierengebiete. Die chemische Untersuchung der Firma Hoffmann-La Roche ließ in den verfärbten Nierenanteilen eine wesentliche Eisenablagerung sicher ausschließen. Für Blut- oder Gallenfarbstoffe fehlten konkrete Befunde. Möglicherweise lassen sich melaninähnliche Stoffe für diese Braunfärbung des Gewebes anschuldigen.

Es wurden mit Sicherheit die Kristallausscheidungen als Calciumoxalat-Monohydrat identifiziert, wobei Calciumphosphat z. T. mit abgelagert wurde. Es handelt sich bei diesem Kristallmaterial erfahrungsgemäß um Substanzen, welche als Nieren- oder Harnsteinebildner bekannt sind. Nach Dr. *Waldmann* sind nun diese Kristallausscheidungen nicht aus einem der schwer löslichen Hauptbestandteile des Saridons, wie dem Phenacetin oder Isopropylantipyrin, direkt entstanden. Es ist

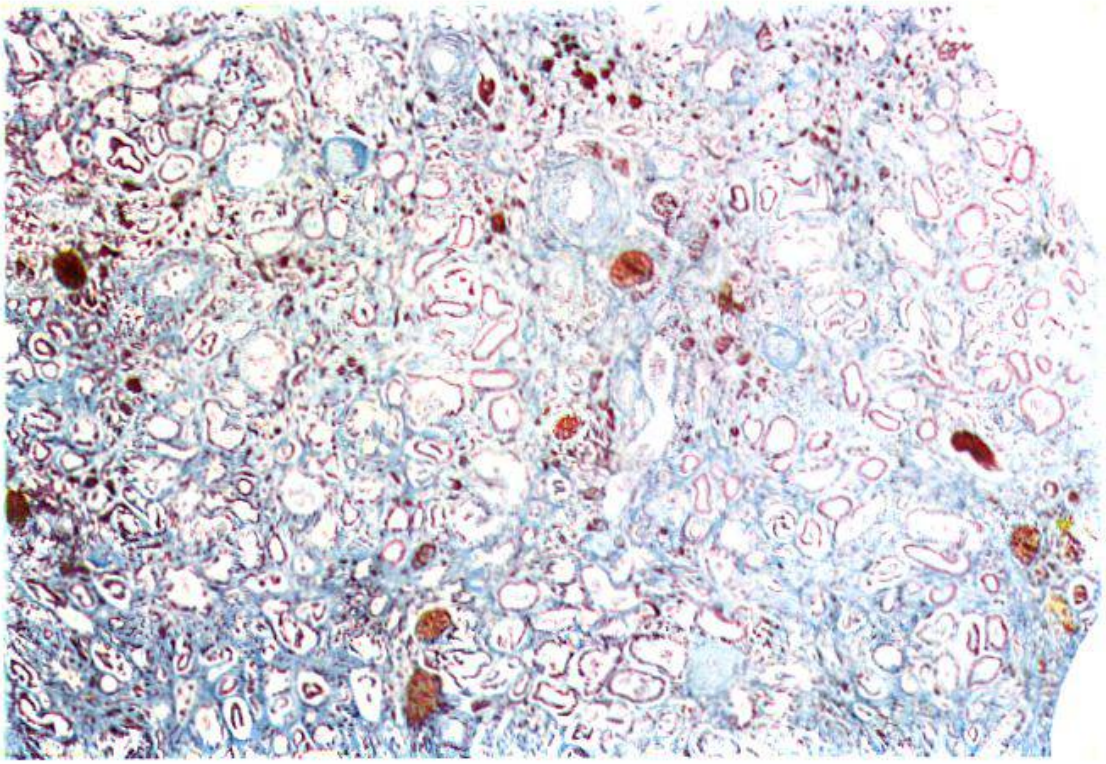

Abb. 5. Chronische interstitielle Nephritis mit starker Bindegewebsproliferation. 53jährige Frau (SN 462/57).

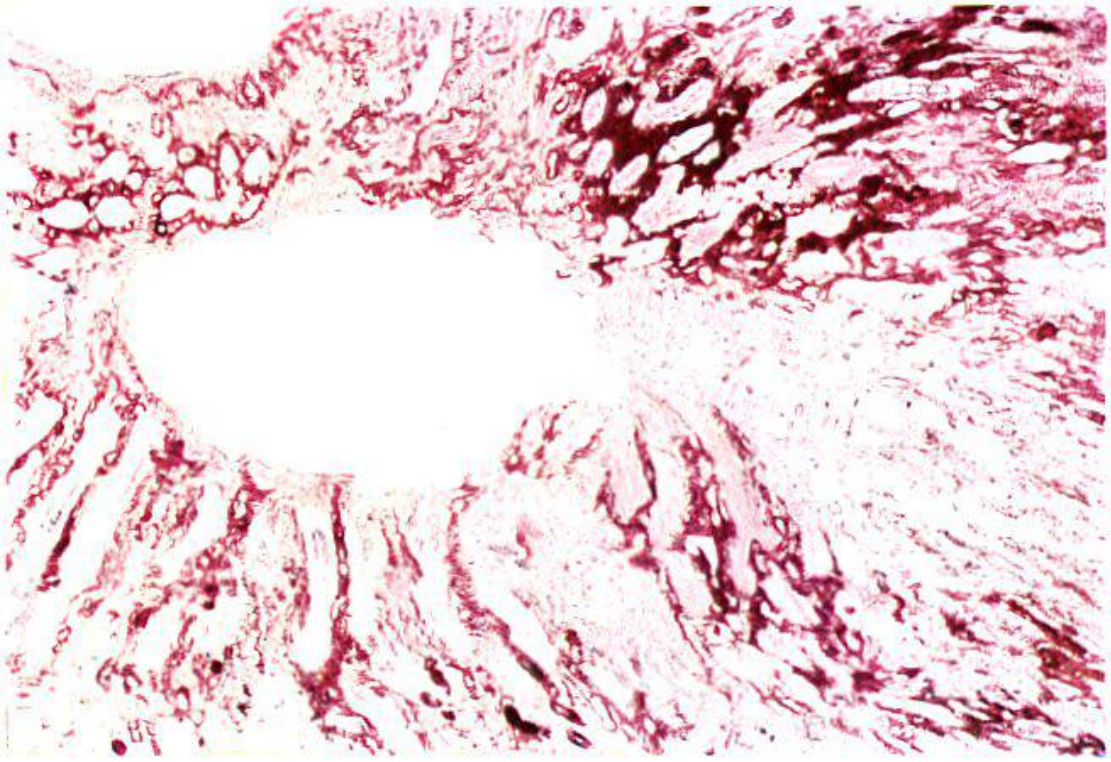

Abb. 6. Papillenspitze mit degenerativer Verfettung und feinen Verkalkungen. 53jährige Frau (SN 462/57).

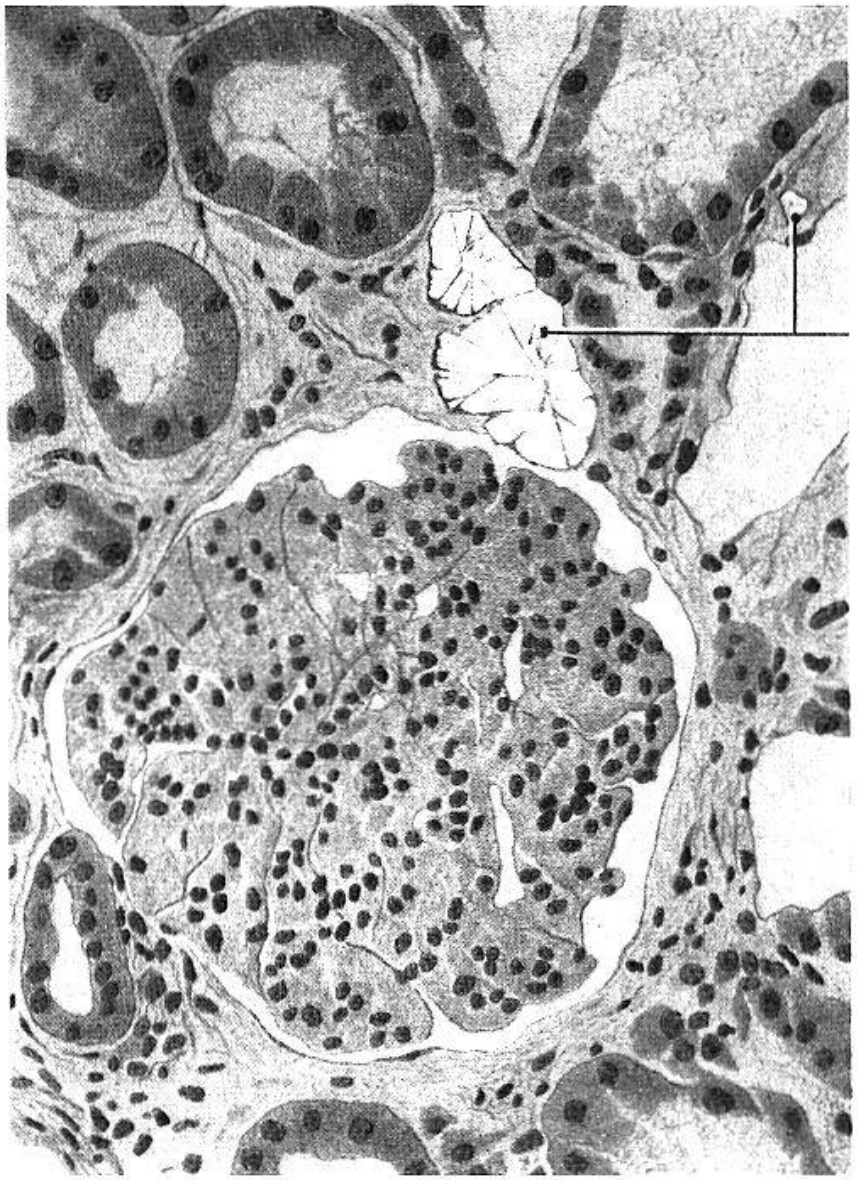

Abb. 7. Calciumoxalat-monohydrat-Kristalle in der Niere in Umgebung eines Glomerulum. 47jährige Frau (SN 1083/53).

jedoch ein indirekter Zusammenhang der Kristallausscheidungen und der braunen Verfärbung mit den hohen Saridon-Dosen sehr wahrscheinlich. Es ist zu vermuten, daß diese aus den Abbauprodukten des Phenacetines über p-Aminophenol entstanden sind und melaninähnliche Verbindungen darstellen. (Abb. 8.)

Histopathologisch kann über die Entstehung der Kristalle nichts ausgesagt werden. Es stellt das mehr ein pharmakologisches Problem dar. Eine Schwierigkeit in der Erfassung dieser Nierenerkrankung liegt noch darin begründet, daß es bis jetzt nicht geglückt ist, im Tierexperiment eine derartige interstitielle Nephritis hervorzurufen. Es muß hier jedoch festgehalten werden, daß der negative Ausfall eines Tierversuches nichts aussagt gegen die Tatsache einer Schädigung des menschlichen Organis-

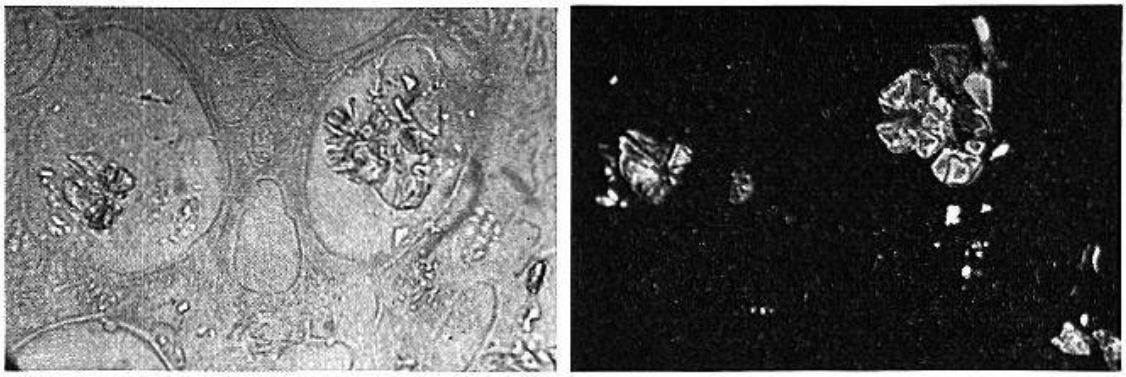

Abb. 8. Sphärokristalle aus Calciumoxalat-monohydrat in den Harnkanälchen einer Nierenpapille. – L.) Untersuchung im Hellfeld. – R.) Bei der Polarisation. Polarisationsdunkelfeld mit gekreuzten Nicols. Spaltstück mit gerader Auslöschung deutlich zu erkennen. Aufnahme von Dr. *H. Waldmann*, Firma Hoffmann-La Roche, Basel.

mus infolge langdauernder Einnahme phenacetinhaltiger Präparate (*Studer*). Es ist vielfach schwierig, beim Tier eine chronische Intoxikation zu erzeugen. Möglicherweise wird auch beim Tier der Stoff nicht in gleicher Art wie beim Menschen abgebaut. Es gilt das auch für andere Krankheitsbilder, bei welchen es im Tierexperiment ebenfalls nicht glückt, die beim Menschen gefundenen schweren Organveränderungen zu erzeugen. So sei nur auf Formen der Agranulocytose hingewiesen, welche ebenfalls im Anschluß an gewisse Stoffe auftreten kann, sich aber durch das Experiment nicht erzeugen läßt.

An der Zunahme der chronischen interstitiellen Nephritis in den letzten Jahren ist nicht zu zweifeln. Dieses Leiden ist eine der häufigsten zum Tode führenden Nierenkrankheiten geworden. In der eigenen Untersuchung ist sie bedeutend zahlreicher als z. B. die hämorrhagische Glomerulonephritis oder die maligne Sklerose. An den übrigen Organen sind die Veränderungen beim Analgeticamißbrauch weniger auffallend. Auf die eigentlichen Auswirkungen der terminal auftretenden Urämie, wie an den serösen Häuten, am Magen und Dickdarm, an der äußeren Haut usw., sei hier nicht eingegangen. In der Leber sind teilweise starke degenerative Veränderungen mit Kernumänderungen und stärkerer Dissoziation zu finden. Ob solche Leberreaktionen jedoch direkt mit dem Phenacetinmißbrauch zusammenhängen, bleibt vorerst noch unentschieden.

Die Analgetica, welche von den Patienten eingenommen werden, betreffen verschiedene Fabrikate. Es ist so, daß einzelne Individuen im Laufe der Jahre von einem Präparat auf ein anderes übergehen. Nicht so selten finden sich Angaben über gleichzeitige Nikotinsüchtigkeit. In einzelnen Beobachtungen ließ sich auch feststellen, daß mehrere Präparate nebeneinander eingenommen wurden. In schweren Fällen bei

jahrelangem Mißbrauch von Analgetica wurden einige Patienten in der letzten Zeit zudem auch morphiumsüchtig.

In Basel wird vorwiegend «Saridon» verwendet. Daneben sind es häufig Produkte, welche hauptsächlich in den Inseratenteilen von Zeitungen und Zeitschriften angepriesen werden, wie «Kafa», «Contraschmerz», «Treupel», «Sanalgin» usw. Auf die Häufigkeit der einzelnen Präparate sei hier nicht speziell eingegangen. In den Arbeiten von *Moeschlin*, von *Thölen* und auch von *Zollinger* finden sich darüber Mitteilungen. Eine gute Zusammenstellung über das Ausmaß und die Verhütung des Analgeticamißbrauches von *Müller* und *Kielholz* findet sich im Bulletin des Eidgenössischen Gesundheitsamtes. Früher wurde nach einem Abusus mit kopfweh- oder schmerzlindernden Tabletten bei der Aufnahmeuntersuchung von Patienten viel weniger gefahndet und auch nicht speziell danach gefragt. Recht aufschlußreich scheinen uns solche Beobachtungen, bei welchen die klinische Diagnose einer interstitiellen chronischen Nephritis gestellt, dabei aber ein Mißbrauch mit Analgetica bestimmt abgelehnt wurde, trotzdem der pathologisch-anatomische Befund auf das Vorliegen einer derartigen Phenacetinschädigung hingewiesen hat. In dieser Hinsicht scheint eine Beobachtung aufschlußreich.

Eine 61jährige Frau, S. H., welche während der Spitalpflege die Einnahme von Analgetica strikte abgelehnt hat, starb infolge einer Niereninsuffizienz mit Urämie und einer damit zusammenhängenden Pericarditis. Pathologisch-anatomisch war als Todesursache eine chronische interstitielle Nephritis nachzuweisen. Die Art der Nierenerkrankung wies auf eine sogenannte Phenacetinschädigung hin. Um die Frage einer Phenacetinschädigung abzuklären wurden durch das Entgegenkommen von Herrn Prof. *Gsell* die Hinterbliebenen, vor allem der Ehemann, noch einmal einvernommen. Obwohl den Angehörigen zu Lebzeiten der Frau der Mißbrauch mit diesen Präparaten möglicherweise nicht bekannt gewesen ist, konnte hier doch noch der Beweis erbracht werden, daß die Verstorbene reichlich Analgetica gebraucht hatte, da in ihrem Nachlaß teilweise Großpackungen bestimmter Präparate aufgefunden worden sind.

Der Ausdruck «Saridonniere» für dieses Nierenleiden scheint nicht richtig, da auch andere Präparate das gleiche Bild hervorrufen können. Ob der Ausdruck *Phenacetinschrumpfniere* korrekt ist, wird sich später zeigen.

Zusammenfassung

Pathologisch-anatomisch zeigt die sogenannte «Phenacetinschrumpfniere» oft ein charakteristisches makroskopisches Bild mit einer Braunverfärbung des Parenchyms und Papillennekrosen. Histologisch findet

sich eine interstitielle chronische Nephritis, oft verbunden mit kristallinischen Einlagerungen von Calciumoxalat. Vereinzelt sind auch in der Leber degenerative Veränderungen vorhanden.

Résumé

En anatomie pathologique, ledit «petit rein contracté dû à la phénacétine» montre souvent une image macroscopique caractéristique, avec une coloration brunâtre du parenchyme et de la nécrose papillaire. Au point de vue histologique, l'on trouve une néphrite chronique interstitielle, souvent liée à des dépôts de cristaux d'oxalate de calcium. Dans certains cas, l'on trouve aussi des altérations dégénératives dans le foie.

Riassunto

Dal punto di vista anatomo-patologico si constata spesso, nel cosiddetto «rene grinzo da fenacetina», un quadro macroscopico caratteristico con una colorazione bruna del parenchima e necrosi delle papille. Il quadro istologico mostra una nefrite interstiziale cronica, spesso con inclusioni cristalline di ossalato di calcio. Isolate lesioni degenerative sono pure presenti nel fegato.

Summary

From a pathological-anatomical point of view, the so-called "phenacetin shrunken kidney" often shows a characteristic macroscopic picture of brown pigmentation of the parenchyma and papilla necrosis. Histologically, one finds an interstitial chronic nephritis, often bound up with a crystalline layer of calcium oxalate. Individual instances of degenerative changes in the liver are also found.

Moeschlin, S.: Schweiz. med. Wschr. **87,** 123 (1957). – *Müller, Th.,* und *Kielholz, P.:* Bull. eidg. GesundhAmt., Beil. B Nr. 5, 1957. – *Scheidegger, S.,* und *Batzenschlager, A.:* Acta anatomica **30,** 713 (1957). – *Studer, A.,* und *Zbinden, G.:* Experentia **11,** 450 (1957). – *Thölen, H.:* Schweiz. med. Wschr. **84,** 963 (1954). – *Zollinger, H. U.:* Helv. med. Acta **18,** 269 (1951); Schweiz. med. Wschr. **85,** 746 (1955); Sonderdruck aus Regensburg. Jb. ärztl. Fortbild. **4,** 1 (1956).

Diskussion

W. Hadorn (Bern): Ich möchte Herrn Kollege *Scheidegger* fragen, ob man nicht bei der chronischen Pyelonephritis ganz gleiche oder doch sehr ähnliche Bilder sieht? Die Papillennekrosen jedenfalls sind von der Pyelonephritis der Diabetiker lange bekannt.

S. Scheidegger (Basel): Die chronische Pyelonephritis kann unter Umständen ähnliche Bilder wie die chronische interstitielle Nephritis hervorrufen. In der Regel fehlen jedoch ganz die streifenförmigen Entzündungsinfiltrate, die makroskopisch die eigenartige streifige Verfärbung und Zeichnung der Niere bedingen. Es fehlen auch die beetförmigen sogenannten pyelogenen Narben der Rinde. Die Entzündung ist nicht

leukocytär einschmelzend, sondern eine chronische interstitielle, überwiegend proliferative Form. Die Tubuli und z. T. auch die Glomerula werden von Bindegewebsproliferationen umgeben. Das Epithel erfährt dabei eine starke Abflachung. Papillennekrosen kommen beim Diabetes vor, in der Regel aber mit einer schweren eitrigen Entzündung verbunden. Hier handelt es sich um einen nekrotisierenden Prozeß in Papillenspitzen, wobei in diesem Gebiet oft keine eigentliche emigrative Entzündung nachzuweisen ist. Zudem fehlen in der Diabetesniere die kristallinischen Einlagerungen.