Zeitschrift: Bulletin der Schweizerischen Akademie der Medizinischen Wissenschaften = Bulletin de l'Académie suisse des sciences médicales = Bollettino dell' Accademia svizzera delle scienze mediche

Herausgeber: Schweizerische Akademie der Medizinischen Wissenschaften

Band: 18 (1962)

Artikel: Répartition de l'éthanol dans le cerveau

Autor: Posternak, J.M.

DOI: https://doi.org/10.5169/seals-309126

Nutzungsbedingungen

Die ETH-Bibliothek ist die Anbieterin der digitalisierten Zeitschriften auf E-Periodica. Sie besitzt keine Urheberrechte an den Zeitschriften und ist nicht verantwortlich für deren Inhalte. Die Rechte liegen in der Regel bei den Herausgebern beziehungsweise den externen Rechteinhabern. Das Veröffentlichen von Bildern in Print- und Online-Publikationen sowie auf Social Media-Kanälen oder Webseiten ist nur mit vorheriger Genehmigung der Rechteinhaber erlaubt. Mehr erfahren

Conditions d'utilisation

L'ETH Library est le fournisseur des revues numérisées. Elle ne détient aucun droit d'auteur sur les revues et n'est pas responsable de leur contenu. En règle générale, les droits sont détenus par les éditeurs ou les détenteurs de droits externes. La reproduction d'images dans des publications imprimées ou en ligne ainsi que sur des canaux de médias sociaux ou des sites web n'est autorisée qu'avec l'accord préalable des détenteurs des droits. En savoir plus

Terms of use

The ETH Library is the provider of the digitised journals. It does not own any copyrights to the journals and is not responsible for their content. The rights usually lie with the publishers or the external rights holders. Publishing images in print and online publications, as well as on social media channels or websites, is only permitted with the prior consent of the rights holders. Find out more

Download PDF: 02.07.2025

ETH-Bibliothek Zürich, E-Periodica, https://www.e-periodica.ch

C.D.: 612.82:615.711.1-099

Institut de Physiologie de l'Université de Genève

Répartition de l'éthanol dans le cerveau[1]

Par J. M. Posternak

L'autoradiographie apporte d'utiles informations sur la pénétration dans le cerveau de produits pharmacologiques ainsi que de substances intervenant physiologiquement dans le métabolisme du système nerveux. Elle peut fournir ainsi des indications sur les propriétés des barrières entre les différents compartiments du système nerveux central. A l'échelle macroscopique, elle donne un panorama de la distribution régionale de substances marquées et permet une résolution spatiale sans doute meilleure que la technique d'analyse chimique de fragments prélevés par dissection.

Dans cette communication, sont présentés des résultats d'une étude entreprise avec Mmes *Scherrer* et *Giacomelli* sur la cinétique de la pénétration et sur la répartition de l'éthanol dans le cerveau du chat.

Technique

Sous anesthésie préliminaire à l'éther, des canules sont placées pour l'injection d'éthanol par voie intraveineuse et pour le prélèvement de sang artériel destiné au dosage de l'alcoolémie. Puis, la plaie opératoire est anesthésiée localement à la xylocaïne et l'administration d'éther arrêtée. Une heure plus tard, l'animal est narcotisé par l'injection d'une solution d'éthanol à 50% contenant de l'éthanol ^{14}C-1, à raison de 100 microcuries/kg environ. A un intervalle déterminé après l'injection, le chat est décapité et sa tête immédiatement congelée, soit dans de l'azote liquide, soit dans un mélange de pentane et de propane refroidi à −170° C.

Les autoradiogrammes sont réalisés selon la technique développée par *Kety* et collab. (1955) pour la mesure des débits sanguins régionaux du cerveau du chat. Des étalons de gélatine, de radioactivité connue, sont introduits dans des canaux percés dans la tête congelée, selon une orien-

[1] Ce travail bénéficie de l'appui du Fonds National Suisse de la Recherche Scientifique.

tation antéro-postérieure. Puis, la tête refroidie à –195° C est sciée en tranches de 4–5 millimètres d'épaisseur, dans le plan frontal. L'exposition de films «Kodak X-ray No Screen» placés au contact des tranches a lieu à –70° C, pendant dix-huit jours. Cette technique, s'effectuant entièrement à basse température, permet d'étudier la répartition de substances volatiles en réduisant ou en supprimant leur diffusion et leur évaporation. Des contrôles nous ont montré qu'il ne se produisait pas d'impression des films par chimiographie dans ces conditions d'exposition.

Après développement et fixage, le noircissement des films est mesuré avec un densitomètre Photovolt permettant une résolution d'environ 1 millimètre. Ce noircissement est d'autant plus prononcé que la région en contact avec le film contient davantage de radioisotope. Le repérage des structures anatomiques est facilité par la confrontation de l'autoradiogramme avec une photographie de la tranche de tissu correspondante.

Résultats

L'examen des autoradiogrammes faits chez des animaux sacrifiés une minute après le début de l'injection d'éthanol (fig. 1) montre que cette substance a pénétré rapidement dans le tissu cérébral. De toutes les structures du cerveau, c'est la substance blanche qui est la moins radioactive; son contraste avec la substance grise est très marqué. L'éthanol n'a pas envahi la substance grise de manière uniforme: certains noyaux apparaissent nettement plus foncés sur les autoradiogrammes, ce qui indique que l'éthanol y a pénétré plus rapidement. Les scissures se dessinent mal par suite de la présence d'éthanol dans l'espace sous-arachnoïdien.

Une analyse de la répartition de l'éthanol après une minute, en fonction des débits sanguins régionaux déterminés par *Freygang* et *Sokoloff* (1958) chez le chat légèrement anesthésié au thiopental, montre une corrélation entre les concentrations régionales d'éthanol et la circulation sanguine régionale (fig. 2). Ceci suggère que l'éthanol pénètre dans le tissu cérébral à travers la barrière hémato-encéphalique. Cette voie d'entrée contraste avec celle d'une substance telle que l'acétazolamide qui passe dans le tissu cérébral à partir du liquide céphalo-rachidien (*Roth* et collab. 1959).

En reportant sur la droite d'étalonnage, obtenue grâce aux gélatines-étalons, les densités optiques mesurées sur les films au niveau de différentes régions du cerveau et en tenant compte de l'activité spécifique de l'éthanol injecté, il est possible d'évaluer les concentrations régionales de cette substance. La figure 3 montre l'application de ce procédé.

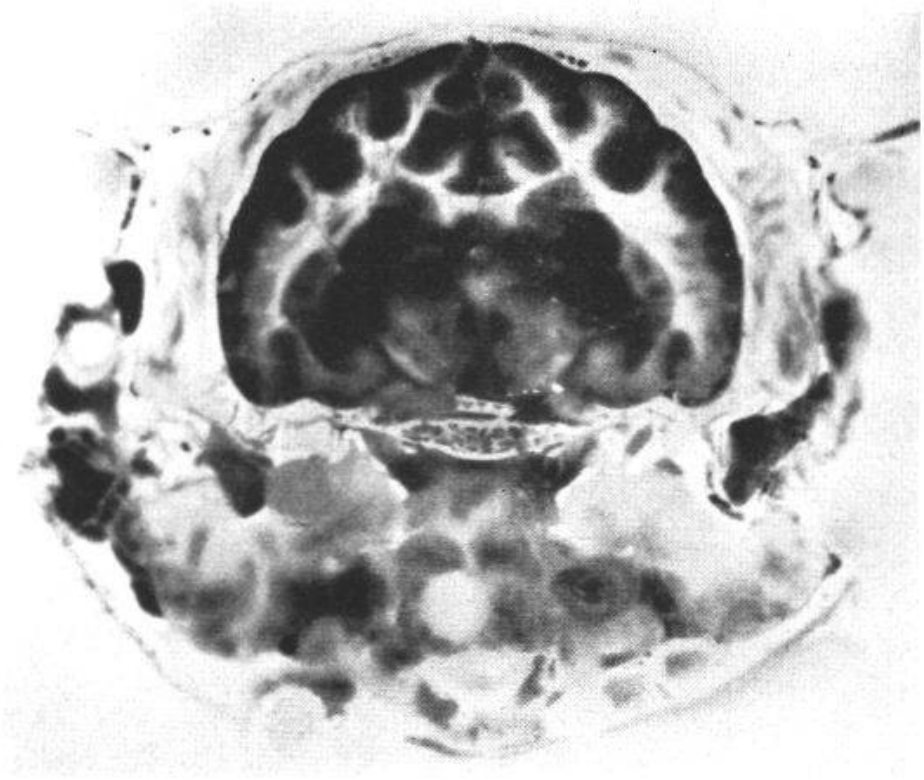

Fig. 1. Autoradiogramme d'une coupe frontale montrant la répartition de l'éthanol ^{14}C-1 dans le cerveau d'un chat, une minute après le début de l'injection intraveineuse. La concentration de l'éthanol dans la substance grise est bien plus élevée que dans la substance blanche; elle est particulièrement forte au niveau des corps genouillés. Les étalons sont visibles au-dessous du cerveau. (Chat 4 El; 2,43 kg. Injection intraveineuse en 30 secondes de 5 ml d'éthanol à 50%, soit 1,98 g, avec une activité de 250 microcuries.)

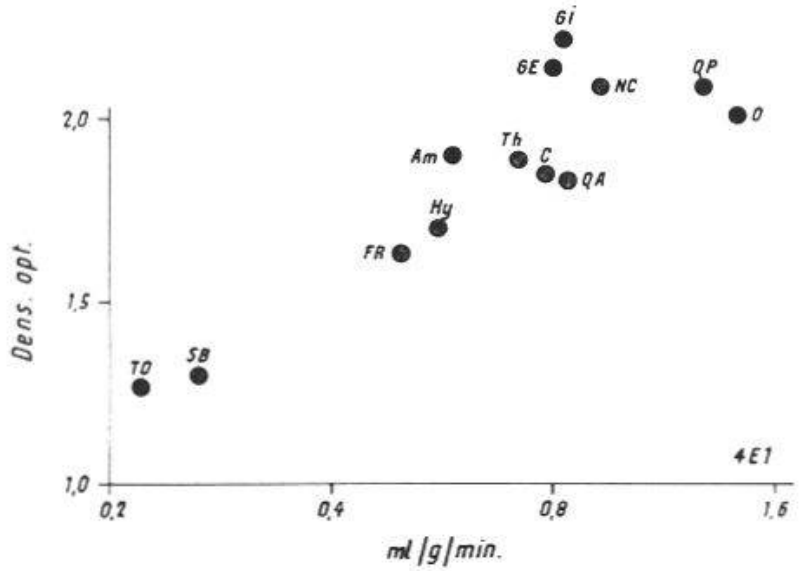

Fig. 2. Corrélation entre les densités optiques régionales mesurées sur les autoradiogrammes de l'expérience, dont est tirée la figure 1 et les débits sanguins régionaux du cerveau du chat (*Freygang* et *Sokoloff* 1958). TO: tractus optique SB: substance blanche FR: formation réticulée Hy: hypothalamus Am: amygdale Th: thalamus C: cortex de la circonvolution latérale GE et GI: corps genouillés externe et interne QA et QP: tubercules quadrijumeaux antérieurs et postérieurs NC: noyau caudé O: olive supérieure.

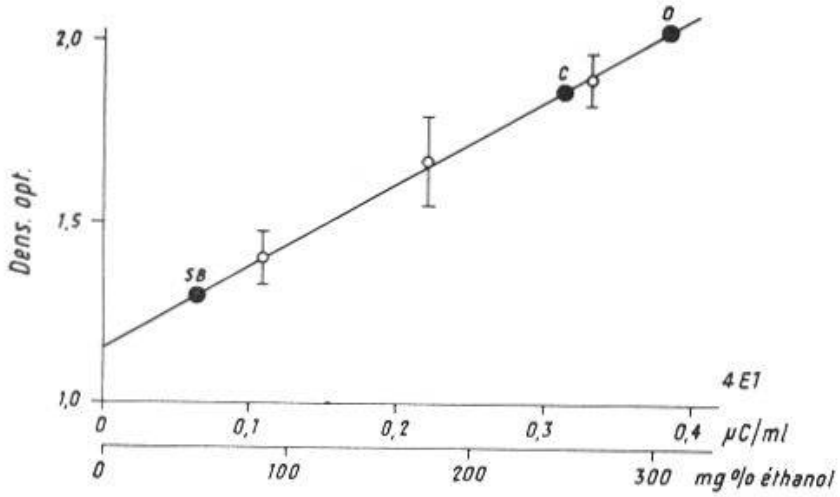

Fig. 3. Evaluation de concentrations régionales d'éthanol à partir des mesures densitométriques de la figure 2. ○ : moyennes densitométriques des étalons avec leur écart-type. L'intercept de leur droite de régression avec l'axe des ordonnées indique la densité optique relative de la base du film. En abscisses: échelle de radioactivité établie d'après les étalons et échelle correspondante de concentrations d'éthanol. ● : trois valeurs densitométriques régionales sont reportées sur la droite (symboles, voir fig. 2).

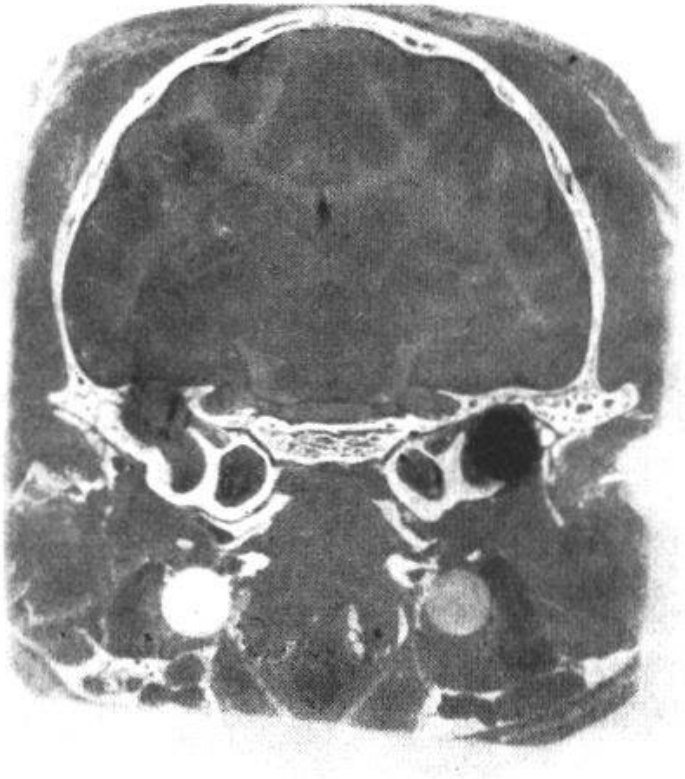

Fig. 4. Autoradiogramme d'une coupe frontale indiquant la répartition de l'éthanol ^{14}C-1 dans le cerveau d'un chat 76 minutes après le début de l'injection intraveineuse. La distribution de l'éthanol dans la substance grise est devenue uniforme; la substance blanche est moins active. La concentration d'isotope dans les ventricules et dans l'espace sous-arachnoïdien est plus élevée que dans le tissu cérébral. Etalons visibles au-dessous du cerveau. (Chat 2E76, 2,7 kg; injection en 15 minutes de 12 ml d'éthanol à 50%, soit 8,3 g, avec une activité de 262 microcuries.)

Le contraste, d'une part entre substance grise et substance blanche et d'autre part entre différentes structures de la substance grise, très accusé immédiatement après l'injection d'éthanol, s'atténue rapidement. Après quatre minutes et demie déjà, il devient difficile de repérer sur les autoradiogrammes les noyaux de la substance grise, qui ressortaient nettement après une minute. En revanche, les ventricules se marquent par une concentration plus élevée d'éthanol.

La figure 4 illustre une expérience, où la congélation du cerveau a eu lieu 76 minutes après le début de l'injection d'éthanol: le contraste entre substance blanche et substance grise est peu accusé et, dans cette dernière, l'éthanol est réparti assez uniformément. La teneur en ^{14}C-1 de l'espace sous-arachnoïdien et des ventricules cérébraux est plus élevée que celle du tissu cérébral. Il est probable que l'éthanol passe principalement dans les compartiments hydriques du tissu cérébral, conformément à son faible coefficient de partage lipides-eau.

L'un des problèmes soulevés par les techniques autoradiographiques lors de recherches sur la répartition de substances marquées est celui du rôle joué, dans la production de l'image, par d'éventuels métabolites du corps étudié. Nous avons abordé cette question en utilisant de l'acétate, l'un des métabolites possibles de l'éthanol. L'éthanol n'étant pas métabolisé par le cerveau, ses métabolites, provenant surtout du foie, sont apportés au système nerveux central par voie sanguine. Cent microcuries par kilo d'acétate de sodium ^{14}C-1 ont donc été administrés par voie intraveineuse à des animaux anesthésiés par de l'éthanol. Dans ces expériences, l'acétate, comparé à l'éthanol, n'a pénétré que très lentement dans le cerveau. Cinq minutes après l'injection, la radioactivité du tissu cérébral est encore très faible. La substance blanche est encore moins active que la substance grise; le troisième ventricule et les ventricules latéraux montrent, eux, une forte radioactivité. En administrant à l'animal, sous forme d'acétate, la dose de C 14, qui pourrait provenir de l'éthanol métabolisé en une heure (estimé à environ 400 mg/kg/h), on n'obtient pratiquement aucune image autoradiographique dans les conditions d'exposition identiques à celles adoptées pour l'éthanol. L'acétate ^{14}C-1, qui résulterait du métabolisme de l'éthanol, ne joue donc qu'un rôle négligeable dans la production de l'image obtenue après administration de l'alcool.

Résumé

Le pénétration et la répartition de l'éthanol ^{14}C-1 dans le cerveau du chat ont été étudiées par une technique autoradiographique à basse température.

Administré par voie intraveineuse, l'éthanol a pénétré rapidement dans le tissu cérébral. Une minute après l'injection, sa répartition paraît déterminée par les débits sanguins régionaux: sa concentration dans la substance blanche était plus faible que dans la substance grise; elle était, en général, la plus élevée dans les noyaux dont l'irrigation sanguine est la plus forte.

Après quelques minutes déjà, la distribution de l'éthanol est devenue plus homogène; une heure après l'injection, elle est uniforme dans la substance grise, dont la teneur est cependant restée plus élevée que celle de la substance blanche.

Un métabolite possible de l'éthanol, l'acétate ^{14}C-1 a pénétré bien plus lentement que l'éthanol dans le tissu cérébral; son rôle éventuel dans la production de l'image autoradiographique obtenue après administration d'éthanol paraît négligeable.

Zusammenfassung

Das Eindringen und die Verteilung von ^{14}C-1-markiertem Äthanol ins Gehirn der Katze wurde mit einer Autoradiographietechnik bei niedriger Temperatur untersucht.

Bei i. v. Applikation ist das Äthanol rasch ins Hirngewebe eingedrungen. Eine Minute nach der Injektion scheint seine Verteilung bestimmt zu sein durch die regionale Durchblutung: seine Konzentration in der weißen Substanz war schwächer als in der grauen Substanz; sie war im allgemeinen am höchsten in denjenigen Kerngebieten, deren Durchblutung am stärksten ist.

Schon nach einigen Minuten ist die Verteilung des Äthanols homogener geworden; eine Stunde nach der Injektion ist sie gleichmäßig in der grauen Substanz, deren Gehalt jedoch höher geblieben ist als der der weißen Substanz.

Einer der möglichen Metaboliten des Äthanols, das ^{14}C-1-Acetat, ist viel langsamer als das Äthanol ins Hirngewebe eingedrungen; seine eventuelle Bedeutung beim Zustandekommen des Autoradiogramms nach Äthanolverabreichung scheint vernachlässigt werden zu können.

Riassunto

La penetrazione e la ripartizione dell'etanolo ^{14}C-1 nel cervello del gatto sono state studiate con una tecnica autoradiografica a bassa temperatura.

Somministrato per via endovenosa, l'etanolo è penetrato rapidamente nel tessuto cerebrale. Un minuto dopo l'iniezione, la sua ripartizione

sembra determinata dal getto sanguigno regionale, la sua concentrazione nella sostanza bianca era più debole che nella sostanza grigia; essa era, in generale, massima nei nuclei a più forte irrigazione sanguigna. Già dopo qualche minuto la distribuzione dell'etanolo è diventata più omogenea; un'ora dopo l'iniezione essa è uniforme nella sostanza grigia il cui tenore è però rimasto più elevato di quello della sostanza bianca.

Un possibile metabolita dell'etanolo, l'acetato ^{14}C-1, è penetrato molto più lentamente dell'etanolo nel tessuto cerebrale; il suo ruolo eventuale nella produzione dell'immagine autoradiografica ottenuta dopo somministrazione d'etanolo sembra trascurabile.

Summary

The penetration and the distribution of ethanol ^{14}C-1 in the brain of the cat has been studied by a low-temperature, autoradiographic technique.

Administered intravenously, ethanol rapidly penetrated the cerebral tissue. One minute after the injection, its distribution appears to be determined by the regional blood flow: its concentration in the white substance was less than in the grey substance; it was, in general, higher in the nuclei where the blood irrigation was the largest.

Even after a few minutes, the distribution of the ethanol became more homogenous; one hour after the injection, it was uniform in the grey substance, where the content, however, remained higher than in the white substance.

A possible metabolite of ethanol, acetate ^{14}C-1, penetrated much more slowly than the ethanol into the cerebral tissue; its possible role in the production of the autoradiographic image obtained after administration of ethanol appears to be negligeable.

Freygang W. H. et *Sokoloff L.:* Quantitative measurement of regional circulation in the central nervous system by the use of radioactive inert gas. Advanc. biol. med. Phys. **6,** 263–279 (1958).

Kety S. S., Landau W. M., Freygang W. H., Rowland L. P. et *Sokoloff L.:* Estimation of regional circulation in the brain by uptake of an inert gas. Fed. Proc. **14,** 85 (1955).

Roth L. J., Schoolar J. C. et *Barlow C. F.:* Sulfur-35 labeled acetazolamide in cat brain. J. Pharmacol. exp. Ther. **125,** 128–136 (1959).

DISCUSSION

M. Monnier (Bâle): La répartition de l'éthanol dans le cerveau correspond bien à ce que l'on savait déjà de la répartition de l'alcool dans cet organe. Les structures les plus rapidement imprégnées sont en général les structures phylogénétiquement les plus

jeunes, comme le cortex cérébral, ainsi que les structures dérivées de la lame alaire comme le tectum mésencéphalique et le cervelet. Il serait intéressant de savoir encore comment se comporte la répartition de l'éthanol dans le cervelet.

J. M. Posternak à *M. Monnier:* Nous n'avons pas fait de mesures densitométriques au niveau du cervelet. L'examen des autoradiographies montre que le cortex du cervelet contient plus d'éthanol que sa substance blanche. Il ne paraît donc pas y avoir, à cet égard, de différence marquée entre la répartition de l'éthanol dans le cervelet et dans le cerveau.

J. M. Posternak à *H. H. Jasper:* L'influence de la radioactivité de la masse sanguine elle-même sur l'image autoradiographique a été examinée par *Kety* et ses collaborateurs au cours de recherches sur la circulation cérébrale régionale. Utilisant la sérumalbumine marquée par I^{131} qui ne quitte pas le compartiment vasculaire, ces auteurs ont conclu que, dans leurs conditions expérimentales, les isotopes du sang n'intervenaient pas de manière mesurable dans la production des autoradiogrammes obtenus avec le trifluoroiodométhane I^{131}.

Dans nos expériences avec l'éthanol ^{14}C-1, nous pensons aussi que l'image est due principalement à la substance ayant passé dans les compartiments extravasculaires: en effet, l'administration par voie intraveineuse de 100 microcuries/kg d'acétate de Na, ^{14}C-1 qui ne pénètre que lentement dans le tissu cérébral ne donne, une minute après l'injection, qu'un autoradiogramme très faiblement impressionné, en comparaison de celui qui est obtenu par 100 microcuries/kg d'éthanol ^{14}C-1.

J.-L. Nicod (Lausanne): Les très belles préparations de M. *Posternak* nous font saisir avec quelle rapidité l'alcool imprègne le cerveau. Mais, peut-il nous dire à quel rythme la substance cérébrale s'en débarrasse? Il serait en effet important pour le praticien – en médecine légale et en médecine des assurances – de savoir plus exactement que ce n'est le cas aujourd'hui si l'alcool s'accumule dans certains territoires plutôt que dans d'autres, s'il y est en quelque sorte stocké ou s'il s'échappe à la même vitesse du cortex et des noyaux centraux par exemple. L'alcoolisation, en une fois ou en fractions répétées, a-t-elle le même effet sur le rythme de l'imprégnation cérébrale et sur celui de l'élimination avec retour à l'état antérieur?

J. M. Posternak à *J.-L. Nicod:* Nos expériences n'ont pas été poursuivies au-delà d'une heure et vingt minutes après le début de l'injection d'éthanol.