Zeitschrift: Bulletin der Schweizerischen Akademie der Medizinischen Wissenschaften = Bulletin de l'Académie suisse des sciences médicales = Bollettino dell' Accademia svizzera delle scienze mediche

Herausgeber: Schweizerische Akademie der Medizinischen Wissenschaften

Band: 18 (1962)

Artikel: Syndrome de0 Plummer-Vinson

Autor: Aubin, A.

DOI: https://doi.org/10.5169/seals-309127

Nutzungsbedingungen

Die ETH-Bibliothek ist die Anbieterin der digitalisierten Zeitschriften auf E-Periodica. Sie besitzt keine Urheberrechte an den Zeitschriften und ist nicht verantwortlich für deren Inhalte. Die Rechte liegen in der Regel bei den Herausgebern beziehungsweise den externen Rechteinhabern. Das Veröffentlichen von Bildern in Print- und Online-Publikationen sowie auf Social Media-Kanälen oder Webseiten ist nur mit vorheriger Genehmigung der Rechteinhaber erlaubt. Mehr erfahren

Conditions d'utilisation

L'ETH Library est le fournisseur des revues numérisées. Elle ne détient aucun droit d'auteur sur les revues et n'est pas responsable de leur contenu. En règle générale, les droits sont détenus par les éditeurs ou les détenteurs de droits externes. La reproduction d'images dans des publications imprimées ou en ligne ainsi que sur des canaux de médias sociaux ou des sites web n'est autorisée qu'avec l'accord préalable des détenteurs des droits. En savoir plus

Terms of use

The ETH Library is the provider of the digitised journals. It does not own any copyrights to the journals and is not responsible for their content. The rights usually lie with the publishers or the external rights holders. Publishing images in print and online publications, as well as on social media channels or websites, is only permitted with the prior consent of the rights holders. Find out more

Download PDF: 13.07.2025

ETH-Bibliothek Zürich, E-Periodica, https://www.e-periodica.ch

D. K.: 616.321.008.1

Syndrome de Plummer-Vinson

Par A. Aubin, Paris

Parmi les nombreux cas de gêne à la déglutition observés en pratique quotidienne, il en est beaucoup qui peuvent être rattachés d'emblée à une affection connue et évidente. D'autres, par contre, présentent un caractère particulier qui, joint au déséquilibre psycho-somatique des malades, les fait souvent classer parmi les paresthésies pharyngées fonctionnelles d'origine pithiatique, alors qu'il s'agit d'une entité clinique bien définie: la dysphagie sidéropénique ou syndrome de Plummer-Vinson.

Ce syndrome se caractérise cliniquement par:

1. Une dysphagie variable.
2. Des lésions de la muqueuse oro-pharyngienne, des troubles cutanés, des modifications des phanères.
3. De l'anémie, de la sidéropénie, de l'achlorhydrie.
4. Des images radiologiques d'encoches et de striction œsophagiennes.
5. La découverte endoscopique de fragiles membranes œsophagiennes d'aspect semi-lunaire.

Historique

Blankenstein a décrit le premier ce syndrome en 1893. *Plummer* en 1912, *Kelly* en 1917, *Vinson* en 1922 s'attachent à la description des syndromes cliniques. *Kjellberg*, en 1939, met au point la technique radiologique permettant d'obtenir des images démonstratives. *Weder* en 1943 fit une fort intéressante mise au point de la question.

Etiologie

Les *races* scandinaves et anglo-saxonnes paraissent les plus touchées. En réalité, il s'agit d'une méconnaissance de l'entité clinique du syndrome dans les autres pays. Le *sexe féminin* est, de loin, le plus fréquemment atteint: 90% des cas, en moyenne, sont des femmes. Il s'agit, en général,

d'adultes de 30 à 50 ans. De rares observations font état de malades dont l'âge s'étend de 15 à 70 ans. L'étude des *antécédents* montre assez fréquemment une hérédité familiale d'anémie hypochrome accompagnée d'hypochlorhydrie. La fréquence de Plummer-Vinson est plus grande au printemps, peut-être en raison de la carence hivernale en éléments ferriques.

Signes généraux

L'amaigrissement est variable, mais constant. Il est lié à l'insuffisance quantitative de l'apport alimentaire, en raison de la dysphagie. Le teint est pâle, parfois cireux. L'asthénie est habituelle – la fatigabilité considérable. Au point de vue psycho-somatique, les malades présentent des modifications caractérielles et une dystonie neuro-végétative, qui les font souvent considérer à tort comme des pithiatiques. Les troubles psychasthéniques et les acroparesthésies sont fréquents. Certains cas de syndromes psycho-anémiques, à forme mélancolique ou anxieuse, ont été décrits.

Signes cliniques

La dysphagie

Il s'agit là d'un terme impropre, bien que consacré par l'usage. En réalité, ce n'est pas la difficulté de *manger* qu'éprouve le malade, mais celle de *déglutir*: d'où la dénomination beaucoup plus appropriée de *dyscataposie*. Si cette déglutition devient douloureuse, c'est alors de l'*odynophagie*. Les caractères de cette «dysphagie» (pour lui conserver son nom) sont variables. Elle est le plus souvent à type de striction mais s'accompagne parfois de sensation de brûlure au niveau de la bouche œsophagienne. Elle est élective et porte uniquement sur les solides. D'intensité maxima au repas du soir, elle est accentuée également par la fatigue. Son évolution est graduelle, progressive, intermittente, entrecoupée d'assez longues périodes de rémission. Enfin, certains malades s'habituent à ce phénomène et le tolèrent parfois de façon surprenante.

Les lésions muqueuses et cutanées

La muqueuse buccale est atrophique, d'aspect pâle et cireux. La langue est dépapillée, lisse et vernissée, avec parfois quelques plaques rappelant la leucoplasie. Les lèvres sont amincies et sèches; de la perlèche et des rhagades apparaissent périodiquement au niveau des commissures. L'hyposalivation est habituelle. Cette atrophie de la muqueuse buccopharyngée s'accompagne, chez certains sujets, de l'impossibilité de sup-

porter les appareils fixes ou mobiles de prothèse dentaire. Par ailleurs, on note l'existence de lésions muqueuses vulvaires du même type, accompagnées d'un prurit fréquent. La peau et les phanères sont modifiées: pâleur et sécheresse des téguments, friabilité des ongles, souvent déformés en cuiller (koïlonychie), sécheresse des cheveux, chute précoce des dents, sont les signes habituels.

Les examens de laboratoire

Ils mettent en évidence deux modifications importantes:

1. *L'anémie.* – Très fréquente bien qu'inconstante – elle est du type hypochrome. Le nombre des hématies varie de 2 000 000 à 3 500 000. Le taux d'hémoglobine est abaissé de façon considérable: jusqu'à 20% dans certains cas; il est en moyenne de 40 à 60%. Cette sidéropénie est constante. La valeur globulaire est basse: de 50 à 75%. Le diamètre moyen des hématies est diminué (microcytose), mais on ne trouve ni hématies nucléées, ni formes anormales. La résistance globulaire est normale. La formule blanche n'est pas modifiée.

2. *L'hypochlorhydrie.* – Elle est constante. Variable selon les sujets, elle peut aller jusqu'à l'achlorhydrie. L'acidité totale est pratiquement nulle (sauf en cas de présence d'acides de fermentation).

Signes radiologiques

Il est indispensable, pour obtenir un cliché démonstratif, d'utiliser une bouillie barytée épaisse, d'avoir une réplétion suffisante de l'œsophage et de faire des prises d'images successives et très rapprochées: frontales, obliques et de profil. (fig. 1).

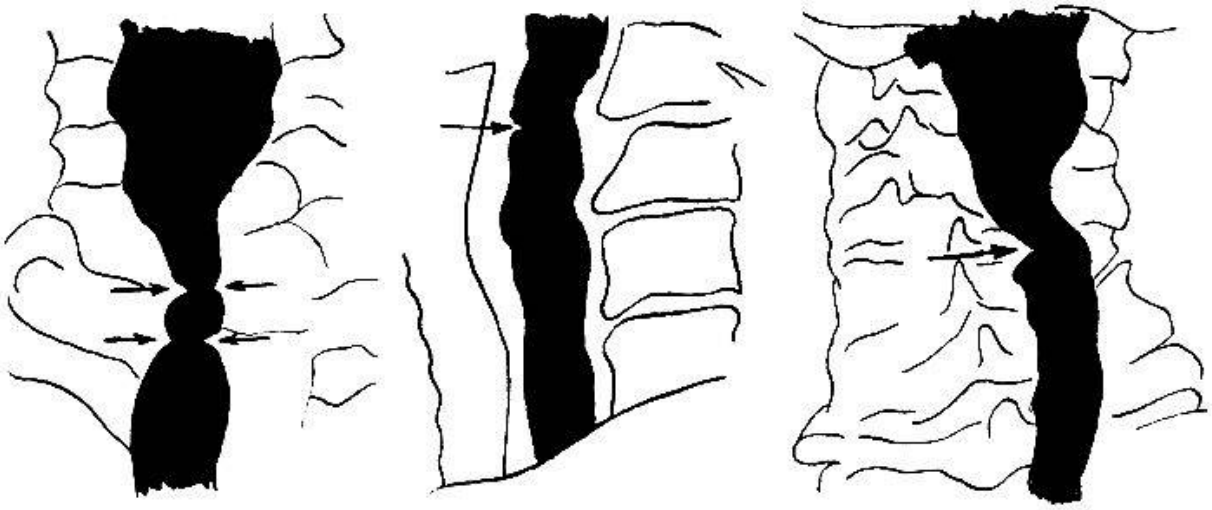

Fig. 1.

Au stade initial. – L'examen baryté montre la présence de petites dentelures sur la paroi antérieure de l'œsophage. Situées le plus souvent au niveau de C5–C6, on peut les déceler jusqu'au niveau de l'empreinte aortique. Elles se projettent dans la lumière œsophagienne et sont moulées par le passage de la baryte, mais elles peuvent être fort discrètes et il convient de les rechercher systématiquement et patiemment.

Au stade le plus avancé. – Ces dentelures, plus profondes, deviennent des incisures de 6 à 8 mm, et prennent souvent un aspect annulaire strictural, unique ou multiple, faisant ressembler l'œsophage à un tube mou serré par un fil. Au dessus de la striction, l'œsophage est dilaté par la stase et la baryte stagne dans les sinus périformes.

Fait particulier. – Alors que sous l'influence du traitement approprié les autres signes cliniques du Plummer-Vinson régressent rapidement, les images radiologiques persistent après guérison.

Endoscopie

L'œsophagoscopie doit être conduite avec un maximum de douceur et de précautions. La sécheresse des muqueuses augmente leur fragilité et les risques de déchirure sont décuplés. En outre, toute introduction un peu forcée du tube explorateur rompt facilement les *membranes semi-lunaires*, caractéristiques du Plummer-Vinson. Ces membranes fines, en forme de croissant, sont implantées sur la paroi antérieure de l'œsophage et vont se perdre en s'amincissant sur les parois latérales. Très développées dans certains cas, elles réalisent un véritable diaphragme œsophagien, à lumière très réduite. Leur rupture facile au cours d'une exploration faite sans précautions explique les nombreuses observations dans lesquelles des images radiologiques précises ne furent suivies d'aucune confirmation endoscopique.

Evolution

Elle est habituellement progressive, entrecoupée de périodes de rémission plus ou moins longues. La guérison est facilement obtenue par la thérapeutique médicale, mais la complication majeure est la *dégénérescence maligne* des lésions muqueuses. Les statistiques anglo-saxonnes montrent que, si le pourcentage absolu des cas de néoplasmes de l'œsophage observés chez la femme n'excède pas 15% du nombre global, celui des formes hautes, pharyngo-œsophagiennes, atteint 85–90% pour ce sexe et que, de plus, la quasi totalité de ces dernières observations font état d'une dysphagie sidéropénique préexistante.

Anatomo-pathologie

L'examen histologique de la *muqueuse œsophagienne* montre un épithélium aminci et kératinisé. La basale est intacte. L'infiltration lymphocytaire du tissu cellulaire est discrète. La couche musculaire présente des lésions dégénératives importantes: diminution des fibrilles, prolifération du sarcolemme avec multiplication des noyaux. Quant à la *moelle osseuse*, prélevée par ponction sternale, elle apparaît en état de suractivité, contenant de multiples éléments dans la série blanche: myéloblastes et myélocytes, lymphocytes et nombreux éosinophiles. Dans la série rouge: normoblastes (et non pas mégaloblastes comme dans l'anémie pernicieuse).

Diagnostic

Il repose sur les caractères cliniques, radiologiques, endoscopiques et hématologiques déjà décrits.

Le diagnostic différentiel est à faire, d'une part avec les dyscataposies de la paresthésie pharyngée, d'autre part avec les dysphagies d'origine néoplasique, enfin avec l'odynophagie de l'anémie hypochrome essentielle. La «paresthésie pharyngée fonctionnelle» se caractérise par une gêne non douloureuse, qui ne se manifeste qu'«à vide», c'est-à-dire à la déglutition salivaire, et que l'ingestion alimentaire fait disparaître, souvent pendant plusieurs heures. L'examen baryté ne révèle aucune modification du transit œsophagien. Il est curieux de constater que le «globus hystericus» de la paresthésie pharyngée ait été primitivement confondu avec la dysphagie sidéropénique par ceux-même, qui en firent les meilleures descriptions (*Kelly* et *Vinson*).

La dysphagie des néoplasmes pharyngo-œsophagiens est tenace, profonde, sans phases de rémission. Rapidement évolutive, elle s'étend assez vite à l'ingestion des liquides. Outre les signes généraux associés de cachexie progressive, les clichés radiographiques montrent une infiltration pariétale, de larges encoches, de multiples irrégularités et des images franchement lacunaires. Toutefois, l'examen histologique des prélèvements biopsiques reste l'élément essentiel du diagnostic, en particulier dans les formes anciennes du Plummer-Vinson, formes «limites» toujours susceptibles de dégénérescence maligne.

Quant à l'anémie hypochrome essentielle (ancienne «chlorose tardive» d'Hayem), le diagnostic entre les deux syndromes reste quelquefois un peu délicat, la majorité des symptômes cliniques et hématologiques étant comparable.

Toutefois, le Plummer-Vinson s'individualise par les caractères de la

dysphagie et la présence d'images radiologiques et endoscopiques beaucoup plus différenciées.

Pathogénie

Selon *Vinson*, la dysphagie serait primitive, purement fonctionnelle et d'origine nerveuse. Elle entraînerait secondairement, par déficit alimentaire dû à la gêne, l'anémie puis les lésions muqueuses.

Pour la majorité des observateurs, au contraire, il s'agit d'une maladie de carence. Avitaminose du groupe B, d'abord, par hypo-assimilation ou déficit alimentaire. Carence martiale, ensuite et surtout, soit par insuffisance d'apport, soit par défaut d'accumulation, dû à un dysfonctionnement digestif, gastrique en particulier. L'hypochlorhydrie (et même l'achlorhydrie), habituellement rencontrées dans ces cas, sont à rapprocher des nombreuses observations dans lesquelles on note que l'absorption du fer organique alimentaire ne se fait de façon valable qu'en présence d'une réaction gastrique acide.

Parallèlement, il faut noter que de nombreux cas de gastrectomies ou d'aplasie de la muqueuse gastrique par suite de néoformation ou d'ingestion de substance corrosive, sont suivis d'anémie hypochrome (et parfois mégaloblastique). Enfin, le métabolisme cellulaire semble influencé par l'élément *fer* dans les transformations néoplasiques observées souvent quelques années après la découverte d'un syndrome de Plummer-Vinson. L'influence de la sécrétion ovarienne n'a pas encore été exactement précisée. Quant aux troubles neuro-psychiques, ils paraissent liés à l'existence de la dysphagie et à la constatation de la progressivité des troubles et des modifications cutanés et muqueux.

Traitement

Il est strictement médical et consiste en l'administration, à hautes doses, de sels de fer et de vitamines B. Les sels utilisés sont du groupe *ferreux*, beaucoup plus rapidement assimilés que le fer ferrique. Les plus couramment employés sont le carbonate, le lactate, le gluconate, et, récemment, le glutamate et le fumarate ferreux. Ils sont administrés exclusivement par voie orale. En outre, l'adjonction de vitamines du groupe B et de dérivés pantothéniques accélère la disparition des lésions muqueuses, fissures et rhagades en particulier. La posologie est variable selon les cas, mais doit toujours être d'emblée maxima, à la limite de tolérance du sujet. De 1 à 3 g de sels ferreux par jour, en moyenne. Sous l'influence de ce traitement, l'odynophagie et les troubles cutanéo-muqueux disparaissent en 2 à 3 semaines. La restauration sanguine

s'effectue parallèlement en deux temps: multiplication des hématies d'abord, enrichissement en hémoglobine ensuite. Seule, la valeur globulaire n'augmente que tardivement. Quant à l'achlorhydrie, beaucoup plus tenace, elle peut persister parfois de façon définitive. La thérapeutique sidéro-vitaminique est généralement admise comme spécifique du syndrome de Plummer-Vinson, au point que, si l'amélioration prévue ne se manifestait pas au bout de 20 jours de traitement, il conviendrait de reconsidérer le diagnostic.

Résumé

Il s'agit d'une forme particulière de dysphagie, assez rarement diagnostiquée, malgré sa fréquence certaine, parce qu'habituellement confondue avec la paresthésie pharyngée.

Décrite par les auteurs anglo-saxons et scandinaves (*Kelly*, *Plummer* et *Kjellberg* en particulier) sous le nom de «dysphagie sidéropénique», cette affection est caractérisée par un certain nombre de symptômes majeurs: dysphagie, lésions cutanéo-muqueuses, anémie sidéropénique et hypochlorhydrie, images radiologiques de striction de l'œsophage à l'examen du transit baryté, images endoscopiques de membranes semi-circulaires d'aspect diaphragmatique.

Le sexe féminin est atteint dans 80% des cas, l'âge moyen allant de 40 à 50 ans.

La dysphagie (plus exactement la dyscataposie), à type de striction plus ou moins douloureuse, se manifeste à chaque déglutition alimentaire. Elle est élective pour les solides, d'allure progressive et accentuée le soir et par la fatigue.

Les lésions cutanéo-muqueuses atteignent l'oro-pharynx, la région vulvaire, les téguments et les phanères. Le revêtement muqueux est atrophié, la langue dépapillée et vernissée, les téguments sont secs, les phanères friables.

L'anémie est fréquente, de type hypochrome; le nombre des hématies variant de 2 000 000 à 3 500 000; la sidéropénie est constante: le taux de l'hémoglobine pouvant descendre jusqu'à 20% de sa valeur normale. L'hypochlorhydrie est également habituelle.

L'étude radiologique de l'œsophage, après ingestion de bouillie barytée épaisse, nécessite la prise de nombreux clichés. Au stade initial, on remarque de petites incisures nettes sur la paroi antérieure, au niveau de C5–C6. Plus tard, ce sont des encoches stricturales annulaires, uniques ou multiples, profondes de 6 à 8 mm. Dans tous les cas, la portion œsophagienne sus-stricturale est le siège d'une dilatation importante.

L'œsophagoscopie montre la présence de fines membranes semi-lunaires, implantées sur la paroi antérieure de l'œsophage. D'une très grande fragilité, elles se rompent très facilement au passage de l'endoscope et nécessitent une douceur d'examen toute particulière.

L'évolution du syndrome de Plummer-Vinson est progressive et se fait habituellement vers la transformation maligne des lésions.

Le diagnostic est à faire avec la paresthésie pharyngée fonctionnelle (calmée par l'ingestion alimentaire) et la dysphagie du cancer de l'œsophage supérieur (plus tenace, plus profonde et plus constante dans son évolution). L'anémie hypochrome essentielle s'accompagne d'une dysphagie sidéropénique du même type que le syndrome de Plummer-Vinson, au point que, dans de nombreux cas, on puisse soutenir l'identité des deux affections.

Le traitement est strictement médical et consiste en l'administration à très hautes doses de sels de fer (sels ferreux et non ferriques), auxquels on associe les vitamines du groupe B (acide pantothénique et ses dérivés, en particulier).

Zusammenfassung

Es handelt sich um eine besondere Form der Dysphagie, die trotz ziemlich häufigen Vorkommens recht selten diagnostiziert wird, da sie oft zu Verwechslungen mit Kehlkopfparästhesien Anlaß gibt.

Die Krankheit wurde von angelsächsischen und skandinavischen Autoren (Kelly, Plummer und Kjellberg besonders) unter dem Namen Eisenmangeldysphagie beschrieben. Sie ist durch eine Anzahl wichtiger Symptome charakterisiert: Dysphagie, Haut- und Schleimhautschäden, Eisenmangelanämie und Hypochlorhydrie (Subacidität), Röntgenbilder mit Verengerung des Oesophagus, endoskopische Bilder von semizirkulären Membranen von zwerchfellartigem Aussehen.

80 % der Fälle sind weiblichen Geschlechtes und weisen im Mittel ein Alter von 40–50 Jahren auf.

Die *Dysphagie* (genauer Dyscataposie) mit mehr oder weniger schmerzhafter Verengung manifestiert sich bei jedem alimentären Schluckakt; sie zeigt sich besonders beim Schlucken fester Nahrung und ist am Abend oder bei Ermüdung besonders spürbar.

Die *Haut-Schleimhautläsionen* betreffen Mund und Pharynx, die Vulva, das Integument und dessen Anhangsgebilde. Die Schleimhautüberzüge atrophieren, die Papillen der Zunge verschwinden, sie wird glänzend, das Integument trocknet aus, die Anhangsgebilde werden brüchig.

Die häufig vorkommende *Anämie* zeigt hypochromen Typ; die Zahl der roten Blutkörperchen schwankt zwischen 2 000 000 und 3 000 000.

Der Eisenmangel ist beständig: der Hämoglobingehalt kann bis auf 20% absinken. Auch die Hypochlorhydrie gehört zum üblichen Bild.

Zur *radiologischen Untersuchung* des Oesophagens wird gekochter dikker Baryumbrei verabreicht. Es müssen zahlreiche Aufnahmen gemacht werden. Im Anfangsstadium bemerkt man in der Vorderwand im Gebiet des C5–C6 klare kleine Einschnitte. Später sind es ringförmige, einengende Kerben, einzeln oder zahlreich vorkommend und 6–8 mm tief. In jedem Fall ist der über der Einengung gelegene Teil des Oesophagus Sitz einer starken Erweiterung.

Die *Oesophagoskopie* zeigt in die Vorderwand eingepflanzte, sehr feine semilunare Membranen, die außerordentlich fragil sind und bei der Passage des Endoscopes nur all zu leicht reißen. Sie verlangen bei der Untersuchung ein sehr behutsames Vorgehen.

Die Entwicklung des Plummer-Vinson-Syndromes schreitet fort und geht gewöhnlich in eine maligne Form der Schädigung über.

Differentialdiagnostisch sind die funktionelle Pharynxparästhesie (durch Verabreichung von Nahrung zu bessern) und die Dysphagie infolge Krebs des oberen Speiseröhrenabschnittes (hartnäckiger, tiefergreifend und konstanter in der Entwicklung) in Betracht zu ziehen.

Die hypochrome, essentielle Anämie wird von einer Eisenmangel-Dysphagie des gleichen Types wie beim Plummer-Vinson-Syndrom begleitet, in manchen Fällen in so hohem Maße, daß auf die Identität beider Affektionen geschlossen werden kann.

Die *Behandlung* ist rein medizinisch und besteht in der Verabreichung sehr hoher Dosen von Eisensalzen (Ferro- und nicht Ferri-Salze), denen man Vitamine der B-Gruppe beifügt (insbesondere Pantothensäure und ihre Derivate).

Riassunto

Si tratta di una particolare forma di disfagia che, quantunque sicuramente frequente, viene tuttavia raramente diagnosticata essendo abitualmente confusa con la parestesia faringea.

Descritta dagli autori anglo-sassoni e scandinavi (Kelly, Plummer e Kjellberg particolarmente) con il nome di «disfagia sideropenica», tale affezione è caratterizzata da un certo numero di sintomi maggiori: disfagia, lesioni cutaneo-mucose, anemia sideropenica e ipocloridria, immagini radiologiche di strittura esofagea al transito opaco, immagini endoscopiche di membrane semicircolari in forma di diaframma.

Il sesso femminile vien colpito nell'80% dei casi, l'età media va da 40 a 50 anni.

La disfagia (più precisamente la discataposia) in forma di strittura più

o meno dolorosa, si manifesta ad ogni atto di deglutizione di alimenti. Essa appare elettivamente per cibi solidi, è d'andamento progressivo più accentuata alla sera e dopo affaticamenti.

Le lesioni cutaneo-mucose interessano l'orofaringe, la regione vulvare, i tegumenti ed annessi. Si ha atrofia del rivestimento mucoso, la lingua è liscia, brillante e priva di papille, la cute è secca e gli annessi sono friabili.

E frequente l'anemia di tipo ipocromico, con numero di emazie variabile da 2 000 000 a 3 500 000; la sideropenia è costante: il tasso d'emoglobina può scendere fino al 20% del valore normale. Abituale pure l'ipocloridria.

Uno studio radiologico dell'esofago, eseguito con mezzo di contrasto spesso, richiede l'effettuazione di parecchi clichés. Nello stadio iniziale si notano delle piccole ombre a taglio netto sulla parete anteriore a livello di C5–C6. Più tardi si notano delle immagini di strittura annulare, isolate o multiple, e della profondità di 6–8 mm. In ogni caso è notevole la dilatazione della porzione di esofago al disopra della strittura.

L'esofagoscopia rivela la presenza di fini membrane semilunari impiantate sulla parete anteriore dell'esofago. Molto fragili, esse si lacerano molto facilmente al passaggio dello strumento e richiedono una tecnica d'esame particolarmente delicata.

La sindrome di Plummer-Vinson ha un'evoluzione progressiva abitualmente nel senso della trasformazione maligna delle lesioni.

Si pone la diagnosi differenziale con la parestesia faringea funzionale (che migliora dopo ingestione di alimenti) e la disfagia del carcinoma esofageo alto (più tenace, più profonda e più costante nella sua evoluzione). L'anemia ipocromica essenziale si accompagna ad una disfagia sideropenica dello stesso tipo di quella della sindrome di Plummer-Vinson, tanto che, in numerosi casi è possibile sostenere l'identità delle due affezioni.

La terapia è strettamente medica e consiste nella somministrazione di sali di ferro a forti dosi (sali ferrosi e non ferrici) associati a vitamine del gruppo B (in particolare acido pantotenico e derivati).

Summary

A particular form of dysphagia is presented which is rarely diagnosed inspite of being fairly frequent, because of a general confusion with pharyngeal paresthesia.

Described by Anglosaxon and Scandanavian authors (Kelly, Plummer and Kjellberg, in particular) under the name of „sideropenic dysphagia", this condition is characterised by a certain number of major symptoms:

dysphagia, cutaneous-mucous lesions, sideropenic anaemia and hypochlorhydria, radiological pictures of striction of the oesophagus on examination of a barium meal, endoscopic pictures of semi-circulary membranes with diaphragmatic aspect.

In 80% of cases, it is women who are affected, the average age being from 40 to 50 years of age.

Dysphagia (more exactly dyscataposia) of the type of a more or less painful striction is felt at each alimentary deglutination. It is selective for solids, is progressive and is accentuated in the evening and in fatigue.

The cutaneous-mucous lesions attack the oro-pharynx, the vulvary region, integuments and its adnexa. The mucous integument is atrophied, the tongue depapillated and coated, the integuments are dry, the adnexa crumbling.

Anaemia is frequent, of the hypochromic type. The number of erythrocytes varying from 2 000 000 to 3 000 000; sideropenia is constant; the level of haemoglobin may fall to 20% of its normal value. Hypochlorhydria is also usual.

The radiological study of the oesophagus, after ingestion of a thick barium brie, requires the making of a number of exposures. In the initial stage, one notices small fine incisions on the anterior wall, at the level of C5 to C6. Later, there are some annulary, strictural grooves, single or multiple, of a depth of 6 to 8 mm. In all cases the strictural oesephageal portion shows considerable dilatation.

Oesophagoscopy shows the presence of fine, semi-lunary membranes, implanted on the anterior wall of the oesophagus. Being extremely fragile, they tear very easily during the passage of the endoscope and require particular care in the examination.

The evolution of the Plummer-Vinson syndrome is progressive and usually moves towards a malignant transformation of the lesions.

The diagnosis has to do with the functional pharyngeal paraesthesia (soothed by the alimentary ingestion) and dysphagia of cancer of the upper oesophagus (more tenacious, more deep-seated and more constant in its development). The essential hypochromic anaemia is accompanied by a sideropenic dysphagia of the same type as the syndrome of Plummer-Vinson to such a degree that in most cases one would suppose the two affections to be identical.

The treatment is strictly medical and consists of the administration of very high doses of iron salts (ferro not ferri-salts) together with vitamins of the B group (pantothenic acid and its derivatives in particular).