Ergebnisse pathologisch-anatomischer Grundlagenforschung auf dem Gebiete der rheumatischen Erkrankungen

Autor(en): **Albertini, A. von**

Objekttyp: **Article**

Zeitschrift: **Bulletin der Schweizerischen Akademie der Medizinischen Wissenschaften = Bulletin de l'Académie Suisse des Sciences Medicales = Bollettino dell' Accademia Svizzera delle Scienze Mediche**

Band (Jahr): **18 (1962)**

PDF erstellt am: **28.05.2024**

Persistenter Link: https://doi.org/10.5169/seals-309111

Nutzungsbedingungen

Die ETH-Bibliothek ist Anbieterin der digitalisierten Zeitschriften. Sie besitzt keine Urheberrechte an den Inhalten der Zeitschriften. Die Rechte liegen in der Regel bei den Herausgebern.
Die auf der Plattform e-periodica veröffentlichten Dokumente stehen für nicht-kommerzielle Zwecke in Lehre und Forschung sowie für die private Nutzung frei zur Verfügung. Einzelne Dateien oder Ausdrucke aus diesem Angebot können zusammen mit diesen Nutzungsbedingungen und den korrekten Herkunftsbezeichnungen weitergegeben werden.
Das Veröffentlichen von Bildern in Print- und Online-Publikationen ist nur mit vorheriger Genehmigung der Rechteinhaber erlaubt. Die systematische Speicherung von Teilen des elektronischen Angebots auf anderen Servern bedarf ebenfalls des schriftlichen Einverständnisses der Rechteinhaber.

Haftungsausschluss

Alle Angaben erfolgen ohne Gewähr für Vollständigkeit oder Richtigkeit. Es wird keine Haftung übernommen für Schäden durch die Verwendung von Informationen aus diesem Online-Angebot oder durch das Fehlen von Informationen. Dies gilt auch für Inhalte Dritter, die über dieses Angebot zugänglich sind.

Ein Dienst der *ETH-Bibliothek*
ETH Zürich, Rämistrasse 101, 8092 Zürich, Schweiz, www.library.ethz.ch

http://www.e-periodica.ch

D. K.: 616.091.72.002

Aus dem Histopathologischen Institut der Universität Zürich

Ergebnisse pathologisch-anatomischer Grundlagenforschung auf dem Gebiete der rheumatischen Erkrankungen[1]

Von A. von Albertini

Der Vortragende orientiert unter Verwendung eigener Forschungsergebnisse über den heutigen Stand der pathologisch-anatomischen Grundlagenforschung auf dem Gebiete rheumatischer Erkrankungen. Seine Untersuchungen gehen aus vom Wesen der beiden wichtigsten pathologisch-anatomischen Erscheinungsformen rheumatischer Entzündungsvorgänge, nämlich: 1. vom rheumatischen *Herzmuskelgranulom* (*Aschoff*schen Knötchen), und 2. von der für die rheumatische Gewebsalteration charakteristischen *fibrinoiden Degeneration* im Sinne von *Neumann*.

Die Untersuchungen wurden an geeignetem Material durchgeführt, das einerseits der klassischen Form des rheumatischen Fiebers (Febris rheumatica), andererseits der primär chronischen Polyarthritis (Rheumatoid Arthritis) und schließlich einer spontanen Carpalarthritis der Ziege entstammte.

In bezug auf das *Aschoffsche Rheumagranulom* besteht noch immer eine gewisse Unklarheit hinsichtlich der Pathogenese. *Aschoff* selbst hat das Knötchen als *primär produktive* Zellwucherung interpretiert, während die produktive Zellreaktion von anderen Autoren (*Talalajew*, *Klinge*) als sekundär, als Antwort auf eine primäre, exsudativ-degenerative Gewebsalteration aufgefaßt wurde. Nach *Klinge* wird der Prozeß durch ein fibrinöses Gewebsinfiltrat eingeleitet, das dieser Autor als «rheumatisches Frühinfiltrat» bezeichnet hat und das nach ihm mit einer Exsudation ins Bindegewebe und mit einer gleichzeitigen Degeneration der kollagenen Fasern verlaufen soll (Abb. 1–3). Die letztere soll nach *Klinge* eine «fibrinoide Faserdegeneration» im Sinne von *Neumann* (1880) sein, nämlich ein reversibler Vorgang, bei dem es durch ödematöse Aufquellung

[1] Auf Wunsch der Redaktion des Bulletin wird hier der Vortrag in stark gekürzter Form wiedergegeben; er erscheint in extenso in A.I.R. September 1962. (Arch. of Interamerican Rheumatology.)

1

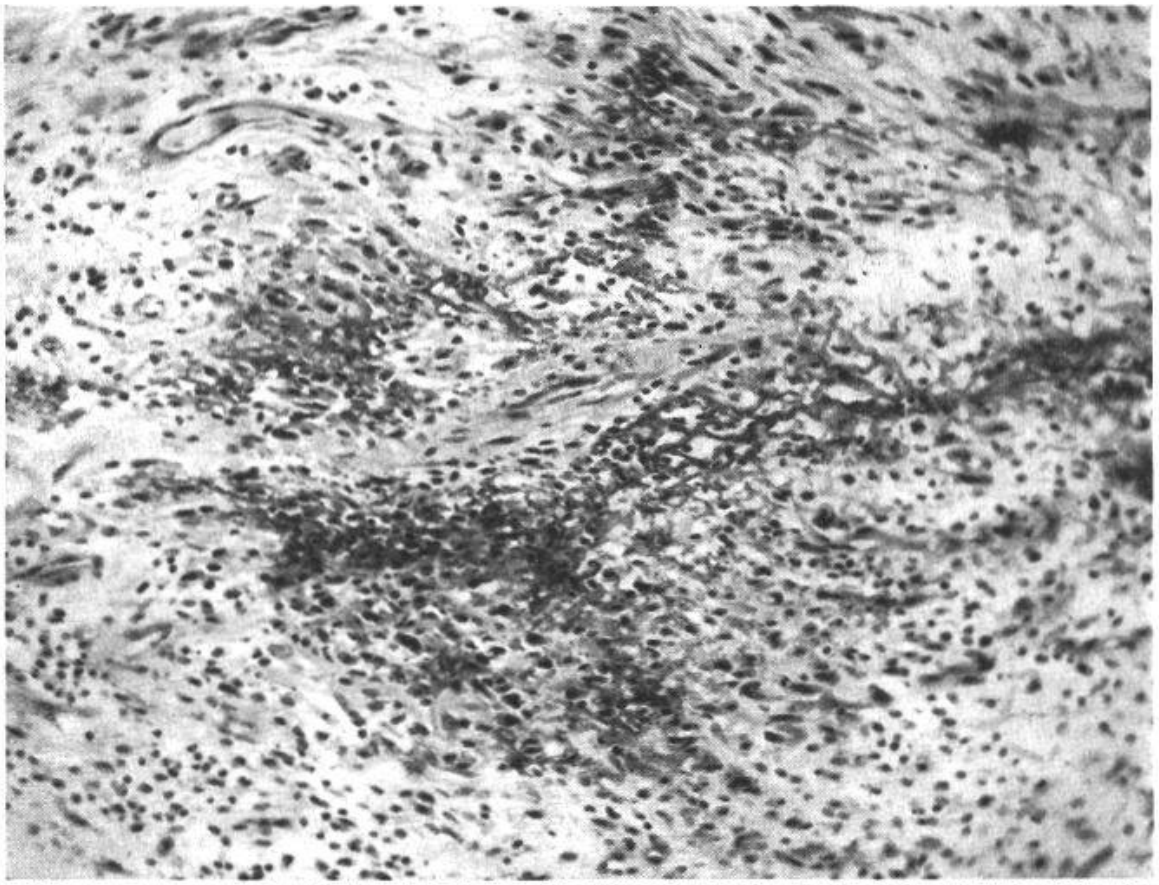

2



3



Abb. 1. Klingesches Frühinfiltrat, fibrinoide Degeneration des kollagenen Bindegewebes. Linke Hälfte zeigt (dunkel) die «Verquellung» der Grundsubstanz, rechte Hälfte zeigt (dunkle Fasernetze) die «Verquellung der Kollagenfasern». H.E., Vergrößerung 200-fach. – Abb. 2. Streifenförmiges rheumatisches Frühinfiltrat, bei Versilberung. Die gestreckt von oben nach unten verlaufenden Kollagenfasern sind in einem diagonal verlaufenden Streifen unterbrochen und in Silber-positive Fibrillengitter aufgelöst. Ag, Vergrößerung 100fach. – Abb. 3. Dasselbe Frühinfiltrat wie Abb. 2, bei PAS-Färbung, bei der Mucopolysaccharide (dunkel) in die Maschen der Netze, zum Teil auch in die Grundsubstanz der aufgelockerten Fasern eingelagert sind. PAS, Vergrößerung 100fach.

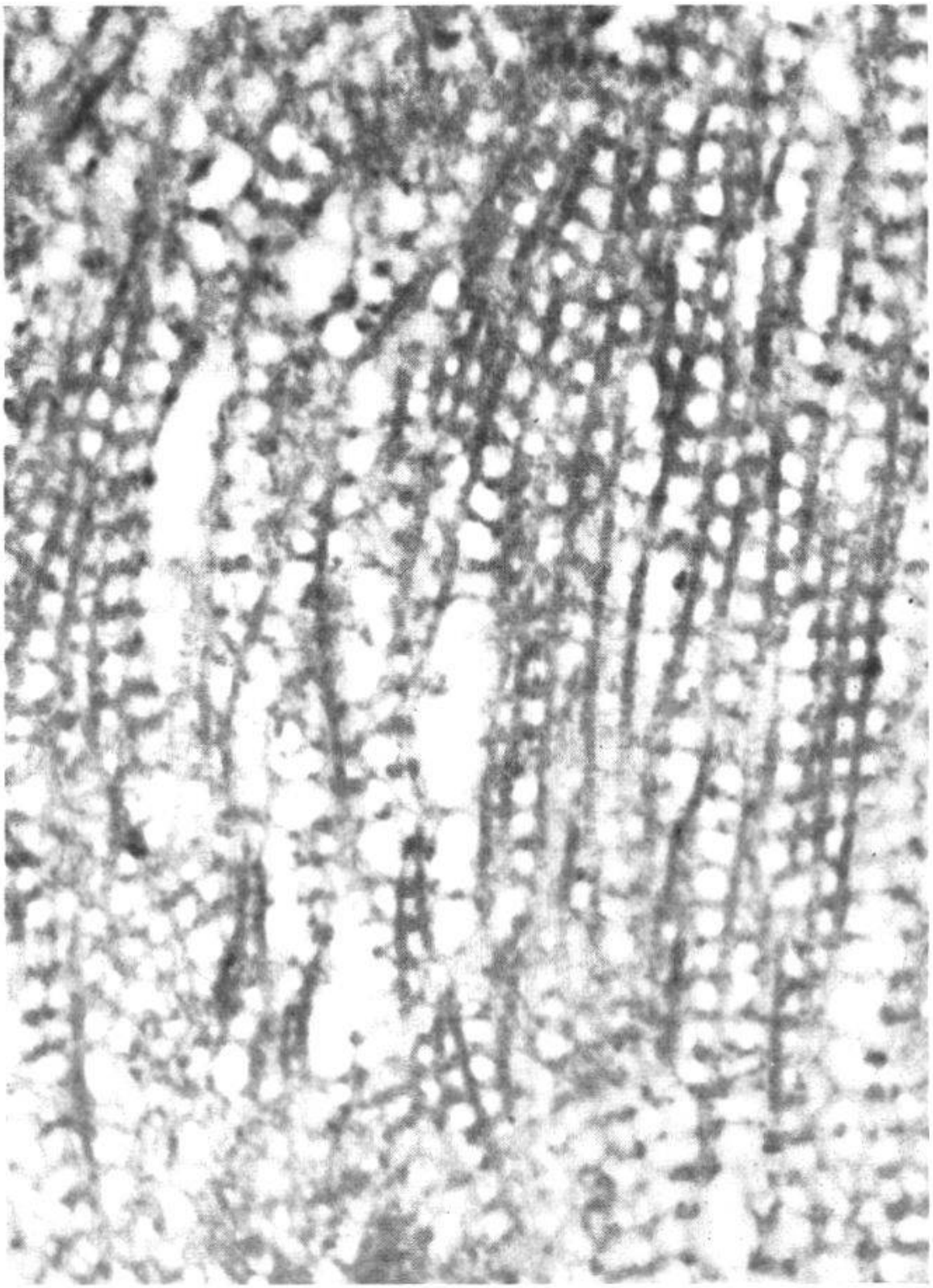

Abb. 4. Elektronenmikroskopischer Nachweis der Auflösung der kollagenen Fibrillen im Aschoffschen Knötchen, von uns als «strickleiterartige Umwandlung der Fibrillen» bezeichnet, Vergrößerung 60 000fach.

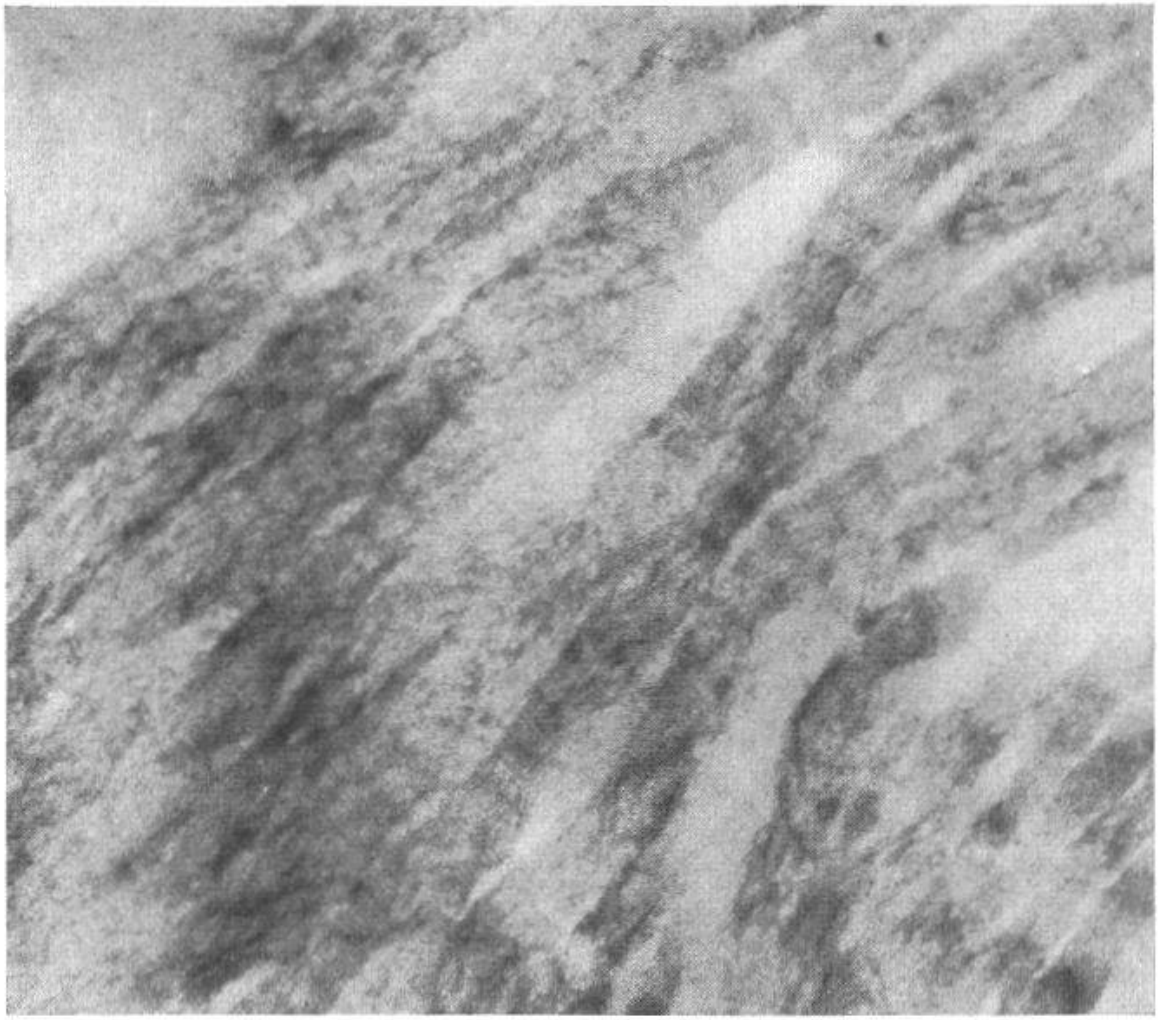

Abb. 5. Elektronenmikroskopischer Nachweis der Auflösung der kollagenen Fibrillen bei der fibrinoiden Nekrobiose der Ziegenarthritis. Vergrößerung 120 000fach.

der Bindegewebsgrundsubstanz zu einer Demaskierung der Kollagenfibrillen kommen soll, die dazu führt, daß sich die Fibrillen versilbern lassen. Der Prozeß verläuft in Phasen und soll reversibel sein.

Wir konnten die Klingesche Konzeption dieser Pathogenese bestätigen und zusätzlich zeigen, daß auch die Kollagenfibrillen bei diesem Prozeß geschädigt werden; elektronenmikroskopisch konnte der Vorgang bis zur Auflösung der Fibrillen in überzeugender Weise gezeigt werden (vgl. (Abb. 4).

Desgleichen konnte elektronenmikroskopisch der Beweis erbracht werden, daß auch in den Nodi und Noduli rheumatici bzw. in den Knoten der Rheumatoid Arthritis (PCP) das Bindegewebe auf analoge Weise der nekrobiotischen Auflösung verfällt. Auch hierbei handelt es sich um den Vorgang der «fibrinoiden Nekrobiose» des kollagenen Bindegewebes im Gelenkkapsel- und im Sehnenscheidengewebe.

Als drittes Beispiel zur Demonstration der für die rheumatischen bzw. rheumatoiden Erkrankungen so sehr charakteristischen fibrinoiden

Nekrobiose des Gelenk- und Sehnenbindegewebes wurde die von uns bereits veröffentlichte «Carpalarthritis der Ziege» herangezogen, bei der das Phänomen der «fibrinoiden Nekrobiose» in ganz besonders schwerem Grade nachgewiesen werden kann und wo wir die zugrunde liegenden Veränderungen sowohl histochemisch als auch elektronenmikroskopisch (Abb. 5) in schönster Weise demonstrieren konnten. Wir halten diese von uns[2] erstmals mitgeteilte spontane Ziegenarthritis für ein Analogon zur menschlichen PCP, d. h. zur rheumatoiden Arthritis.

Zusammenfassend sind wir auf Grund neuer Untersuchungen über die *Grundphänomene* der rheumatischen bzw. rheumatoiden Erkrankungen zum Schluß gekommen, daß sowohl dem Aschoffschen Knötchen der Febris rheumatica als auch den Rheumaknoten der Rheumatoid Arthritis ein wohl charakterisierter Entartungsvorgang des kollagenen Bindegewebes zugrunde liegt, das schon von *Klinge* (1930) als «fibrinoide Degeneration des kollagenen Bindegewebes» im Sinne von *Neumann* gedeutet worden war. Wir konnten diese Auffassung histochemisch und elektronenmikroskopisch bestätigen und dahingehend erweitern, daß wir beweisen konnten, daß das kollagene Bindegewebe bei diesem Vorgang bis zum Zerfall der Kollagenfibrillen zerstört wird. Unsere Untersuchungen wurden an geeignetem Material von Febris rheumatica, primär chronischer Polyarthritis und einer von uns bearbeiteten spontanen Carpalarthritis der Milchziege durchgeführt.

Résumé

Tenant compte des dernières recherches sur le phénomène fondamental des affections rhumatismales resp. rhumatoïdes, nous pouvons dire en résumé que les nodules d'Aschoff de la fièvre rhumatismale aussi bien que le nodule rhumatismal de l'arthrite rhumatoïde présentent l'image d'un processus tout à fait particulier de dégénérescence du tissu collagène. Celui-ci avait déjà été caractérisé par *Klinge* (1930) comme «dégénérescence fibrinoïde du tissu conjonctif collagène» dans le sens que lui donne *Neumann*. Par nos travaux histochimiques et à l'aide du microscope électronique, nous avons pu confirmer ce point de vue et encore le compléter, en montrant que, dans ce processus, le tissu conjonctif collagène s'altère jusqu'à sa destruction complète. Nos recherches ont été faites avec du matériel convenable de fièvre rhumatismale, de poly-

[2] *Büchi F.:* Innerschweiz. Bauernzeitung Nr. 35, 1959. – *v. Albertini A.* und *Böni A.* Atti Congr. int. Rheumat. (Rom) 17 (1961).

arthrite chronique endogène, et sur des cas d'arthrite spontanée du carpe, chez la jeune chèvre que nous avons étudiés tout spécialement.

Riassunto

Sulla base di nuove indagini sui fenomeni fondamentali delle malattie reumatiche, rispettivamente reumatoidi, siamo giunti alla conclusione che alla base, tanto del nodulo di Aschoff della febbre reumatica, quanto dei noduli reumatici dell'artrite reumatoide, si trovi un ben caratterizzato processo degenerativo del tessuto connettivo collageno, processo che già da *Klinge* (1930) venne considerato una «degenerazione fibrinoide del connettivo collageno» nel senso di *Neumann*. Ci è stato possibile confermare questa concezione mediante procedimenti istochimici e con l'aiuto del microscopio elettronico: inoltre ci fu possibile allargarla, in quanto riuscimmo a dimostrare che il tessuto connettivo collageno in questo processo vien distrutto fino alla disintegrazione delle fibrille collagene. Le nostre indagini si sono basate su appropriato materiale comprendente la febbre reumatica, la poliartrite cronica evolutiva ed una artrite carpale della capra da noi studiata.

Summary

On the basis of new investigations upon the fundamental phenomena of rheumatic and rheumatoid diseases, we have come to the conclusion that both the Aschoff nodules of febris rheumatica and the rheumanodules of rheumatoid arthritis are based on a well characterised degenerative process in the collagen connective tissue, as was already noted by *Klinge* (1930) as "fibrinoid degeneration of the collagen connective tissue" in the sense of *Neumann*. We were able to confirm this point of view both histochemically and electron microscopically, and to widen the concept by showing that the collagen connective tissue is destroyed in this process even to the disintegration of the collagen fibrilles. Our investigations were made on suitable material of febris rheumatica, of primary chronic polyarthritis and on material worked up by one of us from spontaneous carpal arthritis of a milk goat.