**Zeitschrift:** Bulletin der Schweizerischen Akademie der Medizinischen Wissenschaften = Bulletin de l'Académie suisse des sciences médicales = Bollettino dell' Accademia svizzera delle scienze mediche

**Herausgeber:** Schweizerische Akademie der Medizinischen Wissenschaften

**Band:** 19 (1963)

**Artikel:** Radiogoldverteilung im Knochenmark

**Autor:** Höfer, R. / Egert, H.

**DOI:** https://doi.org/10.5169/seals-307514

**Nutzungsbedingungen**

Die ETH-Bibliothek ist die Anbieterin der digitalisierten Zeitschriften auf E-Periodica. Sie besitzt keine Urheberrechte an den Zeitschriften und ist nicht verantwortlich für deren Inhalte. Die Rechte liegen in der Regel bei den Herausgebern beziehungsweise den externen Rechteinhabern. Das Veröffentlichen von Bildern in Print- und Online-Publikationen sowie auf Social Media-Kanälen oder Webseiten ist nur mit vorheriger Genehmigung der Rechteinhaber erlaubt. Mehr erfahren

**Conditions d'utilisation**

L'ETH Library est le fournisseur des revues numérisées. Elle ne détient aucun droit d'auteur sur les revues et n'est pas responsable de leur contenu. En règle générale, les droits sont détenus par les éditeurs ou les détenteurs de droits externes. La reproduction d'images dans des publications imprimées ou en ligne ainsi que sur des canaux de médias sociaux ou des sites web n'est autorisée qu'avec l'accord préalable des détenteurs des droits. En savoir plus

**Terms of use**

The ETH Library is the provider of the digitised journals. It does not own any copyrights to the journals and is not responsible for their content. The rights usually lie with the publishers or the external rights holders. Publishing images in print and online publications, as well as on social media channels or websites, is only permitted with the prior consent of the rights holders. Find out more

**Download PDF:** 12.07.2025

**ETH-Bibliothek Zürich, E-Periodica, https://www.e-periodica.ch**

D. K.: 616.71.018.41-073.7[9]

Aus der II. Medizinischen Universitätsklinik, Wien – Vorstand: Prof. K. Fellinger

# Radiogoldverteilung im Knochenmark

*Von R. Höfer und H. Egert*

Die spezifische Eigenschaft eines Teiles der zum RES gehörenden Zellen, kolloidale Substanzen einer bestimmten Teilchengröße, die in die Blutbahn gebracht werden, zu phagocytieren, sowie die Tatsache, daß die große Mehrzahl dieser Zellen – die Kupfferschen Sternzellen – in den Kapillaren der Leberläppchen liegen, bilden die physiologische Grundlage für die szintigraphische Darstellung der Leber. Die Reticuloendothelien, vor allem der Blutsinus der Milz und der Kapillaren des Knochenmarkes, nehmen unter normalen Bedingungen in Konkurrenz mit den Kupfferschen Sternzellen nur einen sehr geringen Anteil einer intravenös injizierten Kolloiddosis auf. So fanden wir bei einer früheren Untersuchung 0,046 % einer injizierten Dosis eines Radiogoldkolloids pro Gramm Gewebe in der Leber und nur 0,021 % pro Gramm Gewebe in der Milz. Im Knochenmark ließ sich nur eine vernachlässigbar geringe Menge Radiogold nachweisen (*Fellinger* und *Vetter* [1954]).

Wird ein Szintigramm mit der für die Leberszintigraphie üblichen Dosis von etwa 200 $\mu$C eines Radiogoldkolloids durchgeführt, so bildet sich im wesentlichen auch nur die Leber ab, in der Milz läßt sich eine geringe und im Knochenmark praktisch keine Speicherung nachweisen.

*Larsson* (1957) versuchte trotz der relativ geringfügigen Kolloidspeicherung im RES des Knochenmarkes dieses szintigraphisch darzustellen, indem er die Dosis des Radiogoldkolloids erhöhte. Es gelang ihm auch tatsächlich mit einer Testdosis von 2 mC das gesamte aktive rote Knochenmark im Becken, in den Wirbelkörpern, in den Rippen und im Schädel darzustellen. Er fand dabei eine deutliche Abhängigkeit der Speicherung vom Funktionszustand des Knochenmarkes – ein hyperplastisches Mark speichert viel Kolloid, ein hypoplastisches wenig bis keines (*Larsson* 1959).

*Kellershohn* und *Desgrez* (1962) hingegen konnten kürzlich zeigen, daß die szintigraphische Darstellung des aktiven Knochenmarkes auch

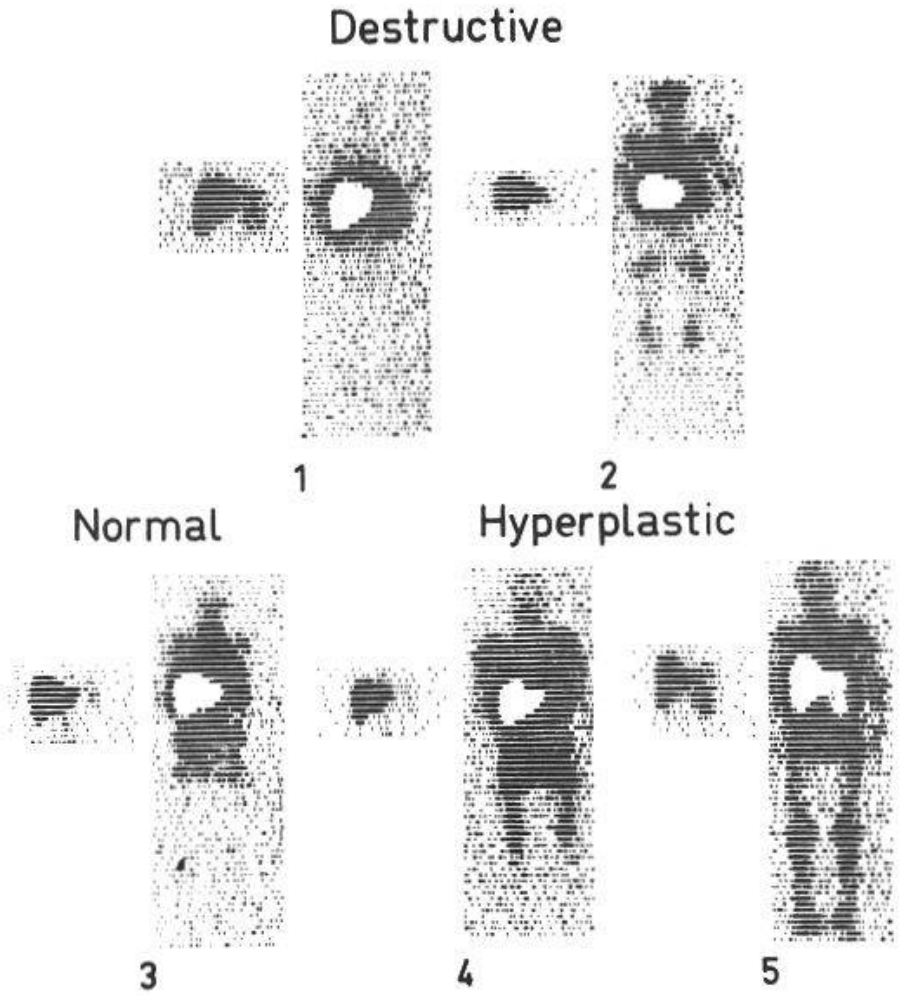


Abb. 1. Ganzkörperszintigramme von Patienten mit normalem, destruiertem und hyperplastischem Knochenmark nach intravenöser Injektion von 1–2 mC kolloidalem $Au^{198}$ (aus: *Larsson L. G.:* Medical Radioisotope Scanning, IAEA, Vienna 1959, p. 117).

mit einer Testdosis von nur 200 $\mu$C gelingt, wenn es sich um Patienten mit einer Lebercirrhose handelt, die gleiche Beobachtung machten auch, wie im vorangegangenen Vortrag demonstriert wurde, *Magnenat* und *Delaloye*.

Vergleicht man die Szintigramme von *Kellershohn*, *Desgrez* und *Larsson*, so hat man den Eindruck, daß bei den Cirrhotikern von *Kellershohn* und *Desgrez* der im Knochenmark gespeicherte Anteil des injizierten Kolloids wesentlich höher ist als selbst bei den «hyperplastischen» Patienten von *Larsson*. Es ist nämlich *Larsson* im Gegensatz zu *Kellershohn* und *Desgrez* bei keinem der demonstrierten Fälle gelungen, Leber und Knochenmark gleichzeitig in einem Szintigramm darzustellen, da die Aktivität in der Leber stets um so viel höher war als im Knochenmark, daß der Druckwerksmechanismus des Szintigraphen aussetzte (Abb. 1). Bei den Szintigrammen von *Kellershohn* und *Desgrez* hingegen scheint die Knochenmarksspeicherung stellenweise der Leberspeicherung nahezukommen (Abb. 2).



Abb. 2. Ganzkörperszintigramm eines Patienten mit schwerer Lebercirrhose nach intravenöser Injektion von 200 $\mu$C kolloidalem $Au^{198}$ (aus: *Kellershohn* und *Desgrez*, Strahlentherapie, Sonderbd. **45**, 358 [1963]).

Es ist nach diesen eben angeführten Beobachtungen also offenbar so, daß die normale Aufteilung einer intravenös injizierten Kolloiddosis zwischen hepatischem und extrahepatischem RES unter bestimmten pathologischen Bedingungen beträchtliche Verschiebungen erfahren kann. Die möglichen Ursachen für eine solche abnorme Verteilung eines Kolloids im RES lassen sich am besten erkennen, wenn man sich vor Augen hält, daß die Vorgänge nach intravenöser Injektion eines Kolloids der Dynamik eines irreversiblen Dreiraumsystems (*Veall* und *Vetter* 1958), wie es in Abb. 3 dargestellt ist, entsprechen.

Der Raum A in diesem Schema stellt den intravaskulären Raum dar, der Raum B Leber und Milz (diese beiden Organe können, da sie in bezug auf den Blutstrom hintereinandergeschaltet sind, als ein Raum

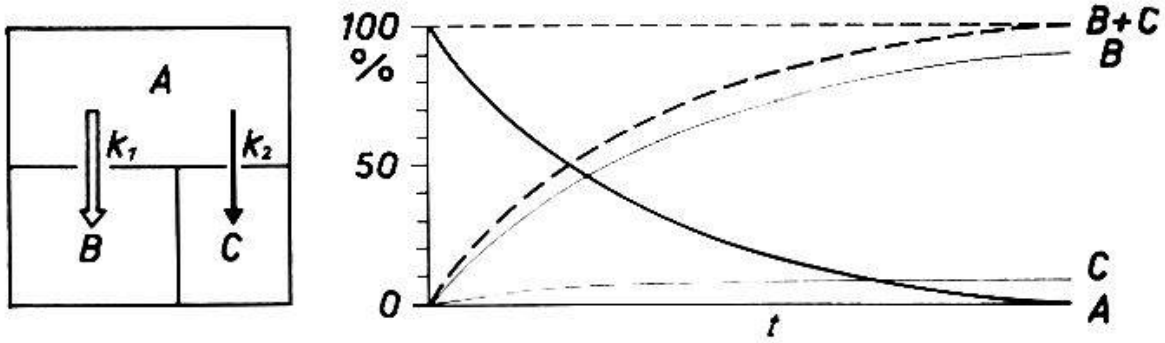


Abb. 3. Schematische Darstellung eines irreversiblen Dreiraumsystems (Einzelheiten siehe Text).

angesehen werden), und der Raum C das Knochenmark (Abb. 3 links). Ein intravenös injiziertes Kolloid verteilt sich zunächst im Raum A und wird, einer Exponentialfunktion folgend, in die Räume B und C abströmen. Die exponentielle Verschwindekurve (A) ist im rechten Teil der Abb. 3 dargestellt. Die Konzentration in den Räumen B und C zusammen steigt einer umgekehrten Exponentialfunktion (Kurve B + C, Abb. 3 rechts) folgend an, die das Spiegelbild der Kurve A und die Summe der Kurven B und C ist. Ein wie großer Anteil des in der Zirkulation (Raum A) enthaltenen Kolloids nun im Knochenmark (Raum C) gespeichert wird, wird vom Größenverhältnis der Transferrate von A nach B ($K_1$) bzw. von A nach C ($K_2$) bestimmt werden. Das Verhältnis dieser beiden Größen zueinander kann zugunsten einer höheren Speicherung im Knochenmark verschoben sein, indem entweder ein *relativ kleinerer* Anteil von A in der Zeiteinheit nach B transferiert wird (wie etwa bei der Lebercirrhose), oder indem ungekehrt ein *relativ größerer* Anteil des in A enthaltenen Kolloids in der Zeiteinheit nach C transferiert wird (wie etwa bei einem hyperplastischen Knochenmark).

Der ideale experimentelle Beweis dieser theoretischen Überlegungen wäre die direkte Bestimmung des durch das Knochenmark aufgenommenen Anteils einer intravenös injizierten Kolloiddosis. Dies ist aber praktisch unmöglich, weshalb wir in folgender Weise vorgegangen sind: Die Verschwindekurve einer intravenös injizierten Radiogolddosis aus der Zirkulation läßt sich entweder durch die Messung fortlaufend entnommener Blutproben selbst bestimmen, oder man bestimmt den Aktivitätsabfall im Blut durch Messungen an der Körperoberfläche über einem gefäßreichen Gebiet. Für solche Messungen an der Körperoberfläche ist der Kopf des Patienten besonders geeignet, da die Durchmischungsverhältnisse hier günstig sind und auch gegen die zunehmende Aktivitätsanreicherung in der Leber ausreichend abgeschirmt werden kann (*Höfer* und *Vetter* 1958). Die Methode der Bestimmung der Verschwindekurve kolloidalen Radiogoldes aus dem Blut durch Messungen

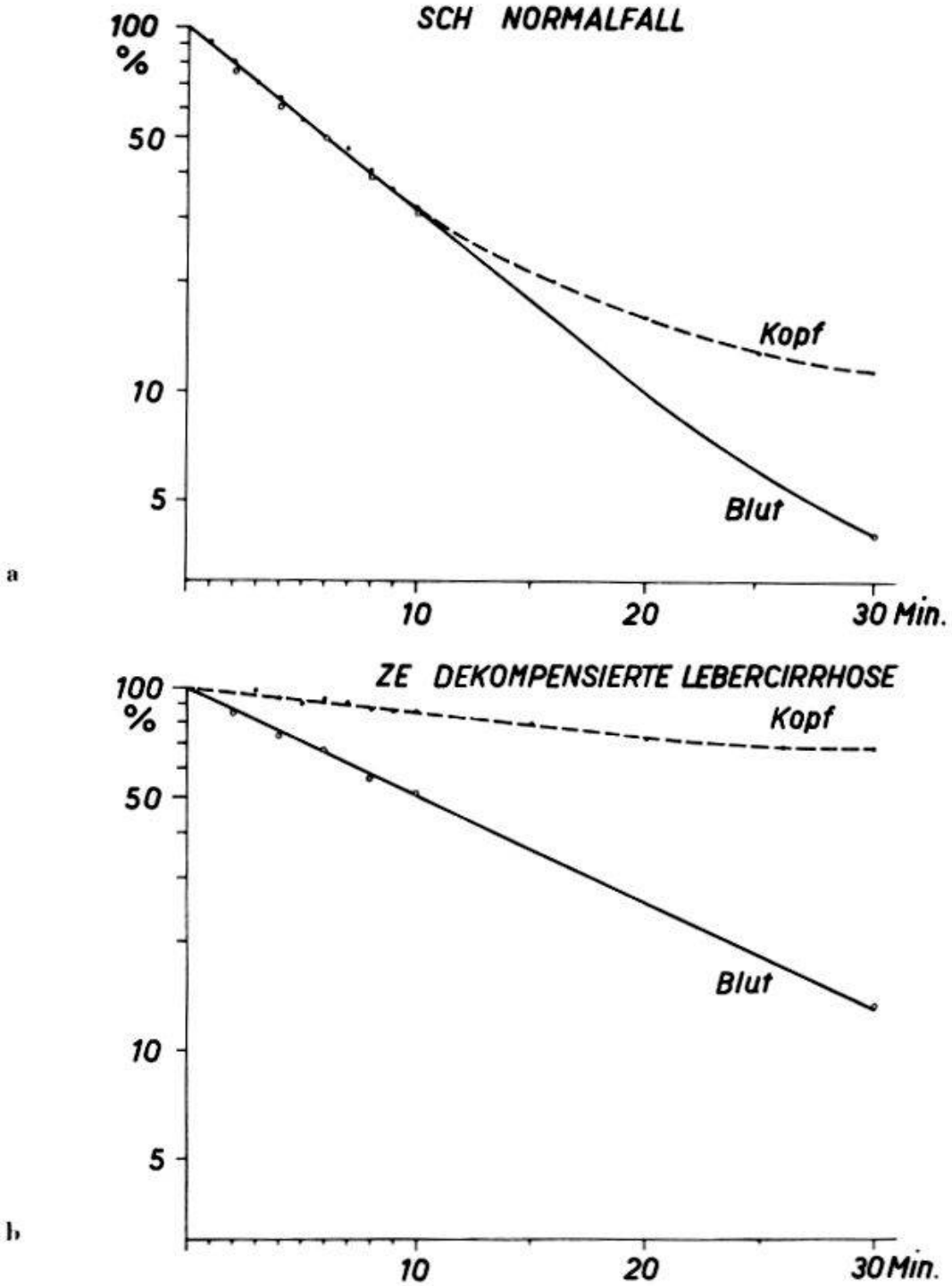


Abb. 4. Typische Beispiele von Verschwindekurven einer intravenös injizierten Radiogolddosis aus dem Blut. Die Einzelmessungen zur Bestimmung der Verschwindekurven wurden bei jedem Patienten gleichzeitig einmal durch Messungen von Blutproben direkt und einmal durch Messungen an der Körperoberfläche über dem Kopf durchgeführt (Einzelheiten siehe Text).

über dem Kopf setzt selbstverständlich voraus, daß in dem vom Detektor «gesehenen» Bereich keinerlei kolloid*speicherndes* Gewebe vorhanden ist: nur dann wird die gleichzeitige Bestimmung der Radiogoldclearance einerseits aus Blutproben direkt und andererseits durch Messungen an der Körperoberfläche über dem Kopf identische Kurven ergeben.

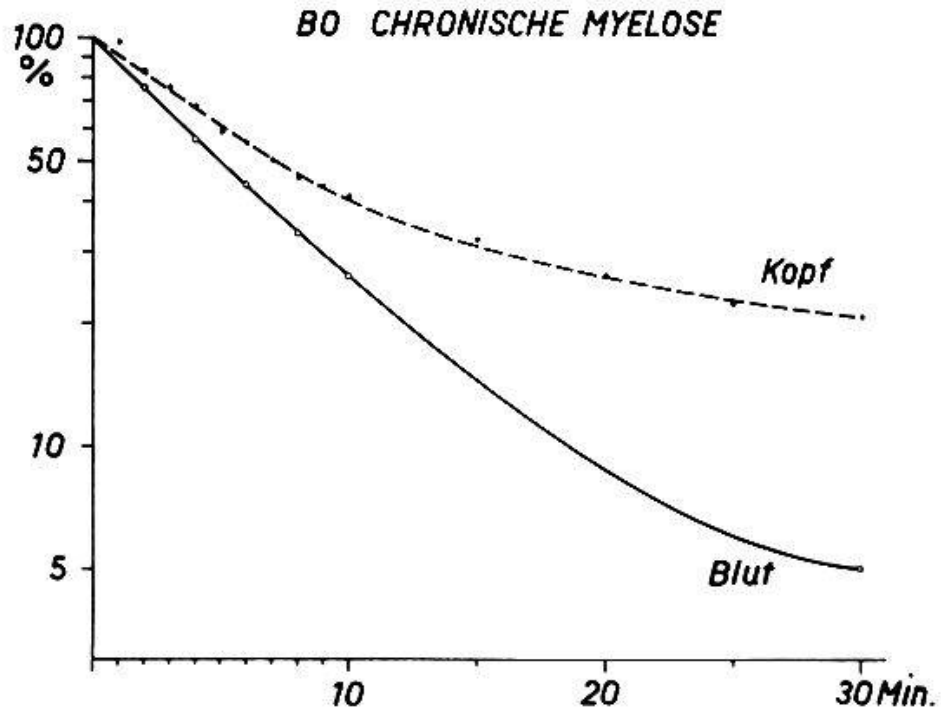


c

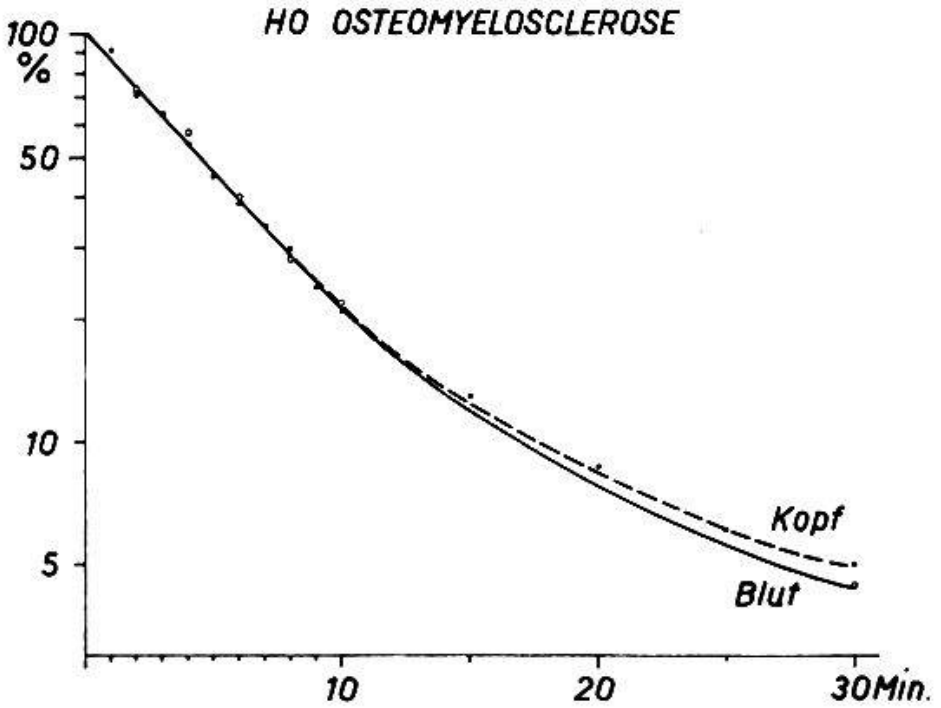


d

Wir haben aber in den vorher besprochenen szintigraphischen Untersuchungen von *Larsson* und *Kellershohn/Desgrez* gesehen, daß unter bestimmten Voraussetzungen die reticuloendothelialen Zellen des in den Schädelknochen enthaltenen Knochenmarkes in beträchtlichem Ausmaß Radiogold zu speichern imstande sind. In einem solchen Fall wird man daher bei Messungen über dem Kopf neben der Abnahme der Radiogoldkonzentration im Blut die stetige Zunahme der Aktivität des im Knochenmark gespeicherten Radiogoldes mitmessen. Die gleichzeitige Bestimmung der Radiogoldclearance aus Blutproben und aus

Messungen über dem Kopf wird daher keine übereinstimmenden Ergebnisse zeigen, da die über dem Kopf gemessene Kurve um so flacher verlaufen wird, je mehr Radiogold im Knochenmark der Schädelknochen gespeichert wird.

In Abb. 4 sind vier Kurventypen abgebildet, wie wir sie bei solchen Untersuchungen bisher erhalten haben. Beim *Normalfall* (leber- und knochenmarksgesund, Abb. 4a) verlaufen die Verschwindekurven, die einerseits aus Messungen von Blutproben und andererseits aus Messungen über dem Kopf bestimmt wurden, wie erwartet, zunächst völlig identisch. Ab der 12. min allerdings verläuft die Kopfkurve etwas flacher, da auch beim Normalen offensichtlich schon eine, wenn auch geringe Radiogoldspeicherung im Knochenmark der Schädelknochen zur Wirkung kommt. Nach 30 min finden wir über dem Kopf noch etwa 11% der (durch Extrapolation nach Null bestimmten) Initialaktivität, im Blut nur etwa 5%.

Bei einem Patienten mit einer schweren dekompensierten *Lebercirrhose* (Abb. 4b) weichen die entsprechend flacheren Verschwindekurven von Beginn an beträchtlich voneinander ab, die Kolloidspeicherung im Knochenmark ist als Folge der stark herabgesetzten Leberspeicherung sehr hoch, und nach 30 min finden wir über dem Kopf immer noch 70% der Ausgangsaktivität. Als Ausdruck der insgesamt stark verminderten Radiogoldclearance bei Lebercirrhosen ist auch die Blutaktivität nach 30 min mit 13% noch relativ hoch. Eine Kontrollmessung nach 6 Std. ergab in diesem Fall jedoch eine Blutaktivität von praktisch Null, während die Aktivität über dem Kopf nahezu gleich geblieben war.

Abb. 4c gibt die Verhältnisse bei einem *hyperplastischen Knochenmark* wieder; es handelt sich hier um eine reifzellige chronische Myelose. Die beiden Kurven weichen ebenfalls von Beginn an deutlich voneinander ab, und nach 30 min messen wir über dem Kopf noch 21% der initialen Aktivität, während im Blut, wie beim Normalfall, nur mehr 5% der Ausgangsaktivität nachzuweisen sind. Es scheint also hier so zu sein, daß die pathologisch hohe Knochenmarksspeicherung nicht durch eine Verminderung der Leberspeicherung, sondern durch eine Hyperplasie des RES im Knochenmark verursacht wurde.

Die in Abb. 4d wiedergegebene Untersuchung rundet das Bild insofern ab, als sich hier Blut- und Kopfkurve bis zur 30. min völlig decken. Der Endwert von 5% entspricht der 30-min-Konzentration im Blut des Normalfalles. Es handelt sich bei dieser Patientin um das Vollbild einer *Osteomyelosklerose*, bei der keinerlei Knochenmarksaktivität mehr vorhanden ist.

Die beiden Kurven, die bei der Untersuchung einerseits eines Patienten

mit einem hyperplastischen, andererseits mit einem aplastischen Knochenmark erhalten wurden, stellen extreme Verhältnisse dar, und es war besonders eindrucksvoll zu beobachten, wie z. B. Patienten mit einer Polycythaemia vera je nach dem Stadium der Erkrankung sehr verschiedene Kurventypen boten. Wir konnten sowohl exquisit «hyperplastische» Kurven beobachten als auch solche, die weitgehend dem gezeigten Typ einer Osteomyelosklerose ähnlich waren. Es stimmt dies völlig mit dem klinischen Verlauf dieser Erkrankung und auch mit den szintigraphischen Beobachtungen von *Engstedt* u. Mitarb. (1958) überein.

Unsere bisherigen Untersuchungen haben also gezeigt, daß das Ausmaß der Kolloidspeicherung im Knochenmark beträchtlichen Schwankungen unterlegen ist. Die Speicherung ist am stärksten, wenn die konkurrierende Leber, wie bei der Cirrhose, nur sehr wenig Kolloid in ihr RES aufnimmt. Bei Erkrankungen, die mit einer Hyperplasie des Reticulums des Knochenmarkes einhergehen, kommt es ebenfalls zur Aufnahme eines größeren Anteils einer intravenös injizierten Kolloiddosis, auch wenn die Kolloidclearance durch das Leber-RES normal ist, und sie ist herabgesetzt bis fehlend, wenn Knochenmark zugrunde gegangen ist.

Da vor allem Wirbelsäule, Rippen und Becken viel aktives Knochenmark enthalten, müssen diese Verhältnisse bei der Interpretation von Leberszintigrammen, insbesondere dann, wenn es sich um Lebercirrhosen handelt, berücksichtigt werden.

Auf die sich weiter ergebende Möglichkeit der szintigraphischen Darstellung des Knochenmarkes wurde bereits von *Larsson* und *Kellershohn/Desgrez* hingewiesen.

Die beschriebene Untersuchungstechnik läßt aber auch Schlüsse auf den Funktionszustand des Knochenmarkreticulums zu und gibt typische Befunde bei einer Reihe von hämatologischen Erkrankungen, wobei vor allem auch Aussagen über das Stadium der Erkrankung, wie z. B. bei Polycythämien, möglich sind. Weitere Untersuchungen werden zeigen müssen, ob dieser Methode auch eine allgemein diagnostische Bedeutung zukommt.

Schließlich muß auch noch darauf hingewiesen werden, daß sich für die Bestimmung der Leberdurchblutung aus der Radiogoldclearance neue Aspekte ergeben. Bei Bestimmung der Radiogoldclearance durch Messungen an der Körperoberfläche wird eine erhöhte Kolloidspeicherung im Knochenmark zu einer Abflachung der Verschwindekurve führen. Bei Bestimmung der Radiogoldclearance durch Messungen von Blutproben kann andererseits eine erhöhte Leberdurchblutung vorge-

täuscht werden, wie es z. B. *Benhamou* bei Polycythaemikern beobachtet hat, wenn abnorm viel Kolloid in das Knochenmark aufgenommen wird.

Sicher ist jedenfalls, daß es notwendig sein wird, der Kolloidaufnahme in das Knochenmark mehr Aufmerksamkeit zu schenken als bisher.


### *Zusammenfassung*

Die ideale Voraussetzung für die szintigraphische Darstellung eines Organes, daß nämlich der Strahlungsträger ausschließlich von dem betreffenden Organ aufgenommen wird, ist für die Leberszintigraphie mit kolloidalem Radiogold für praktische Zwecke gegeben. Es phagocytiert zwar auch das extrahepatische RES das Kolloid, doch überwiegt die Phagocytose des RES in der Leber unter normalen Bedingungen bei weitem.

*Kellershohn* und *Desgrez* konnten in letzter Zeit zeigen, daß unter pathologischen Verhältnissen – z. B. bei der Lebercirrhose – die Speicherung des kolloidalen Goldes im RES des Knochenmarkes so stark erhöht sein kann, daß sich im Szintigramm das ganze Skelett abbildet und dadurch die Deutung von Leberszintigrammen erschwert wird.

Durch kinetische Untersuchungen kann gezeigt werden, daß für eine solche pathologisch hohe Kolloidspeicherung im RES des Knochenmarkes zwei Mechanismen verantwortlich sein dürften: entweder ist die Aufnahme des Kolloids in die Leber erniedrigt, und das RES des Knochenmarkes nimmt daher auch bei einer normalen Clearance für kolloidales Radiogold einen größeren Anteil des injizierten Kolloids auf – wie etwa bei der Lebercirrhose; oder es ist die Radiogoldclearance durch das Knochenmark abnorm hoch, so daß es bei der Kompetition mit der Leber stärker in Erscheinung tritt – wie etwa bei Polycythämien und Leukämien.



### *Résumé*

La condition idéale pour la représentation scintigraphique d'un organe, que la substance radioactive soit entièrement absorbée par l'organe examiné, est remplie et permet l'exploration pratique du foie avec de l'or radioactif colloïdal. Il est vrai que le système réticulo-endothélial extrahépatique phagocyte aussi du colloïde, mais c'est absolument négligeable vis-à-vis de la phagocytose par le SRE du foie dans des conditions normales.

*Kellershohn* et *Desgrez* ont pu démontrer dernièrement que dans des conditions pathologiques – p. ex. dans la cirrhose du foie – l'absorption de l'or colloïdal dans le SRE de la moelle osseuse peut être si élevée que

dans le scintigramme on voit le squelette entier, ce qui rend plus difficile l'interprétation du scintigramme.

A l'aide d'examens répétés, on peut montrer que deux mécanismes différents jouent un rôle dans l'absorption exagérée du SRE de la moelle osseuse: d'une part, la fixation du colloïde dans le foie est diminuée et le SRE de la moelle reçoit une partie plus grande que la normale du colloïde injecté, malgré une clearance normale pour l'or radioactif colloïdal; ou bien la clearance pour l'or radioactif dans la moelle osseuse est trop élevée, si bien qu'elle entre en compétition avec celle du foie davantage qu'en temps normal – comme dans les polycythémies et les leucémies.


*Riassunto*

Il presupposto ideale per la rappresentazione scintigrafica di un organo, che cioè la sostanza radioattiva venga assorbita esclusivamente dall'organo in questione, si realizza in pratica nella scintigrafia epatica con l'oro colloidale radioattivo. Il colloide viene fagocitato anche dal sistema reticoloendoteliale, tuttavia la fagocitosi epatica in circostanze normali è di gran lunga maggiore.

Ultimamente *Kellershohn* e *Desgrez* sono riusciti a dimostrare che in condizioni patologiche, p. es. nella cirrosi epatica, la tesaurizzazione dell'oro colloidale nel s. r. e. del midollo osseo può essere elevata a un punto tale che tutto lo scheletro viene raffigurato sullo scintigramma in modo da rendere difficile l'interpretazione di scintigrammi epatici.

Per mezzo di ricerche cinetiche è possibile dimostrare che di una tale tesaurizzazione di colloide particolarmente elevata nel s. r. e. del midollo osseo sarebbero responsabili due meccanismi: o l'assimilazione del colloide nel fegato è diminuita, e perciò il s. r. e. del midollo osseo assorbe (anche se il clearence per l'oro colloidale è normale) una parte maggiore della sostanza iniettata (come press'a poco avviene nella cirrosi epatica), o il clearence dell'oro radioattivo attraverso il midollo osseo è elevato in modo anormale, cosicchè nella competizione col fegato esso viene posto maggiormente in evidenza (com'è il caso nella policitemia e nelle leucemie).



*Summary*

Colloidal gold is a nearly ideal tracer for the scintigraphic visualisation of the liver. Under normal conditions colloidal gold is specifically localized in the RES cells of the liver. The uptake of the colloid by the extrahepatic RES is of minor importance only.

*Kellershohn* and *Desgrez* have shown recently that under pathological

conditions, such as cirrhosis of the liver, however, the localisation of the colloid in the extrahepatic RES – in the bone marrow – is increased to such an extent that the whole skeleton shows up in the scintigramm.

It could be shown that two mechanisms are responsible for such a pathological distribution of colloidal gold: either the liver efficiency for the colloid is abnormally low, and, therefore, the RES of the bone marrow takes up an abnormally high proportion of the injected dose, as in liver cirrhosis; or the colloid clearance of the bone marrow is abnormally high as in polycythaemia and leucaemia.

*Benhamou J. P.:* Etude expérimentale et clinique de la granulopexie au moyen de l'or colloïdal radioactif, Thesis, Centre des Isotopes de l'Hôpital Beaujon.

*Engstedt L., Franzén S., Jonsson L.* und *Larsson L. G.:* In vivo localisation of colloidal $Au^{198}$ intravenously injected in Polycythaemia vera. Acta radiol. (Stockh.) **49,** 66 (1958).

*Fellinger K.* und *Vetter H.:* Strahlentherapie Sonderbd. **33,** 175 (1955).

*Höfer R.* und *Vetter H.:* Strahlentherapie Sonderbd. **38,** 115 (1958).

*Kellershohn C.* und *Desgrez A.:* Strahlentherapie Sonderbd. **45,** 358 (1963).

*Larsson L. G.* und *Jonsson L.:* Total body scintigrams. Svenska Läk.-Tidn. **54,** 1817 (1957).

*Larsson L. G.:* Medical Radioisotope Scanning. IAEA, Vienna (1959), p. 117.

*Veall N.* und *Vetter H.:* Radioisotope techniques in clinical research and diagnosis. Butterworth & Co. (1958), p. 181.