Zeitschrift: Bulletin der Schweizerischen Akademie der Medizinischen Wissenschaften = Bulletin de l'Académie suisse des sciences médicales = Bollettino dell' Accademia svizzera delle scienze mediche

Herausgeber: Schweizerische Akademie der Medizinischen Wissenschaften

Band: 26 (1970)

Artikel: Knorpeltransplantationen in der plastischen Chirurgie

Autor: Clodius, L.

DOI: https://doi.org/10.5169/seals-307834

Nutzungsbedingungen

Die ETH-Bibliothek ist die Anbieterin der digitalisierten Zeitschriften auf E-Periodica. Sie besitzt keine Urheberrechte an den Zeitschriften und ist nicht verantwortlich für deren Inhalte. Die Rechte liegen in der Regel bei den Herausgebern beziehungsweise den externen Rechteinhabern. Das Veröffentlichen von Bildern in Print- und Online-Publikationen sowie auf Social Media-Kanälen oder Webseiten ist nur mit vorheriger Genehmigung der Rechteinhaber erlaubt. Mehr erfahren

Conditions d'utilisation

L'ETH Library est le fournisseur des revues numérisées. Elle ne détient aucun droit d'auteur sur les revues et n'est pas responsable de leur contenu. En règle générale, les droits sont détenus par les éditeurs ou les détenteurs de droits externes. La reproduction d'images dans des publications imprimées ou en ligne ainsi que sur des canaux de médias sociaux ou des sites web n'est autorisée qu'avec l'accord préalable des détenteurs des droits. En savoir plus

Terms of use

The ETH Library is the provider of the digitised journals. It does not own any copyrights to the journals and is not responsible for their content. The rights usually lie with the publishers or the external rights holders. Publishing images in print and online publications, as well as on social media channels or websites, is only permitted with the prior consent of the rights holders. Find out more

Download PDF: 01.07.2025

ETH-Bibliothek Zürich, E-Periodica, https://www.e-periodica.ch

Aus der Abteilung für plastische Chirurgie,
Chirurgische Universitätsklinik B, Kantonsspital, Zürich

Knorpeltransplantationen in der plastischen Chirurgie

L. Clodius

Der Knorpel ist dem plastischen Chirurgen ein beliebtes Mädchen für alles: Er ist in genügenden Mengen vorhanden, an der Entnahmestelle gut entbehrbar, er lässt sich auf verschiedenste Arten leicht formen und in den Defekt passen; als bradytrophes Gewebe, durch Diffusion ernährt, ist er äusserst genügsam. Als autogenes Transplantat überlebt er, im Gegensatz zu Knochen, auch in heterotoper Lage, wo er der früheren funktionellen Beanspruchung nicht mehr ausgesetzt ist.

Schema 1
Stützgewebe

Knochen		
Knorpel	histologisch aus	
		Grundsubstanz gibt – Druckfestigkeit – stabilisierende Funktion
		Fasern (Spezialisation) – Zugfestigkeit – Elastizität
		Zellen (Antigenfaktoren)
		Perichondrium

Histologisch gehört der Knorpel, mit dem Knochen, zum Stützgewebe mesenchymaler Herkunft (s. Schema 1).

Dank seiner Grundsubstanz vermag der Knorpel Kräfte zu stabilisieren und Druck auszuhalten. Die ihn durchflechtenden Faserstrukturen verleihen Zugfestigkeit und Elastizität. Sozusagen sekundär, als spärliche Inseln, liegen die Chondrozyten in der Grundsubstanz. Das Perichondrium ist ein Teil der allgemeinen Bindegewebshaut des Skeletts. Als verbindende Schicht mit der Umgebung ist es Quelle der Ernährung und des Wachstums durch Apposition.

Schema 2 zeigt das Vorkommen der drei Knorpelarten. Rippen- und Ohrknorpel dienen am häufigsten zur Transplantation.

Schema 2
Knorpelarten

Hyaliner Knorpel Rippe Nasenseptum Nasenflügel Gelenke	Interzellularsubstanz: Albuminoid 7% Kollagenfasern } 84% Chondroitinsulfat } 84%
Faserknorpel Meniskus Bandscheibe	Spezialisiert durch Überwiegen der kollagenen Fasern
Elastischer Knorpel Ohrmuschel Larynx	Besteht aus hyalinem Knorpel mit elastischen Fasern

Die Transplantation von Knorpel als immunologisches Problem

Kornea und Knorpel sind die einzigen Gewebe, die als Homotransplantate sehr lang befriedigend überleben können. Die Knorpelgrundsubstanz, frei von Antigenizität, umschliesst, wie eine künstliche Diffusionskammer, die individualspezifischen Chondrozyten. Diese Knorpelgrundsubstanz hindert die Antigen-Antikörper-Reaktion im Empfängergewebe.

Für die Verwendung frischer Homotransplantate muss man wissen, dass Knorpelgewebe den Tod des Organismus um 72 Stunden überlebt (GIBSON u. Mitarb.). Frische Knorpelhomotransplantate können bis 14 Tage in Ringer-Lösung bei +3° C vital erhalten werden. Konserviert wurden Homo- und Heterotransplantate durch Merthiolate-Lösung, 50–70% Alkohol, Erhitzung auf 47° C, Abkühlung auf —15 bis 138° C, durch Einbetten in Acrylat-Kunststoff. Dadurch werden die Zellen getötet und die Grundsubstanz stabilisiert. Es bleibt Material, das am Stoffwechsel seines Empfängers nicht mehr teilnimmt, eine Art biologischer Prothese, die einfacher und besser durch die inerten, sogenannten «medical grade silicones» ersetzt wird.

Bei den lebenden Homotransplantaten kommt es trotz der anfänglichen Schutzfunktion der Grundsubstanz nach Jahren zu einer mehr oder weniger bedeutsamen Resorption, wie dies besonders von PEER nachgewiesen wurde. Das lebende, körpereigene Knorpelgewebe ist sowohl bezüglich Resorption wie Infektanfälligkeit das beste Transplantat. Aus dem Bestreben, dem Patienten das Optimum zu bieten, wenn auch unter grösserem Aufwand und mehr Zeit, haben wir nur Erfahrung mit vitalen, autologen Knorpeltransplantaten.

Soll man Knorpel mit oder ohne Perichondrium transplantieren? Klinisch ist nicht erwiesen, dass das Perichondrium seine Funktion des appositionellen Wachstums behält. Die in praxis verpflanzten Knorpelsegmente behalten ausserdem nur an einer Kante ihr Perichondrium.

Das Schicksal des autoplastisch transplantierten Knorpels

Experimentelle und klinische Beobachtungen zeigen, dass ein gewisses Wachstum bei embryonalen oder sehr jugendlichen Transplantaten vorkommen kann, jedoch von unbedeutendem Ausmass (WILFLINGSEDER).

Schema 3 gibt eine Übersicht der Rekonstruktionsmöglichkeiten mit Knorpel im Gesichtsbereich.

Schema 3
Knorpelrekonstruktionen im Gesichtsbereich

Stirn	Knochendefekte, Konturdefekte } Ersatz durch «diced cartilage» nach PEER
Ohr	Partielle Rekonstruktion durch: – freies «composite»-Transplantat – freies Knorpeltransplantat – gestieltes «composite»-Transplantat Totale Rekonstruktion durch: – «diced cartilage» vorgeformt
Orbitagegend	Lider: Tarsalplattenrekonstruktion durch: – freies Ohrknorpeltransplantat – vortransplantiertes, gestieltes Transplantat Orbita: Orbitabodenrekonstruktion durch: – freies Rippenknorpeltransplantat Ersatz von Orbitafüllgewebe durch: – «diced cartilage» ungeformt Jochbeingegend: Aufbau durch – diced cartilage» ungeformt
Nase	Nasenrücken: Aufbau durch: – freies Rippen- oder Septumknorpeltransplantat – «diced cartilage» ungeformt Nasenflügel: Ersatz durch – freies oder gestieltes «composite»-Transplantat – vortransplantiertes «composite»-Transplantat
Mund-Kinn-Gegend	Oberkiefer, Alveolarkamm, Kinn: Aufbau durch – freie, geformte Rippen- oder Septumknorpeltransplantate – «diced cartilage», ungeformt

Aus der Vielfalt der Möglichkeiten demonstrieren sechs Beispiele die Anwendung von Knorpel zur Wiederherstellung der Kontur, als Füllsubstanz, als Stützsubstanz (Abb. 1–6).

a

b

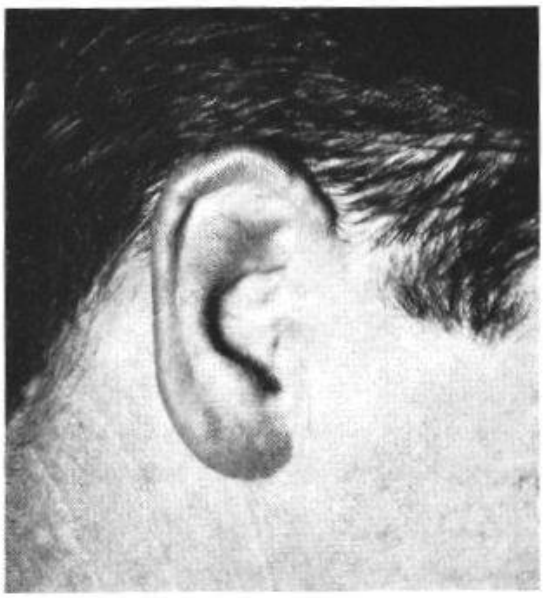

c

Abb. 1. Defekt des obern Ohrpoles infolge Traumas. Nach Rekonstruktion der Hautbedeckung hält eine dem gleichen Ohr entnommene Knorpelspange die Kontur aufrecht.

a

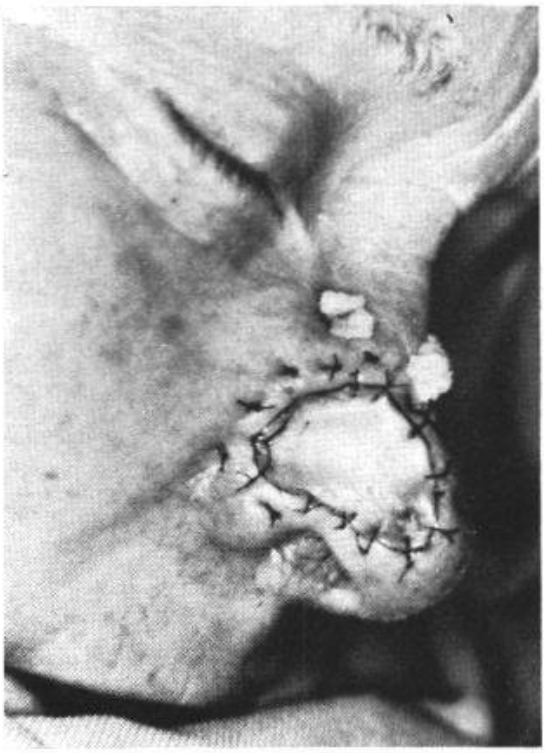

b

Abb. 2. Ein kombiniertes Haut-Knorpel-Haut-Transplantat aus der Ohrkoncha, direkt übertragen zur Deckung eines Nasenflügeldefekts. Das Einheilen des Knorpels hängt von der Wiederherstellung der Zirkulation in seiner Hautbedeckung ab.

Abb. 3. Zustand nach Entfernung eines Malignoms des Nasenrückens, des Nasenflügels und der angrenzenden Wange. Der Hautdefekt der Nase wird durch einen Stirnlappen versorgt, dem zur Innenauskleidung und Stabilität für den Nasenflügel ein zusammengesetztes Transplantat aus Nasenmukosa und Nasenseptumknorpel vortransplantiert wurde.

a

b

c

Abb. 4.

Abb. 4 und 5. Amorpher Knorpel, als «diced cartilage» plastisch modellierbar zur Füllung eines Schädeldefektes und, durch eine kleine Inzision injiziert, zur Korrektur einer Sattelnase.

a

b

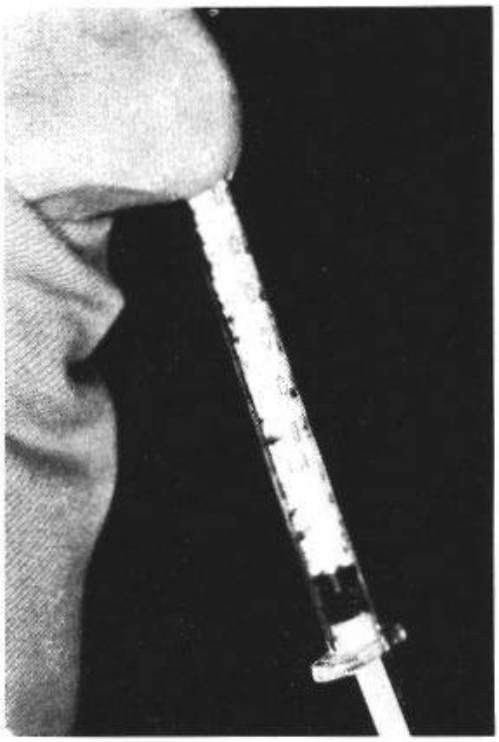

c

Abb. 5.

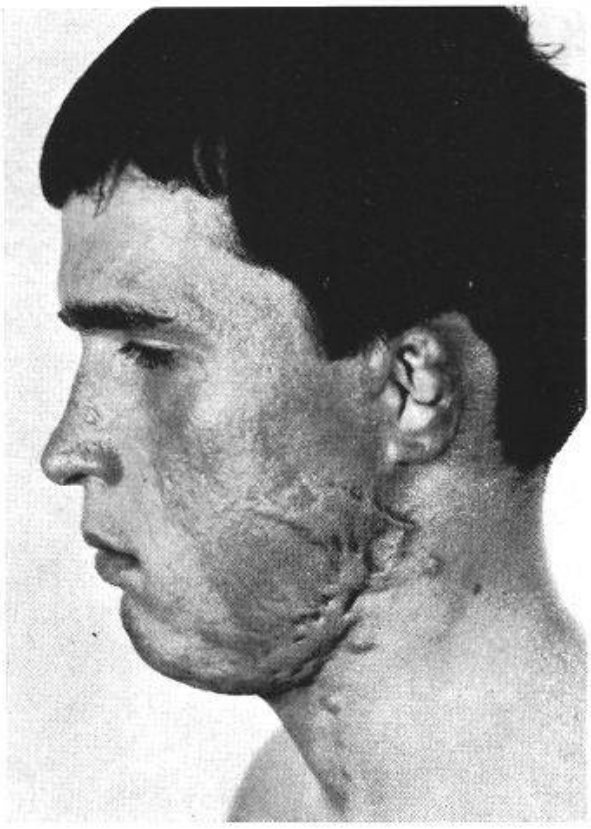

a

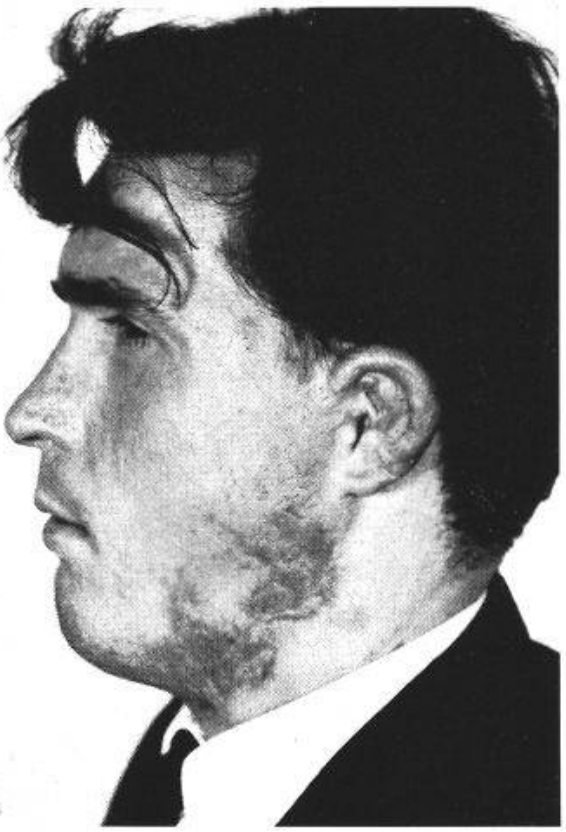

b

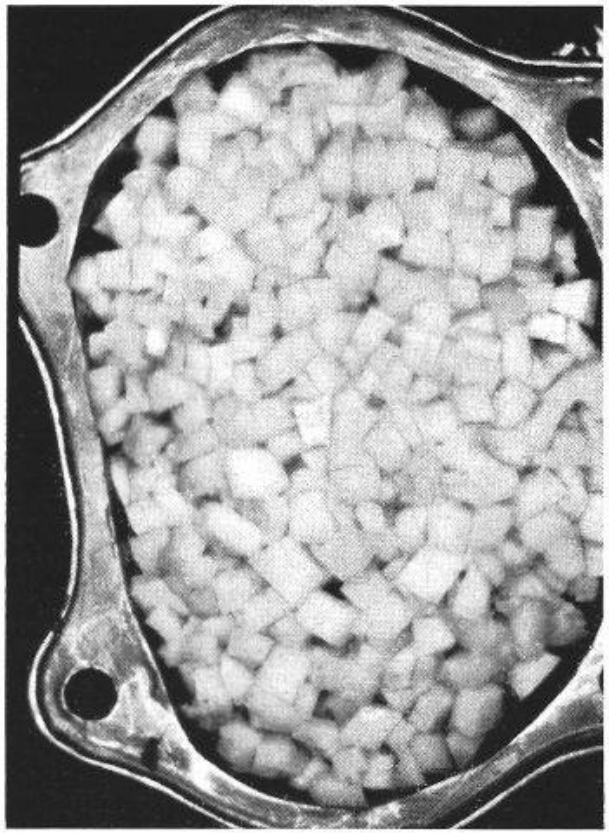

c

Abb. 6. Rekonstruktion eines Ohrgerüsts. Die Knorpelstückchen werden in einer perforierten Vitalliumform, durch die Blutgefässe und Bindegewebe eindringen und die Knorpelstückchen zu einem homogenen Ganzen binden, während 6 Monaten in die Abdominalwand eingelassen. Dann kann das Gerüst verpflanzt werden.

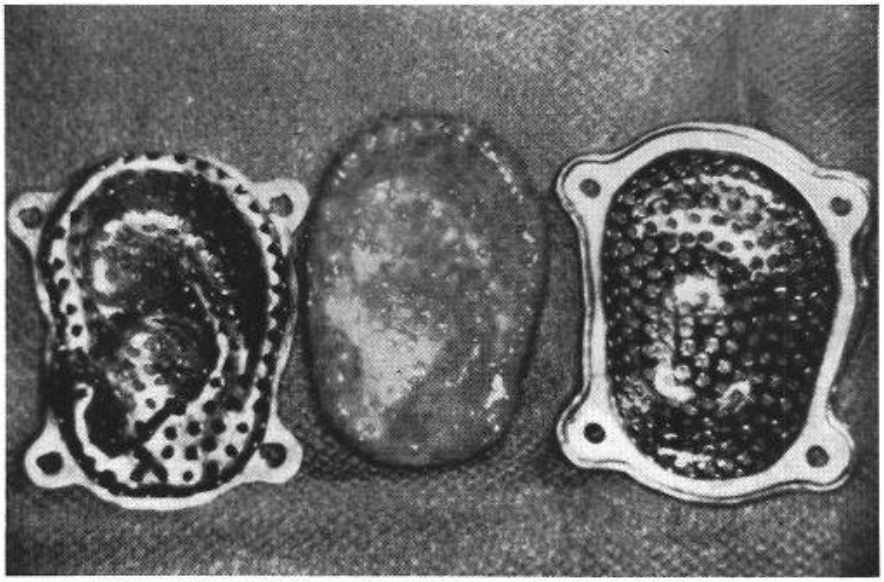

Abb. 6d.

Zusammenfassung

Die Transplantation von Knorpel bietet folgende Vorteile: Knorpel ist in genügenden Mengen vorhanden, leicht entnehmbar und dort entbehrbar, auf verschiedene Arten leicht formbar; als bradytrophes Gewebe spielt bei der Transplantation die arterielle Ernährung eine sekundäre Rolle. Als autogenes Transplantat überlebt der Knorpel im Gegensatz zum Knochen auch in heterotoper Lage. Vom immunologischen Standpunkt aus liefern frische Autotransplantate bei Langzeitbeobachtungen, insbesondere was ihre Resorption betrifft, die besten Resultate.

In der plastischen Wiederherstellungschirurgie lässt sich autogener Knorpel als ideales Material zur Rekonstruktion von Defekten aller Art, besonders im Kopfbereich, verwenden. Dabei kann Knorpel frei oder mit einer ernährenden Hautbrücke, allein oder zusammen mit Haut oder Schleimhaut, amorph oder vorgeformt transplantiert werden.

Résumé

La transplantation de tissu cartilagineux présente les avantages suivants: le cartilage est à disposition en quantité suffisante, il est facile à prélever, même superflu à certains endroits, on peut le former facilement, et en tant que tissu bradytrophique la circulation artérielle ne joue qu'un rôle secondaire lors d'une transplantation. Comme transplant autogène, le cartilage survit aussi en position hétérogène, au contraire du tissu osseux. Du point de vue immunologique, les autotransplants frais donnent les meilleurs résultats sur une période de longue durée, surtout en ce qui concerne leur résorption.

Dans la chirurgie réparatrice plastique, le cartilage autogène est un matériau idéal pour colmater des défauts de toutes sortes, surtout dans le domaine

de la calotte crânienne. Le cartilage peut être transplanté soit isolé ou avec un pont cutané pour le nourrir, seul ou ensemble avec de la peau ou de la muqueuse, à l'état amorphe ou préformé.

Riassunto

Il trapianto di cartilagine offre i seguenti vantaggi: la cartilagine è disponibile in quantità sufficienti, è facile da prelevare e dove la si preleva si può anche farne a meno; inoltre può essere modellata in diverse maniere e si tratta di un tessuto braditrofo per cui, in caso di trapianto, la nutrizione arteriosa è di importanza secondaria. In quanto trapianto autogeno la cartilagine, al contrario dell'osso, sopravvive anche in caso di eterotopia. Dal punto di vista immunologico, e nelle osservazioni a lunga scadenza, gli autotrapianti recenti offrono migliori risultati, specie per quanto riguarda il loro riassorbimento.

Nel campo della chirurgia plastica ricostruttiva, la cartilagine autogena può essere adoperata quale materiale ideale per la ricostruzione di difetti di ogni genere, specie nella regione della testa. In tal caso la cartilagine può essere trapiantata liberamente o con un lembo cutaneo nutritivo, da sola o assieme a pelle o mucosa, amorfa o modellata.

Summary

The transplantation of cartilage has the following advantages: cartilage is present in sufficient quantities, it is easily removed and can be spared, it is easily formed in a variety of ways, and as bradytrophic tissue the arterial feeding plays a secondary role in transplantation. As an autogenic transplant, cartilage survives, in contrast to bone tissue, also in heterotopic positions. From the immunological point of view, fresh autotransplants give the best results, especially in regard to their resorption, according to our long-term observations.

In plastic restoration surgery, autogenic cartilage is the ideal material for the reconstruction of defects of all sorts, especially in the head region. Cartilage can be transplanted free or with a feeding bridge of skin, alone or together with skin or mucosa, amorphous or pre-formed.

Gibson T., Davis W. B. und Curran R. C.: The long term survival of cartilage homografts in man. Brit. J. plast. Surg. *11*, 177 (1958).

Peer L. A.: Transplantation of tissues, Vol. I. Williams & Wilkins, Baltimore 1955.

Wilfingseder P.: Treatment of mandibular facial dysostosis. S. Afr. med. J. *31*, 1296 (1957).

Adresse des Autors: Dr. L. Clodius, Abteilung für plastische Chirurgie, Chirurgische Universitätsklinik B, Kantonsspital, CH-8006 Zürich