Zeitschrift: Schweizer Archiv für Tierheilkunde SAT : die Fachzeitschrift für Tierärztinnen und Tierärzte = Archives Suisses de Médecine Vétérinaire ASMV : la revue professionnelle des vétérinaires

Herausgeber: Gesellschaft Schweizer Tierärztinnen und Tierärzte

Band: 38 (1896)

Heft: 5

Artikel: Fünfter Bericht über die Thätigkeit der "ambulatorischen Klinik" der Tierarzneischule in bern, während der Jahre 1892-1895.

Autor: Hess, E.

DOI: https://doi.org/10.5169/seals-590802

Nutzungsbedingungen

Die ETH-Bibliothek ist die Anbieterin der digitalisierten Zeitschriften auf E-Periodica. Sie besitzt keine Urheberrechte an den Zeitschriften und ist nicht verantwortlich für deren Inhalte. Die Rechte liegen in der Regel bei den Herausgebern beziehungsweise den externen Rechteinhabern. Das Veröffentlichen von Bildern in Print- und Online-Publikationen sowie auf Social Media-Kanälen oder Webseiten ist nur mit vorheriger Genehmigung der Rechteinhaber erlaubt. Mehr erfahren

Conditions d'utilisation

L'ETH Library est le fournisseur des revues numérisées. Elle ne détient aucun droit d'auteur sur les revues et n'est pas responsable de leur contenu. En règle générale, les droits sont détenus par les éditeurs ou les détenteurs de droits externes. La reproduction d'images dans des publications imprimées ou en ligne ainsi que sur des canaux de médias sociaux ou des sites web n'est autorisée qu'avec l'accord préalable des détenteurs des droits. En savoir plus

Terms of use

The ETH Library is the provider of the digitised journals. It does not own any copyrights to the journals and is not responsible for their content. The rights usually lie with the publishers or the external rights holders. Publishing images in print and online publications, as well as on social media channels or websites, is only permitted with the prior consent of the rights holders. Find out more

Download PDF: 16.07.2025

ETH-Bibliothek Zürich, E-Periodica, https://www.e-periodica.ch

SCHWEIZER-ARCHIV
FÜR
TIERHEILKUNDE.
Redaktion: E. ZSCHOKKE, E. HESS & M. STREBEL.

XXXVIII. BAND. 5. HEFT. 1896.

Fünfter Bericht
über
die Thätigkeit der „ambulatorischen Klinik" der Tierarzneischule in Bern, während der Jahre 1892—1895.

Von Professor E. Hess.

Wie in den früheren, so erfreute sich auch während der vier verflossenen Jahre diese klinische Abteilung eines ganz bedeutenden Zuspruches, was sowohl aus der Zahl der behandelten Tiere, als auch aus der Anzahl der gemachten Besuche hervorgeht.[1])

Was die Patienten anbetrifft, so sei hier hervorgehoben, dass auf dieser Abteilung, entsprechend den bezüglichen Vorschriften, nur Tiere des Rindviehgeschlechtes, Schafe, Ziegen und Schweine behandelt werden dürfen, Pferde nur dann, wenn sie aus irgend einem Grunde nicht mehr transportabel sind. Jeder Patient wird, auch wenn seine Untersuchung verschiedene von einander unabhängige Leiden ergiebt, welche sehr oft mehrere Besuche erfordern, nur einmal in das „Journal" eingetragen. Wir halten dieses Vorgehen für richtiger als das anderwärts gebräuchliche, wonach bei jedem neuen Besuche oder bei jeder Repetition von Medikamenten die betreffenden kranken Stücke unter einer neuen Kontrollnummer

[1]) Vergl. Berichte über die Thätigkeit der „ambulatorischen Klinik" der Tierarzneischule in Bern, Schweiz.-Archiv für Tierheilkunde, Jahrgang 1886 pag. 67 1888 pag. 253; 1890 pag. 203; 1892 pag. 63.

eingeschrieben werden, durch welch letztere Zählungsart die Patientenzahl ausserordentlich in die Höhe steigt.

Dass die Zahl der Patienten mit der Zahl der Besuche und dem Grade des Zutrauens im engsten Zusammenhange steht, bedarf wohl keiner weitern Erwähnung. Von besonderer Wichtigkeit für das Studium der Tierheilkunde und die spätere Praxis scheinen uns noch die Umstände zu sein, dass die älteren Studierenden, um grössere Selbständigkeit im Auftreten und bei der Untersuchung zu erlangen, oft Einzelbesuche machen müssen und zu den jeweiligen Sektionen behandelter Tiere beigezogen werden, wodurch ihnen Gelegenheit geboten wird, die klinische Diagnose mit dem anatomischen Befunde zu vergleichen und schwierige Fälle der Fleischschau kennen zu lernen. Wir können auch hier mit grosser Genugthuung konstatieren, dass es in unserem Praxiskreise zahlreiche loyale Viehbesitzer giebt, welche mit schweren akuten oder unheilbaren chronischen Krankheiten behaftete Stücke niemals veräussern, sondern dieselben selbst schlachten lassen. Aus diesem für unsere Klinik sehr vorteilhaften Grunde weist die Statistik eine erhebliche Zahl geschlachteter Tiere auf, und dadurch wird auch das Sektionsmaterial in hervorragender Weise vermehrt.

Im Jahre	**1892**	betrug die Zahl der Besuche	1359 = 67,3 %	der behandelten Tiere.
„ „	**1893**	„ „ „ „ „	1423 = 69,9 %	
„ „	**1894**	„ „ „ „ „	1558 = 76,3 %	
„ „	**1895**	„ „ „ „ „	1900 = 71,8 %	

Auf die verschiedenen Tiergattungen verteilen sich die Patienten folgendermassen:

Jahr	Pferde	Tiere des Rindviehgeschlechts	Schafe	Ziegen	Schweine	Andere Haustiere	Total der behandelten Tiere
1892	43	1582	8	236	144	7	2020
1893	46	1493	7	217	261	11	2035
1894	56	1600	9	222	131	23	2041
1895	54	2102	8	315	146	23	2648

Nach der Zeit ihres Vorkommens verteilen sich die Krankheiten wie folgt:

Jahr	Januar	Februar	März	April	Mai	Juni	Juli	August	September	Oktober	November	Dezember
1892	228	142	197	212	262	132	120	149	98	110	175	195
1893	266	169	204	285	167	143	140	118	128	106	127	182
1894	205	154	187	345	256	122	124	143	108	96	127	174
1895	369	143	217	402	291	142	175	124	86*)	414	147	138

*) Die anlässlich der VI. schweiz. landw. Ausstellung behandelten Tiere figurieren nicht in dieser Zusammenstellung.

Nach der Diagnose verteilen sich die Krankheiten folgendermassen:

	1892	1893	1894	1895
Krankheiten der Haut und des subkutanen Bindegewebes	41	71	108	93
Krankheiten der Knochen, Muskeln, Sehnen, Sehnenscheiden und Schleimbeutel	61	42	58	39
Krankheiten der Gelenke	39	24	46	53
Krankheiten der Hufe und Klauen	87	91	113	131
Rheumatismus...	40	36	38	17
Wunden, Abscesse und Geschwüre	23	51	55	34
Tumoren	20	35	23	16
Krankheiten der Augen und Ohren	9	9	4	5
Krankheiten der Respirationsorgane	64	74	41	44
Krankheiten der Cirkulationsorgane	7	12	9	21
Krankheiten der Digestionsorgane	483	495	460	499
Krankheiten der Harn- und Geschlechtsorgane	246	249	198	321
Abortus und Frühgeburt	12	13	16	28
Schwergeburten	10	21	13	13
Retentio secundinarum	126	81	75	85
Krankheiten des Euters	169	187	159	169
Milchfehler	258	176	202	268
Krankheiten des Nervensystems	5	9	11	15
Infektions- und Intoxikationskrankheiten ...	90	134	109	76
Tuberkulose	28	29	32	53
Kastrationen	34	25	36	40
Schutzimpfungen	168	171	235	628
Total	2020	2035	2041	2648
Von den Patienten wurden durch Operieren geheilt...	53	46	51	62
Geschlachtet	81	118	97	85
Krepiert sind	12	27	27	47

Anschliessend an diese wenigen statistischen Angaben möchten wir noch daran erinnern, dass während des Futternotjahres 1893 einzelne Krankheiten, wie Metritis in ihren verschiedenen Formen, sowie wegen des Streumangels Abscesse und Decubitusgeschwüre an den hintern Extremitäten ganz besonders häufig auftraten. Bezeichnend für den grossen Futtermangel ist auch der Umstand, dass im selbigen Jahre acht Fälle von Pericarditis traumatica zu unserer Beobachtung gelangten, was einerseits auf sorgfältigeres Zusammenräumen des sämtlichen Dürrfutters, andrerseits auf gründlicheres Zusammenrechen des wenigen Grases zurückzuführen ist. Interessant ist auch die Beobachtung, dass während des heissen Sommers 1893 bei Pferden und Rindern Nageltritte sehr häufige Vorkommnisse waren, was offenbar mit dem Austrocknen beschlagener Geräte und dem dadurch bedingten Ausfallen der Nägel in Verbindung stand.

In Bezug auf das Vorkommen einiger wichtiger Rinderkrankheiten mag die Tabelle auf pagina 197 nicht ohne Interesse sein. Wir haben nämlich an der Hand unserer „Journale“ versucht, für 20 Besitzer die unter ihrer über ein Jahr alten Viehware während der 16 Jahre 1879—94 am häufigsten auftretenden Rinderkrankheiten tabellarisch zu ordnen, welche Arbeit selbstverständlich nur einen beschränkten Wert hat, indem die von den Besitzern selbst behandelten Leiden darin nicht figurieren. Immerhin bot die Aufstellung dieser Statistik für uns auch in Bezug auf die Ätiologie gewisser Krankheiten ein aussergewöhnliches Interesse, indem wir z. B. Folgendes feststellen konnten.

Überall, wo viel Kunstfutter gefüttert wird und die Besitzer die Fütterung zu wenig überwachen, sind Krankheiten der Verdauungsorgane an der Tagesordnung. Ebenso sind in allen denjenigen Ställen Euterleiden und Milchfehler am häufigsten, wo die Besitzer nicht selbst melken und die Euter nie kontrollieren und wo den Melkern die physische Eignung zu diesem schwierigen Berufe abgeht. Klauenkrankheiten sind da, wo das Pflaster in und vor dem Stalle sehr uneben und aus nicht ge-

Nummer des Besitzers	Durchschnittliche Zahl der gehaltenen Stücke über 1 Jahr	Anzahl der vorgekommenen Krankheitsfälle innerhalb den 16 Jahren 1879-1894	Indigestion	Mastitis	Milchfehler	Retentio placentarum	Vaginitis und Metritis	Prolapsus vaginae	Hautkrankheiten	Tendovaginitis und Bursitis	Gelenkentzündungen	Klauenleiden	Rheumatismus	Phlegmonen
1	70	300	54	58	16	34	88	6	23	28	18	41	8	16
2	50	305	85	83	28	27	43	7	12	14	27	44	1	17
3	30	176	26	17	5	22	30	2	4	1	—	27	4	1
4*	30	72	13	7	5	6	9	—	—	3	12	8	6	—
5	28	160	13	18	13	18	17	2	3	9	5	17	—	4
6	25	180	34	27	10	17	17	—	27	7	13	46	3	10
7*	25	95	14	7	4	3	7	—	—	—	—	9	4	2
8*	25	97	12	17	5	19	7	—	—	3	7	7	1	2
9*	25	95	25	6	3	12	4	1	—	—	1	21	—	2
10	17	71	30	7	6	4	5	2	—	—	—	5	—	2
11	16	127	26	10	6	9	31	5	3	2	2	10	—	1
12*	16	182	23	19	44	5	6	2	1	1	10	24	—	3
13	15	111	14	4	3	5	7	1	1	4	—	2	—	1
14	15	143	16	11	8	9	28	2	—	5	2	15	4	2
15	14	164	48	20	14	10	8	—	—	1	6	16	1	7
16	12	53	5	6	3	4	6	—	1	1	—	8	1	1
17	12	65	9	3	6	7	8	2	—	—	1	9	1	—
18*	12	31	10	10	4	2	1	—	1	—	1	—	—	1
19	10	77	13	13	2	1	11	1	—	—	2	12	—	2
20	4	65	11	12	2	4	7	—	1	1	3	12	2	—

* Anmerkung: Die mit einem * bezeichneten Viehbesitzer konsultieren die ambulatorische Klinik nicht regelmässig.

schlagenen Feldsteinen besteht, am häufigsten, da infolge des unebenen Auftretens sehr leicht Trennungen in der weissen Linie der hintern, äussern Klauen stattfinden können. Das Auftreten von Phlegmonen steht, weil sich dieselben fast regelmässig nach Fusstritten und zwar entweder in der regio umbilicalis oder regio sternalis entwickeln, in engster Beziehung zum Temperament des Wartepersonals.

Wie in den frühern Jahresberichten sollen auch in diesem im Anschlusse an diese allgemeinen Angaben einige bemerkenswerte Fälle dieser klinischen Abteilung kurz besprochen werden. Sämtliche bezüglichen Sektionsberichte, sowie die mikroskopischen und bakteriologischen Befunde wurden mir in zuvorkommendster Weise von Herrn Prof. Dr. Guillebeau zur Verfügung gestellt.

I. Beiträge zur Symptomatologie des Genickkrampfes (Cerebrospinal-Meningitis) beim Rinde.

Diese in hiesiger Gegend selten vorkommende, schwere Erkrankung gelangte während der Berichtsperiode dreimal zur Beobachtung, und wir wollen angesichts der grossen Wichtigkeit des Leidens und seiner noch lückenhaften Symptomatologie nicht ermangeln, hier die betreffenden Krankheitsgeschichten zu veröffentlichen.[1])

1. Kuh, fünf Jahre alt, in ziemlich gutem Ernährungszustande, cirka 400 *kg* schwer.

Das dem Landwirt L. in Z. gehörende Stück kalbte im August 1891 zum letztenmal, wurde nachher regelmässig brünstig und vor fünf Wochen besprungen. Seit zehn Tagen beobachtete der Besitzer verminderte Fresslust und Abmagerung, zu welchen Erscheinungen sich seit vier Tagen noch grosse Kreuzschwäche gesellte.

---

[1]) Vergl. Friedberger und Fröhner, Lehrbuch der spec. Patholog. und Therap., II. Bd., 4. Aufl., 1896, pag. 51. (Mit Litteraturverzeichnis). C. Harms, Erfahrungen über Rinderkrankheiten. II. Aufl., 1895, pag. 145, und F. Meyer, Oesterr. Vierteljahresschrift, 33. Band, 1870, pag. 47.

Am 12. Mai 1892 nahmen wir folgenden Status auf:

Allgemeinbefinden getrübt. Rektaltemperatur 38,4° C., Pulse 64 und Atemzüge 36 per Minute. Haare glanzlos, struppig, Haut derb, über den Rippen stark anliegend, beim Abheben knackend und Falten bildend. Deutliche gemischte Dyspnoë. Die nur aus Krippe und Raufe, nicht aber vom Boden her geschehende Aufnahme von Futter ist vermindert und verlangsamt. Rumination punkto Zahl der Kieferbewegungen pro bolo normal, aber diese Bewegungen sind träge. Obere Flanken eingefallen. Pansen- und Darmperistaltik träge und selten. Der in der Beckenportion des Rektums gestaute Kot enthält eine ziemliche Menge unverdauter Pflanzenfasern. Milchquantum 4 *l* pro Melkzeit. Im Stalle ist die Kuh ungemein schreckhaft und fährt auf bekannte Zurufe oder sonstige Geräusche stark zusammen. Beim Hinausführen fällt sie um, erhebt sich jedoch von selbst rasch wieder. Im Freien ist der Gang der Nachhand stark schwankend, die schwache Patientin bewegt sich nach jeder Richtung, zeigt jedoch ein auffälliges, häufig wiederkehrendes Vorwärtsdrängen, fällt spontan leicht um, knickt auch mit der Vorhand zusammen und bleibt dann beim Erheben während mehrerer Minuten auf der vordern Fläche der Phalangen. Bulbi glotzend, Blick stier, Pupillen beidseitig gleichmässig und stark verengt. Sensibilität normal.

Am 14. Mai abends konnte die Kuh nicht mehr aufstehen. Am 15. Mai nachmittags betrug die Rektaltemperatur 37,7° C., die Zahl der Pulse 60 und diejenige der Atemzüge 16 pro Minute. Ohren und Hörner waren kalt, die Thätigkeit der Digestionsorgane fast aufgehoben. Der Kräftezustand des häufige Anstrengungen zum Erheben machenden Tieres stark gesunken. Ein Aufstehen war selbst unter starker Mithülfe unmöglich. Sensibilität normal.

Diagnose: Gehirntuberkulose.

Die am 16. Mai vorgenommene Sektion ergab:

Ziemlich guter Ernährungszustand. Eine Mandel geschwollen und kleine, gelblich-matt verfärbte Herde enthaltend. Im rechten Lungenflügel ein eigrosser, abgekapselter, aus erweichtem nekrotischem Lungengewebe bestehender Herd. Im Duodenum mehrere stecknadelkopf- bis kirschkerngrosse, stark in das Darmlumen hineinragende, oft durch seichte Einschnitte in mehrere Höcker geteilte Knötchen, welche einen grauen, schmierigen Inhalt entleeren, in dem Exemplare eines Rundwurmes sich befinden. Eine Mesenterialdrüse um das Vierfache geschwollen, mit einem kleinsten, punktförmigen, käsigen, hellgelben Herdchen.

Der oberste Abschnitt des Halsmarkes und des verlängerten Markes intensiv gelb verfärbt. Auf der dorsalen Seite des Markes, in der Atlasgegend, in der Pia mater und der Arachnoïdea und somit unter der Dura mater, ein zwetschengrosser, käsiger Herd. Die Pia mater ist vor dem Herd stark verdickt, mit warziger Oberfläche und innig mit dem Rückenmark, von dem sie indessen noch abzulösen ist, verbunden. Über dem Wurm und den Vierhügeln ist die Pia mater verdickt. Auf beiden Seiten in der Fossa Sylvii zeigt die Gehirnsubstanz diffuse Trübungen, daneben kleinste, graue Knötchen, und unter denselben eine gelb verfärbte Hirnsubstanz.

Die gelbe Farbe des Rückenmarks erweist sich als eine diffuse Farbstoffeinlagerung.

Die mikroskopische und experimentelle Untersuchung (Impfung von Meerschweinchen) des käsigen Herdes in der Pia mater und Arachnoïdea ergab ein für Tuberkulose negatives Resultat.

Pathologisch-anatomische Diagnose. Leptomeningitis cerebralis et spinalis. Mandelschwellung. Kleiner nekrotischer Herd in der Lunge. Wurmknoten im Dünndarm, Tuberkulose einer Mesenterialdrüse.

2. Rind, 25 Monate alt, in gutem Ernährungszustande, cirka 350 *kg* schwer, trächtig seit 8 Monaten.

Am 8. Dezember 1892 zeigte das der Pächterin S. in R. gehörende rassenreine Rind morgens eine sistierte Futter- und Getränkaufnahme, nachmittags gespannten Gang der Vorhand und abends Unvermögen aufzustehen. Um Mitternacht konstatierten wir Fieberlosigkeit, ausgeprägten Opisthotonus, tonische, tetanische Krämpfe der Extremitätenmuskeln, weshalb jede, selbst noch so geringe Beugung der Vorderknie- und Sprunggelenke nur unter Aufwand grosser Kraft möglich war. Am 9. Dezember nachts stund das behandelte, wieder Futter und

Getränk zu sich nehmende Stück spontan auf; am 10. und 11. Dezember lag es dagegen wieder ununterbrochen und zeigte zeitweise die schon erwähnten Erscheinungen. Vom 12.—15. Dezember schien es wieder normal zu sein, und am letztgenannten Tage konstatierten wir folgendes:

Normales Allgemeinbefinden. Temperatur 38,8° C. Pulse 60 und Atemzüge 18 pro Minute. Funktionen des Digestionstraktus normal. Fötus lebt. Leichte Senkung auf Lendendruck. Gang unsicher, stark schwankend, die Führung der Extremitäten geschieht unter starker Streckung der Gelenke, wie beim Stechschritt, ihre Muskulatur ist bretterhart, nicht vermehrt empfindlich. Kleine Bewegungen des Kopfes nach aufwärts sind trotz Normalität der Halsmuskulatur nur unter bedeutender Kraftaufwendung möglich. Blick stier, immer auf den gleichen Punkt gerichtet. Pupillen beidseitig gleichmässig zu je 1 *mm* breiten Spalten verengt.

In Anbetracht des so variierenden Krankheitsverlaufes und der festgestellten Symptome fielen für die Diagnose Muskelrheumatismus, Genickstarre und Gehirntuberkulose in Betracht.

Bei der dem Tiere zu Teil gewordenen sehr sorgfältigen Behandlung nahmen die bezüglich des Bewegungsapparates erwähnten Erscheinungen allmählich ab. Am 22. Januar 1893 erfolgte die normale Geburt eines kräftigen weiblichen Jungen, worauf das völlig normal scheinende Muttertier pro Melkzeit 3 *l* Milch lieferte. Von Mitte Februar an ging jedoch das Stück im Ernährungszustande, Fresslust und in der Milchsekretion zusehends zurück, weshalb das Melken sistiert wurde. Die Futteraufnahme geschah langsamer und nicht mehr aus der Raufe, sondern nur noch aus der Krippe. Auch waren zeitweilig Fieber, Schiefhalten des Kopfes nach rechts und sägebockähnliche Stellung bemerkbar.

Am 14. März 1893 war der Befund folgender:

Die stark abgemagerte, noch cirka 300 *kg* schwere, ziemlich muntere Kuh zeigt trockene, glanzlose Haare, derbe, unelastische Haut. 38,3° C. Temperatur, 54 Pulse und 12

Atemzüge pro Minute. Bug- und Kniefaltendrüsen fingerdick geschwellt. Kopfschleimhäute abnorm blass. Herzthätigkeit regelmässig. Fresslust wenig vermindert, das Futter wird nur aus der Krippe aufgenommen. Rumination punkto Zahl der Kieferbewegungen pro bolo normal, aber verlangsamt, übrige Funktionen der Verdauungsorgane normal. Euter klein, schlaff. Milchsekretion erloschen. Gang schwerfällig, vorn tappend, hinten stark bodenweit. Bewegungen im Kreise nach links sind viel leichter möglich als solche nach rechts. Während des Bewegens stolpert und überkötet das Tier häufig mit dem vordern rechten Fuss, dessen Schrittlänge viel bedeutender ist als linkerseits, und zittert stark im Carpus. Der linke Hinterschenkel wird hin und wieder wie bei Hahnentritt abnorm schnell und hoch emporgehoben. Während des Vorführens und im Stande der Ruhe bleibt der Kopf ununterbrochen schräg nach rechts gerichtet. Derselbe lässt sich nach abwärts leicht, nach aufwärts jedoch nur sehr schwer bewegen. Biegungen des Kopfes bis an die rechte Schulter sind möglich, hingegen widersetzt sich die Kuh jeder engen Biegung des Kopfes nach links, und wird bei derartigen Versuchen sehr schreckhaft. Mit vieler Geduld und Mühe gelingt es, den Kopf in grossem Kreise um ein Drittel der normalen Distanz der Schulter zu nähern. Sensibilität überall normal, Blick matt. Pupillen gleichmässig, bis auf ganz feine Spalten geschlossen. Sehvermögen sehr stark reduziert.

Die am 16. März 1893 vorgenommene Sektion ergab:

Die hintere Mediastinaldrüse sehr wenig vergrössert und mit einigen kleinen, kalkigen, krümeligen Einlagerungen versehen. In der Schleimhaut des Dünndarmes einige, etwas mehr als stecknadelkopfgrosse, harte Knötchen, welche meist aus jugendlichem Bindegewebe bestehen; mehrere derselben enthalten einen grünen, dicken, gelben Eiter. (Wurmknoten.) Vollständige Involution des Uterus.

Im Adergeflecht über der Rautengrube, neben dem linken Schenkel des Kleinhirnes zum verlängerten Marke, befindet sich eine weiche, gelbe, morsche Einlagerung in die Pia mater und in die Arachnoïdea. Im linken Adergeflechte kommt ebenfalls ein nussgrosser,

gelber, weicher Knoten vor. Das Ammonshorn über diesem Tumor ist erweicht und zum Teil von intensiv gelber Farbe (gelbe Gehirnerweichung). In der Dura mater über der Cauda equina im Lendenmark liegt eine weitere fingerdicke Ansammlung von Fett und grünem Eiter. Mikroskopisch besteht die gelbe Masse des Gehirns ausschliesslich aus noch ziemlich gut erhaltenen Eiterzellen.

Die Verimpfung der Knötchen der hintern Mediastinaldrüse auf Meerschweinchen ergab ein negatives Resultat. Die Verimpfung der Substanz aus den Herden im Gehirne und Lendenmarke auf drei Meerschweinchen und drei Kaninchen ergab, wie auch die mikroskopische Untersuchung in Bezug auf Tuberkulose, ebenfalls ein negatives Resultat.

Pathologisch-anatomische Diagnose: Meningitis-cerebrospinalis. (Genickkrampf.) Wurmknoten im Dünndarm. Abgeheilte Tuberkulose der hintern Mediastinaldrüse.

3. Rind, 17 Monate alt, in mittelmässigem Ernährungszustande, ca. 150 *kg* schwer. Dieses dem Landwirt J. in K. gehörende Stück erkrankte am 31. Juli 1893 aus unbekannten Gründen auf einer Bergweide. Die ersten Symptome bestunden in verminderter Fresslust und Rumination, grosser Kreuzschwäche, Drängen nach links, sowie häufigem Niederstürzen. Nachdem diese Erscheinungen trotz Zurücknahme des Tieres und fachmännischer Behandlung immer gleich blieben, wurden wir konsultiert und konstatierten am 7. August gemeinsam mit unserm verehrten Kollegen Herrn Streit in Zimmerwald folgendes:

Allgemeinbefinden getrübt. Temperatur 38,9 ° C., Pulse 48 und Atemzüge 12 p. M. Haare glanzlos, struppig, Haut zu derb, aber immerhin noch gut abhebbar. Konjunktiva gerötet, geschwellt und mit eiterigen Flocken bedeckt. Aus dem rechten Nasenloch entleert sich viel schleimig-eiteriges Sekret. Flotzmaul trocken. Die Maulhöhle ist häufig offen, weshalb das in ihr abnorm lange liegen bleibende Futter wieder herausfällt. Futter- und Getränkaufnahme sind fast aufgehoben. Das Ruminieren geschieht häufig, allein die Kieferbewegungen sind sehr träge. Obere Flanken eingefallen, Pansen- und Darmperistaltik aufgehoben. Kot klein geballt, trocken mit einer rötlichen Schleimschicht überzogen, normal verdaut.

Im Stalle liegt das Tier nicht, sondern lehnt sich unter starker Aufkrümmung des Rückens, Aufstützen des Kopfes in die Krippe oder auf die Krippenkante und Anstemmen der Vorderbrust an die Krippe stets an die linke Wand an. Beim Vorführen zeigt dasselbe einen unsichern, schwankenden Gang, stetiges Drängen nach links und sucht sich immer mit der linken Körperseite an Säulen oder Wänden zu stützen.

Augenlider häufig geschlossen, Blick matt, Augen glanzlos, Pupillen beidseitig je zwei Millimeter weit. Starke Benommenheit des Sensoriums, Schlafsucht. Die Sensibilität auf Nadelstiche ist an der linken Körperhälfte aufgehoben, an der rechten, mit Ausnahme des hintern Fusses, welcher zuckend in die Höhe gehoben wird, sehr stark herabgesetzt.

Gestützt auf dieses Symptomenbild kamen für die klinische Diagnose Drehkrankheit, Hämatom im Gehirn und Gehirntuberkulose in ernstliche Erwägung.

Am 10. August wurde der wertvolle Patient neuerdings gemeinsam untersucht und dabei folgendes festgestellt: Schlechtes Allgemeinbefinden. Temperatur 39,2 ⁰ C., Pulse 78 und Atemzüge 24 p. M. Das sehr schwache Tier stund seit 24 Stunden nicht mehr auf. Es nimmt noch hin und wieder unter tiefem Einsenken des Kopfes etwas Milch. Im übrigen sind die Funktionen der Verdauungsorgane sistiert. Nach dem mühevollen, künstlichen Aufheben hält das Tier den Kopf nach links und überkötet mit einem oder mehreren Füssen. Die Augen sind geschlossen, die Bulbi zurückgesunken. Der komatöse, durch vier kräftige Männer gehaltene Patient zeigt nur noch an der vordern, rechten Extremität minime Empfindlichkeit. Die herausgezogene Zunge wird sehr langsam und ruckweise zurückgezogen.

Die am 11. August vorgenommene Sektion ergab:

In der rechten Hemisphäre des Grosshirns ist die vordere Hälfte in den innern Teilen in einen grau-weissen, dicken Brei verwandelt. Diese Veränderung geht nach aussen nicht bis unter den grauen

Mantel; denn letzterer, sowie noch eine dünne Lage der weissen Substanz sind normal und es betrifft die graue Erweichung besonders die grossen Ganglien. Pia und Dura mater an der Konvexität scheinbar ganz normal. In den Blutleitern an der Basis des Gehirns findet sich überall eine ziemliche Menge grau-bräunlichen Eiters, welcher auf der Schnittfläche zwischen Periost und Dura mater hervorquillt. Diese Eiterung geht rückwärts bis zum Atlas, d. h. bis in das Träger-Kopfgelenk, in welchem noch etwas trockenes, gelbes Exsudat liegt. An den betreffenden Knochen nichts besonderes. In der Lunge mehrere pyramidenförmige Herde von 1 *cm* Breite und Höhe, daneben kleine, meist erbsengrosse Knötchen. Herde und Knötchen entleeren beim Einschneiden einen dicken grau-rötlichen Eiter und ihre Umgebung zeigt keine Reaktionserscheinungen. Nirgends Spuren von Tuberkulose. An der linken Brustwand drei in der Heilung begriffene Rippenbrüche mit lokalisierter, schwartiger Verdickung der Pleura, herrührend von einer ca. 10—12 Tage alten Fraktur dreier Rippen. Mehrere Decubitusstellen an der Körperoberfläche.

Mikroskopisch findet man im Gehirn eine mässige, bis relativ kleine Zahl von grossen Körnchenkugeln zwischen den gelockerten Nervenelementen. Die Gefässe — kleine Venen — sind erhalten und wie maceriert. In jeder Körnchenkugel sind mehrere kleine, runde Körperchen mit centralem Kerne, welche die Anilinfarbe nur schlecht annehmen. Die Strichpräparate ergeben keine Bakterien, während in den Kulturen eine Unmasse von Bakterien wuchsen. Der Eiter der Lungenknoten besteht aus Rundzellen und Trümmern von Alveolarwänden und enthält eine sehr grosse Zahl von Kokken oder Kokkobakterien. Impfungen von Meerschweinchen, sowie die mikroskopische Untersuchung auf Tuberkelbacillen blieben erfolglos.

Pathologisch-anatomische Diagnose: Graue Gehirnerweichung, Gehirnabscesse (Cerebrospinal-Meningitis), Metastatische Abscesse in der Lunge, Fraktur dreier Rippen, Decubitus.

Epikrise. Aus diesen drei Krankengeschichten geht Folgendes hervor. Die Stücke, von denen zwei noch in jugendlichem Alter waren, erkrankten alle aus unbekannten Gründen und zeigten anfänglich verminderte Fresslust und Rumination, sowie einen abnormen, unregelmässigen Gang und grosse, sich bis zur vollständigen Lähmung steigernde Kreuzschwäche. Bei allen ergab die Untersuchung eine normale Rektaltemperatur, insofern das Aufstehen nicht mit grossen Anstrengungen verbunden war, normale Zahl an Pulsen und Atemzügen, ferner

verschieden starke, aber im allgemeinen rasch fortschreitende Abmagerung, einmal Nasenausfluss und je nach dem Stadium der Krankheit sehr verminderte oder ganz aufgehobene Fresslust und Rumination. Futter- und Getränkaufnahme haben die grösste Ähnlichkeit mit derjenigen bei hochgradigem Dummkoller. Die im allgemeinen weniger beeinträchtigte Rumination fällt besonders wegen der Trägheit, mit welcher die Kieferbewegungen ausgeführt werden, auf. Die im Initialstadium verminderte Pansen- und Darmperistaltik war später total sistiert.

Bezüglich des Bewegungsapparates wurden folgende Erscheinungen wahrgenommen: Unregelmässige, widernatürliche Stellungen, Vermeidung des Niederliegens, Aufstützen des Kopfes, Anlehnen mit der Vorderbrust an die Krippe oder seitliches Anlehnen an Wände und Säulen, schiefe Kopfhaltung, Aufkrümmung des Rückens, unsicherer, schwankender, taumelnder, tappender, bodenweiter Gang, Hahnentritt, Stechschritt, Stolpern, Überköten, Zusammenknicken mit der Vorhand, Niederstürzen, Zittern im Knie, tonische Krämpfe der Extremitäten, Opisthotonus, Pleurotonus, Vorwärts- oder Seitwärtsdrängen und grosse allgemeine Muskelschwäche. Die Untersuchung des Nervensystems ergab: Am Schädel ein negatives Resultat, im übrigen jedoch auffällige Schreckhaftigkeit, stierer oder matter, auf einen Punkt gerichteter Blick, starke Benommenheit des Sensoriums, Schlafsucht, Koma, normale, teilweise oder ganz aufgehobene Sensibilität der Haut, glotzende, glanzlose oder zurückgesunkene Augen, Konjunktivitis purulenta, beidseitig gleichmässig aber stets stark verengte, manchmal nur feine Spalten bildende Pupillen, reduziertes Sehvermögen.

In einem Falle betrug die Krankheitsdauer 12 (Nr. 3), in einem 14 (Nr. 1) und in einem 110 Tage (Nr. 2). Während bei Nr. 3 und Nr. 1 eine rasch zunehmende Verschlimmerung aller Symptome konstatiert wurde, machte das Leiden im Falle Nr. 2 höchst interessante Recidiven.

Der Ausgang war trotz fleissiger Behandlung stets ein letaler.

In differential-diagnostischer Beziehung fielen, weil beim Rind in sporadischen Fällen die Diagnose noch nicht mit Sicherheit gestellt werden kann, in Betracht: Gehirntuberkulose, Drehkrankheit, Hämatom im Gehirn und Muskelrheumatismus. Die häufigste Verwechslung wird zweifellos immer diejenige mit Gehirntuberkulose, beziehungsweise tuberkulöser Basilar-Meningitis sein, jedoch hat eine solche keine ausschlaggebende Bedeutung, führen ja doch beide Leiden, sowohl der Genickkrampf, als auch die Gehirntuberkulose mehr oder weniger rasch zum Tode.

Pathologisch-anatomisch waren vorhanden: Intensiv gelbe Verfärbung des Halsmarkes und verlängerten Markes, Abscessbildung in der Pia mater und Arachnoïdea in der Atlasgegend und über der Rautengrube, Abscessbildung im linken Adergeflecht, Verdickung der Pia mater. Diffuse Trübung, sowie graue und gelbe Erweichung der Gehirnsubstanz, Abscessbildung im Lendenmark.

Aus dem Angeführten resultiert, dass die auch enzootisch vorkommende, schwere Erkrankung in ihren Erscheinungen und anatomischen Veränderungen entschieden grosse Ähnlichkeit mit der epidemischen Genickstarre, Meningitis cerebro-spinalis epidemica des Menschen hat.[1]) Ihre Ätiologie durch Impfungen und Kulturversuche genauer festzustellen, gelang uns bis jetzt nicht[2]); wenn es uns jedoch mit der bewährten Hülfe unserer Fachgenossen im Laufe der Zeit gelingen sollte, ein für diese interessante Rinderkrankheit massgebendes Symptomenbild aufzustellen, so wären wir für alle unsere Mühe reichlich entschädigt.

---

[1]) Strümpell, Spec. Patholog. und Therap. VII. Aufl. I. Bd. 1892, pag. 152 u. ff.

[2]) Ströse, Deutsche Zeitschrift für Tiermedizin. XIX. Bd. 1893, pag. 139.

II. Lungentuberkulose bei einer Ziege.

Das Vorkommen der Tuberkulose bei Ziegen gehört nach unsern Erfahrungen zu den grössten Seltenheiten; denn in unserer langjährigen, ziemlich grossen Ziegenpraxis, während welcher wir zahlreiche Ziegen-Sektionen vorzunehmen Gelegenheit hatten, gelangte einzig folgender Fall zu unserer Wahrnehmung. [1])

Eine dem Taglöhner S. in B. gehörende, drei Jahre alte, in ziemlich gutem Ernährungszustande sich befindende Schwarzenburgerziege warf nach vollständig abgelaufener Trächtigkeit zum zweitenmal, am 28. März 1894 ein gut entwickeltes, männliches Junges. Wenige Tage post partum lieferte die ausgezeichnete Milchziege pro Tag 3 Liter Milch.

Ende April erkrankte die Ziege, indem sich ein schmerzhafter Husten, Verminderung der Fresslust und starke Abnahme der Milchsekretion einstellten. Weil diese Symptome jeder Behandlung trotzten, wurde die bis jetzt konsultatorisch behandelte Ziege behufs genauer täglicher Beobachtung und Behandlung am 28. Juni von uns gekauft. Während der 22 Tage Aufenthalt in unserem Stalle machte die Krankheit Remissionen und Exacerbationen. Die stets deprimierte, fast immer liegende, abmagernde und anämische Ziege zeigte nie Fieber. Die Zahl der Herztöne schwankte von 80—110 und diejenige der Atemzüge von 25—45 per Minute. Der Atmungstypus war ein stark abdominaler. Patientin zeigte konstant bald leichtere, bald auffälligere Dyspnoë und einen sehr häufigen, in Form

[1]) Vgl. Friedberger und Fröhner, Lehrbuch der spez. Patholog. u. Therap. II. Bd., 4. Auflage 1896, pag. 501 (mit Litteraturverzeichnis).

Edgar, Alston, The journ. of comp. pathol. and therap. V. 1892, pag. 80.

Magin, Wochenschr. f. Tierheilk. 1893, pag. 119.

Bertin und Pick, Arch. f. Nahrungsmittelk. VIII. 1893, pag. 24 (Ref.).

Mathis et Leblanc, Journal de méd. vétér. 1896, pag. 65 (mit Litteraturverzeichnis).

von öftern Hustenanfällen zur Wahrnehmung gelangenden, kurzen, feuchten und schmerzhaften Husten. Der gleich nach dem Kaufe nicht auffällig veränderte Perkussionston der Brustwand wurde nachher entschieden dumpfer, wobei der Widerstand unter dem Hammer zunahm. Die Auskultation der Lungen ergab nach unsern Aufzeichnungen zuerst verstärktes und verschärftes vesikuläres Atmen, sodann in den letzten zwei Wochen schnurrende und pfeifende, trockene Rasselgeräusche (katarrhalische Rasselgeräusche). Fresslust und Rumination waren gering, die obern Flanken eingefallen. Fäces normal. Das Milchquantum betrug während der letzten 14 Lebenstage pro Melkzeit noch einige Gramm.

Gestützt auf diese schweren Erscheinungen, speciell auf die hochgradige Abmagerung und Anämie in Verbindung mit den erwähnten Symptomen des Respirationsapparates stellten wir die Wahrscheinlichkeits-Diagnose auf Bronchitis verminosa. Weil jedoch die Ziege nie Auswurf oder schleimigen Nasenausfluss zeigte, so konnte unsere klinische Diagnose durch die mikroskopische Untersuchung leider nicht erhärtet werden. Da die Behandlung erfolglos blieb, so wurde die Ziege am 20. Juli 1894 geschlachtet.

Die Sektion ergab:

Magerer Kadaver. In beiden Lungenflügeln kommen gleichmässig verteilt, sehr zahlreiche hirsesamen- bis erbsengrosse, weisse Knoten, oft umgeben von einem luftleeren, anämischen, durchscheinenden, ziemlich breiten Hofe vor. Die Knoten enthalten glatte und derbwandige Kavernen, in denen sich etwas käsige Substanz befindet. In den Bronchien ist glasiger Schleim vorhanden. Die Bronchialdrüsen sind vergrössert und mit zahlreichen, stecknadelkopf- bis erbsengrossen Käseherden durchsetzt. Das Diaphragma ist durch die Einlagerung vieler, kleiner, verkäster und zum Teil verkalkter Herde verdickt und ausserdem in grosser Ausdehnung mit den Seitenwänden des Brustkastens verwachsen. Die Bauchorgane sehr anämisch, sonst normal. In den Mesenterialdrüsen keine Tuberkulose. Tuberkelbacillen wurden in den Käseherden der Bronchialdrüsen nachgewiesen.

Pathologisch-anatomische Diagnose: Tuberkulose der Lungen, Bronchialdrüsen und des Diaphragma.

Die Art der Verbreitung dieser Tuberkulose entspricht der experimentell erzeugten Inhalationstuberkulose.

III. Beitrag zur Symptomatologie der Uterus- und Vulva-Tuberkulose.

Schon in frühern Arbeiten hatten wir Gelegenheit, auf einzelne Symptome dieser beiden, in unserer Praxis hin und wieder vorkommenden Erkrankungen aufmerksam zu machen und einige diesbezügliche Krankheitsgeschichten zu publizieren. [1]) Aus letzterem Grunde wollen wir nur noch das allgemeine Symptomenbild, welches von uns im Laufe des letzten Jahrzehntes für diese beiden krankhaften Zustände festgestellt wurde, veröffentlichen.

Sowohl die häufiger vorkommende Uterus-, als auch die selten vorkommende Uterus- und Vulvatuberkulose betrafen stets 4—10 Jahre alte, mittelmässig bis schlecht genährte Kühe. In sämtlichen Fällen konnten wir nebst Erscheinungen einer örtlichen, auch solche einer allgemeinen Tuberkulose, wie chronische Abmagerung, Dyspnoë, Husten, und was nach unsern Erfahrungen für die Diagnose „Tuberkulose“ von hervorragender Bedeutung ist, Lymphdrüsenanschwellungen (wie der Kehlgangs-, Bug-, Kniefalten-, Sakraldrüsen etc.) nachweisen.

a) Uterustuberkulose.

Bei den damit behafteten Tieren treten nicht selten Frühgeburt oder Abortus, sowie Retentio placentarum, und in der Folge unheilbare Metritis chronica purulenta (Fluor albus) ein. Verlief die Geburt normal, so beobachtet man innerhalb der nächsten Monate, trotz regelrecht eintretender Brünstigkeit, Nichtkonzeption, selten völliges Ausbleiben der Brunst, ziemlich häufig unheilbarer Fluor albus, allmählich eintretende Senkung

[1]) Vgl. Schweiz.-Archiv für Tierheilkunde 1889 pag. 163 und meinen Vortrag „Über den Wert des Tuberkulins in der Rindviehpraxis“, gehalten am VI. intern. tierärztl. Kongress in Bern, 1895 (Fälle Nr. 33, 35, 36, 41 und 44).

der breiten Beckenbänder und schliesslich Nymphomanie, welch letztere in einigen Fällen noch von einem häufigen spontanen und manchmal recht erheblichen Drängen begleitet ist.

Das in Bezug auf Aussehen und Beschaffenheit sehr variierende Scheidensekret ist trüb, schleimig, häufig schleimig-eiterig, graulich-eiterig, gelb, eiterig-jauchig, stinkend und mit Blutpunkten vermischt.

Die Exploratio per vaginam ergiebt in einigen wenigen Fällen ein völlig geschlossenes, gewöhnlich jedoch ein, für einen bis zwei Finger, offenes Orificium uteri externum, aus welchem das soeben beschriebene Sekret abfliesst.

Bei der Untersuchung per rectum sind die Sakraldrüsen fast regelmässig vergrössert und hart. Der Befund am nie empfindlichen Uterus ist verschiedenartig. Manchmal sind seine Hörner nur wenig vergrössert, leicht angefüllt und etwas zu derb, häufig jedoch sind eines oder beide Hörner armsdick, derb, hart, knollig, mit Einschnitten versehen und an der Oberfläche entweder glatt oder mit zahlreichen pathognomischen, erbsen- bis haselnussgrossen Knötchen besetzt. Bei einem derart veränderten, einen starren Klumpen bildenden Uterus ist die Bifurkationsstelle der Hörner manchmal schwer zu finden. Hin und wieder erscheinen Collum und Corpus uteri stark verdickt und das letztere erreicht den Umfang einer mittelgrossen Kegelkugel. Dass die Härte tuberkulöser Uterushörner von einem Ende zum andern wechselt, haben wir mehrmals erfahren, ebenso, dass, wenn die Hörner nach rückwärts gestrichen werden, sich das in ihnen enthaltene Sekret teilweise in die Scheide und sodann nach aussen entleert.

In einem Drittel sämtlicher Fälle war die Uterustuberkulose mit ein- oder beidseitiger Eileitertuberkulose kombiniert. Die nicht empfindlichen, etwas verschiebbaren Eileiter bildeten fingerdicke, geschlängelte, mit starren Wandungen versehene Stränge.

Durch rektale Untersuchung eine Ovarialtuberkulose festzustellen gelang uns nie. Diese Krankheit ist übrigens sehr

selten, denn innerhalb der Berichtsperiode kam nur ein einziger Fall zu unserer Kenntnis.

Die Diagnose kann besonders bei vollständigem Verschluss des Orificium uteri externum verwechselt werden mit Trächtigkeit,[1]) Endometritis chronica und Neubildungen im Uterus, wie Polypen, Fibroide, Sarkome und Carcinome.

Trotzdem die klinische Diagnose „Uterustuberkulose" durch die jeweiligen Sektionen bestätigt wurde, impften wir dennoch, weil die Untersuchung des Scheidenausflusses auf Tuberkelbacillen nur ausnahmsweise ein positives Resultat ergab, oft mit dem, dem Orificium uteri externum lebender Rinder, entnommenen Sekret Meerschweinchen, welche sodann fast regelmässig einige Wochen später an generalisierter Impftuberkulose zu Grunde gingen. Konnten auch diese höchst wertvollen Impfresultate für die Sicherung der klinischen Diagnose wegen der oft vorausgegangenen Schlachtung nicht mehr herangezogen werden, so waren sie doch für die Sektionsdiagnose von ausschlaggebendem Werte. Dass die jeweilen ebenfalls vorgenommene Impfung mit Tuberkulin in solchen Fällen nur theoretischen Wert hat, (weil bei hochgradig entwickelter, sowie bei alter Tuberkulose fetter und magerer Rinder die Tuberkulinwirkung keine zuverlässige ist,) haben wir anderwärts dargethan.

Die Sektionen ergaben im allgemeinen folgendes:

Orificium uteri externum durchgängig. Starke Schwellung seiner gekerbten Lippen. Collum und corpus uteri vergrössert und verdickt. Uterus manchmal stark vergrössert, sein Gewicht beträgt 5 und mehr *kg*. Uterus-Serosa mit langen, weichen, zottigen Wucherungen besetzt. Uterushörner 5—10 *cm* breit und ebenso dick, hart, knollig, mit ringförmigen Einschnürungen, ihre Wanddicke beträgt 2—4 *cm*. Die Wand ist hin und wieder von einer grossen Zahl 1—2 *mm* breiter, schwach gewundener, gegen die Serosa sich verbreitender, käsiger oder verkalkter Streifen durchsetzt (Arterientuberkulose).

Der Inhalt des Uterus besteht aus einer trüben, schleimigen, grauen bis roten, leicht beweglichen, stinkenden, jauchigen Flüssig-

[1]) Bockum-Dolffs, Tiermedizin. Rundschau 1891, pag. 146.

keit und beträgt 1—1,5 Liter. Mucosa manchmal diffus schieferig verfärbt, manchmal grau gefleckt und mit zahlreichen, hanfsamengrossen, kompakten, gelbweissen Knötchen (Tuberkel) von 1—2 *mm* Durchmesser versehen. Auf ihr kommen auch streifenförmige, käsige Einlagerungen, kleinere und grössere Geschwüre, sowie im subserösen Bindegewebe haselnussgrosse Abscesse vor. Tubae Fallopianae oft fingerdick, ihre Öffnungen bis 2,5 *cm* weit, ihre Wände von Kalk und Käse durchsetzt, stark verdickt und starr. Ihr Inhalt besteht aus einer gelblichen, trüben, eiterig-jauchigen, dickflüssigen Masse. Einmal fanden wir den einen Eileiter durch Verklebung des ostium uterinum in einen faustgrossen Abscess verwandelt. Einmal war das linke Ovarium von einer grossen Zahl von Käsestreifen durchzogen und enthielt einen grossen Graaf'schen Follikel.

b) Vulva-Tuberkulose.

Wie früher betont, kommt dieselbe stets in Verbindung mit allgemeiner Tuberkulose und zudem fast regelmässig kombiniert mit Uterustuberkulose vor. Fälle von Wurf- und Scheidetuberkulose ohne Miterkrankung der Gebärmutter beobachteten wir nur zweimal.

Die im allgemeinen sehr charakteristischen Erscheinungen haben die grösste Ähnlichkeit mit denjenigen des Lupus beim Menschen und bestehen entweder im Vorhandensein von Knötchen, Geschwüren oder beiden zugleich. In den ersten Stadien der Krankheit ist die Vulva noch normal, später wenig vergrössert, nach einigen Wochen ödematös geschwellt, gerötet und assymetrisch. Ihre allgemeine Decke ist verdickt, derb und empfindlich. In ältern Fällen werden die Wurflefzen oft armsdick und derb (vide Abbildung).

Bei der Untersuchung der manchmal nur leicht, beim Vorhandensein von Geschwüren jedoch heftig entzündeten und stark empfindlichen Scheide nimmt man einerseits an der innern Fläche der Wurflefzen, sowie im Vestibulum vaginae und in der Vagina zahlreiche stecknadelkopfgrosse, rötliche, manchmal derbe auf der geröteten, glänzenden, auch ektropisch vorgewölbten Schleimhaut sitzende Knötchen und anderseits eine durch Verdickung der Schleimhaut entstandene Verdrängung der Talgdrüsen wahr. In einigen Fällen findet man zu hinterst im

Vestibulum vaginae erbsen- bis bohnengrosse mit der allgemeinen Decke oder der Mucosa verwachsene, bald oberflächlich, bald in der Tiefe der Wurflefzen sitzende, harte, nur bei starkem Drucke empfindliche Knoten, von denen alle oberflächlich gelegenen Ausführungsgänge (Talgdrüsen) haben und bei starkem Druck, sowie bei der Punktion einen dicken, gelblichen, schmierigen Eiter entleeren. Unter der Haut des Perinäums befinden sich manchmal ein bis zwei bereits hühnereigrosse, dicken, rahmähnlichen Eiter enthaltende Tumoren.

Auf der Oberfläche einzelner Knoten sowie auf der dazwischenliegenden Mucosa und ganz besonders seitlich und in der Commissura superior nimmt man viele erbsen- bis bohnengrosse, rundliche oder länglich-runde, leicht blutende, isolierte und konfluierende, oft sehr schmerzhafte Geschwüre mit erhabenem Rande und derbem Grunde, sowie auch grössere und kleinere Narben wahr (Tuberkulose der Haut). In einem Falle fanden wir auf der Vaginaschleimhaut zahlreiche linsengrosse, bräunliche, harte Flecken, welche verdicktem Epithel entsprachen und nur auf eine vernarbte Tuberkulose zurückgeführt werden konnten.

Zu den nun angeführten Symptomen gesellten sich dreimal noch diejenigen einer Tuberkulose der Gärtnerischen Gänge hinzu. Diese letztern bildeten auf der untern Wand der Scheide fingerdicke, derbe, beidseitig von der Harnröhrenmündung nach vorwärts laufende Stränge. Wenn eine Metritis tuberculosa fehlte, zeigten die Patienten keinen oder nur sehr geringen glasig-schleimigen Scheidenausfluss; war aber eine solche zugegen, so kombinierten sich die früher citierten Erscheinungen der Uterustuberkulose mit denjenigen der Vulva- und Scheidentuberkulose.

Bei einer hochträchtigen, dem Landwirt A. in O. gehörenden Kuh hinderte die durch hochgradige Wurftuberkulose bedingte Verengerung der Rima vulvae die Austreibung des Jungen, weshalb die Wurfspalte bei der Geburt durch das Junge in der obern Commissura sehr stark zerrissen wurde.

Um die klinische Diagnose zu sichern und den zweifellos leicht möglichen Verwechslungen von Vulva-Vaginatuberkulose mit chronischem Bläschenausschlag und Vaginitis verrucosa[1]) auszuweichen, wurde der den Knoten durch Ausdrücken oder Punktion entnommene Eiter einerseits auf Tuberkelbacillen untersucht und andererseits auf Meerschweinchen verimpft, welches Verfahren regelmässig von positivem Erfolge begleitet war.

Die Sektionen ergaben im allgemeinen folgende Resultate:

Normale oder verschieden stark geschwollene Wurflefzen. Schleimhaut des Vestibulum vaginæ und der Vagina in grosser Ausdehnung mit hirsekorn- bis hanfsamengrossen, derben, weissen, stellenweise rötlichen oder grauen, durchschimmernden Knötchen besetzt, welche so dicht nebeneinander stehen, dass an einzelnen Orten eine dicke, körnige Auflagerung zu stande kommt. Inwendig an den Wurflefzen und in Verbindung mit der Mucosa befinden sich erbsen- bis baumnussgrosse, derbe, mit einer oder mehreren feinen Öffnungen versehene Knoten, welche auf der Schnittfläche aus grauem Gewebe, aus dem zahlreiche Pfröpfe ausgedrückt werden können, oder aus Eiter oder verkalkter Masse bestehen.

Auf der Schleimhaut des Scheidenvorhofes und der Scheide kommen zahlreiche erbsen- bis bohnengrosse, isolierte und konfluierende Geschwüre und auch narbige Stellen vor.

Hier anschliessend sei noch ein sehr seltener Sektionsbericht mit Abbildung, betreffend eine tuberkulöse Elephantiasis der Vulva, erwähnt. Das der pathologisch-anatomischen Sammlung einverleibte Präparat stammt von einer acht Jahre alten, mit generalisierter Tuberkulose behafteten und am 15. Januar 1893 geschlachteten Kuh.

Anatomischer Befund.

Wurflefzen mehr als armsdick angeschwollen. Während in der obern Commissur noch normale Verhältnisse erkennbar sind, gehen in der untern die Wurflefzen ineinander über. Ihre Oberfläche ist uneben mit seichten Gruben versehen, die Haare weit auseinander gerückt. Durch Druck gelingt es, an vielen Orten aus

[1]) Trommsdorff - Weissensee, Berliner Tierärztl. Wochenschr. Nr. 50, 1894, und Fröhner-Hünfeld, ibidem Nr. 16, 1895, pag. 181.

mehreren Öffnungen kleine Eiterpfröpfe hervorzudrücken. Auf der Schnittfläche erkennt man mehrere stecknadelkopf- bis nussgrosse Eiterherde, daneben zahlreiche gelbe Herde mit Verkalkung. Zwei Meerschweinchen, geimpft am 16. Januar mit eiterigem Inhalt der Knoten und getötet am 27. März 1893, zeigten Abzehrung und hochgradige allgemeine Tuberkulose.

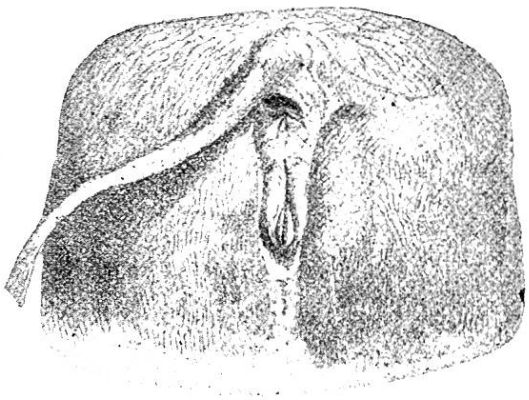

Fig. 1.
Normale Scheide.

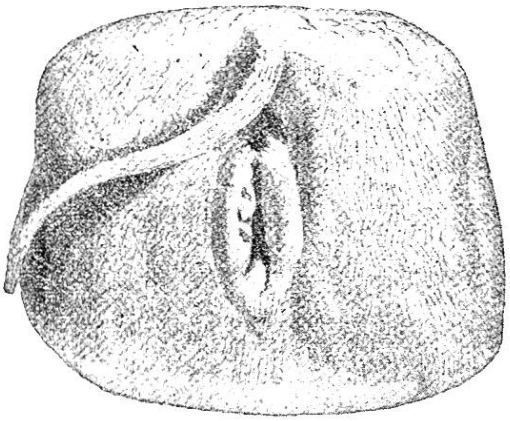

Fig. 2.
Mit Tuberkulose behaftete Scheide.

Wir vermuten, dass die Fälle von Vulvatuberkulose auf Kotinfektionen zurückzuführen sind.

IV. Carcinomatose bei einer Kuh.

Der tierärztlichen Litteratur ist zu entnehmen, dass Fälle von hochgradiger Carcinomatose beim Rind zu den seltensten Vorkommnissen gehören.[1]) Einerseits aus diesem Grunde, andererseits weil wir uns beim lebenden Tiere in der Diagnose täuschten, sei der folgende Fall hier beschrieben.

Am 19. Februar 1895 wurde uns eine dem J. B. in P. gehörende, sechs Jahre alte, auffällig magere, cirka 300 *kg* schwere, unträchtige Simmenthaler-Freiburger Kuh zur Untersuchung vorgeführt. Dieses früher gut genährte Tier wurde vor zwei Jahren gekauft, kalbte zum dritten und letzten Mal am 15. Dezember 1894 und wurde nach Verlauf von vier Wochen normal brünstig. Am 28. Januar 1895

[1]) Vgl. Friedberger und Fröhner, Lehrbuch der spec. Pathologie und Therapie. II. Bd., 4. Aufl. 1896, pag. 266 und Möller, Lehrbuch der allgemeinen Chirurgie. I Bd. 1893, pag. 401.

erkrankte laut Anamnese das Stück an einer mit starker Trübung des Allgemeinbefindens, Dyspnoë und Husten verbundenen Verdauungsstörung. Während Fresslust und Rumination sich nach drei Tagen wieder einstellten, blieben Atemnot und Husten bestehen und nahmen sogar noch allmählich zu. Die vor der Erkrankung pro Melkzeit 7 Liter betragende Milchmenge sank mit dem Erkranken auf 3,5 Liter, und sehr auffällig war die seit citiertem Krankheitsbeginne rasch zunehmende, eine ungewohnte Hochgradigkeit erreichende Abmagerung.

Status präsens: Das Allgemeinbefinden des ununterbrochen stöhnenden, mit stark gestrecktem Kopfe stehenden und beim Gehen schwankenden Tieres ist getrübt. Temperatur 39,3° C., Pulse 72 und Atemzüge 36 p. M. Blick matt. Augen zurückgesunken, untere Augenlider ödematös geschwollen. Haare trocken, glanzlos. Haut lederbündig, über den Rippen sehr fest anliegend und nicht verschiebbar. Kehlgangslymphdrüsen hühnereigross, derb. Neben dem obersten Knorpelring der Trachea befindet sich linkerseits eine haselnussgrosse und rechterseits an der untern Hälfte der Luftröhre eine fingerdick geschwollene Lymphdrüse. Die Kniefaltendrüsen sind beidseitig kleinfingerdick. Der Atmungstypus ist ein ausgeprägt pektoraler; Patient leidet an grosser inspiratorischer Dyspnoë und zeigt dementsprechend gestreckte Kopfhaltung, starkes Nüsternspiel und auffälliges Interkostalatmen, zudem beidseitigen, ziemlich reichlichen, schleimig-eiterigen, grauweissen Nasenausfluss und häufigen, sehr schmerzhaften, kurzen, dumpfen, feuchten Husten, welcher durch Druck auf den Kehlkopf oder auf das obere Ende der Luftröhre, bei welcher Manipulation die Kuh grosse Schmerzen empfindet und sich lebhaft zur Wehre setzt, leicht zu erzeugen ist. Bei der Palpation des Thorax zeigt das Tier bedeutende Schmerzen. Die Perkussion an beiden Seitenbrustwänden ergiebt überall einen vermehrten Widerstand unter dem Hammer und Dämpfung; letztere ist jedoch in der untern Hälfte jeder Seitenbrustwand viel prägnanter, als in der obern. Bei der Aus-

kultation hört man im rechten mittleren und untern Drittel der Brustwand pfeifende und schnurrende, an allen andern Brustwandregionen knarrende, knitternde und giemende, trockene Rasselgeräusche.

Fresslust und Rumination wenig vermindert, Zahl der Kieferbewegungen 40—45 pro bolo. Obere Flanken eingefallen. Pansenperistaltik verzögert. Fäces normal, Euter und Milch ebenfalls, Milchmenge pro Melkzeit noch 3,5 Liter. In der Vulva, besonders in den äusserlich normal aussehenden Labia vulvæ und in der Commissura superior befinden sich mindestens 15 stecknadelkopf- bis erbsengrosse, sehr schmerzhafte an der Oberfläche eine feine Öffnung besitzende, harte Knötchen. Währenddem über einigen die Mucosa leicht verschiebbar ist, sind andere mit ihr innig verwachsen.

Vagina normal, Orificium uteri externum verschlossen. Linke sehr weit nach rückwärts reichende und sehr wenig bewegliche Niere mannskopfgross, unschmerzhaft und mit zahlreichen erbsengrossen Neubildungen besetzt.

Diagnose: Tuberkulose der Lungen, der linken Niere und der Vulva. (Generalisierte Tuberkulose.)

Die am 26. Februar 1895 vorgenommene Sektion ergab folgendes:

Am vordern Herzohr zahlreiche, bohnengrosse, flache Tumoren von grau-rötlicher Farbe. Gewicht der sehr grossen Lungen 14 *kg*. Lungenpleura stellenweise durchsichtig, stellenweise etwas getrübt und infolge zahlreicher, flacher, hanfsamengrosser Knötchen, welche sich unter ihr im Lungengewebe befinden, uneben. Lungen, besonders am obern Rande in grosser Ausdehnung luftleer, unten lufthaltig. In den Bronchien befindet sich eine ziemliche Menge rötlichen Schleimes. Im grössten Teil der Lungen ist das normale Gewebe intakt erhalten; allein in ihm befinden sich sehr zahlreiche hanfsamen- bis nussgrosse, aus grauem, luftleerem, kompaktem Gewebe bestehende Herde, die sich besonders unter der Pleura anhäufen und manchmal eine tellerförmige Einziehung aufweisen (Krebsnabel). — Am obern Rande des hintern Lappens kommt bis auf eine Tiefe von 6 *cm* dieses pathologische Gewebe ganz vorherrschend vor, indem hier nur kleine Inseln von Lungengewebe zu erkennen sind. Die Bronchialdrüsen sind bis zum Umfange eines Gänseeies ver-

grössert, derb und von demselben grauen Gewebe durchzogen, welches auch in den Lungen angetroffen wurde. Auf dem Omentum sind zahlreiche, stecknadelkopf- bis bohnengrosse, ziemlich harte, flache, graue Tumoren mit rötlichen Flecken, mehr aus weichem Gewebe bestehend, vorhanden. In der Wand des rechten Rumensackes kommt ein mit rundlichen Vertiefungen versehener haselnussgrosser Tumor vor.

Die vergrösserte rechte Niere wiegt 2 *kg*. Ihre Kapsel ist leicht abziehbar. In der Oberfläche der Rindensubstanz befindet sich eine grosse Zahl feinster, dunkelroter Punkte und auf der Schnittfläche der Rindensubstanz eine grosse Zahl von hanfsamengrossen, roten Knötchen. Die Marksubstanz ist normal. Das Gewicht der sehr erheblich vergrösserten linken Niere beträgt 4,5 *kg*. Die Kapsel ist leicht abziehbar. An der Oberfläche der Rindensubstanz sind nebst zahlreichen, roten Punkten eine enorme Zahl kleinster, roter, sich beinahe berührender Knötchen zu erkennen. Auf der Schnittfläche der Marksubstanz befinden sich eine grosse Menge gelbe, ca. 1 *mm* breite Einlagerungen, die in Form von Pfröpfen herausgedrückt werden können. An einigen Stellen ist noch wirkliche Marksubstanz zu erkennen. Im Nierenbecken sind kleine Konkretionen vorhanden. An den Wurflefzen bemerkt man unter der Schleimhaut eine grössere Zahl bis erbsengrosser, harter, auf der Schnittfläche aus grauem, kompakten Gewebe bestehende Knötchen, die sich stellenweise zu gemeinsamen Strängen vereinigen und im ganzen Vorhofe vorkommen. Auf dem serösen Überzug des normal kontrahierten Uterus ist eine sehr grosse Zahl kleinster, grauer Knötchen sichtbar. Das linke Ovarium enthält einen wahren gelben Körper.

Mikroskopisch kommt in allen veränderten Organen eine Neubildung vor, welche aus Strängen von 20 μ bis 1 *mm* Breite besteht, dessen Elemente Drüsenepithelien, mit einem grossen Kerne von 9 μ Durchmesser und einem Kernkörperchen oder einer ruhenden Kernfigur darstellen. Um den Kern relativ wenig und vollkommen durchsichtiges Protoplasma. Die Lunge zeigt in grosser Zahl schlecht färbbare Läppchen von der Grösse der Alveolen. An einigen Orten sind die Gefässe der Alveolenwand der Sitz einer ganz frischen, nur noch die Dicke einer Zelle betragenden Infiltration. Im Netz zahlreiche dünnere und dickere bis 200 μ breite Stränge von Cancroidgewebe. In der rechten Niere Infiltration einiger Schlingen der Glomeruli und anderer Gefässe. Hier sind ebenfalls grössere, $1/2$ μ dicke Stränge zwischen den Gefässen vorhanden. In der linken Niere bildet das Cancroidgewebe Röhren von $1/2$ bis 1 μ Durchmesser, mit Wandungen von 150 bis 200 μ Dicke, welche aus Cancroidgewebe bestehen. Als Inhalt dieser Röhren trifft man Blut, oder Blut gemischt mit sehr vielen farblosen Blutkörperchen an.

Pathologisch-anatomische Diagnose: Drüsenzellencancroid der Lungen, Bronchialdrüsen, des Netzes, Wanstes, der Nieren und Vagina.

Epikrise. Dieser seltene Fall hochgradiger Krebskachexie taxierten wir in Entsprechung des Gesamtbildes der Symptome am lebenden Tiere unrichtigerweise als generalisierte Tuberkulose. Was allerdings mit Tuberkulose nicht ohne weiteres in Einklang gebracht werden konnte, war das konstante, auf innerlichen Schmerzen beruhende Stöhnen, die trotz ziemlich guter Fresslust innerhalb verhältnismässig kurzer Zeit eintretende, hochgradige Abmagerung, das ungewöhnlich ausgeprägte Aufgebackensein der Haut, der auffällig schmerzhafte Husten und die deutlichen Schmerzäusserungen bei Druck auf die Rippen. Diese speciellen Erscheinungen in Verbindung mit den oben angeführten Symptomen werden in Zukunft bei der Stellung der Differenzialdiagnose zwischen generalisierter Tuberkulose und Carcinomatose aller Beachtung wert sein.

Nach dem anatomischen Befunde zu urteilen, ist die Annahme, dass der primäre Sitz des Carcinoms in der linken Niere war, wohl gerechtfertigt.

V. Beitrag zur Symptomatologie der Entzündung des Hinterkiefergelenks beim Rinde.

Obwohl die Articulatio temporo-maxillaris wegen ihrer exponierten Lage durch Trauma leicht beschädigt werden kann, so sind doch Erkrankungen dieses Gelenks beim Rinde recht selten; weil zudem auch die in Lehrbüchern diesbezüglich angeführten und bei Pferden beobachteten Symptome nach unsern Beobachtungen keineswegs mit denjenigen beim Rinde identisch sind, mag hier ein am 18. April 1895 beobachteter Fall, dessen Ätiologie uns nicht bekannt ist, erwähnt werden.[1])

Anamnese. Kuh, 5 Jahre alt, in mittelmässigem Ernährungszustande, ca. 350 *kg* schwer. Das Stück wurde

[1]) Vgl. Möller Spec. Chirurgie. II. Aufl., II. Bd. 1893, pag. 113.

anfangs Januar 1895 von G. in S. gekauft, kalbte anfangs März ganz normal und lieferte hierauf pro Melkzeit je 5 *l* Milch, welche Quantität im Laufe des Monats April allmählich auf 3 *l* sank. Gleich nach der Anhandnahme des Tieres fielen dem Besitzer die gestreckte Haltung des Kopfes und die langsame Futteraufnahme auf. Der Kopf wurde stets vorwärts, selten schief nach rechts gestreckt, und jeder Annäherung an denselben, sowie an die obere Halsgegend suchte sich die Kuh durch heftiges Schlagen und Stossen mit den Hörnern zu entziehen. Sie frass anfänglich nur Heu, in den letzten 14 Tagen nur Emd, niemals aber Kurzfutter, weshalb eine bedeutende Abmagerung eintrat.

Status präsens am 18. April.

Getrübtes Allgemeinbefinden. Temperatur 40,0 ° C., Pulse 72—80 und Atemzüge 20 p. M. Haare glanzlos. Haut derb, über den Rippen ziemlich fest anliegend. Die stark verminderte Futteraufnahme geschieht einzig aus der Raufe, nie aus der Krippe oder vom Boden her. Rumination normal. Kieferbewegungen vollständig ausgeprägt. Pansenperistaltik wenig vermindert.

Leichte Benommenheit des Sensoriums. Blick stier. Augen zurückgesunken. Pupillen beidseitig gleichmässig und sehr stark verengt. Der etwas steif gehaltene Kopf wird ununterbrochen stark nach vorwärts gestreckt. Kopfbewegungen nach den Seiten sind schwer ausführbar und verursachen dem Tiere grosse Schmerzen. Die Maulhöhle kann ohne Schwierigkeit wie bei einem gesunden Tiere aufgesperrt werden, ihre sorgfältige Untersuchung wie auch die Adspektion des Schädels ergaben nichts Besonderes, jedoch schon bei ganz leichtem Druck zeigt das Stück besonders linkerseits in der völlig normal aussehenden Schlundkopf- und Kiefergelenkgegend sehr starke Schmerzen.

Gestützt auf diese Erscheinungen sowie auf frühere Beobachtungen schien uns das Vorhandensein eines kleinen retropharyngealen Abscesses weitaus das Wahrscheinlichste, und da

der Besitzer, sich auf mündliche Vereinbarungen stützend, glaubte, das Tier dem Verkäufer wiederum zurückgeben zu können, so wurde vorläufig auf eine Behandlung verzichtet. Am 21. April abends nach dem Zurückkehren vom Brunnen fiel jedoch die noch lebhafte Kuh plötzlich in ihrem Standraume um, zeigte einige Zuckungen und musste sofort notgeschlachtet werden.

Die Sektion am 22. April ergab:

In einem Läppchen einer Schleimdrüse des linken Gaumensegels ein stecknadelkopfgrosser Abscess. Im geschwollenen linken Hinterkiefergelenke eine Eiteransammlung. Das linksseitige Tentorium cerebelli ist stark geschwollen, überall von Eiter durchsetzt, welcher vom Kiefergelenk herkommt. Der linke Lappen des Kleinhirns abgeflacht, an seiner Oberfläche ein fingernagelgrosser, grauer, eiterig infiltrierter Herd. Keine Tuberkulose.

Pathologisch-anatomische Diagnose:

Primär eiterige Entzündung des Kiefergelenks (Empyema); sekundär Eiterung des linken Tentorium cerebelli. Graue Erweichung im Cerebellum.

Wie lange das Leiden bestund, ist nicht mit Sicherheit anzugeben, jedenfalls aber seit dem Kaufe, d. h. seit 110 Tagen.

VI. Labmagenfistel bei einer Kuh.

Fälle von Labmagenfistel sind sehr selten, und wir wollen deshalb wegen der prägnanten und sehr lehrreichen Ätiologie den folgenden hier anführen.

Am 5. Dezember 1894 wurden wir von einem vielbeschäftigten Kollegen behufs gemeinsamer Untersuchung einer 31 Monate alten, in schlechtem Ernährungszustande sich befindenden, 350 *kg* schweren, unträchtigen Simmenthaler Kuh zu Rate gezogen.

Diesem wertvollen Stücke wurde Mitte Juli 1894 in der Nabelgegend ein infolge lokaler Phlegmone entstandener heisser

Abscess lege artis geöffnet, worauf sich viel stinkender Eiter entleerte. Trotz dem bedeutenden Umfang der Eiterbeule soll nach Aussage des intelligenten Besitzers noch im Laufe des Monats Juli Abheilung eingetreten sein.

Vier Monate später d. h. Mitte November, zeigte das im übrigen ganz normale, gut genährte Tier, genau an der frühern Abscessstelle neuerdings eine im Verlaufe des Herbstes langsam entstandene, an Grösse stetig zunehmende, nicht entzündete, weiche Geschwulst, welche von unserem Kollegen wiederum als Abscess diagnostiziert und am 15. November mit dem spitzen Bistouri angestochen wurde. Allein diesmal entleerte sich statt Eiter, anfänglich in feinem Strahl, später nur tropfenweise, dünnflüssiger, trüber Futterbrei. Das Allgemeinbefinden und die Milchsekretion blieben noch einige Tage normal, Ende November jedoch traten bei dem rasch und erheblich abmagernden Tiere auffällige Erscheinungen wie starke Verminderung der Fresslust, Rumination und Milchsekretion ein. Auch entleerte sich aus der Fistel der Nabelgeschwulst seit dem 30. November Flüssigkeit, welche mehr Futterpartikel enthielt, als früher.

Der Status präsens am 5. Dezember war folgender: Die stark abgemagerte lebhafte Kuh zeigt 38,2° C. Rektaltemperatur, 90 Pulse und 12 Atemzüge p. M. Senkung auf Lendendruck. Glanzlose Haare. Wenig elastische, über den letzten Rippen leicht knackende Haut. Beidseitig zweifingerdick geschwellte Bug- und daumendick geschwellte Kniefaltendrüsen. Abnorm blasse Kopfschleimhäute. Trockenes, leicht schilferiges Flotzmaul. Kleberiges und pappiges Sekret der Maulhöhle. Die Futteraufnahme ist punkto Quantität um mehr als die Hälfte reduziert, Heu wird völlig verschmäht, hingegen frisst das Tier das ihm täglich dreimal verabreichte aus Heuhäcksel, gekochten Kartoffeln und geschrotenem Weizen bestehende Kurzfutter noch rasch. Getränkaufnahme normal. Rumination aufgehoben. Bauchumfang klein. Hinterleib aufgeschürzt. Die oberen Flanken stark eingefallen.

Bauchdecken normal gespannt und unschmerzhaft. Pansenperistaltik verlangsamt. Darmperistaltik rege. Die normal aussehenden Fäces werden in kleinen Quantitäten abgesetzt. Das Milchquantum ist innerhalb sechs Tagen von 4 auf 1 *l* pro Melkzeit zurückgegangen. Die Kuh war vor 24 Stunden brünstig. In der Regio umbilicalis befindet sich eine kindskopfgrosse, an den Bauchdecken 18—20 *cm* Durchmesser aufweisende und 10 *cm* vorgewölbte, runde, weiche, elastische, nicht entzündete Geschwulst. Dieselbe lässt sich durch eine ovale, fünf Finger grosse mit glatten Rändern versehene Bruchpforte leicht reponieren. Am Grunde des Bruchsackes sitzt eine rötliche, leicht blutende 6 *cm* lange, 4 *cm* breite und 2 *cm* dicke, üppige Granulation, hinter der sich eine rundliche 3 *cm* breite, zum Teil mit einem nekrotischen, braunen Pfropf verschlossene Fistelöffnung befindet, durch welche der Zeigfinger mit Leichtigkeit eingeführt werden kann. Mit dem Finger gelangt man nun in einen gut faustgrossen, glattwandigen Bruchsack mit 8—10 *cm* weiter Bruchpforte und durch diese hindurch alsbald in den Labmagen, was, abgesehen von der anatomischen Region, durch die Geräumigkeit des mit Schleimhaut ausgekleideten Organes und durch die der Länge nach verlaufenden Schleimhautfalten bestätigt wird. Der Abosmasus ist im ganzen Umfange seiner Fistelöffnung mit der Bauchwand verwachsen. Alle 4—5 Minuten fliesst, unabhängig von den Pansenbewegungen, in kräftigem Strahle 60—100 *gr* flüssiger, zäh-schleimiger, trüber, mit vielen gut zerkauten Futterteilchen vermischter Futterbrei heraus, durch welchen besonders die hintern Fessel beschmutzt werden. In den Zwischenzeiten fliesst der stark sauer reagierende, Milch sofort zum Gerinnen bringende Labmageninhalt nur tropfenweise oder in ganz dünnem Strahle ab.

Die am 7. Dezember 1894 vorgenommene Sektion ergab folgendes:

Der vorgefallene, mit einer Fistelöffnung behaftete Teil des Labmagens ist mit der Bauchwand innig verwachsen. Prolabiert ist

der mittlere, 50 *cm* hinter der Cardia beginnende und bis zu 34 *cm* vor den Pylorus reichende Abschnitt des grossen Bogens. Die Wand des Fistelganges ist teilweise nekrotisch, teilweise glatt. Die Schleimhaut des Labmagens ist schwach gerötet und zeigt weisse verdickte Flecken, die im Centrum öfters vertieft sind. In der Scheide befindet sich ziemlich viel glasiger Schleim. Ihre Schleimhaut ist mit zahlreichen linsengrossen, bräunlichen, harten Flecken, welche verdicktem Epithel zu entsprechen scheinen, versehen. Der äussere Muttermund ist geschlossen. Die Uterushörner sind vergrössert, 5 *cm* breit und zeigen Fluktuation. Der Inhalt derselben besteht aus glasigem Schleime, in welchem sich kleinere und grössere, gelbliche, eiterige Klumpen befinden. Im rechten Ovarium ist ein wahrer gelber Körper. Keine Tuberkulose.

Pathologisch-anatomische Diagnose: Nabelbruch mit Labmagenfistel. Schwielige Scheidenschleimhaut. Metritis.

Epikrise. Dieser Fall lehrt zur Evidenz, dass lokalisierte Anschwellungen in der Nabelgegend, welche aus Neubildungen, Hämatomen, Phlegmonen, Abscessen und Nabelbrüchen bestehen können, die allersorgfältigste klinische Untersuchung verlangen, und dass es deshalb in allen zweifelhaften Fällen, besonders wenn es sich um Sicherung der Diagnose zwischen einem infolge Omphalitis oder Phlegmone entstandenen Abscess und Hernia umbilicalis handelt, sehr zu empfehlen ist, die aseptische Punktion mit der Pravaz'schen Spritze vorzunehmen. Zu letzterem Zwecke werden die Tiere niedergelegt oder im Notstande gut befestigt. Eine auf modernen chirurgischen Grundsätzen basierende Punktion bietet bei Wiederkäuern und Schweinen, selbst wenn Eingeweide davon betroffen werden sollten, keine Gefahr und schützt den Tierarzt vor vielen Unannehmlichkeiten und sogar vor gerichtlicher Verfolgung.

Abgesehen von der Diagnose erweckt dieser Fall auch im Hinblick auf die Ätiologie der Omphalocele und Herniæ ventrales grosses Interesse. Im Laufe der letzten zwölf Jahre beobachteten wir bei fünf Kühen, welche zuvor niemals Spuren einer Hernia umbilicalis zeigten, dass nach regelrechter Eröffnung und Abheilung grösserer Abscesse in der Nabelgegend Hernien mit 2—5 Finger weiter Bruchpforte folgten. Dreimal waren die

Abscesse aus lokalen Phlegmonen hervorgegangen, einmal befand sich im Abscessinhalt eine offenbar aus der Haube stammende Nadel, und im letzten Falle handelte es sich um einen drei Monate nach dem Pansenschnitt entstandenen Senkungsabscess. Die Eiterbeulen veranlassen offenbar infolge Maceration des Bauchdeckengewebes, besonders an der schwächsten Stelle der Bauchdecken, der „regio umbilicalis", eine erhebliche Abnahme der Resistenz und Bruchbildung. Der Bruchinhalt bestund, nach Lage und Beschaffenheit der stets langsam entstandenen Hernien zu urteilen, aus dem Labmagen. Da Komplikationen niemals eintraten, wurde von einer jeweiligen Behandlung Umgang genommen.

VII. Hernia uteri bei einer Kuh.

Obwohl Herniæ ventrales beim Rinde nicht zu den seltenen Vorkommnissen gehören, so möchten wir doch folgenden, bis jetzt in der Litteratur noch nicht beschriebenen und mit der letzten Epikrise vollständig im Einklange stehenden Fall hier erwähnen.

Anamnese: Mitte Februar 1891 zeigte eine dem Pächter S. in S. gehörende 6 Jahre alte, in gutem Ernährungszustande sich befindende, ca. 600 *kg* schwere Simmenthaler-Kuh, deren dritte Trächtigkeit am 29. Mai zu Ende ging, in der Regio parachondriaca sinistra einen infolge lokaler Phlegmone entstandenen kindskopfgrossen, heissen Abscess, aus welchem sich bei der Eröffnung ca. 800 *gr* dickflüssiger Eiter entleerten, worauf innerhalb einiger Tage vollständige Heilung eintrat. Am 24. März gl. J. wurde uns die frisch an Aphthæ epizooticæ erkrankte Kuh wiederum vorgeführt, bei welchem Anlasse wir genau an der früheren Abscessstelle neuerdings eine kindskopfgrosse, elastische, unschmerzhafte, reponible Geschwulst, deren genaue Untersuchung und Behandlung wegen des Seuchenausbruches aber auf später verschoben werden musste, feststellten.

Die am 18. Mai 1891 stattgefundene definitive Untersuchung ergab:

Das Allgemeinbefinden des nun hochträchtigen Tieres ist normal. In der linken Nebenrippengegend sitzt ein rundlicher, an der Bauchdecke 18 *cm* Durchmesser haltender, nicht entzündeter, elastischer Tumor, dessen Haut trotz starker Spannung noch verschiebbar ist. Auf der Kuppe des Geschwulstgrundes bemerkt man eine 2 *cm* lange, von der im Februar stattgefundenen Abscesseröffnung herrührende Narbe und 3 *cm* von ihr entfernt eine kleine in Heilung begriffene Hautwunde, die durch eine Fliete, mittelst welcher der scheinbar energische Besitzer am 15. Mai die ihm lästige Geschwulst zu öffnen suchte, was ihm glücklicherweise auf den ersten Schlag nicht gelang, verursacht worden war.

Der Tumor ist am Grunde im Umfange eines Handtellers fluktuierend, und in seiner Tiefe befindet sich ein scharf abgegrenzter, harter, kleinfaustgrosser, leicht einwärts verschiebbarer, aber immer wieder in den Bruchsack zurückkehrender, sehr wahrscheinlich mit einer Phalanx tertia identischer Körper. Nach der mühelos bewerkstelligten Reposition der Geschwulst lässt sich in der Bauchdecke eine stark faustgrosse Bruchpforte nachweisen. Hiermit war die Diagnose „Hernia uteri“ eine gegebene; trotzdem wurde noch zu ihrer Sicherung in Anwesenheit der ältern Studierenden mit einer grössern Pravaz'schen Spritze punktiert, welches ausschlaggebende Verfahren gar keine nachteiligen Folgen hatte.

Die genaue Untersuchung der aspirierten Flüssigkeit ergab: Fruchtwasser. Es wurde somit unsere sehr seltene Diagnose „Hernia uteri in regione parachondriaca sinistra“ bestätigt. Nach der am 31. Mai stattgefundenen normalen Geburt eines weiblichen Jungen verschwand die Bruchgeschwulst; hingegen blieb die Bruchpforte fortbestehen und wurde von innen offenbar durch den rechten Sack des Pansens zugedeckt. Die später wieder trächtig gewordene Kuh entzog sich infolge Verkaufes einer weitern Beobachtung.

VIII. Hypertrophie und Prolapsus des Orificium uteri externum bei einer Kuh.

In unsern frühern Berichten wurden zwei Fälle von Hypertrophie des Orificium uteri externum bei Kühen erwähnt, welchen wir nun einen dritten am 25. Februar 1893 beobachteten anzureihen in der Lage sind.[1])

Derselbe betrifft eine 7 Jahre alte, mittelgrosse Simmenthaler-Kuh, die schon vier normale Geburten, wovon die letzte am 15. Februar 1893, überstanden hatte. Alle vier Jungen waren männlichen Geschlechts und gut entwickelt. Zehn Tage nach dem letzten Werfen zeigte das Stück während des Liegens eine aus der Vulva hängende, lange, rundliche Geschwulst, deren nähere Untersuchung folgendes ergab: Der Umfang des prolabierten Tumors beträgt 22 *cm*, seine Länge hinterhalb den Wurflefzen 15 *cm*. Die in der Commissura inferior liegende faltige, rote, leicht von der nicht vorgefallenen Scheide abhebbare und nur während des Liegens sichtbare Geschwulst besitzt an ihrem hintersten, untersten Ende eine kleine, schaufelförmige Verlängerung, über welcher man mit dem Zeigfinger bequem in den Canalis cerivicis eindringen kann. Am stehenden Tiere fühlt man bei der Palpation per vaginam das bis zurück in den Vorhof sich lagernde, einen dicken, fleischigen, weichen, leicht verschiebbaren Strang bildende Orificium sehr deutlich. Die Schleimhaut des Scheidenvorhofes, der Vagina und des Orificiums ist gerötet, geschwellt und mit eiterigem Schleim bedeckt. Der Uterus ist normal.

IX. Beiträge zur Symptomatologie und Atiologie der Gelenkentzündungen beim Rinde.

Zu den schwierigsten und verantwortungsvollsten Aufgaben eines Tierarztes gehört zweifellos die richtige Diagnostizierung

[1]) Vgl. Schweiz.-Archiv f. Tierheilkunde, Jahrg. 1886, pag. 74 und Jahrg. 1890, pag. 212.

und ätiologische Beurteilung der bei den grössern Wiederkäuern vorkommenden Gelenkentzündungen.

Nach den klinischen Erscheinungen können wir die beim Rinde vorkommenden Gelenkentzündungen einteilen in:

A. 1. akute seröse Gelenkentzündung. Synovitis serosa acuta.
2. sero-fibrinöse Gelenkentzündung. Synovitis serofibrinosa.
3. eiterige Gelenkentzündung. Synovitis purulenta s. Arthritis suppurativa.
4. eiterig-jauchige Gelenkentzündung. Arthritis ichorosa.

B. 1. Chronische seröse Gelenkentzündung. Synovitis serosa chronica.
2. trockene deformierende Gelenkentzündung. Arthritis deformans s. sicca.

Hinsichtlich der Ätiologie unterscheiden wir nach dem trefflichen Vorbilde von Hueter-Lossen[1]) die Entzündungen der Gelenke in **nicht infektiöse**, d. h. in solche, die auf lokalen Ursachen beruhen, und in **infektiöse**, d. h. in solche, bei welchen gewöhnliche Eiterkokken oder irgendwelche specifische Infektionserreger durch die Blutbahn in das Gewebe oder auf die freie Oberfläche der Synovialis gelangt sind.

Die lokalen Ursachen bedingen exsudative und hyperplastische Entzündungen der Gelenke, d. h. sog. traumatische Gelenkentzündungen (Arthritis traumatica) und bestehen in Überanstrengung der Gelenke, entweder durch zu lang dauernde Bewegung oder Belastung, in Gelenkkontusionen, Distorsionen, Luxationen, intraartikulären Frakturen und spielen bei den Gelenkentzündungen der Pferde unzweifelhaft die

[1]) Grundriss der Chirurgie. I. Bd., V. und VI. Aufl. 1889, pag. 213 u. ff.

Hauptrolle, währenddem Gelenkentzündungen bei Wiederkäuern und Schweinen in der grössten Mehrzahl sämtlicher Fälle auf specifischen Infektionserregern beruhen. Wenn wir von den eiterigen und infektiösen Gelenkentzündungen, welche infolge von traumatischen Verletzungen der Gelenkkapsel (Nageltritt), komplizierten Gelenkfrakturen und komplizierten Luxationen auftreten, absehen, so bleibt die Anzahl derjenigen Gelenkentzündungen, welche auf specifische Noxen zurückzuführen sind, immer noch eine sehr grosse. Dahin gehören:

1. Die tuberkulöse Gelenkentzündung. Synovitis s. Arthritis tuberculosa. [1])
2. Der akute Gelenkrheumatismus. Polyarthritis synovialis.
3. Die Synovitis serosa und sero-fibrinosa infolge von Mastitis. [2])
4. Die Synovitis serosa und sero-fibrinosa infolge des Puerperiums (Retentio placentarum, Metritis und Vaginitis).
5. Die Synovitis sero-fibrinosa und fibrinosa sicca infolge von Pyämie.
6. Die Synovitis sero-fibrinosa und fibrinosa sicca infolge von Omphalitis.
7. Die Synovitis sero-fibrinosa und fibrinosa sicca infolge von Kälberruhr.
8. Die Arthritis fungosa infolge von chronischem Stäbchenrotlauf. [3])
9. Die Synovitis und Arthritis fibrinosa und caseosa infolge von Schweineseuche.
10. Die Arthritis fungosa infolge von Agalactia infectiosa. [4])

---

[1]) Schweiz.-Archiv f. Tierheilkunde. 1886, pag. 71; 1888, pag. 260; 1889, pag. 168.

[2]) Landwirtschaftliches Jahrbuch der Schweiz. V. Bd. 1891, pag. 57 und VIII. Bd. 1894, pag. 240.

[3]) Schweiz.-Archiv f. Tierheilkunde. 1886, pag. 146 und Tiermediz. Vorträge v. Schneidemühl. I. Bd., 1. Heft, 1888, pag. 9.

[4]) Landwirtschaftl. Jahrbuch der Schweiz. VII. Bd. 1893, pag. 332.

Es braucht wohl kaum der Erwähnung, dass zwischen den einzelnen angeführten klinischen Formen Übergänge vorkommen, deren richtige Erkennung wichtig ist.

Nicht infektiöse und infektiöse, akute, seröse Gelenkentzündungen kommen beim Rinde am häufigsten im prädisponierten Hinterknie-, Sprung- und Vorderkniegelenk, selten im Fesselgelenk, vor, und gehen bei sorgfältiger Pflege und Behandlung öfters innerhalb 14—21 Tagen in Zerteilung über, häufig jedoch und speciell bei Rheumatismus articulorum acutus bleibt ein chronischer Hydrops articuli (eine kalte Gelenkgalle), welche zu Recidiven neigt, zurück. Bei Stallkühen und Rindern beobachteten wir, wenn auch sehr selten, eine multiple rheumatische Gelenk- und Sehnenscheidenentzündung, das sog. Verfangen (Polyarthritis synovialis) an beiden Hinterknie- und Sprunggelenken und beiden vordern Fesselgelenken, ferner an allen vier Fesselgelenken, sodann an beiden vordern Fesselgelenken und der Sehnenscheide des Klauen- und Kronbeinbeugers. Der Verlauf dieser im Anfange sehr schmerzhaften Entzündung war stets ein günstiger.

Betreffend die Ätiologie der auf lokale Ursachen zurückzuführenden Gelenkentzündungen sei hier folgender sehr seltener Fall citiert.

Am 14. Mai 1892 übersandte uns Herr Kollege W. Longet in Gingins zur näheren Untersuchung den rechten Hinterfuss eines Ochsen nebst folgender Krankengeschichte:

Der am 16. April 1892 zu angestrengter Arbeit benutzte Ochse belastete am Morgen des 17. April die hintere rechte Extremität nicht mehr. Da der Fessel erheblich angeschwollen war, machte der einsichtige Besitzer fleissig Umschläge mit kaltem Wasser. Zwei Tage später stellte ein herbeigerufener Kollege die Diagnose auf eine schwere Arthritis des Fesselgelenkes und applizierte auf letzteres eine Scharfsalbe. Da trotz der Behandlung die Lahmheit und das Allgemeinbefinden des stetig stöhnenden und stark abmagernden Tieres sich verschlimmerten und überdies hochgradiger Dekubitus eintrat, so

wurde am 11. Mai noch Herr Longet konsultiert, welcher folgenden Status aufnahm: Der stark deprimierte und abgemagerte, ununterbrochen liegende Ochse kann sich nur mit grosser Mühe erheben. Er besitzt mehrere grössere Dekubitusstellen, und in kausaler Verbindung damit steht wohl die 41,5° C. betragende Rektaltemperatur. Fresslust und Rumination sind bereits aufgehoben. Der kranke, vom Sprunggelenk an abwärts geschwollene und vermehrt warme Fuss wird nie belastet. Die Fesselgegend ist sehr stark geschwollen, äusserst empfindlich und derb. Jede Bewegung der Fussgelenke verursacht dem Tiere die heftigsten Schmerzen.

Gestützt auf diese für eine schwere Arthritis im Kron- oder Fesselgelenk sprechenden Symptome wurde die Schlachtung angeraten.

Die Sektion des Fusses ergab folgendes:

Neben dem mächtig geschwollenen Kronenrande sind einige, je 6 *cm* lange, parallel verlaufende, teils verklebte, teils mit blutigen Rändern versehene, infolge Skarifikation entstandene Hautwunden. Im lateralen Krongelenk ist die Synovialmembran infolge Anfüllung mit fibrinösem Exsudat sehr stark gespannt. Ein je 2 *cm* langes und ebenso breites Stück des Knorpelüberzuges der Gelenkfläche des Kronbeines ist zum Teil abgelöst, zum Teil durch eine bindegewebige Brücke mit dem Knochen noch verbunden. Erscheinungen von Caries sind keine wahrnehmbar.[1])

Pathologisch-anatomische Diagnose:

Intraartikuläre Fraktur im Krongelenk. Dass intraartikuläre Frakturen, deren unmittelbare Ursachen nicht immer festgestellt werden können, die ätiologischen Momente zu selbstverständlich rasch eintretenden heftigen und ganz ungünstig zu beurteilenden Gelenkentzündungen abgeben, ist selten; denn wir haben während der Berichtsperiode, trotz den zahlreichen Sektionen entzündeter Gelenke, intraartikuläre Frakturen nur dreimal angetroffen, einmal am linken Femurkopf einer Kuh, einmal im hintern linken lateralen Klauengelenk bei einer Kuh, bei der infolge Ausgleitens ein grösseres Stück des

[1]) Das Präparat befindet sich in unserer reichhaltigen Klauensammlung.

obern Klauenbeinrandes in der Gegend des Zehenteiles, in Verbindung mit partieller Ablösung der äussern Hornwand und Zerreissung der Klauenmatrix abgesprengt wurde, und ein anderes Mal bei einer trächtigen Ziege, bei welcher offenbar infolge eines Schlages oder Falles das Caput femoris gebrochen war. Währenddem die Diagnose im zweiten Falle auf keine Schwierigkeiten stiess, glaubten wir bei der Ziege in Anbetracht der bedeutenden Umfangsvermehrung des Gelenkes und der sehr deutlichen rauhen Reibegeräusche auf Arthritis fungosa schliessen zu müssen, welche Verwechslung in ältern Fällen und bei tief liegenden Gelenken wohl immer am nächsten liegen wird.

Übergehend zu den infektiösen, d. h. auf Tuberkulose beruhenden und in hiesiger Gegend öfters vorkommenden Erkrankungen der Synovialmembranen wollen wir zunächst hervorheben, dass Sehnenscheiden und Schleimbeutel mit einer synovialen Wand ausgestattet sind, deren anatomische Struktur entwicklungsgeschichtlich und histologisch mit derjenigen der Gelenksynovialis identisch ist. Aus diesem Grunde treten akute Entzündungen an den Sehnenscheiden und Schleimbeuteln in denselben Formen wie an der Synovialis der Gelenke auf.

Zu den Sehnenscheiden, die am häufigsten an Tuberkulose erkranken, gehören diejenigen des Musc. extensor carpi radialis und die einen Fortsatz der Gelenkkapsel des Hinterknies darstellende, klinisch ungemein wichtige Scheide des Musc. extensor digitorum pedis longus.[1]) Erkrankt die Sehnenscheide des Musc. extensor carpi radialis, so nimmt man allgemein die Erscheinungen einer heftigen Tendo-vaginitis, welche in der Litteratur unter dem Titel „synoviale Form des Knieschwammes“ beschrieben ist, wahr.

An der vordern Fläche eines oder beider Vorderknie und aufwärts im Verlaufe genannter Sehnenscheide, manchmal in

[1]) Vgl. meinen Vortrag, gehalten am VI. intern. tierärztl. Kongress in Bern 1895 (Fälle 34 und 43).

der ganzen Länge des Vorarmes, entsteht rasch eine sehr heisse, empfindliche, derbe, oft armsdicke, auf einer Tenosynovitis sero-fibrinosa s. crepitans beruhende Anschwellung. Die Sehnenscheide ist wenig gespannt, ihre empfindliche Sehne infolge Fibrinauflagerung stark verdickt und uneben. Wegen der intensiven örtlichen Schmerzen zeigen die Patienten hochgradige Lahmheit, starke Trübung des Allgemeinbefindens, Abmagerung und später Atrophie der Schultermuskulatur. Trotz jeder Behandlung bleibt der Zustand während der nächsten Wochen gleich, nimmt stetig zu oder macht häufige Remissionen und Exacerbationen, weshalb die Tiere gewöhnlich geschlachtet werden.

Die im Laufe der letzten 10 Jahre an hiesigem Institute gemachten und „Tuberkulose der Sehnenscheide" ergebenden Sektionen lauten im allgemeinen kurz dahin: Hyperämie der Sehnenscheide; Verdickung derselben sowie der Sehne um das Drei- bis Vierfache infolge von Einlagerung von sehr viel festem Fibrin; und fast regelmässig Ansammlung einer grossen Zahl von corpora libera s. oryzoidea (Hygroma proliferum).

In diagnostischer Hinsicht wollen wir noch hervorheben, dass die vielen Überimpfungen von corpora oryzoïdea auf Meerschweinchen für Tuberkulose stets negative Resultate ergaben, währenddem die Verimpfung des fibrinösen Exsudates und der Papillen der Sehnenscheiden auf Meerschweinchen öfters Tuberkulose hervorrief und uns den Nachweis von Tuberkelbacillen im Eiter ihrer vergrösserten Inguinaldrüsen ermöglichte.

Im Anschlusse an diese Sehnenscheidentuberkulose sei hier noch auf einen jedenfalls sehr seltenen Fall von Sehnenscheidentuberkulose, den wir gemeinsam mit dem derzeitigen Leiter der ambulatorischen Klinik in Dresden, Herrn Kollege Dr. Eber, untersuchten, aufmerksam gemacht.

Anamnese. Eine dem Gutsbesitzer S. in W. gehörende acht Jahre alte, in mittelmässigem Ernährungszustande sich befindende, cirka 500 *kg* schwere Kuh zeigte nach der im

Frühjahr 1890 stattgefundenen, normalen Geburt grosse Kreuzschwäche, die jedoch infolge unserer Behandlung schon nach wenig Tagen fast vollständig verschwunden war. Im Juli 1891 kalbte das seit der frühern Geburt einen leicht schwankenden Gang der Nachhand behaltende Stück wiederum ganz leicht und lieferte nachher pro Melkzeit 3 *l* Milch. Am Morgen des 16. Oktober 1892, mit Eintritt kalter, frostiger Tage zeigte das im übrigen normale, unträchtige Tier hochgradige Kreuzschwäche und stellte nach mühevollem Aufstehen die rechte hintere Extremität so weit nach vorwärts, dass das Melken von der linken Seite aus geschehen musste. Während der vier folgenden Tage erhob sich die Kuh nur zur Futteraufnahme.

Status präsens am 20. Oktober. Allgemeinbefinden normal. Haut derb, über den Rippen zu stark anliegend. Funktionen der Respirations- und Digestionsorgane normal. Milchquantum 3 *l* pro Melkzeit. Das Aufstehen geschieht, nach wiederholten Anstrengungen, zuerst mit der Vorhand unter kräftigem Anstemmen der hintern Extremitäten an die Kante der Jaucherinne. Nach dem Erheben zeigt das auffällig rückständige, mit den Hinterfüssen in der Jaucherinne stehende Tier ein ausserordentlich heftiges, cirka eine Minute dauerndes Zittern beider Hinterschenkel und sodann beim Vorführen deutliche Lahmheit hinten rechts. Sehr auffällig war der während der Untersuchung alle 4—5 Minuten unter sehr starker Rückwärts- und leichter Auswärtsstellung und starker Streckung der Hinterfüsse plötzlich eintretende und 60—90 Sekunden dauernde, beidseitig gleich heftige Anfall von Zittern und Zucken der Nachhand, wobei Patientin umzufallen drohte. In den Zwischenzeiten, d. h. in den Ruhepausen stellte die Kuh den rechten, weniger belasteten Hinterfuss weit vorwärts. Krankhafte Veränderungen der Extremitäten und des Beckens waren trotz sorgfältiger Untersuchung gar keine wahrnehmbar. Während der Anfälle zeigte Patientin grosse Angst, starken Thränenfluss, 92 Pulse und 16 Atemzüge pro Minute.

Gestützt auf die schweren, hauptsächlich im Gebiete des Musc. biceps femoris hom. sich einstellenden Zuckungen glaubten wir auf Muskelrheumatismus oder eine vom Rückenmark ausgehende Störung schliessen zu sollen.

Die am 22. Oktober 1892 vorgenommene Sektion ergab:

Mittlerer Ernährungszustand. An je zwei, cirka apfelgrossen, in den hintern Abschnitten der Lungenflügel gelegenen Stellen kommen eine grosse Zahl kleinster, gelber Knötchen, sowie auch kleine Bronchialpfröpfe von gelbweisser Farbe und eiteriger Konsistenz vor. Keine Schwellung der Bronchialdrüsen.

In der zweiten Hälfte des Dünndarmes, am kleinen Bogen, befindet sich im submukösen Bindegewebe ein kleines, hirsekorngrosses, verkalktes, dunkelgrünlich-graues Knötchen (Nematodenknötchen). In der entsprechenden, etwas vergrösserten Mesenterialdrüse ein haselnuss- und mehrere hirsekorngrosse, gelbe Knötchen von sehr trockener Beschaffenheit. Weiter nach vorn ist ebenfalls eine Mesenterialdrüse in geringem Grade geschwollen und von kleinen, verkalkten, grünlich-grauen Knötchen durchsetzt, ohne dass im entsprechenden Darmabschnitte eine Veränderung bemerkbar gewesen wäre. In einer dritten Mesenterialdrüse kam ein stecknadelkopfgrosses, umschriebenes, noch weiches Knötchen vor. Im Umkreise der Vagina musc. extensoris digitorum longis genualis der rechten und der linken Seite ist das Bindegewebe von käsigen Massen infiltriert, rechts jedoch hochgradiger als links. Die rechts- und linksseitige Scheide ist zum Teil hart, kalkreich, mörtelähnlich, zum Teil trocken, brüchig, kalkarm, und an letzteren Stellen ist das umliegende Bindegewebe hyperämisch (Parabursitis).

Ein Meerschweinchen, am 22. Oktober mit Teilen einer verkalkten Mesenterialdrüse geimpft und am 14. Januar 1893 getötet, zeigte hochgradige Tuberkulose der Lungen, der Leber und der Milz nebst Ascites.

Ein Meerschweinchen, am 22. Oktober mit käsiger Substanz aus der Lunge geimpft und am 7. Januar 1893 getötet, zeigte eine hochgradige Tuberkulose der Lungen, Leber und Milz.

Ein Meerschweinchen, mit käsigem Material aus der Kniescheide des rechten, langen, vorderen Streckers des Fessel-, Kron- und Hufbeines geimpft und am 20. Januar 1893 getötet, zeigte ausgebreitete Tuberkulose in den Lungen, Leber und Milz.

Pathologisch-anatomische Diagnose: Tuberkulose der Lungen, der Mesenterialdrüsen und der rechts- und linksseitigen Kniescheide des langen, vordern Streckers des Fessel-, Kron- und Hufbeines.

Epikrise. Infolge der experimentellen Sicherung der Sektions-Diagnose unterliegt das Vorkommen von Sehnenscheidentuberkulose beim Rind keinem Zweifel mehr. Diese wichtige Thatsache wurde übrigens auch von uns schon vor mehreren Jahren festgestellt.

Die rechterseits stärker ausgeprägten Symptome hängen wohl mit den daselbst konstatierten, hochgradigen anatomischen Veränderungen zusammen.

Die angeführte Krankengeschichte lehrt, dass solche Fälle in der Praxis den klinischen Sammelbegriff „Rheumatismus" verstärken helfen. Um uns deshalb so viel als möglich vor diagnostischen Irrtümern zu schützen, impften wir seither ähnliche Patienten mit Tuberkulin und zwar in einem Falle mit positivem Resultat, worauf der Besitzer ohne unser Wissen die Kuh verkaufte!!

Nach den Sektionsprotokollen wurde die Tuberkulose ebenfalls konstatiert bei entzündeten Knieschwämmen, deren Ausgangspunkt der unter der Haut an der vordern Fläche des Carpalgelenkes liegende Schleimbeutel war, und ferner bei den an gleicher Stelle vorkommenden, manchmal mannskopfgrossen Hygromen. Bei einer am 4. Mai 1895 wegen generalisierter Tuberkulose geschlachteten Kuh fanden wir vor dem linken Carpalgelenk im subkutanen Bindegewebe einen runden, kindskopfgrossen Sack, dessen Inhalt aus rötlicher Flüssigkeit und einem kugelförmigen, frischen Fibringerinnsel von etwa 4 *cm* Durchmesser bestund. Die Wand des Sackes wurde aus einer zähen, weissen, dünnen, glatten Membran, auf der niedrige, etwa 1 *mm* breite, gelblich-weisse Narben sassen, gebildet. In dem fibrinösen Exsudate konnten von Herrn Prof. Dr. Guillebeau Tuberkelbacillen nachgewiesen werden.

Betreffend die Gelenktuberkulose, auf deren häufiges Vorkommen wir schon zu wiederholten Malen aufmerksam machten, sei darauf hingewiesen, dass während der Berichtsperiode 11 Fälle zur Sektion gelangten.

Von denselben möge hier wegen seines interessanten Verlaufes nur ein einziger, im Jahre 1892 beobachteter, angeführt werden:

Anamnese. Am 30. Juni 1893 untersuchten wir eine dem Landwirt H. in E. gehörende, sieben Jahre alte, in mittelmässigem Ernährungszustande sich befindende Kuh. Dieselbe hatte viermal normal geworfen, hingegen am 13. Juni 1892, 66 Tage vor Ablauf der normalen Trächtigkeitsdauer, aus unbekannten Gründen abortiert. Nach dem sofort erfolgten Abgange der Eihäute schien das Stück vollständig normal zu sein, und lieferte bei reichlicher Gras- und Malzfütterung pro Melkzeit 8 *l* Milch. Zehn Tage nach stattgefundenem Abortus zeigte das Tier nebst einem Knötchenausschlag auf Rücken und Lenden hinten rechts eine sich rasch steigernde Lahmheit, die vom Besitzer als Rheumatismus taxiert wurde, und gegen welche derselbe die von einem hiesigen Empiriker empfohlenen Knoblauch- und Kampferpulver enthaltenden sog. „Gliedersuchtbändchen“ um das hintere rechte Schienbein anlegte, worauf die Lahmheit innerhalb vier Tagen verschwand. Trotz der kurzen Krankheitsdauer und trotz der wiederum normalen Fresslust und Rumination ging die früher gut genährte Kuh fortan im Ernährungszustande rasch zurück, das Milchquantum sank von 8 auf 4 *l* pro Melkzeit. Am 29. Juni trat sodann innerhalb zwei Stunden vorn links eine heftige Lahmheit ein, weshalb die Kuh am darauffolgenden Tage von uns untersucht wurde, wobei folgender Status erhoben werden konnte:

Allgemeinbefinden getrübt. Das Aufstehen, sowie die auf drei Beinen stattfindende Bewegung verursachen dem Tiere grosse Mühe. Rektaltemperatur 38,9° C., Pulse 84, Atemzüge 20—30 pro Minute. Blick matt. Augen zurückgesunken. Haare trocken, glanzlos. Haut derb; schwer verschiebbar, auf Rücken und Lenden mit zahlreichen, kleinen, trockenen Borken besetzt, welche nach ihrer Abhebung einen haarlosen, schwach geröteten Fleck zurücklassen. Funktionen des Digestionstraktus

normal. Die linke Vordergliedmasse wird nicht belastet. Das Tier berührt mit der Zehe nur leicht den Boden und überkötet stark. Die Haut des Fessels und der untern Hälfte des Schienbeines ist wegen eines heftigen Malzekzems bedeutend geschwellt, entzündet und mit blutenden Spalten und Rissen versehen. Von der Mitte des Vorarmes bis zur Mitte der Schulter, am auffallendsten jedoch in der Gegend des Ellbogengelenks, befindet sich, besonders lateral, eine sehr bedeutende, länglich-runde, harte, überall und speciell im Umfange des Ellbogengelenkes schmerzhafte, vermehrt warme Anschwellung. Die nirgends verletzte Haut ist über dem Tumor leicht verschiebbar. Beugung und Streckung des Ellbogengelenkes, nicht aber Zug und Druck auf die Gelenkknochen verursachen dem Tiere grosse Schmerzen. Dessenungeachtet ergiebt die Auskultation nichts Abnormes.

Der rechte Hinterfuss ist bis zum Tarsus angeschwollen, seine ebenfalls mit einem Malzekzem im Stadium madidans behaftete, mehrere querverlaufende, blutige Spalten und Risse aufweisende Haut ist sehr empfindlich. Die Sehnenscheide des Klauen- und Kronbeinbeugers ist stark angefüllt und entzündet. In Anbetracht dieses schwer zu deutenden Befundes war eine zweite Untersuchung wohl am Platze. Dieselbe musste, weil seit dem 3. Juli zu den früher erwähnten Symptomen noch linksseitiges Nasenbluten hinzugetreten war, am 4. Juli morgens in der Frühe vorgenommen werden und ergab bei dem nun während vier Tagen behandelten Stück folgende frische Erscheinungen: Starke Trübung des Allgemeinbefindens, grosse psychische Depression, Zunahme der Abmagerung und Schwäche. Aufstehen und Vorführen geschehen unter grosser Anstrengung, weil die vordere linke Extremität gar nicht belastet wird. Die Brustgliedmassen sowie die Seitenbrustwandungen sind infolge Epistaxis mit Blut beschmutzt. Temperatur 39,5° C., Pulse 105, Atemzüge 84 pro Minute. Eine genaue Untersuchung der Herzthätigkeit ist wegen des starken Tremors der Schulter unmöglich. Der Atmungs-

typus ist ein kostaler. Hochgradige Dyspnoë. Aus beiden Nasenlöchern fliesst jetzt viel blutiger Schleim, währenddem am 3. Juli teils flüssiges, teils zu fingerdicken Strängen geronnenes Blut entleert wurde. Die Auskultation der Lungen ergiebt überall abnorm verstärktes Vesikuläratmen. Die Funktionen der Digestionsorgane sind befriedigend.

Das Malzekzem an der vordern linken und hintern rechten Extremität sowie auch die Tendovaginitis hinten sind gleich wie am 30. Juni.

Das linke, sehr heisse und schmerzhafte Ellbogengelenk zeigt eine starke Umfangsvermehrung, über welcher die Haut noch ein wenig verschiebbar ist. Die Auskultation des Gelenkes ergiebt ein feines, wohl auf fibrinöses Exsudat zurückzuführendes Reibegeräusch.

Diagnose. Malzekzem,[1]) Synovitis tuberculosa im linken Ellbogengelenk und Tendovaginitis hinten rechts. In Anbetracht der bedenklichen Verschlimmerung des Zustandes wurde die Kuh geschlachtet, und die am 4. Juli 1892 vorgenommene Sektion ergab folgendes:

Auf der Wand der Haube mehrere konfluierende, länglich-runde 1—3 *cm* im Durchmesser haltende Abscesse, in denen Fremdkörper nicht aufgefunden werden konnten. Neben diesen Abscessen befinden sich in der Haubenwand zwei enge, gerostete Drahtnägel enthaltende Stichöffnungen. An dieser Stelle ist die Wand des Reticulums erheblich verdickt und mit einem hochgradigen, serösen Ödem behaftet. Das Lumen der hintern Hohlvene ist dicht vor dem Hohlvenenloch durch einen Trombus zu zwei Dritteln verstopft. Die Oberfläche desselben besteht aus frisch geronnenem Fibrin, währenddem das Centrum in grosser Ausdehnung Eiter ähnlich erweicht ist. In einer Mesenterialdrüse befindet sich ein hanfsamengrosser, käsiger Herd. Auf der Pleura zwischen Lungen und Diaphragma kommt ein nussgrosser Abscess vor, im übrigen ist die Lunge in grossem Umfange mit dem Zwerchfell verwachsen. In der von Metastasen freien Lunge befinden sich einige nussgrosse, dicht nebeneinander gelagerte, weiche Tuberkelknoten. Die Kopfhöhlen sind normal. Das linke Ellbogengelenk ist stark geschwollen, die Synovialkapsel ist durch ein, meist in fingerdicken Lagen, vorhandenes fibrinöses Exsudat ausge-

[1]) Vergl. pag. 4 meines am VI. internationalen tierärztlichen Kongress gehaltenen Vortrages.

dehnt. Der Gelenkknorpel ist normal. Alle vier Fessel sind stark ödematös geschwollen. In der Gelenkkapsel des vordern linken Fesselgelenkes befindet sich ebenfalls etwas fibrinöses Exsudat. Die Sehnenscheide des tiefen Zehenbeugers hinten rechts ist durch eine reichliche Menge Fibrin stark ausgedehnt. Die Sehne ist in der Mitte der Sehnenscheide stark aufgelockert und besitzt daselbst etwas seitlich einen haselnussgrossen, mit Eiter bedeckten und aus Granulationsgewebe bestehenden Herd.

Ein Meerschweinchen, am 5. Juli mit Synovialzotten des Ellbogengelenkes geimpft, ging am 26. November gl. J. an hochgradiger Tuberkulose zu Grunde. Ein Meerschweinchen, gleichzeitig geimpft mit Synovialzotten aus dem Fesselgelenk und getötet am 26. November 1892, litt an hochgradiger, generalisierter Tuberkulose.

Pathologisch-anatomische Diagnose: Haubenabscesse. Eiterig erweichter Thrombus der Vena cava posterior.

Tuberkulose einer Mesenterialdrüse und der Lungen. Synovitis tuberculosa des linken Ellbogen- und linken vordern Fesselgelenkes.

Entzündung der Sehnenscheide des Klauen- und Kronbeinbeugers hinten rechts. Ödem an allen vier Fesseln.

Epikrise. Unmittelbar nach der Sektion zweifelten wir an der Richtigkeit der klinischen Diagnose „Synovitis tuberculosa“ und glaubten vielmehr an eine infolge der Haubenabscesse entstandene sekretorische Metastase. Die ausschlaggebenden experimentellen Untersuchungen an Meerschweinchen haben jedoch die klinische Diagnose in vollem Umfang bestätigt.

Nach unseren klinischen, pathologisch-anatomischen und experimentellen Untersuchungen kommen Fälle von mehr oder weniger akut verlaufender „Synovitis tuberculosa“ beim Rinde wenige Wochen nach dem Werfen und ganz speciell nach Abortus im Ellbogen-, besonders aber im Hinterkniegelenk und in der mit diesem verbundenen Scheide des Musc. extensor digitorum pedis longus sehr häufig vor, und wir glauben sogar, gestützt auf unsere Beobachtungen annehmen zu können, dass die Tuberkulose die häufigste Ursache der sogen. Hinterkniegelenkentzündung beim Rind bilde. Dass leichtere Grade von Synovitis tuberculosa bei guter Pflege und zweckmässiger Behandlung nach Wochen und Monaten auch abheilen können,

ist sicher; jedoch werden alle diejenigen Tiere, bei denen die Krankheit rasch und mit grosser Heftigkeit einsetzt, längere Zeit gleich bleibt oder noch zunimmt, aus finanziellen Gründen zweckmässiger der Schlachtbank überliefert.

Hier anschliessend soll noch derjenigen metastatischen Gelenkentzündungen, welche sekundäre Leiden, d. h. sogen. sekretorische Metastasen darstellen, gedacht werden. Dieselben kommen bei unsern grössern und kleinern Haustieren nicht selten vor und werden noch gegenwärtig häufig unrichtigerweise als Gelenkrheumatismus diagnostiziert. Sie sind sowohl klinisch unliebsame Komplikationen bei mehreren infektiösen, fieberhaften, schweren Erkrankungen, wie z. B. bei Pyämie, Septikämie, Brustseuche, Druse, Abortus, Retentio placentarum, Metritis purulenta, Vaginitis traumatica, Mastitis, akuter eiteriger Omphalitis, infektiöser Agalaktie der Ziegen, chronischem Stäbchenrotlauf und Schweineseuche, Staupe der Hunde, als auch pathologisch-anatomisch von hervorragender Bedeutung.

Die noch oft vertretene Ansicht, wonach der Gelenkrheumatismus des Rindes auf einer vom puerperalen Uterus ausgehenden Infektion beruhen soll,[1]) können wir, gestützt auf anatomische Untersuchungen nicht teilen, sondern wir müssen im Gegenteil annehmen, dass alle diejenigen Gelenkentzündungen und speciell jene des Hinterkniegelenks d. h. die sogen. „Eutergelenkentzündungen“ welche nach einer normal verlaufenden Geburt, nach Abortus, Retentio placentarum, Metritis und Vaginitis eintreten, mit Gelenkrheumatismus nichts zu thun haben und als eigentliche sekretorische Metastasen oder Tuberkulose aufzufassen sind. Die sekretorischen Metastasen stehen zu den Leiden der Geschlechtsorgane in einem analogen Verhältnisse wie die Gonorrhöe des Menschen zur gonorrhoischen Gelenkentzündung des Kniegelenkes.

[1]) Vergl. Friedberger und Fröhner, Lehrbuch der spec. Patholog. und Therap. I. Bd. IV. Aufl., 1896, pag. 658.

In Ergänzung dieser allgemeinen Betrachtungen sei es nun gestattet, einen seltenen Fall von metastatischer Gelenk- und Sehnenscheidenentzündung kurz anzuführen.

Anamnese. Eine vier Jahre alte, magere, ca. 350 *kg* schwere, zum zweitenmal trächtige Simmenthaler-Kuh abortierte am 3. August 1894 in der achtzehnten Woche der Trächtigkeit. Während drei Wochen ante abortum zeigte das Stück schlechte Fresslust und ging im Ernährungszustande auffällig zurück. Das Milchquantum sank von 6 auf 3 Liter pro Melkzeit. Am 4. August trat zu diesen Erscheinungen noch eine heftige Lahmheit hinzu.

Status praesens am 6. August 1894.

Die hinten links stark lahmende Kuh zeigt ein getrübtes Allgemeinbefinden. Rektaltemperatur 38,9 ° C., Pulse 80 und Atemzüge 30 p. M. Haare struppig. Haut derb. Atmung leicht angestrengt. Die Auskultation der Lungen ergiebt überall abnorm verstärktes vesikuläres Atmen. Thätigkeit der Digestionsorgane fast aufgehoben. Bauchdecken nicht empfindlich. In der Scheide liegt ein Strang verfaulter Nachgeburt. Der hintere linke, steil gehaltene Fessel ist stark ödematös geschwollen, wärmer und schmerzhaft. Das Gelenk ist auf Torsion, Zug und Druck sehr empfindlich. Die Bursa subcutanea auf dem rechten Fersenbeinhöcker ist stark entzündet.

Diagnose: Chronische Indigestion, retentio placentarum, Synovitis am linken hintern Fesselgelenk und Bursitis serofibrinosa auf dem rechten Calcaneus.

Nach einer acht Tage dauernden Behandlung wurde die Kuh nochmals untersucht und dabei folgende Veränderungen im früheren Symptomenbilde festgestellt: Starke Zunahme der Abmagerung, Stöhnen, beständiges Liegen, mühevolles Aufstehen, grosse Kreuzschwäche. Temperatur 39,4 ° C., Pulse 84 und Atemzüge 26—30 p. M. Schwere chronische Indigestion. Milchmenge 1—1,5 Liter pro Melkzeit. Nachgeburt

ist abgegangen. Uterus normal kontrahiert. An der Oberfläche der linken Niere ist ein haselnussgrosser Knoten fühlbar.

Die linke hintere Extremität wird nicht belastet. Die Entzündungserscheinungen am Fesselgelenk, insbesondere die jetzt derb anzufühlende Schwellung und die Schmerzhaftigkeit haben bedeutend zugenommen, auch ist die Region der Sehnenscheide des Flexor profundus stark geschwollen, heiss und empfindlich. Die Symptome der Bursitis sind gleich, wie bei der ersten Untersuchung.

Gestützt auf diese Erscheinungen lautete nun die Diagnose: Chronische, höchst wahrscheinlich auf Fremdkörper zurückzuführende Indigestion. Metastatische, auf Abortus zurückzuführende Synovitis, Tendovaginitis und Bursitis.

Die Sektion des am 28. August notgeschlachteten Tieres ergab:

In der Haubenwand ein 10 *cm* langes, gegen die Milz vordringendes Stück Eisendraht. In der Milz ein grosser, stinkende Jauche enthaltender Abscess. In der Leber zahlreiche erbsen- bis nussgrosse Abscesse. Lokalisierte Peritonitis. Verwachsung der Haube mit dem Zwerchfell. Auf der hintern Fläche besitzt das Zwerchfell starke bindegewebige Auflagerungen und auf der vordern Fläche mehrere, bis eigrosse Abscesse. Auf einem Lappen der linken Niere ist ein haselnussgrosses, in Eiterung übergegangenes Knötchen. Beide Lungenflügel zeigen grosse, deutlich pneumonische Stellen, nebst verschiedene als Metastasen zu erkennende kleine Abscesse. Keine Tuberkulose.

Die Geschwulst auf dem rechten Sprungbeinhöcker besteht in einer eiterigen Bursitis. Die Untersuchung des hintern linken Fesselgelenkes ergiebt eine eiterig-jauchige Arthritis mit leichter Caries des Knorpels und Eröffnung der Sehnenscheide des Klauen- und Kronbeinbeugers, in welcher eine jauchige Tendovaginitis sich ausgebildet hatte.

Pathologisch-anatomische Diagnose: Lokale traumatische Peritonitis mit Abscessbildung am Zwerchfell. Metastasen nach der Milz, Leber, Niere, Lungen, Fesselgelenk, Sehnenscheide der Flexoren hinten links und Bursa subcutanea auf dem rechten Calcaneus.

Epikrise: Wenn auch am lebenden Tiere die Metastasen nach den Synovialmembranen am ehesten mit Abortus und

Retentio placentarum in Verbindung gebracht werden könnten, so sind wir doch, nach Kenntnisnahme des Sektionsbefundes, geneigt, dieselben wie auch diejenigen der innern Organe mit der infolge traumatischer Gastritis entstandenen Eiterung und Abscessbildung in ätiologische Beziehung zu bringen.

X. Glaubersalzvergiftung bei einem Rinde.

Am 10. Mai 1893 wurden wir zu einem dem F. M. in B. gehörenden, zwei Jahre alten, ca. 300 *kg* schweren und seit 140 Tagen trächtigen Simmenthaler-Rinde gerufen.

Anamnese. Patient zeigte am 9. Mai abends bei der Heimkehr von der Weide eine starke Pansenüberfüllung, und weil diese am folgenden Morgen noch unverändert fortbestand, verabreichte der nicht ängstliche Besitzer dem kräftigen aber stöhnenden Tiere am 10. Mai morgens um 7 und 9 Uhr in einem Kamillen-Infus je 750 Gramm Natrium sulfuricum. Drei Stunden nach dem letzten Einguss, d. h. um 12 Uhr, stellte sich ein besorgniserregender Durchfall ein. Mittags 1 Uhr nahmen wir folgenden Status auf:

Rektaltemperatur 38,7 ⁰ C. Das an hochgradiger Kolik leidende Rind vermag sich nur unter starker Mithülfe zu erheben, und während der wenigen Minuten des Stehens konstatierten wir heftiges Muskelzittern, Anstemmen mit der Vorderbrust an die Krippe, hochgradige Aufregung der Herzthätigkeit, heftige Dyspnoë, intensiven, wässerigen Durchfall und einen abnorm häufigen Harnabsatz, wobei alle 3—4 Minuten je 300 bis 500 *gr* Urin zur Entleerung gelangten. Nach dem bald darauf folgenden Zusammensinken zeigte Patient einen ungemein schweren, mit Schlagen und Brüllen verbundenen Kolikanfall. Abends 9 Uhr — 12 Stunden nach Verabreichung der letzten Dosis — ist der ununterbrochen liegende Patient psychisch stark deprimiert, leidet an hochgradiger Muskelschwäche, kann sich mit der Nachhand nicht selbst erheben und zeigt während des nur wenige Minuten dauernden Stehens grosse Unruhe und Angst und sinkt bald zusammen. Die Rektal-

temperatur beträgt 38,0 ⁰ C., Pulse 130, Atemzüge 36—50 per Minute. Die Augen sind zurückgesunken, die Kopfschleimhäute abnorm blass. Der Puls ist stark beschleunigt und klein, was auf erhebliche Herzschwäche hindeutet. Im Vordergrund der Erscheinungen steht ferner eine starke pulmonale Dyspnoë. Die Perkussion der Brustwand ergiebt nichts Abnormes, hingegen die Auskultation der Lunge beidseitig erheblich verstärktes Vesikuläratmen. Das Flotzmaul ist trocken, Sekret der Maulhöhle pappig. Futter- und Getränkaufnahme, sowie die Rumination sind völlig sistiert. Vermehrten Durst zeigt das Rind nie. Der Bauchumfang ist noch zu gross. Die obern Flanken aufgetrieben. Bauchdecken stark gespannt, aber nicht empfindlich. Bei der Palpation des Pansens hört man ein sehr deutliches Plätschern. Pansen- und Darmperistaltik sind sistiert. Der dünne, Mistjauche ähnliche Kot fliesst fast ununterbrochen ab. Die abnorm häufige Harnsekretion dauert an, jedoch sind die ausgeschiedenen Quantitäten geringer als mittags.

Am 11. Mai morgens 9 Uhr — 24 Stunden nach dem letzten Einguss — betrug die Rektaltemperatur 38,5 ⁰ C., die Zahl der Pulse 126 und diejenige der Atemzüge 60 p. M. Das sehr schwache, ängstliche, ununterbrochen liegende Stück zeigt nach mühevollem Aufstehen folgende neue Symptome: zeitweilige Aufnahme von Stroh, stark eingefallene obere Flanken, überall stark empfindliche, aber nicht abnorm gespannte Bauchdecken, wenig Panseninhalt, plätschernde Darmgeräusche. Die nun selten gewordene Defäkation geschieht unter heftigem, langanhaltendem Drängen. Der wenige, entleerte, punkto Farbe normale Kot besitzt die Konsistenz eines dünnen Breies. Urin wird trotz dem deutlich bestehenden Harndrang selten und nur in kleinen Quantitäten abgesetzt. Die Wurflefzen sind geschwollen, ödematös. Die Vaginaschleimhaut hochrot und geschwollen.

Am 13. Mai war das Allgemeinbefinden des nun wieder munter aussehenden Tieres recht gut. Die Rektaltemperatur betrug 38,5 ⁰ C., die Zahl der Pulse 84 und diejenige der

Atemzüge 24 per Minute. Wenn auch die Schwäche der Nachhand ein selbständiges Aufstehen noch verunmöglichte, so waren doch die Funktionen der Digestionsorgane fast normale, denn die Zahl der Kieferbewegungen pro bolo betrug 40—50. Das Aussehen der Fäces liess nichts zu wünschen übrig. Der lästige Harndrang war verschwunden und die geschilderten Abnormitäten an Vulva und Vagina in erheblichem Rückgange begriffen.

Am 15. Mai morgens, somit 4 Tage und 18 Stunden nach dem Eintritt der ersten Vergiftungserscheinungen, erhob sich das Rind spontan ganz normal, und wir waren im Falle, bei der gleichen Tags stattfindenden Untersuchung völlige Abheilung konstatieren zu können.

Was nun unsere in diesem schweren Falle angewandte und strikt durchgeführte Therapie anbelangt, so bestund dieselbe am 10. und 11. Mai in häufigen Eingüssen von konzentriertem Hafergrützschleim und eines aus Rad. Althaeae Cort., Chinae und Cort. Cascarillae bestehenden konzentrierten Dekoktes, von welch letzterem stündlich 1 Liter verabreicht wurde. Am 11. Mai abends erhielt der Patient zwei und vom 12. bis 15. Mai täglich 4 Flaschen Weisswein.

Fassen wir zum Schlusse die Haupterscheinungen dieser, infolge einer Gesamtgabe von 1500 *gr* Natrium sulfuricum verursachten akuten Intoxikation zusammen, so resultieren: heftige Kolik, intensive, mit Tenesmus und starkem Drängen verbundene Diarrhöe, hochgradige allgemeine Schwäche, Lendenlähme, Tremor, Benommenheit des Sensoriums, Fieberlosigkeit, aufgeregte Herzthätigkeit, Dyspnoë, Sistierung der Fresslust und Rumination, abnorm häufiger Harnabsatz und Harnzwang. [1])

Anmerkung: Wir haben die unliebsame Beobachtung gemacht, dass nach der Verabreichung gewöhnlicher Quantitäten Gerstenschleimes die Kühe Harnzwang bekamen, was wohl auf die leicht eintretende Gärung dieses Schleimes zurückzuführen ist. Aus diesem Grunde lassen wir nur noch den stark nährenden Hafergrützschleim oder Leinsamenschleim verabreichen.

---

[1]) J. Tereg und C. Arnold, Toxikologie 1892, pag. 385.
Friedberger und Fröhner, Lehrbuch der spez. Pathol. und Therap., I. Bd., 4. Aufl. 1896, pag. 244.

XI. Geburtswehen bei einem nicht trächtigen Schweine.

Ein der erfahrenen Gutsbesitzerin J. in B. gehörendes, 10 Monate altes, mittelgrosses, in gutem Ernährungszustande sich befindendes, weisses Landschwein wurde am 31. Aug. 1895 von einem Yorkshire-Eber besprungen. Da keine Brunsterscheinungen mehr eintraten, glaubten die Besitzerin, sowie auch ihre eine sehr rationelle Viehzucht treibenden Söhne, das Schwein sei trächtig. Diese Voraussetzung schien sich bestätigen zu wollen, weil am 27. Dezember 1895, somit 128 Tage nach dem Bespringen, unverkennbare Anzeichen der im Anzuge sich befindenden Geburt eintraten. Nicht nur suchte das mürrische, allerdings schlanke Schwein im Stalle einen passenden Ort, nicht nur waren Milchdrüse und Zitzen wie bei einem wirklich hochträchtigen Tiere stark geschwellt und lieferten makroskopisch normale Milch, sondern auch die Wurflefzen waren vergrössert, deutlich ödematös, und es stellten sich zudem deutliche Geburtswehen ein. Da aber trotz heftiger Dolores keines der vielen ersehnten Jungen ausgeschieden wurde, ersuchte uns die besorgte Besitzerin um Rat. Die Untersuchung des muntern Schweines am 28. Dezbr. morgens ergab die schon erwähnten Symptome, wie starke Schwellung des Gesäuges und aller Zitzen, viel Colostralmilch, geschwollene Wurflefzen und momentane Sistierung der Wehen. Die Palpation der Bauchdecken, sowie die digitale Untersuchung der nach vorwärts immer enger werdenden Vagina ergaben ein für hohe Trächtigkeit durchaus negatives Resultat. In Anbetracht dieses befremdenden Befundes wurde von weiteren geburtshülflichen Massnahmen abstrahiert und bei dem Schweine drei Tage und drei Nächte ununterbrochen ganz zuverlässige Wache gehalten.

Während dieser Zeit zeigte das im übrigen ganz normale Stück hin und wieder so energische Wehen, dass es infolge des sehr angestrengten, meistens in der Seiten-, aber auch in der Rückenlage stattfindenden Drängens förmlich cyanotisch

wurde. Als nun am 31. Dezember morgens wiederum ein intensiver Wehenanfall eintrat, wurden wir neuerdings nach dem drei Viertelstunden entfernten Orte abgeholt und konstatierten folgendes:

Allgemeinbefinden gut. Die am 30. Dezember abends stark verminderte Futteraufnahme hat sich wieder in normaler Weise eingestellt. Der früher auffällige Turgor der Milchdrüsen, sowie auch der Zitzen ist vollständig verschwunden, und die Milchsekretion ist versiegt. Die in ihrer Grösse erheblich zurückgegangenen Wurflefzen sind noch leicht geschwollen, seit einer Stunde besteht eine Wehenpause. In der engen Vagina sind weder Teile eines Fötus, noch solche der Placenta fühlbar.

Da wir ganz bestimmt wussten, dass dieses zum erstenmal zur Zucht verwendete und sehr gut bewachte Schwein seit dem 27. Dezember thatsächlich nicht geworfen hatte und wir es somit nicht etwa mit einem die Ferkel und die Nachgeburt fressenden Stücke oder mit menschlicher Arglist zu thun hatten, wurden die interessanten Beobachtungen über das nicht wieder brünstig werdende Schwein noch einige Zeit fortgesetzt.

Wir verneinten, im Gegensatze zu der geängstigten Besitzerin und ihren intelligenten Söhnen, schon am 31. Dezember die Gegenwart lebender oder abgestorbener Föti in der Gebärmutter dieses schön geformten Tieres. Um den so interessanten, seltenen Fall abzuklären, wurde das Schwein am 16. Jan. 1896 in unserer Anwesenheit geschlachtet.

Die Sektion ergab:

In der Vagina sind die Federfahnen ähnlich angeordneten Falten der Schleimhaut — Columnae rugorum — sehr deutlich sichtbar. Orificium für den Zeigefinger durchgängig, mit etwas zähem Schleim versehen. Uterus von normaler Grösse, seine Mucosa saft- und blutreich. Die zusammen 5 *gr* wiegenden Eierstöcke normal.

Anatomische Diagnose: Die Geburtswege zeigen die Beschaffenheit, die ihnen vor dem ersten Werfen zukommt. Die sicher konstatierten Geburtserscheinungen sind als eine zur

Zeit der Brunst eingeleitete und während der normalen Dauer der Trächtigkeit latent gebliebene Reflexthätigkeit zu betrachten.

Einen ganz ähnlichen Fall, wie bei diesem Schweine, beobachteten wir am 10. Mai 1896 bei einer Stute, welche nach vollständig abgelaufener Trächtigkeitsdauer alle Zeichen einer herannahenden Geburt zeigte, und bei welcher die Untersuchung ebenfalls einen vollständig zusammengezogenen leeren Uterus ergab.

XII. Über einige Missbildungen der weiblichen Geschlechtsorgane.

Missbildungen der weiblichen Geschlechtsorgane kommen, wie bekannt, nicht selten vor, und wir wollen hier von den im Laufe der letzten zehn Jahre beobachteten Fällen einige, welche ein besonderes Interesse in Bezug auf Conception und Geburt beanspruchen, und sich auf das Collum uteri beziehen, anführen.

1. Partielle Hypertrophie des Orificium uteri externum bei einem Rinde.

Bei einem 2½ Jahre alten, in gutem Ernährungszustande sich befindenden, prämierten Rinde, welches trotz normal eintretender Brünstigkeit und dem Wechsel des Zuchtstieres nicht concipierte, konstatierten wir im September 1894, dass das unter normalen Verhältnissen frei in die Scheide hineinragende, nur während der Brunst und Geburt geöffnete, durch tiefe Einschnitte in zwei gekerbte Lippen getrennte Orificium uteri externum in der obern Hälfte eine leichte, deckelförmige Verlängerung besass. Anfangs Februar 1895 trat eine beidseitige, leichte Einsenkung der breiten Beckenbänder (Lig. tuberoso- et spinoso-sacra), welche auf Hydrocystis follicularis ovarii sinistri zurückgeführt werden konnte, ein, weshalb die gänseeigrosse Cyste per rectum zerdrückt wurde, ein Verfahren, welches von uns sehr häufig und mit gutem Erfolg geübt wird, und das auch in diesem Falle bedingte, dass die breiten

Beckenbänder innerhalb 14 Tagen wieder normal gespannt waren. Drei Monate später trat jedoch wiederum eine beidseitige Senkung der breiten Beckenbänder auf und die rektale Untersuchung ergab hühnereigrosse Cysten in beiden Ovarien, deren Zerquetschung jedoch auf die Spannungsverhältnisse der genannten Bänder diesmal einflusslos war. Trotz der nun anhaltenden Senkung der Lig. tuberoso- et spinoso-sacra, welche auf der immer wiederkehrenden Cystenbildung in den Eierstöcken beruhte, trat die Brünstigkeit ganz regelmässig ein, weil jedoch die Conception ausblieb, so wurde das Rind, welches im Laufe des Sommers noch eine deutliche Einsenkung der Lende bekam, gemästet und am 12. August 1895 geschlachtet.

Die Sektion ergab folgendes:

Sehr fettes Tier, keine Tuberkulose. Rechtes Ovarium 110 *g* schwer. Länge 3,5 *cm*, Breite 2,5 *cm* und Dicke 1,5 *cm*. An verschiedenen Stellen der Oberfläche ragen 3—7 *mm* breite, gelbe Körper, 2—3 *mm* hervor. Im Gewebe schimmern mehrere Graafsche Follikel durch. Der Inhalt einer dieser Cysten ist blutig. Linkes Ovarium 55 *g* schwer, 3,3 *cm* lang, 2,3 *cm* breit, 1,3 *cm* dick. Die Oberfläche ist glatt, in der Tiefe schimmern einige Follikel durch. Oviducti und Uterus normal. Der äussere Muttermund mündet nicht am oralen Ende der Vagina, sondern auf ihrer untern Wand, d. h. das dorsale Scheidengewölbe ist unverhältnismässig tief. Über dem Orificium uteri externum liegt eine breite Lippe, welche dasselbe in totem Zustande kaum überragt, in hyperämischem Zustande aber sicher verdeckt.

Epikrise. Interessant ist in diesem Falle der Umstand, dass die Senkung der breiten Beckenbänder bei einem niemals trächtig gewesenen Rinde eintrat, und dass sie mit Sicherheit auf Eierstockcysten zurückgeführt werden konnte. Der erste und wichtigste Grund, weshalb das Rind nicht trächtig wurde, liegt wohl in dem Vorhandensein der Eierstockcysten, sodann möglicherweise auch darin, dass das Orificium uteri externum während der Brünstigkeit, beziehungsweise des Bespringens, durch die breite Lippe abgeschlossen war, so dass das Sperma gar nicht durch den Cervix uteri zum Ei gelangen konnte; denn es ist anzunehmen, dass bei unsern Haustieren die Form

des Orificium uteri externum der Form der Glans penis angepasst ist, und dass beim Bespringen die Glans penis sich an das Orificium uteri externum anlegt oder sogar etwas eindringt. In Fällen nun, wo das männliche und weibliche Tier in Bezug auf Grösse zu stark differieren, wird auch die Conception nicht die Regel sein.

2. Vertikale Faltenbildung am Orificium uteri externum und in der Vagina.

Im Laufe der letzten Jahre konstatierten wir bei 10 Kühen eine Missbildung des Orificium uteri externum und der Vagina, welche, wie die Figuren[1]) 4 und 5 zeigen, darinnen

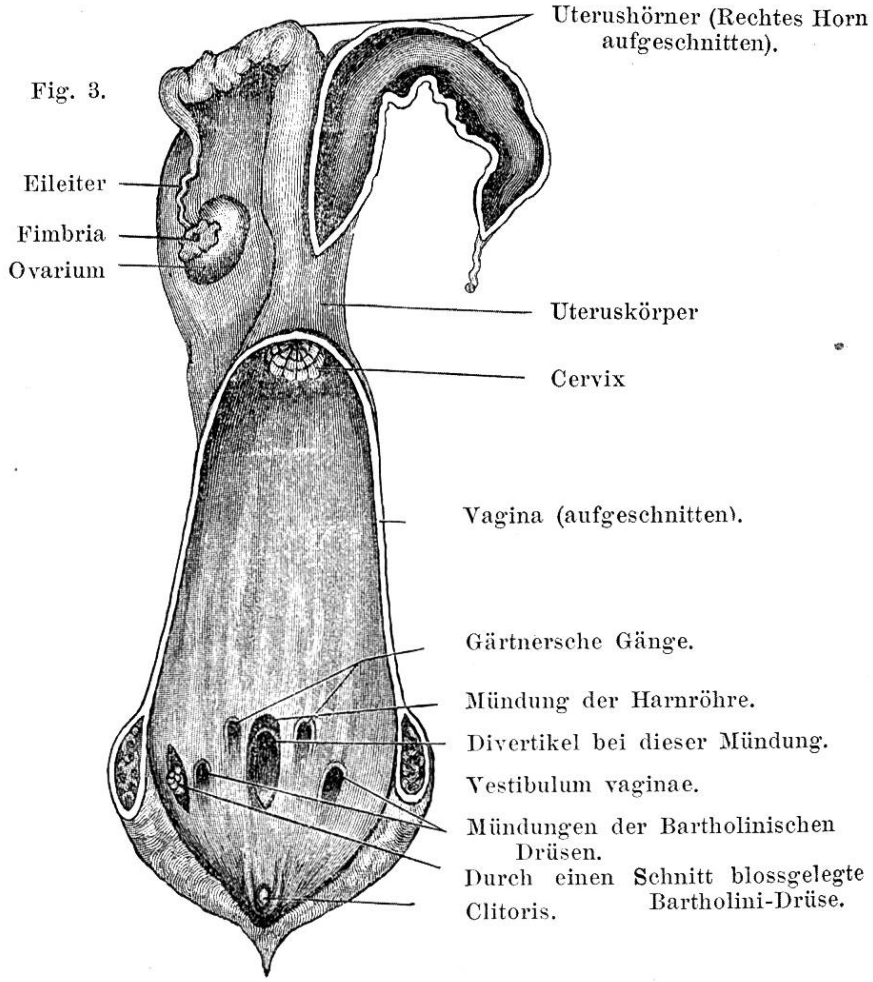

Normaler weiblicher Geschlechtsapparat des Rindes.
(Teilweise nach Leisering.)

[1]) Die Figuren 3—8 verdanken wir der Freundlichkeit unseres Kollegen Hrn. Professor Dr. Rubeli.

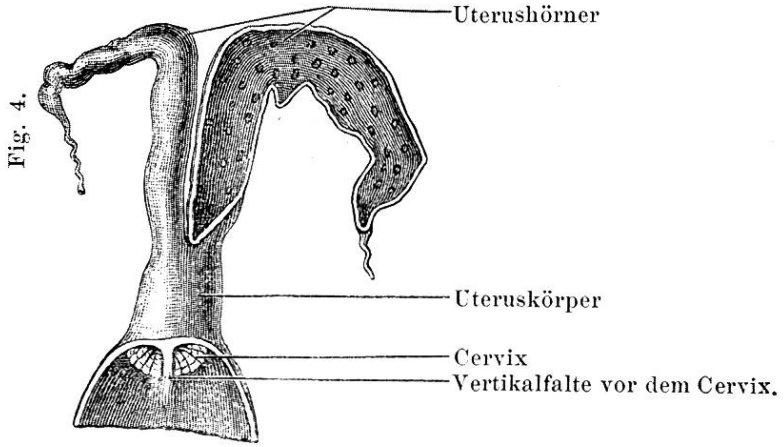

Uterus und Teil der Vagina vom Rind.

(Siehe auch nachstehende Figur.)

Vor dem Orificium vaginale befindet sich eine senkrechte Falte in der Vagina. Sowohl von der rechten als auch von der linken Seite dieser Falte kann man zum Orificium gelangen.

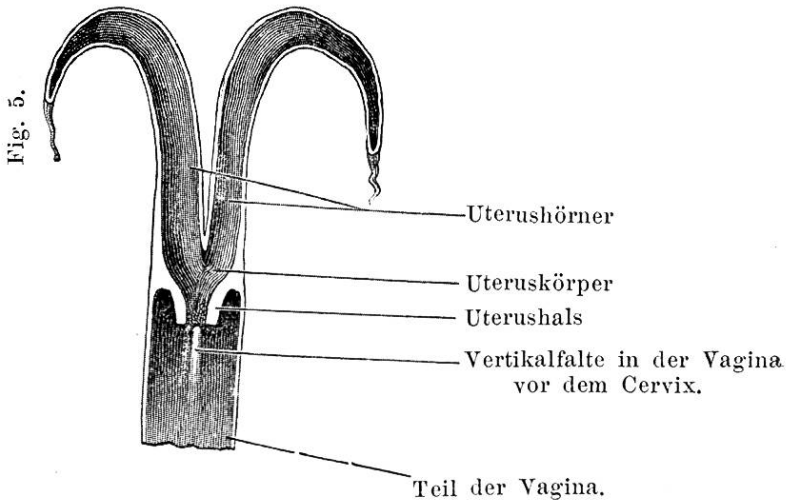

Uterus und Teil der Vagina vom Rind.

Horizontal abgeschnitten (schematisch). Siehe auch vorhergehende Figur.

Vor dem Orificium vaginale befindet sich eine senkrechte Falte in der Vagina.

besteht, dass am hintersten Ende des Collum uteri oder im vordern Ende der Scheide eine vertikale, 2—3 *cm* breite und 1 *cm* dicke, überall von Epithel überzogene, mit dem Zeigefinger leicht zu umfassende Brücke mit zackigen Rändern sich vorfand. Beidseitig an der Brücke vorbei gelangte man mit

Fig. 6.

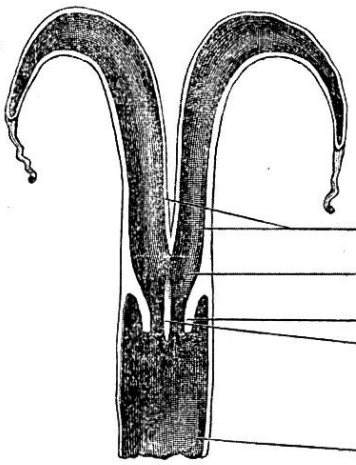

Uterus und Teil der Vagina vom Rind.

(Horizontal abgeschnitten, schematisch.)

im Cervix uteri befindet sich eine senkrechte Falte, durch welche zwei Cervikalkanäle hergestellt werden.

Fig. 7.

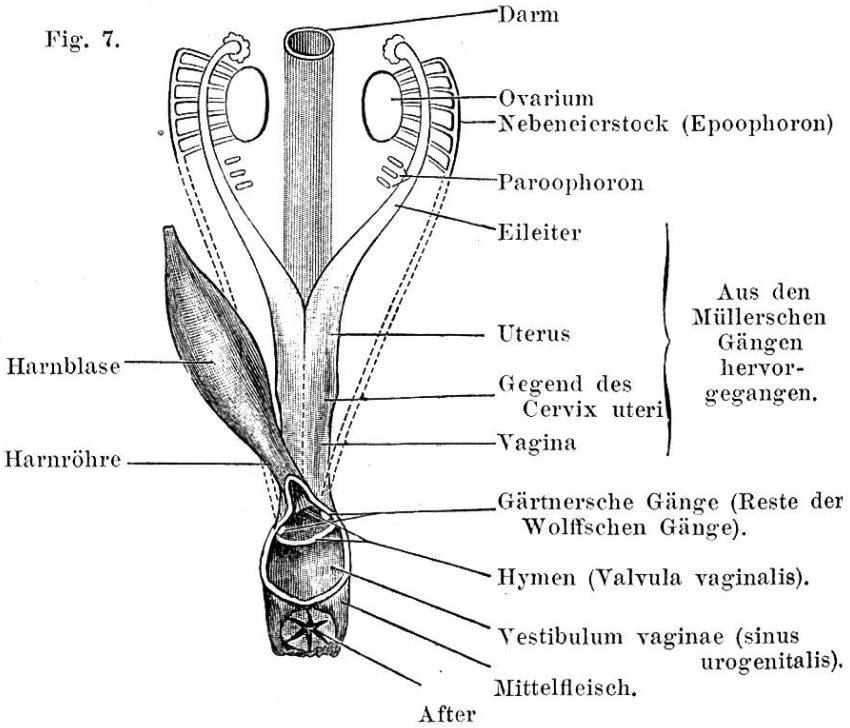

Weiblicher Geschlechtsapparat. (Schema.)

Ein Teil der Harnröhre und des Scheidenvorhofes auf der ventralen Seite abgeschnitten.

Aus den zusammen verschmelzenden Müllerschen Gängen geht der Uteruskörper, der Uterushals und die Vagina hervor. Nachdem die beiden Müllerschen Gänge mit ihren sich gegenseitig berührenden Wänden verschmolzen sind, bilden diese beiden Wände zusammen eine vom Hymen bis zum Übergang des Uteruskörpers in die Uterushörner sich erstreckende, mediane Scheidewand, welche dann normalerweise ganz verschwindet. Es kommt jedoch nicht selten vor, dass sie sich nur stückweise zurückbildet und dass dann Reste derselben entweder in der Vagina, oder im Uterushals, oder endlich im Uteruskörper als Falten, welche in verschiedener Ausdehnung durch die Medianebene des Genitalrohres herabziehen, gesehen werden.

Fig. 8.

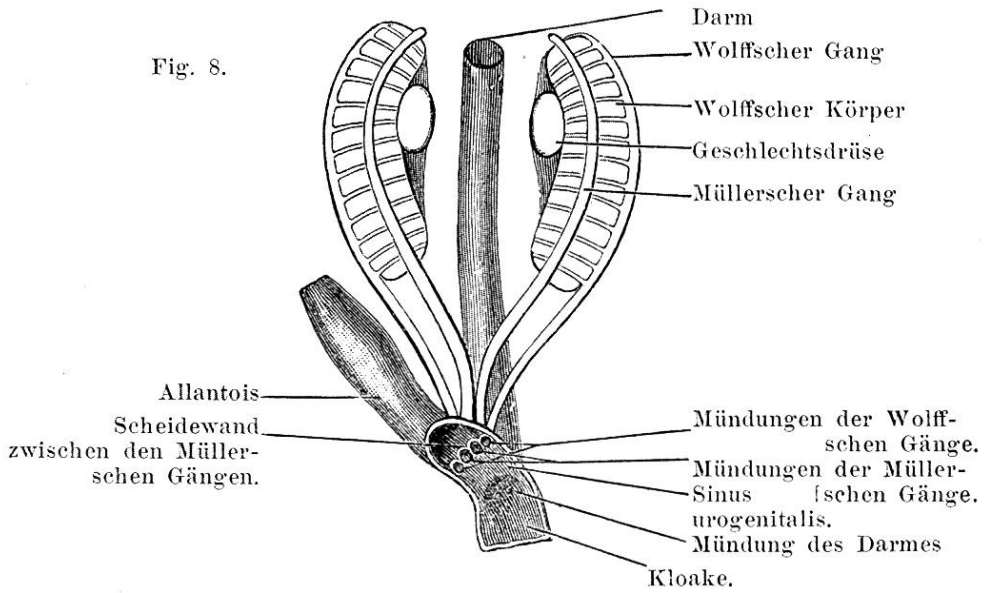

Indifferente Geschlechtsanlage. (Schema.)
Teil der Allantois, Sinus urogenitalis und Kloake auf der Ventralseite aufgeschnitten.

dem Zeigefinger in einen dem Canalis cerivicis entsprechenden Gang.

Die Sektionen solcher Kühe haben nun zur Evidenz dargethan, dass es sich um eine angeborne Missbildung handelt, welche darin besteht, dass der hinterste Teil der Scheidewand der Müller'schen Gänge nicht resorbiert wird.

Zweifellos kann eine solche Falten- oder Brückenbildung vor der Cervixöffnung die Conception erschweren, und was die Geburt anbetrifft, so bildet nach unsern Beobachtungen die Falte, insofern Extremitäten und Kopf auf ein und derselben Seite ausgeschieden werden, kein Hindernis. Wenn jedoch, wie wir solches im Dezember 1894 beobachteten, auf beiden Seiten der kräftigen Brücke eine Extremität erscheint, so kann das Junge trotz bedeutendem Zuge nicht geworfen werden. In einem derartigen Falle muss die eine Extremität reponiert und auf der Seite der andern herausgezogen werden, worauf die Geburt leicht von statten geht. Eine mit dieser Brückenbildung am Orificium externum behaftete Kuh kalbte zum erstenmal rasch ohne menschliche Mithülfe, währenddem bei der zweiten Geburt die Eröffnungsperiode 14 Stunden beanspruchte.

3. Uterus subseptus.

Am Uterus einer 5½ Jahre alten Simmenthaler-Kuh, welche am 30 März 1892, am 28. November 1893 und am 17. Oktober 1894 jeweilen ganz normal ein männliches Junges geworfen hatte und später gemästet wurde, fanden wir am 18. Februar 1896 folgendes:

Im Scheidengewölbe befinden sich zwei weisse, je 8 *mm* weite, im übrigen vollständig entwickelte Muttermünde, welche durch eine 2 *cm* dicke Brücke voneinander getrennt sind. (Vgl. Figur 6.) Beide canales cerivicis sind vollständig geschlossen. Jeder Gebärmutterhals mündet in den einfachen Uteruskörper. Die Hörner sind von normaler Gestalt, aber etwa doppelt so gross wie normal. Dem grössern Horn entspricht ein grösseres Ovarium mit einem wahren, gelben Körper. Die Eierstöcke sind von normaler Beschaffenheit. Das Peritoneum ist glatt und glänzend.

Epikrise. Fälle dieser Art gehören zu den seltenen Vorkommnissen und lassen sich, wie aus den Figuren 7 und 8 und den dazu gehörenden Legenden hervorgeht, wiederum durch das Ausbleiben der Resorption der beim Embryo vorhandenen Scheidewand zwischen den beiden Müller'schen Gängen erklären.

Verschiedenes.

In Frankfurt a./M. findet vom 21.—26. Sept. nächsthin die **68. Versammlung deutscher Naturforscher und Ärzte** statt. Abteilung 29: Veterinär-Medicin. Einführender Prof. Dr. C. Leonhardt, Dep.-Tierarzt. Eine Reihe von Vorträgen durch prakt. Tierärzte, sowie durch Professoren der Tierarzneischulen Berlin, München, Stuttgart sind ins Programm aufgenommen. Die Collegen werden freundlichst eingeladen.