Zeitschrift: Schweizer Archiv für Tierheilkunde SAT : die Fachzeitschrift für Tierärztinnen und Tierärzte = Archives Suisses de Médecine Vétérinaire ASMV : la revue professionnelle des vétérinaires

Herausgeber: Gesellschaft Schweizer Tierärztinnen und Tierärzte

Band: 54 (1912)

Heft: 6

Artikel: Über einen Fall von infektiöser metastatischer Ostitis und Osteomyelitis beim Rind

Autor: Wyssmann, E.

DOI: https://doi.org/10.5169/seals-589532

Nutzungsbedingungen

Die ETH-Bibliothek ist die Anbieterin der digitalisierten Zeitschriften auf E-Periodica. Sie besitzt keine Urheberrechte an den Zeitschriften und ist nicht verantwortlich für deren Inhalte. Die Rechte liegen in der Regel bei den Herausgebern beziehungsweise den externen Rechteinhabern. Das Veröffentlichen von Bildern in Print- und Online-Publikationen sowie auf Social Media-Kanälen oder Webseiten ist nur mit vorheriger Genehmigung der Rechteinhaber erlaubt. Mehr erfahren

Conditions d'utilisation

L'ETH Library est le fournisseur des revues numérisées. Elle ne détient aucun droit d'auteur sur les revues et n'est pas responsable de leur contenu. En règle générale, les droits sont détenus par les éditeurs ou les détenteurs de droits externes. La reproduction d'images dans des publications imprimées ou en ligne ainsi que sur des canaux de médias sociaux ou des sites web n'est autorisée qu'avec l'accord préalable des détenteurs des droits. En savoir plus

Terms of use

The ETH Library is the provider of the digitised journals. It does not own any copyrights to the journals and is not responsible for their content. The rights usually lie with the publishers or the external rights holders. Publishing images in print and online publications, as well as on social media channels or websites, is only permitted with the prior consent of the rights holders. Find out more

Download PDF: 15.07.2025

ETH-Bibliothek Zürich, E-Periodica, https://www.e-periodica.ch

SCHWEIZER ARCHIV
FÜR TIERHEILKUNDE
Herausgegeben von der Gesellschaft Schweizer. Tierärzte

LIV. Bd. Juni 1912 6. Heft

Über einen Fall von infektiöser metastatischer Ostitis und Osteomyelitis beim Rind.

Von Dr. E. Wyssmann in Neuenegg (Bern).

Am 9. November 1909 musste ich die Fleischschau eines 2½-jährigen, seit sieben Monaten trächtigen und völlig kachektischen Rindes vornehmen. Die Anamnese ergab, dass dasselbe im Frühling 1909 gegen Rauschbrand schutzgeimpft worden war und dass sich an der Impfstelle eine heftige Phlegmone ausgebildet hatte, die zur Nekrose und zum Abfall des Schweifendes führte. Hand in Hand mit dieser lokalen Entzündung ging auch eine langsame Abmagerung einher. Das Tier kam dann auf die Bergweide und soll bei der Rückkehr auffällig mager und sperrig gewesen sein. Da dasselbe fast beständig lag und schlechte Fresslust zeigte, so wurde tierärztliche Hilfe in Anspruch genommen. Der behandelnde Kollege konstatierte chronische Inappetenz mit fortschreitender Abmagerung, mittelhohes Fieber und periodische Kolikerscheinungen. Am 26. Oktober wurde von ihm zur Abschlachtung geraten.

Die pathologisch-anatomischen Veränderungen waren ausserordentlich ausgedehnt und lieferten folgenden Befund: Es bestund allgemeiner, sehr starker Ikterus. Das Herzfleisch war blass hellrot und etwas mürbe, das Herzfett in seiner ganzen Ausdehnung ikterisch. Die Lungen zeigten normale Grösse und Farbe, die Bronchiallymphdrüsen waren markig geschwollen und enthielten zahlreiche, kleinste, verkalkte, gelbliche Herde.

Der rechte vordere Lappen war etwas vergrössert. Am Rande desselben sass ein kirschgrosser Knoten, der grünlichen Eiter einschloss. Der gleiche Befund liess sich auch am mittleren Lappen dieser Seite feststellen, und am hinteren Lappen befanden sich am Rand mehrere gelbe, derbe, verkalkte Läppchen.

Der Ösophagus, die Trachea und die Aorta waren in ein gelbsulziges ödematöses Gewebe eingebettet und die Intima der Aorta sehr stark gelb verfärbt. Der seröse Überzug des Zwerchfells zeigte ein sammetartiges, etwas unebenes und stellenweise ödematöses Aussehen.

Die Leber war sehr stark vergrössert, mit einem Gewicht von 10 kg. Dieselbe mass in der Länge 57, in der Breite 30 und in der Dicke 14 cm. Ein grosser Teil derselben war mit dem Zwerchfell verwachsen. Die Oberfläche besass ein hellbraunes und der Durchschnitt ein ikterisches Aussehen. Im Lebergewebe, ganz besonders an der Peripherie, sassen zahlreiche, erbsen- bis haselnussgrosse, scharf begrenzte, fluktuierende Abszesse mit dickem, gelbgrünlichem Eiter. Die Portallymphdrüsen waren markig geschwollen, beim Durchschneiden floss ein gelber, klarer Saft ab. Die Gallenblase zeigte mässigen Füllungszustand und der seröse Überzug derselben starke ikterische Färbung. Die Gallengänge waren teilweise verdickt und mit markigem Gewebe ausgefüllt, auch befanden sich darin, in einer hämorrhagischen Flüssigkeit schwimmend, einige Exemplare von Distomum hepaticum.

Die Milz wog 6 kg und wies eine Länge von 78, eine Breite von maximal 30 und eine Dicke von 7 cm auf. Die obere dicke Partie war mit dem Zwerchfell verwachsen. Die Verwachsungsstelle zeigte eine wässerige gelbsulzige Beschaffenheit. Die obere Hälfte war besonders stark vergrössert und teilweise auch noch mit der Bauchwand verwachsen, während der untere Teil zungenförmig auslief. Der vergrösserte Milzabschnitt bestund aus sehr zahl-

reichen grossen und kleinen Abszessknoten von graugrüner oder braunrötlicher Farbe, wodurch derselbe ein marmoriertes Aussehen erhielt. Zwischen diesen Knoten befanden sich einige Bindegewebszüge mit teilweise hämorrhagischer Umrandung. Der Inhalt der Abszessknoten bildete eine graugelbe dicke Masse. Auf der Eingeweidefläche der Milz lagerte gelbsulziges schlottriges Gewebe.

Die Nieren waren etwas vergrössert und das Nierenparenchym normal dunkelbraunrot. Das Nierenbecken enthielt eine gelbsulzige Masse. Die Lymphdrüsen waren markig geschwollen und das Nierenfett sehr stark ikterisch.

Die Pansenmukosa hatte eine stark gerötetes Aussehen, und der Darm war in seiner ganzen Länge von einer schlottrigen sulzigen Masse umhüllt.

Der Uterus enthielt einen schmutzigroten, 40 cm langen Fötus, der etwa Ende des vierten Monats abgestorben sein mochte. Die Eihäute waren missfarbig.

Das Rückenmark war gelb gefärbt und in sulziges Gewebe eingebettet. Das Gewebe zwischen den Dornfortsätzen war ebenfalls gelb gefärbt. Die Knochenspongiosa der Wirbel zeigte starke Rötung und das Mark der Röhrenknochen eine gelbschlottrige Beschaffenheit.

Eine besondere Veränderung bot auch der Kopf des linken Humerus. Die Bandgrube des Gelenkes war gerötet, ebenso die Spongiosa. Im Körper des Humerus befand sich 2 cm unter der Diaphysenlinie, beim Übergang in das gelbe Mark, ein flacher, 8 mm dicker und 4 cm breiter Bluterguss. Das Mark war stark ödematös.

Herr Professor Guillebeau in Bern, der die Organe in sehr verdankenswerter Weise ebenfalls untersuchte, deutete den Befund wie folgt: Durch Nekrosebazillen verursachte Abszedierung der Milz, metastatische Abszesse nach der Leber und der Lunge, metastatische

Nr. 1.

Osteomyelitis. Beschränkte Tuberkulose der Lungen und der Bronchiallymphdrüsen.

In den Strichpräparaten des Humerus fand Guillebeau nur sehr wenig feine Stäbchen.

In Heft 3, Jahrgang 1911, dieses Archivs hat Kollege Dr. Baumgartner in Interlaken „Beobachtungen und

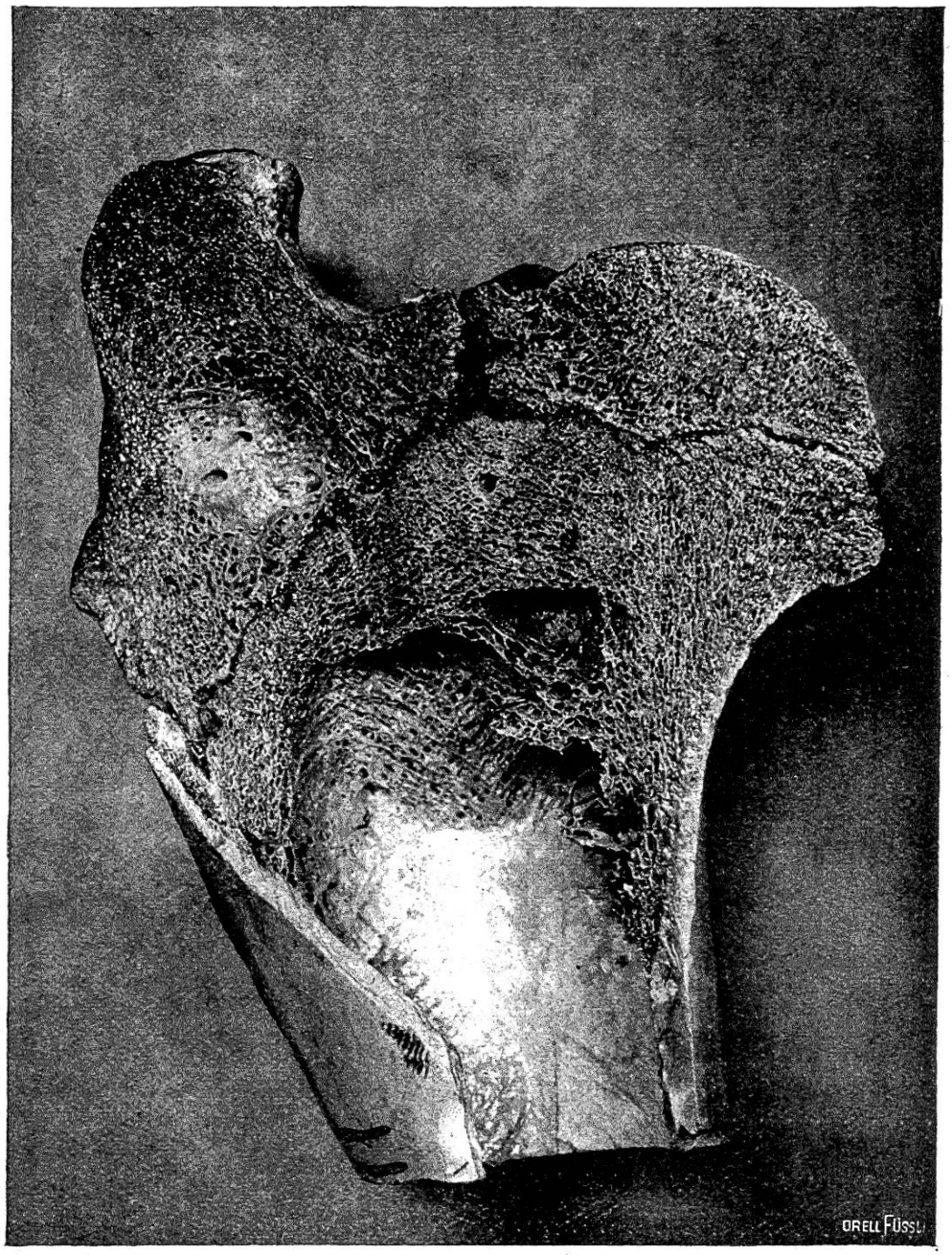

Nr. 2.

Untersuchungen über infektiöse Ostitis und Osteomyelitis beim Rind und Pferd" veröffentlicht, die bei der Würdigung des soeben mitgeteilten Falles zum Vergleich herangezogen werden müssen.

Die Veränderungen in den Knochen bieten nämlich so viel Übereinstimmung mit den Baumgartner'schen

Fällen, dass an ihrer Identität nicht zu zweifeln ist. Das zeigen am besten die beigegebenen Abbildungen, die nach einem von Herrn Professor Guillebeau angefertigten und mir gütigst überlassenen mazerierten Präparat auf photographischem Wege gewonnen worden sind. Aber auch in bezug auf die Symptome und den Verlauf der Krankheit lassen sich viele übereinstimmende Punkte feststellen. Dagegen sind ganz im Gegensatz zu den Baumgartner'schen Beobachtungen die pathologischen Veränderungen nicht fast ausschliesslich nur auf das Knochengewebe beschränkt, sondern es kam in meinem Falle zunächst zu hochgradigen Zerstörungen anderer Organe. So waren ja besonders die Milz und die Leber Sitz ausserordentlich schwerer anatomischer Veränderungen, die, in gleicher Weise wie die Knochenveränderungen, der zerstörenden Tätigkeit der Nekrosebazillen entsprungen sind. Während aber in den Baumgartner'schen Fällen die Ostitis und Osteomyelitis als primäre Leiden imponieren, scheinen dieselben in meinem Fall eher eine Sekundärinfektion darzustellen.

Die Frage nach dem Zustandekommen und dem Sitz der Primäraffektion ist schwer zu beantworten. Für die Annahme, es möchte die infolge der Impfung mit (verunreinigtem) Rauschbrandvirus verursachte Schweifnekrose den Primärherd gebildet haben, könnte die Tatsache sprechen, dass das Rind erst im Anschluss an diese Operation angefangen hat zu kränkeln und abzumagern. Dagegen ist zu betonen, dass die Literatur über Rauschbrandimpfungen bisher keinen sichern Fall kennt, wo die Nekrose der Impfstelle zu einer Allgemeininfektion geführt hat. Diese Möglichkeit wird zwar nicht ganz negiert. So schreibt z. B. Strebel (dieses Archiv, 1885, S. 230), der eine erschreckend grosse Zahl übler Impffolgen erlebt hat: „Von Glück war zu reden, dass sich die Impfzufälle auf die Inokulationsgegend beschränkt hatten, was nach meinem Dafürhalten nicht wenig der damals herrschenden relativ

niedrigen Lufttemperatur zu verdanken war. Zweifellos würde unter dem Einfluss einer hohen Temperatur der phlegmonöse wie der sphazelöse Prozess eine weit grössere Ausbreitung erlangt, ja bei einigen Tieren selbst eine Allgemeinvergiftung mit deren üblen Folgen herbeigeführt haben. Auch hatte ich glücklicherweise die Impfung nahe am Schweifende vollzogen, gegenteiligen Falls würden sicherlich die Zufälle noch viel folgenschwerer gewesen sein". Die Ursache dieser Infektionen ist nicht aufgeklärt worden. Strebel vermutete allerdings, dass dieselbe in einer Verschimmelung mit nachfolgender septischer Beschaffenheit des Virus bestanden habe. Ob und wie weit dabei etwa auch eine Infektion mit Nekrosebazillen eine Rolle gespielt hat, ist aus der Strebel'schen Arbeit nicht ersichtlich.

Es muss hier noch erwähnt werden, dass auch die Versuche von Ernst (Monatshefte für prakt. Tierheilkunde, 1903, S. 222), der zwei Rinder am Schweif mit Nekrosekultur infizierte und nur lokale Eiterungsprozesse an der Impfstelle, sowie einmal auch am Sitzbeinhöcker zu erzeugen vermochte, dafür sprechen, dass eine Nekroseinfektion nicht notwendigerweise zu einer Allgemeininfektion zu führen braucht. Immerhin glaubt Ernst, dass die verwendete Kultur infolge Kaninchenpassage ihr Pathogenitätsvermögen für grössere Tiere änderte und keine progressiven Veränderungen mehr zu erzeugen vermochte, wie man solche bei natürlicher Infektion an Hand des pathologisch-anatomischen Befundes nachweisen könne. Danach wäre also eine Allgemeininfektion mit Nekrosebazillen keineswegs ein Ding der Unmöglichkeit.

Da in meinem Fall die Milz die schwersten Veränderungen darbot, so wurde auch die Möglichkeit einer traumatischen Infektion vom Magen her in Erwägung gezogen, ohne dass sich aber genauere Anhaltspunkte für eine solche feststellen liessen. Der Infektionsmodus bleibt also auch hier, wie in den Fällen von Baumgartner, der eine

hämatogene Infektion vermutet, nicht sicher aufgeklärt. Es wird sich jedoch empfehlen, in denjenigen Fällen, wo die Rinder nach der Rauschbrandimpfung in ein chronisches Siechtum verfallen, in Zukunft auch die Möglichkeit einer Allgemeininfektion mit Nekrosebazillen genauer ins Auge zu fassen.

Zum Schluss noch eine kurze Bemerkung in bezug auf die Jodbehandlung der infektiösen Ostitis und Osteomyelitis. Es scheint wirklich, dass die Jodpräparate eine spezifisch zerstörende Wirkung auf die Nekrosebazillen entfalten, denn die Baumgartner'schen Erfolge mit der Jodbehandlung sind ebenso bemerkenswert, wie die von mir s. Z. publizierte Behandlung der Diphtherie der Saugferkel, bei der ja ebenfalls Nekrosebazillen eine Rolle spielen.

Figurenerklärung.

Nr. 1. Facies medialis des Humerus sinister: Epiphysenlinie offen. Das Tuberkulum minus posterius et anterius stark porös. Tuberkulum minus in der Mitte längs gespalten.

Nr. 2. Längsdurchschnitt durch den Humerus sinister. Starke Porosität des Knochens. Bedeutende Einschmelzung der Spongiosa im Tuberkulum majus über der Epiphysenlinie und im Caput unter der Epiphysenlinie.

Über Leberabszesse und Thrombosen der hinteren Hohlvene beim Rind.

Von Dr. E. Wyssmann, Neuenegg.

In der Morgenfrühe des 25. Juli 1911 wurde ich vom Besitzer S. Sch. in W. zur Sektion einer neunjährigen, ziemlich gut genährten Simmentalerkuh verlangt, die in der ausserordentlich schwülen Nacht vom 24./28. Juli ohne Vorboten umgestanden war. Die Anamnese ergab, dass die Kuh am Abend vorher die üblichen sieben Liter Milch geliefert hatte. Im November 1910 hatte dieselbe zum letztenmal gekalbt und war seither unträchtig. Während