Zeitschrift: Schweizer Archiv für Tierheilkunde SAT : die Fachzeitschrift für Tierärztinnen und Tierärzte = Archives Suisses de Médecine Vétérinaire ASMV : la revue professionnelle des vétérinaires

Herausgeber: Gesellschaft Schweizer Tierärztinnen und Tierärzte

Band: 57 (1915)

Heft: 1

Artikel: Ein Fall von primärer, infektiöser Osteomyelitis beim Pferd

Autor: Schwendimann

DOI: https://doi.org/10.5169/seals-588308

Nutzungsbedingungen

Die ETH-Bibliothek ist die Anbieterin der digitalisierten Zeitschriften auf E-Periodica. Sie besitzt keine Urheberrechte an den Zeitschriften und ist nicht verantwortlich für deren Inhalte. Die Rechte liegen in der Regel bei den Herausgebern beziehungsweise den externen Rechteinhabern. Das Veröffentlichen von Bildern in Print- und Online-Publikationen sowie auf Social Media-Kanälen oder Webseiten ist nur mit vorheriger Genehmigung der Rechteinhaber erlaubt. Mehr erfahren

Conditions d'utilisation

L'ETH Library est le fournisseur des revues numérisées. Elle ne détient aucun droit d'auteur sur les revues et n'est pas responsable de leur contenu. En règle générale, les droits sont détenus par les éditeurs ou les détenteurs de droits externes. La reproduction d'images dans des publications imprimées ou en ligne ainsi que sur des canaux de médias sociaux ou des sites web n'est autorisée qu'avec l'accord préalable des détenteurs des droits. En savoir plus

Terms of use

The ETH Library is the provider of the digitised journals. It does not own any copyrights to the journals and is not responsible for their content. The rights usually lie with the publishers or the external rights holders. Publishing images in print and online publications, as well as on social media channels or websites, is only permitted with the prior consent of the rights holders. Find out more

Download PDF: 03.07.2025

ETH-Bibliothek Zürich, E-Periodica, https://www.e-periodica.ch

Religion haben, die im Frieden, aber peinlich abgegrenzt von einander leben. Ein kantonaler Beamter wird nie überall „lieb Kind" sein können. Er hat, über den natürlichen Gruppen stehend, mehr gefürchtet als geliebt seines Amtes zu walten, und dieses Verhältnis ist nicht ohne Grösse.

IV. Der Hausierhandel.

Von jeher hatte man erkannt, dass das Hausieren mit ungarischen und italienischen Fasel-Schweinen und Schafen eine bedenkliche Gelegenheit zur Verbreitung der Seuche war. Es ist rührend, festzustellen, wie lange man trotzdem an dieser hergebrachten Einfuhr hing. Die Vollziehungsverordnung vom 14. Oktober 1887, die, wie mir scheint, in diesem Punkte über das Gesetz hinausging, hat mit dem fröhlichen Trotten der fremden Schweine durch die Dorfgassen aufgeräumt. (Schluss folgt.)

Ein Fall von primärer, infektiöser Osteomyelitis beim Pferd.

Von Prof. Schwendimann, Bern.

Über das Vorkommen dieser Krankheit bei Tieren kann ein Zweifel nicht mehr bestehen. Verschiedene Beobachter (Fröhner und Kärnbach, Chenot, Baumgartner, Kannenberg u. a.) haben sie in überzeugender Weise nachgewiesen. Auch experimentell gelang es Lexer und Rodet, durch intravenöse Injektion von Staphylokokkus pyogenes aureus bei jungen, noch wachsenden Kaninchen, akute Osteomyelitis zu erzeugen.

Nach Schuchardt kommt die hämatogene Ostitis staphylo- und streptomykotika hauptsächlich bei jugendlichen Personen in der Zeit des stärksten Knochenwachstums (8.—17. Jahr) zur Beobachtung. Bei einem sonst kerngesunden Individuum tritt ganz plötzlich, häufig einige Tage nach einem Trauma ein fieberhafter Allgemeinzustand ein, der sich bis zu schwerster, septischer Intoxikation steigern kann (Typhus des membres).

und sich bald mit den Zeichen der Ostitis eines Knochens (monossale Form) oder mehrerer gleichzeitig oder nacheinander (multiple Form) verbindet. Oft sind auch zugleich ein oder mehrere Gelenke und innere Organe befallen, unter denen namentlich Herz und Herzbeutel (Endo- und Pericarditis), Lungen und Pleura, Hirnhäute, Parotis, Leber und Nieren zu nennen sind. Die Prognose quoad vitam wird durch innere Komplikationen erheblich verschlechtert. Je nachdem die Infektion des Knochens im zentralen Knochenmark oder im Periost beginnt und von innen nach aussen wandert oder den umgekehrten Weg einschlägt, sind die örtlichen Erscheinungen verschieden.

Bei der Osteomyelitis zentralis akuta, welche der bishin bei Tieren beobachteten am nächsten steht, tritt eine Anschwellung verhältnismässig spät, mitunter erst nach vierzehn Tagen auf. Die Haut bleibt noch längere Zeit ohne Veränderungen und rötet sich erst, wenn nach Vordringen des Eiters durch die Havers'schen Kanäle in das Periost ein Abzess nahe der Oberfläche sich zu bilden beginnt. Dagegen verläuft die periossale Form gleich von Anfang an unter dem Bilde einer tiefen Phlegmone mit starkem Oedem und Rötung der Haut, oft nach Art eines Erysipels.

In der Mehrzahl der Fälle ergreift die Infektion, falls sie im Periost begonnen hat, sehr bald die Havers'schen Kanäle und verbreitet sich rasch im ganzen Markzylinder.

Ebenso, wie auch Teile des Periosts und des Markes brandig werden können, verfällt der Knochen, soweit er durch die Ablösung des Periosts und die eiterige Infiltration des Markes von seiner Ernährung abgeschnitten worden ist, einer mehr oder weniger ausgedehnten Nekrose. Wird dabei die Knorpelscheibe soweit zerstört, dass ihr Zusammenhang aufgehoben ist, so erfolgt Epiphysenlösung. Die den entzündeten Knochen benachbarten Gelenke beteiligen sich, je nach der Nähe der Eiterung, durch eine einfache seröse Exsudation oder durch eiterige, bakterienhaltige Entzündung verschiedenen Grades.

Pathogenese. In den meisten Fällen findet sich in dem osteomyelitischen Eiter der Staphylokokkus pyogenes aureus, bisweilen aber auch andere Eitererreger. Die Aufnahme des Giftes in den Blutkreislauf geschieht in zahlreichen Fällen von Bakterienherden der äussern Haut aus. In andern Fällen bestanden zur Zeit der Erkrankung kleine, umschriebene

Wunden der Schleimhäute oder Exkoriationen im Bereich des Mundes oder der Nase, Entzündungsherde der Rachenschleimhaut oder der Mandeln, Mittelohreiterungen. Endlich spielt das Trauma eine grosse Rolle, nicht nur in Form von Erkältungen, Überanstrengungen, sondern auch als direkte Quetschung, Erschütterung durch Fall oder Stoss.

Bei den Tieren stellt die vorgenannte Krankheit ebenfalls eine kryptogenetische infektiöse Entzündung des Knochenmarkes, welche in mancher Hinsicht der menschlichen sehr ähnlich ist, dar.

Nach den bisherigen Beobachtungen kommen ursächlich Staphylo- und Streptokokken, sowie Druseserreger, welche auf hämatogenem Wege ins Knochenmark gelangten, in Betracht.

Während sich die Infektionsquelle nicht immer nachweisen lässt, scheint die Entwicklung der Bakterien stets eines gewissen Anstosses durch ein Trauma (Kontusion oder Erschütterung) zu bedürfen. Beim Pferde sind bishin nur die Zehenknochen (Fessel- und Hufbein) erkrankt befunden worden. Neuestens hat Kannenberg aber auch die grossen Röhrenknochen des Gliedmassenskeletts befallen gefunden, bei gleichzeitiger Polyarthritis der zugehörigen Gelenke. Die Krankheit setzt mit einer plötzlich auftretenden, meist hochgradigen Lahmheit ein, mit Volarflexion der Zehe und lebhaften Schmerzäusserungen bei forcierter Dorsalflexion. Örtlich entwickelt sich eine derbe Anschwellung und Verdickung des Knochens (Fesselbein). Nach wochenlanger Dauer kann umschriebene Fluktuation, Abszess- und Fistelbildung eintreten.

Die Prognose ist schlecht.

Bei dem nachstehend beschriebenen, von mir beobachteten Falle, handelte es sich, meiner Überzeugung nach, ebenfalls um primäre, infektiöse Osteomyelitis und Ostitis des Hufbeins.

Das Batteriepferd Nr. 1088—76, 14 Jahre alt,

wurde am 8. September 1914 wegen einer plötzlich aufgetretenen, hochgradigen Lahmheit auf der linken Vordergliedmasse in die Militärpferdekuranstalt des Tierspitals Bern evakuiert. Nähere Aufschlüsse über die Entstehungsweise waren nicht beizubringen.

Befund. Hochgradige Stützbeinlahmheit vorn links; Volarflexion der Zehengelenke. Aufstützen nur mit dem Zehenteil. Etwas verstärkte Pulsation an den Fesselarterien, vermehrte Wärme am Huf, allgemeine Schmerzhaftigkeit bei Palpation und Perkussion. Doch stehen diese Erscheinungen in keinem Verhältnis zum Grad der Lahmheit. Mässige, nicht besonders schmerzhafte Anschwellung im Gebiet der Zehenkrone. Eine genaue Untersuchung des gereinigten und an der ganzen Bodenfläche frisch beschnittenen Hufes, ergibt nirgends eine Spur einer Verletzung oder tiefern Zusammenhangstrennung. Desgleichen ist die Haut des Fusses völlig intakt, wie sich denn überhaupt nirgends eine Verletzung oder ein Eiterungsprozess nachweisen lässt. Bei seltenen Remissionen erhält sich die Körpertemperatur ständig auf 38,9—40° C. Pulse 56—60 pro Minute.

Am 8. Krankheitstage, als das Tier besonders stark zu leiden schien, wurde der antiseptische Breiumschlag, welcher als erste therapeutische Massnahme am Hufe appliziert worden war, entfernt.

An der Zehenkrone hatte die umschriebene Anschwellung etwas zugenommen und liess Pseudofluktuation erkennen. Am Sohlenkörper, nahe der weissen Linie, war eine schmerzhafte Zone nachweisbar. An dieser Stelle gelang es, nach Anlegung einer trichterförmigen Öffnung, eine geringe Menge graugelblichen, ziemlich konsistenten Eiter zum Abfluss zu bringen.

Auf Grund dieses Ergebnisses vermutete ich das Vorhandensein einer Hornsäule, welche den Tragrand noch nicht erreicht haben mochte. Der weitere Verlauf schien

diese Wahrscheinlichkeitsdiagnose zu stützen, denn es trat keine merkliche Besserung ein und der Eiterabfluss war je und je ein nur geringer.

Am 8. Oktober, nachdem sich das Pferd während fünf Tagen fieberfrei gezeigt hatte, wurde es zum Schlachten verkauft. Zur Sektion gelangte der kranke Huf.

Ergebnis. Totale, frische Fraktur des Hufbeines. Die Bruchlinie geht durch die Mitte der äussern Wand-, Sohlen- und Gelenkfläche. An der Wandfläche, im Bereich des Bruches, befindet sich eine tiefe, grubige, nekrotische Zerstörung des Knochens von 35 mm Breite, 40 mm Höhe und ebensolcher Tiefe, so dass sowohl die Gelenks- als auch die Sohlenfläche von dem Defekt nur durch eine ganz dünne

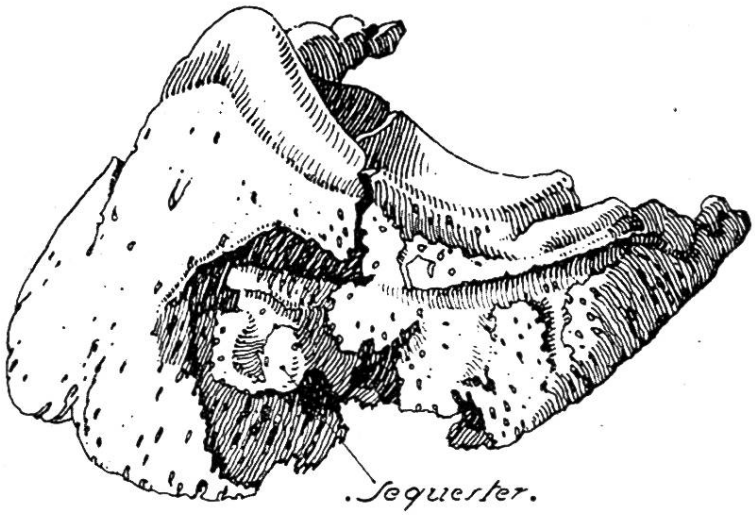

Knochenlamelle geschieden werden. Die rauhe, arrodierte Höhle umschliesst einen stark zernagten, vollkommen freien, klein-baumnussgrossen, rundlichen Sequester, welcher leicht herausgehoben werden kann.

Von Kallusbildung keine Spur. Das Hufgelenk zeigt nur geringe Entzündungserscheinungen, namentlich ist der Gelenksknorpel, abgesehen von der Fraktur, nicht verändert. Der Eiter enthält neben Fäulnisbakterien, verschiedene Kokkenarten. Während des Lebens wurde der Eiter nicht untersucht.

Die starke Zerstörung des Knochens, sowie das relative Intaktsein des Hufgelenks gestattet den Schluss, dass sich die Fraktur erst später, im Verlaufe der Krankheit, vielleicht erst im Moment des Verladens für das Schlachthaus, ereignet hat, während das Ursprüngliche in einer primären, infektiösen Ostitis und Osteomyelitis des Hufbeins zu suchen ist. Für eine kryptogenetische Infektion spricht die Abwesenheit jeglicher Verletzung oder Zusammenhangstrennung am Huf.

Mitteilungen aus der Praxis.

Im vergangenen Jahr ist von mir in einigen Fällen von Brustseuche an Stelle des teuren Salvarsans das billige Arsinosolvin von Bengen & Co. in Hannover in steriler Lösung 2:15 (in der Schweiz zu beziehen durch Konrad Böhringer in Basel) subkutan mit überraschend gutem Erfolg angewandt worden. Die Applikation im Anfangsstadium bewirkte in Verbindung mit nassen Wickeln innert 1—2 Tagen ein Sinken der hohen Fiebertemperaturen von 41—41,5 auf 39—38, was bei der früheren Behandlung mit Antifebrin und Chinin nicht möglich war. Zudem fiel mir auf, wie rasch sich bei dieser Behandlung der Kräftezustand der Pferde hob.

J. Hegg, Grossaffoltern.

Beobachtungen im Felde. Von Prof. Dr. R. Eberlein in Berlin. Monatshefte für praktische Tierheilkunde. 26. Band, S. 109 ff. (Mit 12 Abbildungen im Text.)

Verfasser hat bis zum 20. Oktober den gegenwärtigen Feldzug zwischen Deutschland und Frankreich als Korpsveterinär des 8. deutschen Reserve-Armeekorps mitgemacht und schildert in vorliegender Abhandlung die dabei gemachten vielseitigen Erfahrungen. Einleitend wird daran erinnert, welch ungeheure Anforderungen der moderne Krieg an Menschen und Tiere stellt,