Zeitschrift: Schweizer Archiv für Tierheilkunde SAT : die Fachzeitschrift für Tierärztinnen und Tierärzte = Archives Suisses de Médecine Vétérinaire ASMV : la revue professionnelle des vétérinaires

Herausgeber: Gesellschaft Schweizer Tierärztinnen und Tierärzte

Band: 61 (1919)

Heft: 1

Artikel: Kongenitale Bronchiektasie beim Tapir

Autor: Ujiie, M.

DOI: https://doi.org/10.5169/seals-588811

Nutzungsbedingungen

Die ETH-Bibliothek ist die Anbieterin der digitalisierten Zeitschriften auf E-Periodica. Sie besitzt keine Urheberrechte an den Zeitschriften und ist nicht verantwortlich für deren Inhalte. Die Rechte liegen in der Regel bei den Herausgebern beziehungsweise den externen Rechteinhabern. Das Veröffentlichen von Bildern in Print- und Online-Publikationen sowie auf Social Media-Kanälen oder Webseiten ist nur mit vorheriger Genehmigung der Rechteinhaber erlaubt. Mehr erfahren

Conditions d'utilisation

L'ETH Library est le fournisseur des revues numérisées. Elle ne détient aucun droit d'auteur sur les revues et n'est pas responsable de leur contenu. En règle générale, les droits sont détenus par les éditeurs ou les détenteurs de droits externes. La reproduction d'images dans des publications imprimées ou en ligne ainsi que sur des canaux de médias sociaux ou des sites web n'est autorisée qu'avec l'accord préalable des détenteurs des droits. En savoir plus

Terms of use

The ETH Library is the provider of the digitised journals. It does not own any copyrights to the journals and is not responsible for their content. The rights usually lie with the publishers or the external rights holders. Publishing images in print and online publications, as well as on social media channels or websites, is only permitted with the prior consent of the rights holders. Find out more

Download PDF: 02.07.2025

ETH-Bibliothek Zürich, E-Periodica, https://www.e-periodica.ch

Hautemphysem infolge des Gebäraktes. Archiv für wissenschaftliche und praktische Tierheilkunde 1893, S. 318 (Kuh). — 38. Plateau. Rec. de méd. vét., Bd. 87, S. 95 (Pferd). — 39. Pröger. Hautemphysem bei einer Kuh. Sächs. Vet.-Ber. 1880, S. 78. — 40. Robert. Allg. Hautemphysem bei einer Kuh; ebenda. 39. Jahrg., S. 128. — 41. Roy. Revue vét. 1897, S. 272 (Pferd). — 42. Rühm. Vulnus mit Hautemphysem. Wochenschrift für Tierheilkunde und Viehzucht 1907, S. 206. — 43. Scheidegger. Fremdkörperindigestion mit subkut. Emphysem bei einem Rinde. Heilung. Schweizer Archiv für Tierheilkunde 1904. S. 291. — 44. Schmidt. Hautemphysem nach Pansenstich. Münch. T. W. 1912. S. 789. — 45. Schmitt. Hautemphysem bei einer Kuh; ebenda. 1912, S. 320. — 46. Speer. Ein Fall von traumat. Emphysem. Deutsche tierärztl. Wochenschr. 1897, S. 36 (Kuh). — 47. Sperling. Perforation einer Echinokokkusblase in den Thoraxraum, Hautemphysem und Pneumothorax; ebenda. 1898, S. 270. — 48. Stellian. Subk. Emphysem bei zwei Truthühnern. Revist. de méd. vét. (rumänisch) 1904. — 49. Tiddens. Ausgebreitetes Emphysem bei Kühen. Berliner tierärztliche Wochenschrift 1905, S. 164. — 50. Vogel. Tierärztliche Rundschau 1908, S. 202. — 51. Wenger, E. Gastritis traumatica beim Rind. Berner Dissertation 1910. — 52. Wild. Corresp.-Blatt für Schweiz. Ärzte 1905, S. 216. — 53. Wiedemann. Emphysema cutis beim Rind. Münch. T. W. 1912, S. 891 und 1913, S. 29. — 54. Wöhner. Hautemphysem auf dem Rücken und der Kruppe eines Fohlens, welches an Windkolik erkrankt war; ebenda. 1905, S. 828.

Vgl. ausserdem die Lehrbücher von Rychner, Röll, Bruckmüller, Kitt, Friedberger & Fröhner, Hutyra & Marek.

Aus dem pathologisch-anatomischen Institut Basel
(Vorsteher Prof. Dr. E. Hedinger).

Kongenitale Bronchiektasie beim Tapir.

Von Dr. med. M. Ujiie.

Die folgende Mitteilung ist Kasuistik im engsten Sinne, da es sich hier um eine beim Tier überhaupt selten vorkommende Affektion der Lunge und dann um ein selten zur klinischen und autoptischen Beobachtung kommendes Tier, um den Tapir, handelt. Die Beobachtung verdanken wir der Möglichkeit, die im Zoologischen Garten in Basel gestorbenen Tiere sezieren zu können.

Aus der Krankengeschichte, die ich dem Direktor des Zoologischen Gartens verdanke, entnehme ich folgendes:

Der 27jährige Tapir, weiblichen Geschlechts, zeigte in den letzten Jahren sehr wenig Temperament. Seine spärlichen Be-

wegungen bestanden hauptsächlich im Ein- und Austritt vom Gehege zum Stall, und umgekehrt. Auch das erfolgte nur selten aus eigenem Antrieb, das Tier musste fast immer gejagt oder geschoben werden. Ausser einem gewöhnlich im Vorfrühling auftretenden Hautausschlag, der jedoch immer innert weniger Wochen vertrieben werden konnte durch Behandlung mit Kresapolseife, war das Tier nie krank. Als Nahrung erhielt der Tapir gekochten Reis, Hafer mit Zusatz von Kleie und täglich ein kg Brot. Mit Einführung der Brotkarte im Oktober 1917 wurde die Brotbeschaffung verunmöglicht, und nun zeigte der Tapir, statt des zu erwartenden Bedürfnisses an Hafer und Reis, verminderten Appetit, der nach Neujahr fast gänzlich aufhörte. Obwohl man ihm den Appetit mit allerlei, früher gern gefressenen Sachen reizen wollte, verschmähte er alles, duldete jegliche Berührung, und liess sich vom Wärter ganz mit Stroh zudecken. Starke Atmung, wie sie sonst bei lungenkranken Tieren der Fall ist, wurde nicht bemerkt, weshalb wir eher auf Magen- oder Bluterkrankung schlossen. Am Vormittag des 15. Januar verendete das Tier völlig kampflos.

Die Sektion wurde am folgenden Tag ausgeführt und ergab folgenden interessanten Befund:

Weiblicher Tapir, 27 Jahre alt, Sekt. 16. Januar 1918.

Grosses Tier, in ziemlich gutem Ernährungszustand. Bauchsitus: Magen ziemlich stark gefüllt. Netz frei, fettarm. Dünndarm eng, Coecum sehr weit, übriges Colon eng. Harnblase leer. Genitalien frei. Bauchhöhle ohne freie Flüssigkeit. Pleurahöhlen leer. Perikard mit etwas dickflüssiger, klarer Flüssigkeit. Innenfläche glatt.

Herzspitze vom linken Ventrikel gebildet. Herz gut kontrahiert. Sämtliche Klappen zart, die Aortenklappen etwas gefenstert. Aorta ascendens mit glatter Intima. Coronargefässe ebenfalls zart. Myokard auf Schnitt braunrot, gut transparent. Papillarmuskeln und Trabekel kräftig. Reizleitungsfasern im linken Ventrikel eine Strecke weit isoliert verlaufend. Foramen ovale zu.

Tonsillen klein. Thyreoidea klein, lappig gebaut, ziemlich stark transparent. Oesophagus glatt. Larynx und Trachea leer, Schleimhaut ohne Besonderheit.

Linke Lunge: vollständig frei. Pleura glatt und spiegelnd. Im linken Oberlappen, von aussen sichtbar, zahlreiche dichtgestellte Höcker von ½—1—1½ cm Durchmesser, von fast weisser Farbe und ziemlich derber Konsistenz. Auf Schnitt erweisen sich diese Höcker als mit zähen, fadenscheinigem Schleim erfüllte, bis zur Lungenoberfläche stark erweiterte Bronchien, zwischen denen meist luftleeres, fast weisses Gewebe liegt. Im Oberlappen findet sich ferner eine rundliche, glattwandige, zirka 5 cm im Durchmesser haltende, nicht mit einem Bronchus zusammenhängende

Höhle, die von eigenartiger Flüssigkeit erfüllt ist und ausserdem einige Fetzen brüchigen nekrotischen Materials enthält. Die Höhle wird von einer zirka ½—1 cm messenden luftlosen, von grauweissen Flecken durchsetzten Kapsel umgeben, von der sich reichlich trübe Flüssigkeit von hellgelber Farbe abstreifen lässt. Die Höhle liegt unter der Pleura. Unterlappen: auf Schnitt lässt sich abstreifen wenig schaumige, blutige, in dünnen Schichten klare Flüssigkeit. Gewebe hellgraurot, in den Randpartien fast weiss, trocken, flaumig, überall gut kompressibel. Lungenarterien zart. Bronchien im Unterlappen nicht erweitert mit dickem, fadenscheinigem Schleim, Schleimhaut spurweise injiziert.

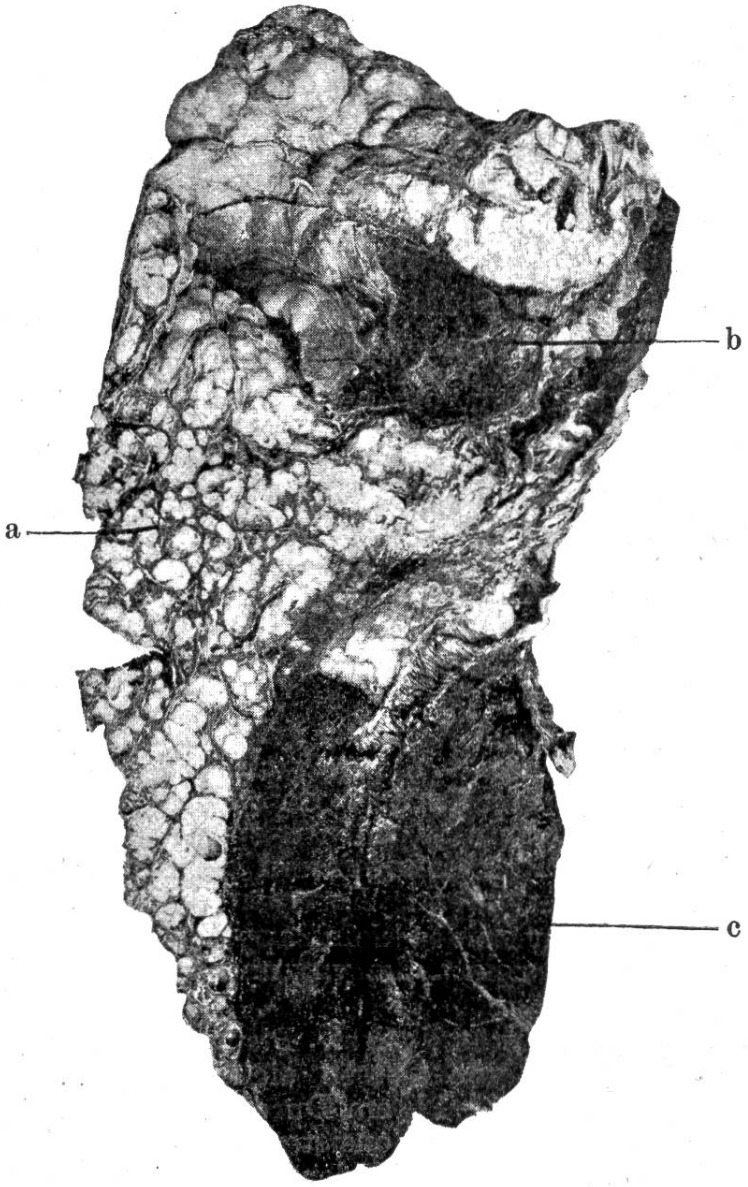

Stück der Blasenlunge.

Man erkennt im weissen Teil a überall die mit weissen Massen angefüllten erweiterten Bronchien, bei b liegt das Lungengewebe des Zwerchfell-Lappens.

Rechte Lunge: völlig frei. Pleura glatt und spiegelnd. Oberlappen wie links, mit Ausnahme der grossen absessartigen Höhle. Unterlappen ebenfalls hellgraurot, völlig kompressibel, nicht brüchig. Gefässe wie links. Schleimhaut der Bronchien des Unterlappens nicht injiziert. Bronchialdrüsen links klein, rechts ein derbes Paket bildend, auf Schnitt dunkelrot mit zahlreichen helleren, gelblichen, etwas trüben Flecken, keine Verkäsung oder Verkalkung.

Milz: von mittlerer Grösse mit dicken Trabekeln. Follikel deutlich. Pulpa braunrot, nicht vorquellend.

Linke Nebenniere: Rinde mit gutem Fettgehalt. Mark erweicht.

Linke Niere: Fibröse Kapsel zart. Oberfläche glatt. Auf Schnitt Zeichnung deutlich, Rinde mit gelblichen trüben Streifen. Nierenbecken nicht erweitert, Schleimhaut gut bluthaltig.

Rechte Nebenniere und rechte Niere wie links.

Magen: mit reichlich zusammengeballtem Heu, Schleimhaut ohne Besonderheit. Pylorus mit kräftigen Ringmuskeln, durchgängig. Im obern Teil des Dünndarms in der Schleimhaut massenhaft dichtstehende, dunkelrote und schwarze pseudomelanotische Punkte und Stippchen, sonst Schleimhaut des Dünndarms ohne Besonderheiten. Im weiten Coecum reichlich dunkelgrüne Massen mit ziemlich zahlreichen Kieselsteinen. Schleimhaut diffus dunkelgrau gefärbt. Rectum ohne Besonderheit.

Leber: weich, Oberfläche glatt, an einer Stelle ein verkalktes gelbes Knötchen von miliarer Grösse. Auf Schnitt Zeichnung verwischt, herdweise starke Verfettung.

Pankreas ohne Besonderheiten. Mesenteriale Lymphdrüsen teilweise bis 2 cm messend, auf Schnitt wie Hilusdrüsenpaket.

Harnblase leer, ohne Besonderheit. Vagina ohne Besonderheit. Corpus uteri ohne Veränderung. In der Cervix einige kleine weiche Schleimhautpolypen, sonst ohne Besonderheiten. Ovarien klein, auf Schnitt etwas derb, fibrös. Die Aorta in ihrem ganzen Verlauf ohne Veränderung. Der Schädel musste geschont werden, sodass eine Hirnsektion unterblieb.

Pathologisch-anatomische Diagnose: Kongenitale Blasenlunge. Pseudomelanose des Dünndarms.

Mikroskopische Untersuchung: Zwecks mikroskopischer Untersuchung wurden die Lungen in toto und die andern Organe in Stückchen in Formol fixiert, zum Teil mit dem Gefriermikrotom geschnitten, zum Teil in Celloidin eingebettet. Die Schnitte wurden mit Hämalaun-Eosin, nach Van Gieson, nach Weigert-Hart auf elastische Fasern und mit Hämalaun-Sudan gefärbt.

Die mikroskopische Untersuchung ergibt in den Organen, kurz resumiert, folgenden Befund:

Leber: Deutliche Aciniabgrenzung, lange schmale Zellbalken. Einige isolierte Acini in ganzer Ausdehnung sehr stark grosstropfig verfettet. Die meisten ganz fettfrei. Die Glissonschen Scheiden zart, mit mässigen Lymphozytenfiltraten.

Nieren: Glomeruli blutreich; das Kapselepithel sich nach der gegenüberliegenden Seite kontinuierlich abflachend, so dass regelmässige Sichelfiguren entstehen; im Kapselraum der Glomeruli zum Teil geronnene Masse, stellenweise auch Leukozyten. Starke Verfettung der Tubuli recti, im geringeren Masse der Epithelien der Tubuli contorti. Gefässe der Rinde und Markkegel stark blutgefüllt. Stroma unverändert.

Milz: Breite Trabekel, spärliche Follikel ohne Keimzentren. Pulpa breit, sehr blutreich. Kapillaren weit. In der Pulpa, zum Teil in den Kapillaren selbst, zahlreiche auffallend grosse Zellen mit stark gelappten, auffallend dunkelgefärbten Kernen, an Knochenmarkriesenzellen erinnernd.

Thyreoidea: Läppchen klein mit mittelgrossen colloidhaltigen Bläschen mit kubischen Epithel. Zartes Stroma.

Myokard: Keine Verfettung, ziemlich starke Fragmentatio myocardii.

Hilusdrüsen: ziemlich anthrakotisch, fibrös, kernlos. Keine Anhaltspunkte für Tuberkulose. Wenig Follikel. Lymphsinus breit, mit geronnener Flüssigkeit und zahlreichen Lymphozyten gefüllt.

Magenwand: ohne Besonderheit. Dünndarmzotten im obern Teil des Darmes mit sehr reichlich braunem, die Huecksche Eisenreaktion gebendem Pigment. Im Dickdarm kein Hämosiderin nachweisbar.

Die mikroskopische Untersuchung der Lungen zeigt folgendes:

Bei Betrachtung mit Lupe erkennt man in beiden Oberlappen ein eigentümliches, sich in den Details immer wiederholendes Bild: Das Auffallende in den Präparaten sind Hohlräume, die fast durchwegs mit schleimigen Massen angefüllt sind. Die meisten Räume sind rundlich, doch finden sich daneben auch ovale oder mehr flaschenartige Formen. Die grösste unter ihnen erreichen einen Durchmesser von ½—1½ cm und mehr. Die Räume liegen meist nebeneinander und sind nur durch schmale Septen voneinander getrennt. Die Räume machen zuerst den Eindruck von fast abgeschlossenen Zysten. Die Räume erstrecken sich manchenorts bis dicht unter die Pleura. Zwischen den Räumen liegen schmälere und breitere Gewebsbänder.

Das Mikroskop lässt viel mehr Hohlräume erkennen, als man nach dem Bilde bei Lupenbetrachtung erwartet hätte, indem neben den grösseren Zysten eine Reihe kleinster, meist schmaler Hohlräume, die mehr oder weniger deutlich mit den grössern Räumen kommunizieren, liegen. Die grossen Hohlräume zeigen fast überall eine Bekleidung mit Epithel, das meistens ein mehrschichtiges zylindrisches Epithel darstellt, dem

stellenweise Flimmerhaare aufsitzen. An andern Orten wird das Epithel zu einem aus vier bis sechs Lagen bestehenden Plattenepithel. Die Epithelzellen sind meistens in ausgedehntem Masse in das Lumen desquamiert und füllen vielfach dasselbe völlig aus. Neben den gewöhnlichen abgestossenen Epithelien sieht man nun oft in grosser Zahl 2—3—20 und mehr Kerne enthaltende Riesenzellen, die in vielen Exemplaren Langhans'schen Riesenzellen entsprechen. Dieselben Riesenzellen sieht man zum Teil auch im Epithel und dann merkwürdigerweise hie und da unter dem Epithel in der Tunica-propria der Bronchien, wobei man allerdings stets den Beweis leisten kann, dass die Epithelbekleidung der Bronchien daselbst unterbrochen worden ist. Die Riesenzellen sind mit Sicherheit zurückzuführen auf die auskleidenden Epithelien, und es gelingt mit grosser Leichtigkeit, die Übergangsbilder von der einkernigen Epithelzelle zur vielkernigen Riesenzelle nachzuweisen. An manchen Orten, besonders in den grösseren Hohlräumen, ist das Epithel ersetzt durch ein gefässreiches Granulationsgewebe mit reichlich Lymphozyten. Unter dem Epithel findet man fast durchwegs eine dicke homogene Membrana propria. Auf diese folgt nach aussen meist ein gefässreiches, oft diffus von Lymphozyten durchsetztes Stroma, dem nach aussen dicke Lagen von meist zirkulär verlaufenden, glatten Muskelzügen folgen. Diese Muskelzüge springen zum Teil leistenförmig in das Lumen der Hohlräume vor, so dass vielfach auch direkt papillenartige Bildungen resultieren.

In der Wandung der grössern Räume findet man ausserdem teils rundliche, teils mehr längliche Herde von Knorpel, der sich zum Teil als typischer hyaliner Knorpel, zum Teil als Faserknorpel erweist.

Das Weigertsche Elastin-Präparat zeigt in den innersten Schichten der Hohlräume, der Membrana propria dicht anliegend zirkulär verlaufende elastische Fasern, die allerdings vielfach an den Orten, an welchen das Epithel durch Granulationsgewebe verdrängt ist, unterbrochen sind und körnige Degeneration aufweisen. In den äussern Partien der Wandung d r Hohlräume verlaufen ebenfalls reichlich teils zirkuläre, teils unregelmässig angeordnete elastische Fasern.

Aus der Beschreibung geht ohne weiteres hervor, dass diese grösseren Zysten inklusive der im Protokoll erwähnten grossen subpleuralen Zysten nichts anderes darstellen, als erweiterte Bronchien. Die kleinen, nur mikroskopisch erkennbaren Räume,

welche im Gewebe zwischen den grösseren Zysten gelegen sind, sind durchwegs bekleidet mit einem einschichtigen kubischen bis zylindrischen Epithel, meist ohne Flimmerhaare.

Um die Räume herum findet man meistens kräftig ausgesprochene elastische Fasern. Ausser diesen Räumen, die den kleinsten Bronchien und Bronchiolen entsprechen, begegnet man in den Oberlappen stellenweise ausgebildeten Alveolen, die allerdings an andern Stellen auf grosse Strecken hin fehlen. Das Stroma zwischen den grossen Hohlräumen zeigt etwas wechselnde Bilder. Da, wo Alveolen sich finden, ist es meist nur mässig ausgesprochen und besteht aus mässig zellreichem fibrillären Bindegewebe. In dem Gewebe zwischen den Zysten und Alveolen findet man im allgemeinen nur wenig Kohlenpigment, das meistens perivaskulär angeordnet ist. Einzelne Septen entbehren des Pigmentes vollkommen. In den Partien, die fast solide sind, besteht das Stroma aus einem gefässreichen Bindegewebe, das von reichlich elastischen Fäserchen, vielfach in netzförmigen Zusammenhang angeordnet, durchsetzt wird, und fast durchwegs diffus zerstreute Lymphozyten enthält. An manchen Orten liegen in diesen mehr soliden Partien unregelmässig verlaufende breitere Züge glatter Muskulatur, so dass stellenweise Bilder resultieren, die eine Ähnlichkeit mit der Buhlschen muskulären Lungencirrhose haben. Es gelingt mit Leichtigkeit, diese Muskelbänder stellenweise auf die Muskulatur der Bronchien, stellenweise auf die der Gefässe zurückzuführen. Die mittelgrossen Arterien sind durch die kräftige Ausbildung der Muskelbündel in ihrer Wandung charakterisiert, indem man neben der Muskulatur in der Media noch ziemlich reichlich längs und schräg verlaufende Züge glatter Muskulatur in der Intima und der Adventitia nachweisen kann. Einzelne Hohlräume und namentlich auch einzelne Bronchiolen und Alveolen sind mit reichlich multinukleären Leukozyten angefüllt, denen mehr oder weniger desquamierte Epithelien beigemengt sind.

In der übrigen Lunge findet man hie und da kleine lobuläre pneumomische Herde mit reichlich multinukleären Leukozyten im Lumen der Alveolen, und dann eine ziemlich ausgebreitete eitrige katarrhalische Entzündung der nicht erweiterten Bronchien.

Die Pleura zeigt an der ganzen Lunge keine nennenswerten Veränderungen.

Wenn ich den Befund noch einmal kurz zusammenfasse, so fand sich bei einem 27 Jahre alten weiblichen Tapir in beiden

Oberlappen der Lungen, die völlig frei waren, ein ganzes System grösserer und kleinerer Hohlräume, die mit einer weissen schleimigen bis käsigen Masse ausgefüllt waren, und die von fast weissem, wenig lufthaltigen Lungengewebe voneinander getrennt wurden. Bei der mikroskopischen Untersuchung erweisen sich die Hohlräume als erweiterte, grössere und kleinere Bronchien und Bronchiolen, die je nach ihrer Grösse mit einem mehr- oder einschichtigen zylindrischen Flimmerepithel, bald auch mit einem ein- oder mehrschichtigen Plattenepithel bekleidet sind. Ein auffallendes Bild stellen die epithelialen Riesenzellen dar, die vielfach in besonders grosser Zahl unter den desquamierten Epithelien liegen. Das Epithel der grossen Hohlräume sitzt fast durchwegs einer wohlausgebildeten Membrana propria auf. In der Mucosa der Hohlräume und auch in den äusseren Schichten der Wand findet man eine starke Infiltration mit Lymphozyten. Die Muscularis der grösseren Hohlräume ist meist stark ausgebildet und springt vielfach als dicke Leisten ins Lumen vor. Zwischen den Hohlräumen liegt ein gefässreiches Bindegewebe, vielfach von reichlich Lymphozyten durchsetzt, in dem in wechselnder Menge kleinere Hohlräume und kleine Bronchien und Bronchiolen, und zum Teil auch Alveolen liegen, während an anderer Stelle die Septen fast nur aus glatter Muskulatur und einem Netz elastischer Fasern und gefässreichem Bindegewebe bestehen. In den Septen liegt meist perivaskulär wenig anthrakotisches Pigment. Die übrige Lunge zeigt ausser einer diffusen katarrhalisch eitrigen Bronchitis keine Besonderheit! Die Autopsie der andern Organe ergab keine uns hier speziell interessierenden Veränderungen.

Die makroskopische Betrachtung der Lunge lässt ohne weiteres die Diagnose auf eine Wabenlunge stellen. Die Lokalisation, das Fehlen von pleuritischen Verwachsungen und anderen Veränderungen, die sekundär zu einer Erweiterung der Bronchien Anlass geben, die Berücksichtigung der mikroskopischen Bilder lassen einen angeborenen Prozess annehmen. Die angeborenen Anomalien der Lunge und der Bronchien sind namentlich in den letzten Jahren hie und da in der Humanpathologie Gegenstand von pathologisch-histologischen Untersuchungen gewesen. Bei diesem Prozess hat man, wie vor einigen Jahren Buchmann*) in einer Arbeit aus dem hiesigen Institut auseinander-

*) Buchmann, E., Zur Lehre der fötalen Lungenatelektase und der fötalen Bronchiektase. Frankfurter Zeitschrift für Pathologie, Bd. 8, 1911 (hier auch die diesbezügliche Literatur).

gesetzt hat, zu unterscheiden zwischen der fötalen Lungenatelektase, wie sie Heller zunächst beschrieben hat, und zwischen der fötalen Bronchiektase, die Grawitz in eine universelle Bronchiektasie, die durch „hydropische Entartung" eines ganzen Bronchus zustande kommt, und eine teleangiektatische Bronchiektasie, bei der die Bronchien zystische Ektasien bilden, die bald in Form einzelner kleiner Zysten, bald als grössere mehrkammerige Säcke auftreten, teilte. Bei der fötalen Atelektase findet man in einem, selten in mehreren Lappen der Lunge einen mehr oder weniger ausgedehnten Herd, der meist völlig pigmentlos ist, und über dem die Pleura meist stark verdickt und in Adhäsionen eingebettet ist. Im Herde liegt ein System weiter unregelmässiger Höhlen, die mit den Bronchien kommunizieren und gewöhnlich eitrig-schleimige Massen enthalten. Im Gegensatz zur fötalen Atelektase, die mehr zirkumskript bleibt, ist die fötale Bronchiektasie meist mehr diffus ausgebreitet. Man sieht hier ebenfalls ein ganzes System von grösseren und kleineren, teilweise deutlich mit Bronchien zusammenhängenden Hohlräumen, die durch mehr oder weniger lufthaltiges Lungengewebe voneinander getrennt sind. Die Lunge bekommt dann ein blasiges oder wabiges Aussehen, so dass man direkt von blasiger Missbildung der Lunge oder von Zysten- oder Wabenlunge spricht.

Unser Fall gehört ohne weiteres in das Gebiet der fötalen Bronchiektasie. Die Ursache dieser seltenen Veränderung der Lunge ist wohl meist eine Entwicklungsstörung. Auffallend ist z. B., dass Sandoz unter Langhans in Bern diese Veränderung bei zwei Zwillingsschwestern beobachtet hat. Man hat auch an die Möglichkeit einer syphilitischen Ätiologie gedacht. Gerade unsere Beobachtung macht aber doch die Annahme viel wahrscheinlicher, dass hier eine Hemmungsmissbildung vorliegt, also eine kongenitale Entwicklungsstörung. Dass die übeln Erscheinungen und der Tod beim Tapir erst in seinem 27. Lebensjahr auftraten, findet seine Analogie beim Menschen, bei dem auch oft erst in spätern Lebensjahren schwere Lungensymptome sich zeigen.

Literarische Rundschau.

Dochmiasis (Bunostomiasis) bei Rindern in Ungarn. Von Dr. J. Csontos und Dr. P. Pataki, Assistenten. Aus der medizinischen Klinik der Tierärztl. Hochschule in Budapest.