Ein seltener Fall von Kehlkopfanomalie beim Pferd

Autor(en): **Schneider, R.**

Objekttyp: **Article**

Zeitschrift: **Schweizer Archiv für Tierheilkunde SAT : die Fachzeitschrift für Tierärztinnen und Tierärzte = Archives Suisses de Médecine Vétérinaire ASMV : la revue professionnelle des vétérinaires**

Band (Jahr): **81 (1939)**

Heft 4

PDF erstellt am: **26.05.2024**

Persistenter Link: https://doi.org/10.5169/seals-590625

Nutzungsbedingungen

Die ETH-Bibliothek ist Anbieterin der digitalisierten Zeitschriften. Sie besitzt keine Urheberrechte an den Inhalten der Zeitschriften. Die Rechte liegen in der Regel bei den Herausgebern.
Die auf der Plattform e-periodica veröffentlichten Dokumente stehen für nicht-kommerzielle Zwecke in Lehre und Forschung sowie für die private Nutzung frei zur Verfügung. Einzelne Dateien oder Ausdrucke aus diesem Angebot können zusammen mit diesen Nutzungsbedingungen und den korrekten Herkunftsbezeichnungen weitergegeben werden.
Das Veröffentlichen von Bildern in Print- und Online-Publikationen ist nur mit vorheriger Genehmigung der Rechteinhaber erlaubt. Die systematische Speicherung von Teilen des elektronischen Angebots auf anderen Servern bedarf ebenfalls des schriftlichen Einverständnisses der Rechteinhaber.

Haftungsausschluss

Alle Angaben erfolgen ohne Gewähr für Vollständigkeit oder Richtigkeit. Es wird keine Haftung übernommen für Schäden durch die Verwendung von Informationen aus diesem Online-Angebot oder durch das Fehlen von Informationen. Dies gilt auch für Inhalte Dritter, die über dieses Angebot zugänglich sind.

Ein Dienst der *ETH-Bibliothek*
ETH Zürich, Rämistrasse 101, 8092 Zürich, Schweiz, www.library.ethz.ch

http://www.e-periodica.ch

Ein seltener Fall von Kehlkopfanomalie beim Pferd.

Von Dr. R. Schneider, Thun.

Am 4. Januar 1939 wurde das Rationspferd eines Divisionskommandanten in die Regie-Kuranstalt eingeliefert mit ungefähr folgender Anamnese. Das Pferd sei im Februar 1938 von der Regieanstalt käuflich übernommen worden. Im Oktober, nach den Herbstübungen, habe man bei ihm anläßlich des Reitens, speziell beim Traben und Galoppieren, ein eigenartiges stoßendes, schnarchendes Nasengeräusch gehört, das sehr unangenehm und weithin hörbar gewesen sei. Das Pferd sei vom Platzpferdearzt untersucht worden, aber etwas Positives sei nicht herausgekommen, auf alle Fälle hätten auch die verfütterten Tabletten nicht vermocht, das Geräusch zum Verschwinden zu bringen. Hernach sei dann „Barmaid", so war der Name des betreffenden Pferdes, in der medizinischen Klinik des Tierspitals Zürich mehrmals zur Untersuchung vorgeführt und auch dorthin während längerer Zeit zur Behandlung gebracht worden (Fumigationen). Aber auch hier habe jede Behandlung nichts geholfen, man sei genötigt gewesen, die „Barmaid" zur einen oder andern Erledigung an die Regieanstalt zurückzuschicken (Rückkauf oder Ausrangierung).

Aus dem begleitenden Bericht und einer Zeichnung der medizinischen Klinik des Tierspitals Zürich geht einwandfrei hervor, daß eine weitgehende, gründliche Untersuchung vorgenommen wurde, daß aber eine ganz genaue Diagnose auch nicht festgestellt werden konnte. Der Sitz des Leidens wurde immerhin auf den Kehlkopf abgestellt. Eine Asymmetrie des Kehlkopfeinganges (Stimmritze) konnte zwar mit dem Rhino-Laryngoskop nie festgestellt werden und auch die Öffnung und Schließung der Stimmritze ging durchaus physiologisch vor sich. Dagegen erschien der Rand des etwas gequollenen Kehldeckels unscharf und mit der Umgebung verwachsen.

Kurz nach der Einlieferung in die Regie-Kuranstalt wurde das fragliche Pferd untersucht. Nährzustand gut. Allgemeinbefinden normal. Das einzige was man konstatieren konnte, war eine etwas verlangsamte unregelmäßige Futteraufnahme mit in verschiedenen Intervallen erfolgter Sistierung derselben, ohne daß man aber nur ein einziges Mal das Pferd dabei husten gehört oder daß es sich etwa überschluckt hätte. Nichts war zu finden an den Nüstern oder sichtbaren Nasengängen, nirgends

wurde bei Palpation Schmerz ausgelöst, weder in der Kehlkopf gegend, noch an einer andern Stelle von Kopf und Hals.

Das Pferd wurde in die Reitbahn genommen und geritten. Schon im Schritt hörte man recht bald, speziell bei angezogener Kopfhaltung, ein kurz abgestoßenes, abgehacktes, schnarchendes, fast dem Zähneknirschen ähnliches Geräusch, oder besser gesagt, einen blasenden unreinen Ton, der sich bei schnellerer Gangart wesentlich verstärkte und im Galopp auf ordentlich große Distanz hörbar wurde. Interessant war, daß dabei dieses scheinbare Stenosengeräusch rein exspiratorisch erfolgte, weshalb man geneigt sein konnte, die Differentialdiagnose „Rohren" gleich auszuschalten, da ja dieses Leiden eine rein inspiratorische Dyspnoe darstellt. Von einer Dyspnoe im allgemeinen konnte man überhaupt nicht reden, denn auch im Galopp zeigte sich keine wesentliche Atemnot. Das Instrument wurde konstant, aber mit Leichtigkeit und ohne Anstrengung gespielt. Sobald das Pferd wieder in den Ruhezustand verbracht wurde, hörte die Musik rasch wieder auf, wiederholte sich aber sofort bei jeder Kopfbewegung oder wenn das Pferd nur in lebhaftem Schritt wieder bewegt wurde. Diese Reitproben konnten ausgeführt werden so lange und so viel man nur wollte, immer zeigte sich das gleiche Bild.

Dem hörbaren Tone nach glaubte man, das Geräusch könne nicht vom Kehlkopf herrühren, vielmehr neigte man zur Ansicht, es müsse sich um einen beweglichen Polypen in der obern Nasenhöhle (obere Düten) handeln oder das Geräusch rühre vom falschen Nasenloch her, weil die Nüstern bei diesen exspiratorischen Trompeten-Luftstößen ja stark geöffnet und eigenartig nach oben eingezogen waren. „Barmaid" wurde denn auch zweimal zwecks Diagnosestellung auf den Operationstisch gelegt, einmal, um das falsche Nasenloch mit einer durchgehenden Metall-Stiftnaht zusammenzuhalten, das andere Mal, um vermittelst einer Metall-Rundnaht die Nüstern in äußerster Ausspannung zu halten. Alles verlief negativ.

Eine positive Diagnose zu stellen war auch uns nicht möglich. Um so ungünstiger gestaltete sich die Prognose, denn wo wollte man mit einem operativen Eingriff beginnen bei dieser unbestimmten Lokalisation. Auf der andern Seite konnte man es kaum verantworten, daß ein Divisionskommandant ein solch musizierendes Pferd reiten sollte, ja auch für die Regieanstalt lag kein Grund vor, dasselbe zurückzukaufen. Es wurde deshalb

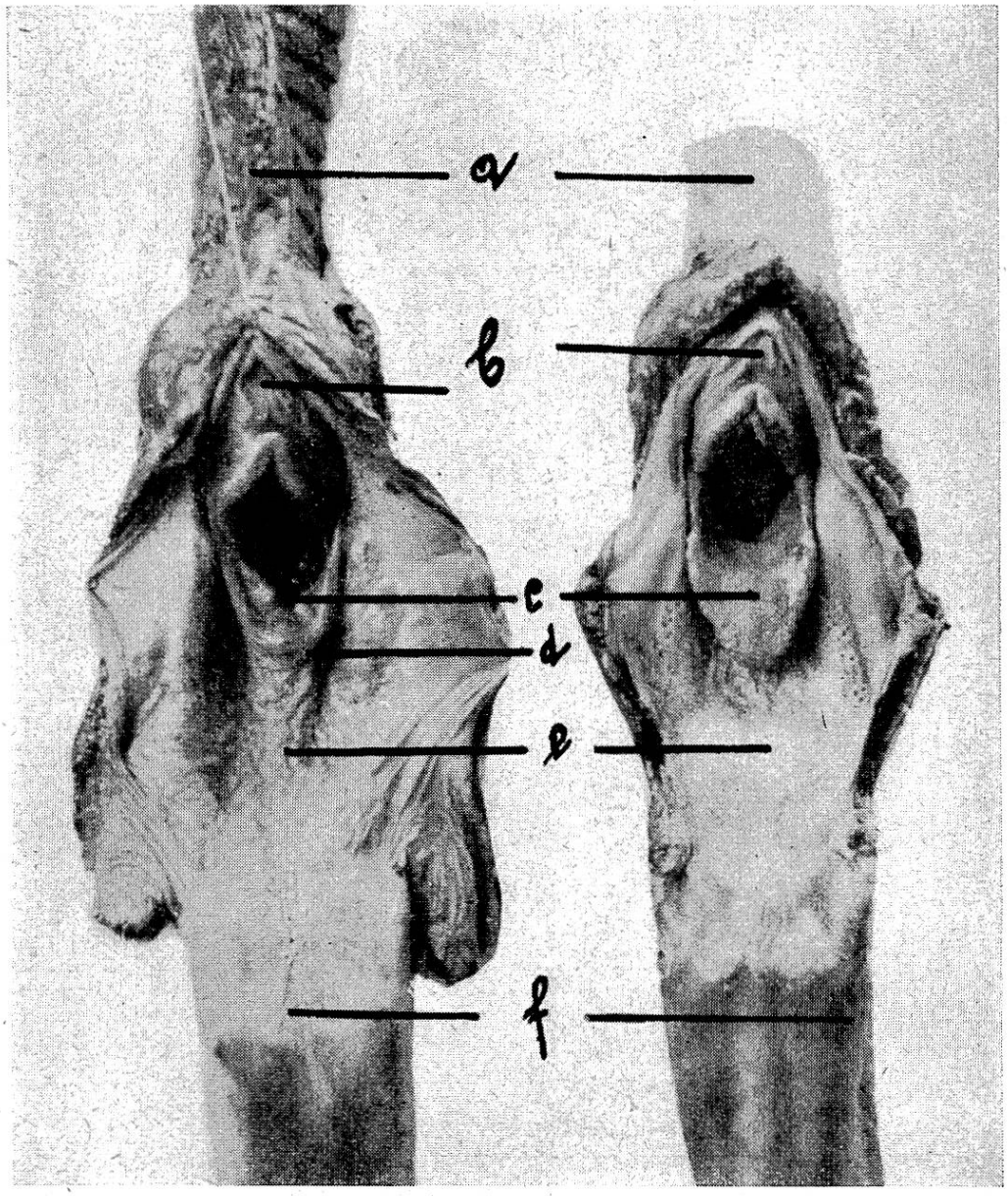

Barmaid **normal**

a) Trachea und Schlund. b) Schlundeingang. c) Kehldeckel (rechts normal, links rudimentär). d) Stark wulstiger Rachenschleimhautrand an der Kehldeckelbasis. e) Rachenschleimhaut. f) Zunge.

beim eidg. Oberpferdearzt die Erledigung durch Abschlachtung nachgesucht, welch letztere am 19. Januar 1939 erfolgte und zwar in unserer Kuranstalt selbst.

Der pathologisch-anatomische Befund nun ist äußerst interessant. Er konzentriert sich einzig auf den Kehlkopf. Das Präparat wurde photographiert. Neben dem pathologischen

(links) liegt ein normaler Kehlkopf eines mitgeschlachteten Regiepferdes, um so vergleichend sich zu orientieren.

Vergleicht man nun die photographische Aufnahme des normalen Kehlkopfs (rechts) mit derjenigen von „Barmaid" (links), so sieht man am normalen Kehlkopf einen deutlichen, mehlschaufelförmigen, abgehobenen Kehldeckel, während beim Bild links der Kehldeckel überhaupt fehlt; nur ein Rudiment der Basis ist vorhanden mit 3—4 kleinen, kugeligen Erhabenheiten. Das Lumen des Kehlkopfeinganges ist nicht symmetrisch, d. h. durch eine senkrecht gedachte Linie sind die beiden Hälften nicht gleichmäßig geformt und nicht gleich groß. Die Kehldeckel-Rachenwandabgrenzung bildet einen ringförmigen, stark wulstigen Rand, der mit der Pinzette oder dem Finger mit Leichtigkeit in die Höhe gehoben werden kann. Die Rachenschleimhaut selber ist stark hypertrophiert und zugleich dilatiert und in enorme Falten gelegt. Irgendwelche entzündliche Erscheinungen in dieser Partie fehlen vollständig. Eine Atrophie der Kehlkopfmuskulatur besteht nicht.

Wir haben es also hier mit einer kongenitalen Mißbildung des Kehlkopfes, bzw. einem rudimentären Kehldeckel zu tun.

Die lockere, ringförmig abgeschlossene, in starke Falten gelegte Rachenschleimhaut hat zweifellos die Funktion des Schließens des Kehlkopfeinganges ersatzmäßig übernommen. Man muß sich das ungefähr so vorstellen, wie wenn man beim ins Bettschlüpfen Leintuch und Wolldecke gegen oder über den Kopf hinaufzieht.

Erklärlich ist jetzt einigermaßen auch das exspiratorische Geräusch, indem die ausstoßende Luft nicht wie beim normalen Kehldeckel glatt und hemmungslos hinaus passieren kann, sondern an dem schwebenden, lockern Kehldeckel-Rachenschleimhautsack und an dem etwas tiefer gelegenen Kehldeckel-Basisstumpf anprallte und die ganze Partie in Schwingung brachte.

Selbstverständlich wird nun die Frage aufgeworfen werden, wieso denn bei dem bereits sechsjährigen Pferde erst im Herbst 1938 dieser exspiratorische Schnarchelton aufgetreten sei, wenn es sich doch um eine Kongenitalmißbildung handeln soll, die pathologischen Veränderungen also nicht von heute sind. Daß in der Fohlenzeit, wo die Pferde Tag und Nacht auf der Weide

frei herumlaufen, nichts beobachtet wurde, ist begreiflich. Auch für die Dressurperiode liegen einige Zeichen des Verstehens vor, indem man wußte, respektive rekonstruieren konnte, daß die „Barmaid" oft das Futter versagt habe, man aber in diesem Falle begreiflicherweise nicht herausfinden konnte, wo es fehlte. Ferner erklärt der Bereiter, daß er beim Reiten, speziell im Freien, wohl ein Geräusch gehört haben will, es aber als ein für ihn belangloses starkes Schnauben taxierte.

Welche Ursache oder welcher Faktor schlußendlich aber das „vertonte" Exspirium plötzlich aus dem schlummernden Piano ins Forte auslöste, so stark, daß das Tier als Reitpferd unbrauchbar wurde, das kann leider aus dem pathologisch-anatomischen Befund nicht abgeleitet werden.

Was die forensische Bedeutung anbetrifft, so kann man sich fragen, ob dieser Fall doch als „Rohren" bzw. Kehlkopfpfeifen anzusehen ist oder nicht. Nach E. Fröhners Lehrbuch der Gerichtlichen Tierheilkunde (1928) stellt die Bezeichnung Kehlkopfpfeifen einen Sammelbegriff für mehrere Krankheitszustände nicht nur des Kehlkopfes, sondern auch der Luftröhre dar, welche ein hörbares Geräusch beim Atmen erzeugen und dabei chronisch und unheilbar sind. Das dabei auftretende Geräusch soll jedoch, wie bereits erwähnt worden ist, inspiratorischen Charakter besitzen und nur in hochgradigen Fällen auch während der Exspiration hörbar sein. Trotzdem nun im vorliegenden Fall das Geräusch rein exspiratorischer Natur gewesen ist, so glauben wir doch, daß es dem Kehlkopfpfeifen zugezählt werden muß, denn es handelte sich unzweifelhaft um eine auf einer chronischen und unheilbaren Anomalie des Kehlkopfes beruhende Atembeschwerde.

Trichinose nach Genuß von Hundefleisch.

Von Dr. Rehsteiner, Kantonstierarzt

in Speicher (App. A. Rh.)

Am 18. Dezember 1938 erkrankte laut Bericht des Ortsarztes in Gais, Appenzell-A.-Rh., ein 41jähriger Mann mit Kopfschmerzen, Schwindel, Schmerzen in den Gliedern, Druckempfindlichkeit der Muskeln, und Ödem der Augenlider, Tem-