Zeitschrift: Schweizer Archiv für Tierheilkunde SAT : die Fachzeitschrift für Tierärztinnen und Tierärzte = Archives Suisses de Médecine Vétérinaire ASMV : la revue professionnelle des vétérinaires

Herausgeber: Gesellschaft Schweizer Tierärztinnen und Tierärzte

Band: 82 (1940)

Heft: 8

Artikel: Weiterer Beitrag zur Frage gewisser abnormer Gliedmassenstellungen bei jungen Tieren der Braunviehrasse

Autor: Krupski, A. / Uehlinger, E. / Almasy, F.

DOI: https://doi.org/10.5169/seals-591075

Nutzungsbedingungen

Die ETH-Bibliothek ist die Anbieterin der digitalisierten Zeitschriften auf E-Periodica. Sie besitzt keine Urheberrechte an den Zeitschriften und ist nicht verantwortlich für deren Inhalte. Die Rechte liegen in der Regel bei den Herausgebern beziehungsweise den externen Rechteinhabern. Das Veröffentlichen von Bildern in Print- und Online-Publikationen sowie auf Social Media-Kanälen oder Webseiten ist nur mit vorheriger Genehmigung der Rechteinhaber erlaubt. Mehr erfahren

Conditions d'utilisation

L'ETH Library est le fournisseur des revues numérisées. Elle ne détient aucun droit d'auteur sur les revues et n'est pas responsable de leur contenu. En règle générale, les droits sont détenus par les éditeurs ou les détenteurs de droits externes. La reproduction d'images dans des publications imprimées ou en ligne ainsi que sur des canaux de médias sociaux ou des sites web n'est autorisée qu'avec l'accord préalable des détenteurs des droits. En savoir plus

Terms of use

The ETH Library is the provider of the digitised journals. It does not own any copyrights to the journals and is not responsible for their content. The rights usually lie with the publishers or the external rights holders. Publishing images in print and online publications, as well as on social media channels or websites, is only permitted with the prior consent of the rights holders. Find out more

Download PDF: 01.07.2025

ETH-Bibliothek Zürich, E-Periodica, https://www.e-periodica.ch

(Aus der Beobachtungsstation für Rinder und aus dem Institut für interne Veterinär-Medizin der Universität Zürich.)

Weiterer Beitrag zur Frage gewisser abnormer Gliedmaßenstellungen bei jungen Tieren der Braunviehrasse.[1])

Von A. Krupski, E. Uehlinger und F. Almasy.

VIII. Mitteilung.

Über die in Frage stehenden abnormen Gliedmaßenstellungen des Rindes haben wir bereits in früheren Publikationen berichtet (IV., VI. und VII. Mitteilung[2])) und versucht, die Fälle insbesondere vom Gesichtspunkte des Ca-P-Stoffwechsels aus abzuklären. Wir waren uns wohl bewußt, daß damit nur eine Seite des Problems berücksichtigt worden ist, eine Frage freilich, die vor allen anderen der Lösung nähergebracht werden mußte. Wie nun die bisherigen Untersuchungen gezeigt haben, ist die Ossifikation kaum gestört und abnorm verbreiterte osteoide Säume waren in keinem Falle zu erkennen. Dagegen fiel die mehr oder weniger ausgeprägte stark wellige bzw. höckerbildende Anlage des Epiphysenfugenknorpels der Röhrenknochen, insbesondere der distalen Radiusepiphyse auf. Auch war immer eine Verzögerung des Umbaues der primären in die sekundäre Spongiosa festzustellen. Die abnorme Belastung des Epiphysenfugenknorpels des Radius bei anormaler Stellung des Carpalgelenkes führt in der Folge beim wachsenden Tier zu Spaltbildungen und Abschiebung ganzer Knorpelfragmente in die metaphysäre Spongiosa.

Die Blutwerte für Ca, P usf. sind nicht einheitlich, da wir neben völlig normalen Zahlen sowohl eine Hyperphosphatämie als auch eine Hyperkalzämie fanden. Bei einem zirka 1½jährigen Ochsen erreichte die Serumphosphatase nach einer Beobachtungszeit von einem Jahr einen sehr hohen Wert, während zur gleichen Zeit eine sichtliche Besserung der Stellung ohne jede Behandlung festzustellen war. Andererseits aber zeigte bei anderen Fällen der Wert der Serumphosphatase kein abnormes Verhalten.

---

[1]) Arbeit mit Unterstützung der Stiftung für wissenschaftliche Forschung an der Universität Zürich.

[2]) Schw. Landwirtsch. Monatshefte XVI. Jahrg., 1938; Diese Zeitschrift Bd. LXXX, S. 543, 1938; Bd. LXXXI, S. 223, 1939.

Punkto Ca- und P-Ansatz ergaben Bilanzversuche mit reiner Milchnahrung bei einem Tier mit hochgradiger Stellungsanomalie vorn eine sehr gute Ausnützung der beiden Elemente, während bei 2 Tieren bei ausschließlicher Heunahrung der Ca- und P-Ansatz ungenügend war. Dieser konnte allerdings bei einem Kalb durch kombinierte Behandlung mit Vitamin A, C und D wesentlich gesteigert werden.

Die histologischen Befunde betreffend müssen die innersekretorischen Organe als normal bezeichnet werden.

Wie aus diesen Angaben zu ersehen ist, sind die bisherigen Ergebnisse nicht ganz einheitlich. Wenn auch Befunde vorliegen, die auf eine Störung des Mineralstoffwechsels (Ca, P) hinweisen, verhalten sich andere Fälle in dieser Beziehung anscheinend normal. Jedenfalls lassen sich diese Stellungsanomalien aber nicht in eine der heute gültigen Krankheitskategorien, wie etwa Rachitis, Osteoporose usf. einreihen. Ergänzend sei noch erwähnt, daß der Zustand durch Vitamin-D kaum beeinflußbar ist. Auch endokrine Störungen scheinen nicht in Frage zu kommen. Diese Erkenntnisse machen ein weiteres Suchen nach Ursache und Wesen der Anomalie notwendig. Wir haben in der letzten Publikation z. B. auf die Frage der erblichen Veranlagung hingewiesen. Keller[1]) hat bei den sogenannten „verlegenen" Fohlen die eine mehr oder weniger stark ausgebildete und fixierte Beugestellung des Gliedmaßenendes — stets an den Vorderbeinen — mit augenfälliger Verkürzung der Zehenbeugesehnen zeigen, tatsächlich die Frage der erblichen Veranlagung aufgeworfen. Selbst wenn diese Beinverkrümmungen unmittelbar aus Fruchtwassermangel und zu kleinem Amnion, somit auf Grund mechnischer Ursachen, erklärt werden könnten, spricht für die erbliche Natur dieser Gliedmaßenkontrakturen nach dem Autor das gelegentlich gleichzeitige Vorkommen anderer degenerativer Merkmale, wie z. B. Hemmungsmißbildungen. Keller erwähnt weiter, daß vor allem beim Rind ähnliche Kontrakturen an den Vorderbeinen, insbesondere bei Stierkälbern der großwüchsigen Rassen, vorkommen. Sie sollen bei dieser Tiergattung gewöhnlich verhältnismäßig rasch auswachsen.

Die Tiere zeigen die Stellungsanomalien meistens schon von Geburt an. In den folgenden Ausführungen sollen 4 Tiere mit

---

[1]) Keller, K., Erblich bedingte Gliedmaßenverkrümmungen. W.T.M. Jahrg. XXIV. S. 289. 1937.

der erwähnten abnormen Stellung beschrieben werden, wobei wir diesmal unter anderm in zwei Fällen die Beschaffenheit der Streck- und Beugemuskulatur sowie der Sehnen in den Kreis der Betrachtung hineinbeziehen.

1. Kuh-Kalb, Fl. V., Seth, braun, 4 Monate alt. Einlieferung 5. Mai 1939[1]).

Die Vorbiegigkeit vorn war bereits bei der Geburt vorhanden Der Zustand verschlechterte sich zusehends, so daß schließlich ein völliges Unvermögen vorn zu stehen resultierte (Abb. 1). Die Sauf- und Freßlust (Milch und Heu) war immer eine gute.

Abb. 1. Kuh-Kalb Fl. V. Seth.

Serumanalyse: Ca 12,14 mgr%, Mg 2,21 mgr%, anorg. Serum P 8,80 mgr%, Serum Phosphatase 13,1 Bodansky-Einheiten (1 Bodansky-Einheit = 1 mgr P pro 100 cc Serum pro 1 Stunde)

Sektion am 6. Juni 1939:

Innere Organe, insbesondere Rückenmark, Niere und innersekretorische Drüsen intakt. Nierengewicht 190/230 g, Schilddrüsengewicht 36 g. An der vord. Extremität lassen sich, soweit morphologisch eine Beurteilung möglich ist, zwischen Beuge- und Streckmuskulatur keine Unterschiede erkennen.

Humerus: prox. Epiphysenfuge 1½ mm dick, leicht gewellt. Knorpelsäulen regelmäßig. Ossifikation gut. Osteoide Säume nicht verbreitert. Distale Epiphysenfuge ungleichmäßig breit, wellig. Im Bereich der Anschwellungen häufig perforierende gefäßführende

[1]) Einlieferung durch Bezirkstierarzt Dr. A. Decurtins, Ilanz, Kant. Grbd.

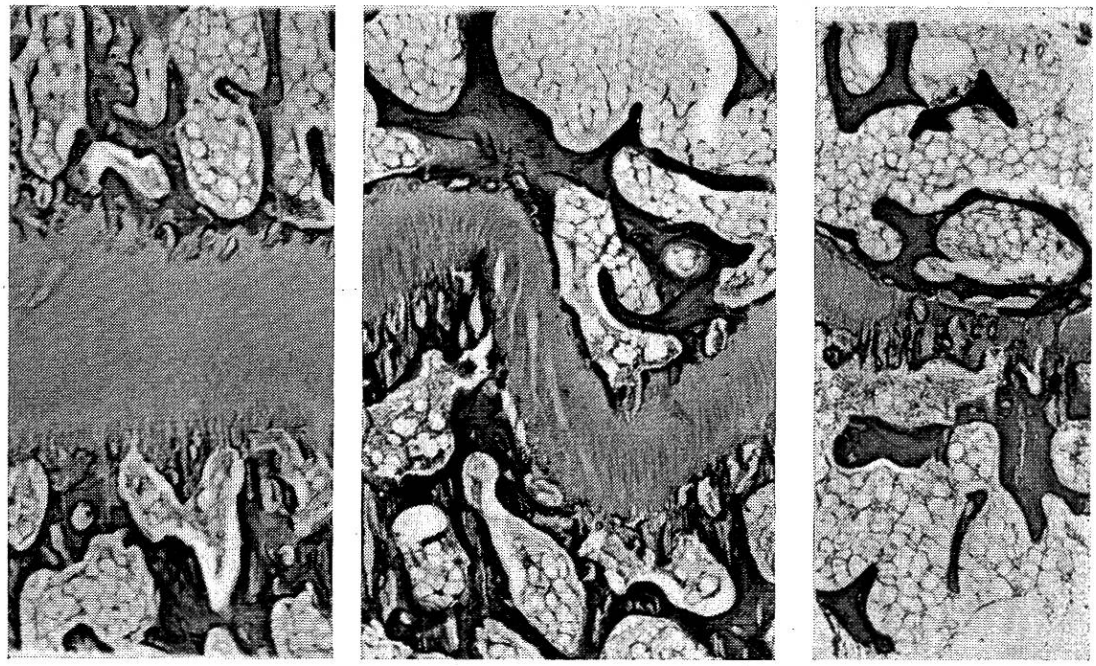

Abb. 2. Kuh-Kalb F. V. Seth, prox. Radiusepiphyse. Keilförmige Verschmälerung der Epiphysenfuge mit entsprechender Verkürzung der Knorpelsäulen, was ein unregelmäßiges Längenwachstum zur Folge hat. Im Ausschnitt rechts vollständige Unterbrechung des Knorpelbandes mit Knochenbrücke von der epiphysären zur metaphysären Spongiosa Vergrößerung: 15:1.

Spalten, und teils divergierende, teils konvergierende kurze Knorpelsäulen. Abstoßung kleiner Knorpelinseln in die metaphysäre Spongiosa. Humeruskompakta breit.

Radius: prox. Epiphysenfuge flachwellig, gleichmäßig von medial nach lateral an Breite abnehmend. Maximale Breite 2 mm, minimale Breite ½ mm. Knorpelsäulen in den breiten Abschnitten ziemlich lang, im Bereich der Wellen teils konvergierend, teils divergierend. Entsprechend der zunehmenden Verschmälerung der Epiphysenfuge werden die Knorpelsäulen immer kürzer und die Zone des ruhenden Knorpels verschwindet. Die schmalste, nur noch aus kurzen Säulen bestehende Knorpelschicht wird mehrfach von perforierenden Kanälen durchstoßen, in Fragmente zerlegt und auf eine Strecke von 2 mm vollständig unterbrochen, sodaß epi- und metaphysäre Spongiosa unmittelbar miteinander in Verbindung stehen. Gleichzeitig sind offenbar infolge gehemmter Ossifikation die verkürzten Knorpelsäulen auf der Schaftseite von Knochenspangen überbrückt, welche sich streckenweise zu Abschlußplatten vereinigen (Abb. 2). Distale Radiusepiphysenfuge stark wellig, mit langen Knorpelsäulen in regelmäßiger Anordnung. Ossifikation gut, keine osteoide Säume. Meta- und epiphysäre Spongiosa locker. Knochenbälkchen außerordentlich schmal, glatt. In den Markräumen Fettmark. Die Epiphysenfugen des Metacarpus und der



Abb. 3. Ochs V. V. Hinterrhein.

Grundphalangen zeigen regelmäßige Ossifikation, Spongiosa locker, Knochenbälkchen schmal. Alle Gelenkknorpel und Gelenkkapseln intakt.

2. Ochs, V. V., Hinterrhein, Kt. Grbd., braun, 1½ Jahre alt. Einlieferung 6. Juni 1939[1]).

Bei der Geburt waren nach den Aussagen keine Anzeichen einer Stellungsanomalie vorn zu sehen, die sich erst im Herbst 1938 deutlicher bemerkbar machte. (Abb. 3.) Eine Behandlung ist nicht eingeleitet worden.

Röntgenbefunde Metacarpus und Metatarsus: Kompakta breit, sehr kalkdicht. Distale Epiphysenfuge schmal, wellig verlaufend, auf kurze Strecken unterbrochen. Spongiosa engmaschig, gut kalkhaltig.

Sektion am 6. Juni 1939:

Innere Organe, insbesondere Rückenmark, Nieren und innersekretorische Drüsen intakt. Nierengewicht 330/300 g, Schilddrüse 18 g, Nebennieren 20 g, Hypophyse 1,8 g.

Metacarpus: 21 cm lang. Distale Epiphysenfuge mittelbreit, stark wellig. Knorpelsäulen lang, auf den Wellenkuppen leicht divergierend. Gelegentliche Abstoßung von Knorpelinseln in die metaphysäre Spongiosa. An den Übergangsstellen der Kuppen in die Täler lamelläre Aufsplitterung der Knorpelgrundsubstanz.

[1]) Einlieferung durch Grenztierarzt C. Renz, Splügen, Kt. Grbd.

Abb. 4. Ochs V. V. Hinterrhein, 1½ Jahre. Metacarpus. Epiphysenfuge abgebogen, mit zahlreichen Bruchspalten, teilweise Mosaikknochen. Vergrößerung 20:1.

An einer Stelle durchgehende Bruchlinie mit Umbiegung des Epiphysenknorpels in die metaphysäre Spongiosa. Bruchspalte mit ungeordnetem, unregelmäßig verkalktem Mosaikknochen ausgefüllt (Abb. 4). Ossifikation im übrigen gut. Osteoide Säume nicht verbreitert. In den Markräumen Fettmark.

Metatarsus: Epiphysenfuge ziemlich schmal, wellig, Knorpelsäulen kurz, in der Knorpelgrundsubstanz zahlreiche Bruchspalten, Ossifikation in Ordnung, Spongiosa kräftig.

3. Kuhkalb, J. W., Pfäffikon/Ravensbühl, Kt. Zürich, braun, 14 Tage alt, Einlieferung 20. Juni 1939[1]).

Der Zustand datiert von Geburt an. Das Kuhkalb wurde als Zwilling in Steißendlage geboren. Der andere Paarling war normal. Unvermögen sich selbst von einer Seite auf die andere zu wälzen oder aufzustehen. Pseudo-Ankylosierung der beiden Sprunggelenke, die in Beugestellung gehalten werden. Auch die Vordergliedmaßen sind im Carpalgelenk gebeugt und können nicht völlig gestreckt werden. Ständiges Liegen. (Abb. 5.) Gute Sauf- und Freßlust.

[1]) Einlieferung durch Tierarzt H. Huber, Pfäffikon, Kt. Zürich.

Abb. 5. Kuh-Kalb, J. W., Ravensbühl.

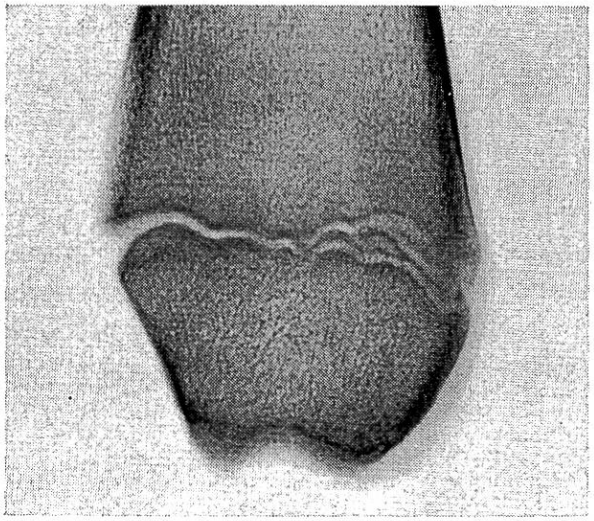

Abb. 6. Kuh-Kalb J. W. Ravensbühl. Karpalgelenk. Winkelstellung, welliger Verlauf der distalen Radius-Ulna-Epiphysenfuge, mit ihr parallel verlaufende Schattenbänder in der prox. Metaphyse zufolge zeitlich ungleichmäßigen Längenwachstums. Guter Kalkgehalt.

Serumanalyse: Ca 13,66 mgr%, Mg 2,29 mgr%, anorg. Serum P 7,82 mgr%, Serum Phosphatase 7,85 Bodansky-Einheiten.

Röntgenbefunde: Carpalgelenk in Winkelstellung von 150°, Radius-Ulna mit Olecranon 20 cm lang, Metacarpus 15,6 cm lang, Grundphalange 3,8 cm lang. Kompakta kräftig, Spongiosa mittelkalkdicht, Epiphysenfuge wellig, 1 mm breit. Metaphysenwärts der Epiphysenfuge finden sich in der Spongiosa mehrere ihr parallel verlaufende, schmale Schattenbänder. Femur 20,5 cm lang, Epiphysenfugen zeigen den gleichen Befund wie Radius, Ulna und Metacarpus (Abb. 6).

Sektion am 22. Juni 1939:

Innere Organe, insbesondere innersekretorische Drüsen intakt. Nierengewicht 88 g, Schilddrüse 9,4 g. Beuge- und Streckmuskulatur der vorderen und hinteren Gliedmaße gut entwickelt, morphologische Unterschiede sind keine festzustellen. An allen untersuchten Knochen: Humerus, Radius-Ulna, Metacarpus, Carpalknochen, Grundphalange, Femur, Tibia, Metatarsus, Grundphalange, sind die Epiphysenfugen ziemlich breit, mittelstark gewellt, Knorpelsäulen lang, regelmäßig verlaufend. Ossifikation gut. Osteoide Säume nicht verbreitert, Kompakta breit, gut kalkhaltig. In der Epiphysenfuge vereinzelte nichtdurchgehende Bruchspalten.

4. Stierkalb, M., Küfer, Altikon, Kt. Zürich, braun, 10½ Monate alt, Einlieferung 30. Juni 1939.[1])

Das Tier ist vom Eigentümer selbst aufgezogen worden und stand bei der Geburt normal. Zusehends vorbiegig vorn werdend, ist heute diese Vorbiegigkeit stark ausgeprägt. Rasches Ermüden und viel Liegen. (Abb. 7.) Mittelmäßiger Nährzustand. Der Stier litt im Frühjahr 1939 an Maul- und Klauenseuche, die er gut überstand.

Röntgenbefunde der vorderen Gliedmaßen: Carpalgelenk in geringer Winkelstellung. Distale Radiusepiphysenfuge ziemlich stark wellig verlaufend, schmal, stellenweise durch Spongiosabrücken unterbrochen. Spongiosa engmaschig, regelmäßig angeordnet. Kompakta breit, gut kalkhaltig (Abb. 8).

Sektion am 30. Juni 1939:

Innere Organe, insbesondere Rückenmark und innersekretorische Drüsen intakt.

Radius-Ulna, distale Epiphysenfuge wellig, wechselnd breit und Knorpelsäulen dementsprechend bald kürzer, bald länger. Zahlreiche Bruchlinien, besonders in den schmalen Abschnitten.

---

[1]) Einlieferung durch Tierarzt L. Meyer, Assistent, Zürich.

Abb. 7. Stier-Kalb M, Altikon.

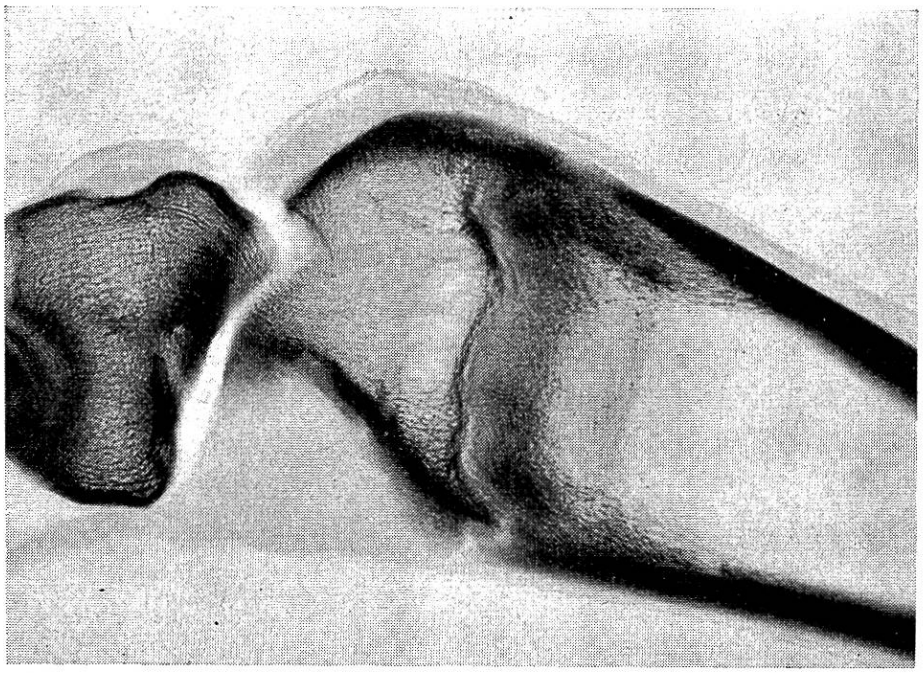

Abb. 8. Stierkalb M., Altikon. Karpalgelenk in Winkelstellung. Distale Radius-Ulna-Epiphysenfuge von Spongiosabrücken unterbrochen. Guter Kalkgehalt.

Gelegentlich Abstoßung ganzer Knorpelinseln in die metaphysäre Spongiosa. Ossifikation gut, osteoide Säume nicht verbreitert, Kompakta kräftig. Im Metacarpus Ossifikation gut. Gelenkknorpel und Gelenkkapseln intakt.

Zusammenfassung:

In Fortsetzung früherer Untersuchungen über abnorme Gliedmaßenstellungen bei Jungkälbern der Braunviehrasse konnten weitere vier Fälle einer eingehenden Prüfung unterzogen werden. Neben dem klinischen Befund sind chemische Blutanalysen, röntgenologische und histologische Untersuchungen vorgenommen worden. Die Resultate dieser Untersuchungen sind kurz folgende:

1. Die Stellungsanomalie betraf wiederum, wie früher, insbesondere die Vordergliedmaßen, die eine mehr oder weniger starke Vorbiegigkeit zeigten. Eine vollständige Streckung der Gliedmaßen war nicht möglich. In einem Falle wurden auch die beiden Sprunggelenke in starker Beugestellung gehalten, was eine Ankylosierung vortäuschte. Die Stellungsanomalie war teils bei der Geburt schon vorhanden, teils entwickelte sie sich zusehends erst nach der Geburt.

2. Die blutanalytischen Befunde bei zwei Tieren weisen nichts Besonderes auf. Der Ca-, anorg. P- und Mg-Gehalt des Serums ist normal, ebenfalls der Phosphatasegehalt.

3. Im Röntgenbild sind die Knochen, sowohl Kompakta wie Spongiosa, gut kalkhaltig. Die Epiphysenlinie ist gewellt, gelegentlich von Spongiosabrücken unterbrochen.

4. Irgendwelche Anomalien der Streck- und Beugemuskulatur der Vordergliedmaßen sowie deren Sehnen waren, soweit eine Beurteilung morphologisch möglich ist, weder makroskopisch noch mikroskopisch festzustellen.

5. In Bestätigung früherer Befunde ergibt die histologische Untersuchung keine Anhaltspunkte für Rachitis oder Osteoporose, indem nirgends eine Verbreiterung der osteoiden Säume festzustellen ist, ebensowenig ein auffallender Schwund der Spongiosa. An den welligen Epiphysenfugen gewahrt man als Folgen abnormer Druckverhältnisse Spaltbildungen in der Knorpelgrundsubstanz, Verwerfung und Deformierung einzelner Abschnitte der Epiphysenfuge. Bei Ochs V. V., Hinterrhein, konnte eine eigenartige, ungleichmäßige, halbseitige Verschmälerung der Epiphysenfuge mit entsprechender Verkürzung der

Knorpelzellsäulen und Hemmung der Ossifikation (Knochenabschlußplatte) festgestellt werden.

Ob diese ungleichmäßige Ossifikation Ursache oder Folge der Stellungsanomalie ist, läßt sich zur Zeit nicht entscheiden. Jedenfalls aber ist sie für die Fixation der Stellungsanomalie von Bedeutung.

Über den Einfluß von großen Sulfanilamidgaben auf den Verlauf der Druse des erwachsenen Pferdes.

Von Prof. Dr. W. Steck.

Das Material.

Bekanntlich treten beim Pferde sehr häufig Katarrhe der obern Luftwege, Nase, Pharynx, mit mehr oder weniger schwerer Affektion der mandibulären und retropharyngealen Lymphknoten auf, wobei es in einem erheblichen Prozentsatz der Fälle zu einer Abszedierung, namentlich der Kehlgangslymphknoten, ferner der retropharyngealen und obern Zervikallymphknoten, wenn nicht zu noch ernsteren Metastasenbildungen kommt.

Gelegentlich in den vergangenen Jahren in unserem Institute vorgenommene Untersuchungen über die dabei isolierten Streptokokken ergaben, daß es sich meistens um eine Infektion mit dem Streptococcus pyogenes, dem chemisch etwas aktiveren Verwandten des Streptococcus equi, des eigentlichen Drusenerregers, handelt.

Meist ist die Infektion von erheblichem Fieber begleitet, wobei aber die Ausnahmen anzudeuten scheinen, daß dieses Fieber nicht eine obligate Begleiterscheinung, sondern wohl der Ausdruck einer Toxämie oder sogar Bakteriämie ist, also die Folge einer unvollkommenen Demarkation des lokalen Krankheitsprozesses.

Untersuchungstechnik, Dosierung.

Es wurde eine Behandlung erwachsener Drusepatienten mit Sulfanilamid in Pulverform (von der Firma Siegfried in Zofingen) durchgeführt. Nachdem es uns in früheren Untersuchungen (dieses Archiv 1939, S. 500) nicht gelungen war, dieses Pulver mit der erforderlichen Sicherheit anders als mit der Nasenschlundsonde zu verabreichen, wandten wir wiederum diese