Referate

Objekttyp: **Group**

Zeitschrift: **Schweizer Archiv für Tierheilkunde SAT : die Fachzeitschrift für Tierärztinnen und Tierärzte = Archives Suisses de Médecine Vétérinaire ASMV : la revue professionnelle des vétérinaires**

Band (Jahr): **91 (1949)**

Heft 6

PDF erstellt am: **26.05.2024**

Nutzungsbedingungen

Die ETH-Bibliothek ist Anbieterin der digitalisierten Zeitschriften. Sie besitzt keine Urheberrechte an den Inhalten der Zeitschriften. Die Rechte liegen in der Regel bei den Herausgebern.
Die auf der Plattform e-periodica veröffentlichten Dokumente stehen für nicht-kommerzielle Zwecke in Lehre und Forschung sowie für die private Nutzung frei zur Verfügung. Einzelne Dateien oder Ausdrucke aus diesem Angebot können zusammen mit diesen Nutzungsbedingungen und den korrekten Herkunftsbezeichnungen weitergegeben werden.
Das Veröffentlichen von Bildern in Print- und Online-Publikationen ist nur mit vorheriger Genehmigung der Rechteinhaber erlaubt. Die systematische Speicherung von Teilen des elektronischen Angebots auf anderen Servern bedarf ebenfalls des schriftlichen Einverständnisses der Rechteinhaber.

Haftungsausschluss

Alle Angaben erfolgen ohne Gewähr für Vollständigkeit oder Richtigkeit. Es wird keine Haftung übernommen für Schäden durch die Verwendung von Informationen aus diesem Online-Angebot oder durch das Fehlen von Informationen. Dies gilt auch für Inhalte Dritter, die über dieses Angebot zugänglich sind.

Ein Dienst der *ETH-Bibliothek*
ETH Zürich, Rämistrasse 101, 8092 Zürich, Schweiz, www.library.ethz.ch

http://www.e-periodica.ch

REFERATE

Chirurgie

Verschraubung bei Hüftgelenksluxation beim Hund. Von R. J. Garbutt, Journ. Americ. vet. med. Assoc., August 1948, Nr. 857, S. 144.

Meistens bleibt der Gelenkkopf nach Reposition bei Hüftgelenksluxation gut am Platz. Ein günstiges Zeichen ist eine gewisse Spannung und Festigkeit um das Gelenk herum nach der Reposition. In einzelnen Fällen wiederholt sich aber die Luxation leicht, auch ohne Fraktur am Azetabularrand. Der Verfasser hat in solchen Fällen mit Erfolg mit einem Hartgummihammer durch mehrere kräftige Schläge auf die Gelenkgegend eine Quetschung appliziert, die durch Hyperämie und Schwellung Retention erzielte. In einigen Fällen hat aber auch diese Behandlung im Stich gelassen. Er versuchte bei 2 Patienten Fixation des Gelenkkopfes am Azetabulum mit einem Silberdraht, bei beiden aber resultierte Ankylose des Gelenkes.

Bei einem englischen Setter eines Arztes war die gewöhnliche Reposition, die Methode mit dem Hammer und die Behandlung in einem Humanspital resultatlos geblieben. Der Verfasser versuchte darauf eine Verschraubung des Gelenkes. Nach Freilegen des Trochanters legte er mit einem Drillbohrer einen Kanal durch Trochanter, Schenkelhals und -kopf an, bis durch den Azetabularknochen. Mit einem in das Rektum eingeführten Finger wurde das Vordringen des Bohrers medial am Beckenknochen kontrolliert. Die Bohrung muß so gelegt werden, daß sie nicht in die Mitte des Azetabulums zu liegen kommt, sondern gegen den dorsalen Rand hin, wo der Knochen bedeutend dicker ist. Nachher wurde in das Bohrloch eine so lange zylindrische Schraube mit rundem Kopf eingesetzt, daß ihre Spitze medial am Becken etwas palpabel wurde. Injektion von Penicillinlösung um die Operationsstelle, Naht. Die Schraube wurde 12 Tage p. op. entfernt, restlose Heilung 14 Tage später. Notwendig ist strikte aseptisches Vorgehen und die Verwendung eines bestimmten rostfreien Metalles. *A. Leuthold*, Bern.

Die Leitungsanästhesie am Kopf des Hundes. Aus dem vet.-chirurg. Institut der Universität Zürich (Prof. Dr. K. Ammann). Inauguraldissertation von Paul Barth von Zürich, 1948. Buchdruckerei Dr. J. Weiß, Affoltern a. A.

Nach den Angaben des Verfassers waren die Publikationen über die Lokalanästhesie am Kopf bei Tieren bis jetzt nur lückenhaft. 1928 hat der Amerikaner Frank seine Erfahrungen mit der Leitungsanästhesie am Ober- und Unterkiefer des Hundes publiziert. Es fehlen aber Angaben über die Betäubung des Ohres. Der Verfasser hat sich deshalb die Aufgabe gestellt, sämtliche Leitungsanästhesien am Kopf des Hundes neu zu bearbeiten und zwar durch Überprüfung

und Ergänzung der anatomischen Verhältnisse, speziell durch besondere Darstellung der sensiblen Innervation des Kopfes. An Hand von Literaturangaben und eigenen Versuchen wurde die klinische Anwendung der Leitungsanästhesie aufgebaut, wodurch der Arbeit ein praktischer Wert verliehen wird. Es sind 5 Abbildungen

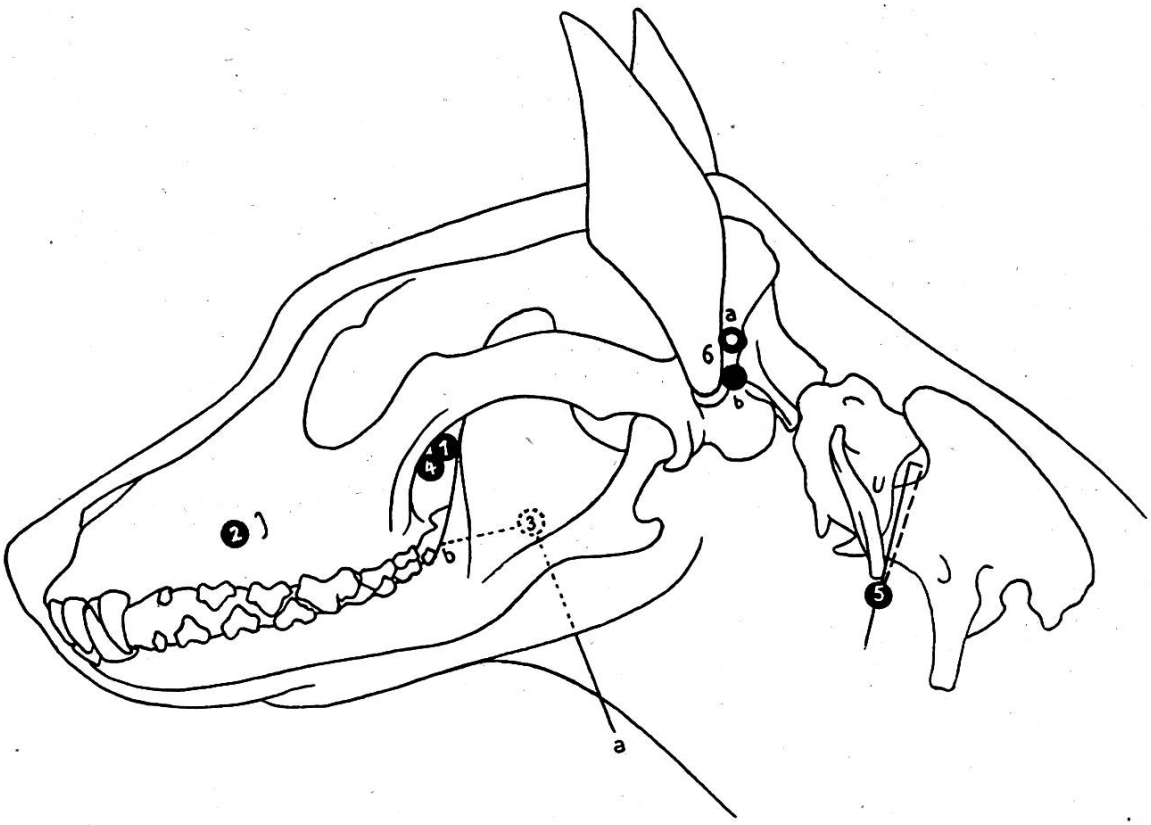

1 Anästhesie des Oberkiefers von der Fossa pterygopalatina aus.
2 Anästhesie am Foramen infraorbitale.
3 Anästhesie des Unterkiefers am Foramen mandibulare.
  a) extraoral.
  b) intraoral.
4 Anästhesie des Auges von der Fossa pterygopalatina aus.
5 Anästhesie der äußeren Ohrmuschel auf der Höhe des Atlasflügels. Zuerst der punktierten Linie folgen und dann die Kanüle auf die ausgezogene Linie verschieben.
6 Anästhesie der inneren Ohrmuschel.
  a) Fixationspunkt = kegelförmige Erhebung unten an der Linea nuchalis.
  b) Einstichstelle.

(Darstellung der Knochen und Innervation) beigegeben, von denen die obenstehende Abbildung über die Lage der Blockierungsstellen für die verschiedenen Nerven Auskunft gibt. Eine Orientierung wird damit für den Operateur am einfachsten vermittelt.

Dr. E. Hirt, Brugg.

Intratracheale Äther-Narkose (beim Hund). Von J. D. Gadd, Journ. Americ. vet. med. Assoc., März 1948, Nr. 852, S. 218.

Die intratracheale Inhalationsnarkose soll bei kleinen Haustieren eine Reihe von Vorteilen haben. In 9 Jahren wurden 1601 Operationen in dieser Narkose ausgeführt, davon starben 22, aber zum Teil nicht wegen der Narkose. In den letzten Jahren ist kein Todesfall mehr vorgekommen.

Die Narkose wird mit einer gewöhnlichen Äthermaske eingeleitet, oder eine Basis mit Morphium oder Nembutal gelegt. Dann werden die Kiefer geöffnet, die Zunge herausgezogen und ein Gummischlauch in die Trachea eingeführt, der das Trachealumen nicht ganz ausfüllen darf, gehalten mit einer Schnur um die Basis des Kopfes. Notwendig ist ein Gefäß, in dem Luft über Äther gepumpt werden kann, verwendet wurde die Woulff-Flasche. Der nötige Luftdruck wurde anfänglich mit einem Elektromotor im Operationssaal selber erzeugt, später im Untergeschoß eingebaut mit einem Kupferrohr durch die Decke, an dem die Woulff-Flasche angeschlossen werden kann.

Als Vorteile der intratrachealen Narkose werden genannt: Bessere Sauerstoffzufuhr, große Narkosebreite (fool proof!), geringer Ätherverbrauch, rasche Erholung; wenn Zyanose sichtbar wird, kann einfach der Äther abgestellt werden, wodurch nur reine Luft zuströmt; bei intrathorakaler Chirurgie kann ein Lungenkollaps mit dieser Narkose vermieden werden, indem der Luftdruck mit der Atmung synchronisiert wird. Als Nachteil wird die kältende Wirkung des verdampfenden Äthers genannt. — Die Methode ist offenbar gut brauchbar für ein Spital mit fester Einrichtung. *A. Leuthold*, Bern.

Die Narkose beim Hund unter besonderer Berücksichtigung des Narconumal und Numal Roche. Inauguraldissertation von Hans Rudolf Bachmann, von Winterthur, 1948. Druck und Verlag: Buchdruckerei Dr. J. Weiß, Affoltern a. A.

Wie der Verfasser schreibt, soll seine Arbeit, die unter Leitung von Prof. Dr. K. Ammann stand, ein zusammenfassendes Bild über die Entwicklung und den heutigen Stand der Narkose beim Hund geben. Wie bekannt ist, hat auch die Veterinärmedizin vom gewaltigen Aufschwung der Entwicklung der allgemeinen und örtlichen Betäubung profitiert. Es werden speziell zwei chemische Produkte der Firma Hoffmann-La Roche, das Narconumal und Numal, ausgewertet. Sodann wird in einem besonderen Kapitel auf die Tötungsmethoden des Hundes durch Narkose hingewiesen. Die Ergebnisse der Untersuchungen bilden eine wertvolle Bereicherung für den Praktiker. Am Schluß wird eine Wegleitung für die Ausführung der verschiedenen Narkosenmethoden beim Hund gebracht und in einer besonderen Tabelle die Tötungsmethoden zusammengestellt. In diesen Tabellen findet der Tierarzt alle notwendigen Hinweise über die Art und Dauer der Narkose, der Narkosemittel, Dosierung, Applikation

Tabelle 1. **Narkose**

Art der Narkose	Narkosemittel	Dosierung	Applikation	Dauer des Toleranz-Stadiums	Indikation	Bemerkungen
Einfache Narkose	Narconumal in wäßriger Lösung 10%	0,03 g/kg	intravenös	10—12 Min.	Kurze op. Eingriffe	Vollständige Erschlaffung der Muskulatur Postnarkotische Exzitation
Einfache Narkose	Numal in wäßriger Lösung 10% (körperwarm)	0,4—0,5 ccm/kg	intramus. an versch. Stellen	1—1½ Std.	Sämtliche operativen Eingriffe	Vollständige Erschlaffung der Muskulatur. Sehr lang. Nachschlaf. Starke Senkung der Körpertemperatur
		0,4—0,5 ccm/kg	intraperitoneal			
Kombinations-Narkose	Basis = Pantopon (Injectabile opiali 4%)	0,2—0,25 ccm/kg	subkutan		Geeignet für sämtliche operativen Eingriffe	Assistent notwendig Unannehmlichkeiten der Pantoponwirkung (Erbrechen usw.)
	Zusatz-Billroth-sches Gemisch Chloroform 3 T Äther 1 T Alkohol 1 T	Bis zur Vollnarkose durchschnittlich 25—30 ccm	p. inhalationem	steuerbar		
Kombinations-Narkose	Basis = Pantopon	0,2—0,25 ccm/kg	subkutan	20—30 Min.	Sämtliche operativen Eingriffe, speziell Reposition von Luxationen, Einrichten von Brüchen, Entfernung von Fremdkörpern in Maulhöhle und Schlund	Bei großem Schmerz evtl. Zusatz von Billroth'schem Gemisch nötig Geringe Exzitation
	Zusatz = Narconumal 10%	0,015-0,02 g/kg	intravenös			

Tabelle 2. **Tötung**

Methode	Narkosemittel	Dosierung	Applikation	Indikation
Einfache Methode	Narconumal 10%	0,09-0,12 g/kg	intravenös	Hund bis zu 20 kg Gewicht
Kombinierte Methode	Basis = Numal 10% + Sirupus simplex Zusatz = Chloroform	1—1,5 ccm/kg qu. s.	per os per inhalationem oder intracardial	Für kleine Hunde bis max. 15 kg Gewicht, denen man gut eingeben kann
	Basis = Numal 10% (körperwarm) Zusatz = Chloroform	0,5—1 ccm/kg qu. s.	intramuskulär an mehreren Stellen per inhalationem oder intracardial	Für größere Hunde, spez. b. empfindlichen Tieren u. solchen mit nervöser Staupe od. Aszites
	Basis = Numal 10% (körperwarm) Zusatz = Chloroform	1 ccm/kg qu. s.	intraperitoneal per inhalationem oder intracardial	Für große Hunde und kleinere, die nicht mehr schlukken können

und Indikation. Es sei hier nur darauf hingewiesen, daß sich das Numal als Vollnarkotikum beim Hund nur bei intramuskulärer, das Narkonumal nur bei intravenöser Applikation eignet.

Dr. E. Hirt, Brugg.

Eine neue Behandlungsmethode der Hüftgelenksluxation des Hundes. Von N. Obel. Nord. Vet.-Med. 1, 62, 1949.

Die Reposition des luxierten Hüftgelenkes bietet beim Hund im allgemeinen keine großen Schwierigkeiten, dagegen werden häufig Reluxationen beobachtet. Der Verfasser erwähnt einleitend verschiedene im Schrifttum niedergelegte Methoden der Nachbehandlung (Überreiter: Periartikuläre Injektionen von Kampherspiritus und Terpentinöl $\overline{aa}$, McCunn: Massage, Dibbell: Fixation in Gips, Ehmer: „Sling-cast"-Methode u. a. m.). Da der Verfasser mit keiner der angegebenen Methoden restlos befriedigende Resultate erzielen konnte, arbeitete er eine neue Fixationsweise des reponierten Oberschenkels aus. Er ging dabei von folgender Arbeitshypothese aus: Da gewisse Muskeln, besondere M. semimembranosus und M. glutaeus

med. ihren beckenseitigen Ursprung medial vom Ansatzpunkt am Femur nehmen, soll durch Flexion der Gliedmaße eine Fixation des Oberschenkelkopfes im Azetabulum zustandekommen. Bei passiver Beugung der Hintergliedmaße im Hüftgelenk werden diese beiden Muskeln angespannt, so daß dank des Muskelverlaufes Kräfte entstehen, die den Femur in mediale Richtung pressen und damit den Femurkopf in der Gelenkspfanne fixieren. Diese physikalische Hypothese erwies sich in Versuchen an einem toten Hund als richtig. Die Kräfte, die in seinen Experimenten eine Hüftgelenksluxation hervorrufen konnten, betrugen bei einem Winkel von 80° zwischen Lendenwirbelsäule und Oberschenkel nur 2 kg, stiegen bei einer Flexion des Femur auf 25° auf 5 und bei 0° auf 12 kg. Diese Feststellung veranlaßte den Autor, bei 16 Fällen von Hüftgelenksluxation (Vet. Hochschule Stockholm) die Gliedmaße während 8 Tagen post reposit. in extremer Beugestellung zu fixieren. Mit Hilfe eines breiten Lederriemens und Bandagen (zur Verhütung von Druckschäden) wurde die Gliedmaße so stark abgebogen, daß die Pfote mit der Bauchwand in Berührung kam. Diese Methode der Nachbehandlung der reponierten Gliedmaße erwies sich in allen 16 Fällen als erfolgreich. (Schwedisch, englische Zusammenfassung, 2 Abbildungen.) *H. Stünzi*, Zürich.

Über Narkoseversuche mit Pentothal (Nesdonal) beim Pferd. Von J. Dueru, Thèse Doctorat vét. 1946, Les Cahiers de méd. vét. 1948, No. 4/5.

Nesdonal ergibt bei Equiden intravenös angewendet eine Narkose von kurzer Dauer mit tiefem Schlaf, einer kompletten Schmerzunempfindlichkeit und Bewußtlosigkeit, Erschlaffung der Muskeln und eine geringe Steigerung der Atmungs- und Zirkulationstätigkeit. Die Dose, welche wie für alle Barbitursäurepräparate von der individuellen Verträglichkeit abhängt, ist im Mittel 3,75 g (150 ccm einer 2,5%igen Lösung), um eine 15 Minuten dauernde Narkose zu erhalten. Im Mittel sollen 15 mg Nesdonal gegeben werden pro kg. Um die Narkose um 10 bis 15 Minuten zu verlängern, genügen 30 bis 50 ccm der genannten Lösung. Unangenehm bei dieser Methode ist eine lange dauernde Schwäche und selbst Atoxie, welche dem Erwachen folgt; sie ist aber doch kürzer als bei andern Barbiturpräparaten.

H. Saurer, Bern

Zur Marknagelung bei Femur- und Humerusfraktur beim Hund. Von B. W. Bernard, Journ. Americ. vet. med. Assoc., August 1948, Nr. 857, S. 113.

Der Autor beschreibt die Marknagelung mit offener Reduktion als einfache Operation. Als Nagel sei jeder Stab aus rostfreiem Stahl tauglich, der in Länge und Dicke dem Knochen angepaßt und dessen eines Ende angeschärft ist. In Narkose wird ein Schnitt lateral über dem Knochen gezogen (Beschreibung nur für den Femur), die Muskeln stumpf getrennt und die Fraktur freigelegt. Der Nagel wird in der

Grube dicht medial am Trochanter mit kurzen Schlägen eingetrieben, bis die Spitze an der Bruchstelle hervortritt. Jetzt müssen die Bruchenden aufeinandergepaßt werden unter Bildung eines V und nachfolgendem Strecken. Sodann wird der Nagel vollends eingetrieben, bis der stärkere Widerstand anzeigt, daß seine Spitze in der peripheren Spongiosa sitzt. Nach Pudern der Wunde mit Penicillin (!) und Sulfathiazol kann sie geschlossen werden. Den Nagel läßt man normalerweise etwas hervorstehen, nur bei alten und rhachitischen Tieren wird er besser versenkt und belassen. In den nächsten 3 bis 4 Tagen werden täglich 300 000 E. Penicillin in Öl und Wachs appliziert. Je eine Röntgenaufnahme 2 und 4 Wochen post op. soll den Sitz des Nagels kontrollieren. Normalerweise beginnt der Hund nach 2 Tagen zu belasten und nach 5 Tagen auf dem Bein zu gehen. 1 Monat post op. kann der Nagel entfernt werden. *A. Leuthold*, Bern.

Kastration am stehenden Hengst, von Dr. W. Pezacki, Medycyna Weterynaryjna 1948, Nr. 3.

Als Anästhetikum verwendet der Autor 0,08—0,1 g Morphinum hydrochloricum pro 100 kg Körpergewicht intravenös in Form von 2%iger Lösung, 10—20 ccm. Die Einzeldosis sollte 0,4 g nicht übersteigen. Das mit Morphin narkotisierte Pferd steht ruhig und leidet keine Schmerzen. Eine kleine Dose von Morphin kann vervollständigt werden durch 5%ige Tutokainlösung auf den Samenstrang mit der Methode nach Westhues.

Der Autor geht wie folgt vor: a) Nasenbremse; b) Narkose; c) Das Pferd wird mit dem Hinterteil an eine Mauer oder starken Baum gestellt; d) Reinigung der Operationsseite, trocknen derselben und Desinfektion mit Alkohol denat.; e) Kastration mit Emaskulator nach Blunk oder Mögel mit unbedecktem Samenstrang. Der rechte Hoden wird von links operiert und vice versa.

Die Kastration dauert 4—6 Min., Berührung des Pferdes mit dem Vorarm durch den Operateur soll vermieden und der Hoden sorgfältig gefaßt werden, sonst versucht das Pferd sich niederzulegen. Gewöhnlich bluten die Skrotalvenen, und es gibt etwas Excitation post anesthesiam, die nach 1—2 Stunden verschwindet.

Diese Methode soll nur bei ruhigen, nicht kitzligen Fohlen angewendet werden mit gut und normal entwickelten Hoden.

H. Saurer, Bern.

Zur Frage der Blutstillung bei der Kastration des Hengstes. Von Dr. Tillmann, Monatsheft für Veterinärmedizin. 1947, Heft 1.

Die Zangen nach Masch, Land und Wessel ergeben eine vollkommene mechanische Blutstillung durch Quetschung der Gewebe. Dies bedingt aber nicht selten Nekrose und Abstoßung des Quetschstumpfes. Der Hausmannsche Emaskulator dagegen quetscht weniger stark, was zu mehr oder weniger ergiebiger Blutung führen kann. Eine solche wird aber selten gefährlich, beträgt nur einige 100 cm³ und steht von

selbst, wenn das Tier in Ruhe gelassen wird. Untersuchung und Beunruhigung machen Kontraktionen des Kremasters, was die Koagulabildung beeinträchtigt. Andere Zangen stehen in ihrer Quetschwirkung zwischen den erwähnten drinn. Dem Operateur bleibt es überlassen, ob er die vollständige mechanische Blutstillung will mit dem Risiko der Nekrose oder die weniger vollständige mit dem Risiko der Nachblutung. Der Autor bevorzugt offenbar das letztere. Seine Äußerung: in den vereinzelten Fällen bedrohlicher Nachblutung könne man diese leicht am stehenden Pferd durch Ligatur der Samenstranggefäße stoppen, scheint uns aber etwas zu optimistisch.

H. Saurer, Bern.

Nylon zur Naht im Körperinnern. (Nylon as a Deep Suture.) Von Churchill Frost. The Vet. Record 1948, Bd. 60, S. 135.

Kurzer Bericht über den Gebrauch von Nylon-Faden Nr. 3 bei 205 Laparatomien zur Kastration (Ovariohysterektomie) weiblicher Hunde und Katzen. Nylon wurde zur vollen Zufriedenheit und ohne Nachteil als einziges Material für innere und äußere Nähte verwendet.

W. Bachmann, Bern.

VERSCHIEDENES

Office international des épizooties à Paris

XVIIème Session du 16 au 20 mai 1949

Monsieur le Professeur E. Leclainche ayant donné sa démission en sa qualité de Directeur de l'Office a été remplacé par Monsieur le Professeur G. Ramon.

La Commission administrative dont le mandat arrivait à échéance a été réélue comme suit:

Président:	Sir Daniel Cabot (Grande-Bretagne)
Vice-Président:	Prof. Manninger (Hongrie)
Autres membres:	Dr. Fontes (Portugal)
	Dr. Ruiz-Martinez (Venezuela)
	Prof. Flückiger (Suisse).

L'ordre du jour est le suivant:

1. Prophylaxie du rouget.
   Rapporteurs: MM. Blakemore (Angleterre), Trawinski (Pologne) et Traub (Allemagne).
2. Prophylaxie de la peste porcine.
   Rapporteurs: MM. Baker (U.S.A.), Boyle (Angleterre) et Vittoz (Indochine).
3. Les pestes aviaires.
   Rapporteurs: MM. Jore d'Arces (Algérie) et Dalling (Angleterre) — note sur leur aspect épidémiologique.