Die Orbitaldrüsen des Kaninchens

Autor(en): **Micheluzzi, P.**

Objekttyp: **Article**

Zeitschrift: **Schweizer Archiv für Tierheilkunde SAT : die Fachzeitschrift für Tierärztinnen und Tierärzte = Archives Suisses de Médecine Vétérinaire ASMV : la revue professionnelle des vétérinaires**

Band (Jahr): **109 (1967)**

Heft 4

PDF erstellt am: **27.05.2024**

Persistenter Link: https://doi.org/10.5169/seals-588610

Nutzungsbedingungen

Die ETH-Bibliothek ist Anbieterin der digitalisierten Zeitschriften. Sie besitzt keine Urheberrechte an den Inhalten der Zeitschriften. Die Rechte liegen in der Regel bei den Herausgebern.
Die auf der Plattform e-periodica veröffentlichten Dokumente stehen für nicht-kommerzielle Zwecke in Lehre und Forschung sowie für die private Nutzung frei zur Verfügung. Einzelne Dateien oder Ausdrucke aus diesem Angebot können zusammen mit diesen Nutzungsbedingungen und den korrekten Herkunftsbezeichnungen weitergegeben werden.
Das Veröffentlichen von Bildern in Print- und Online-Publikationen ist nur mit vorheriger Genehmigung der Rechteinhaber erlaubt. Die systematische Speicherung von Teilen des elektronischen Angebots auf anderen Servern bedarf ebenfalls des schriftlichen Einverständnisses der Rechteinhaber.

Haftungsausschluss

Alle Angaben erfolgen ohne Gewähr für Vollständigkeit oder Richtigkeit. Es wird keine Haftung übernommen für Schäden durch die Verwendung von Informationen aus diesem Online-Angebot oder durch das Fehlen von Informationen. Dies gilt auch für Inhalte Dritter, die über dieses Angebot zugänglich sind.

Ein Dienst der *ETH-Bibliothek*
ETH Zürich, Rämistrasse 101, 8092 Zürich, Schweiz, www.library.ethz.ch

http://www.e-periodica.ch

Schweizer Archiv für Tierheilkunde

Herausgegeben von der Gesellschaft Schweizerischer Tierärzte

Band 109 · Heft 4 · April 1967

Aus dem Institut für Tieranatomie der Universität Bern
Direktor: Prof. Dr. W. Mosimann

Die Orbitaldrüsen des Kaninchens

Von P. Micheluzzi

Über die Drüsen der Orbita des Kaninchens existiert eine recht umfangreiche Dokumentation. Doch bestehen zwischen den Darstellungen der einzelnen Autoren zum Teil beträchtliche Differenzen, und die diesbezüglichen Publikationen erstrecken sich auf eine Zeitspanne von nahezu 50 Jahren. Da das Kaninchen immer mehr als Versuchsobjekt bei der Augenforschung und speziell auch bei der Forschung über die Funktion des Tränenapparates herangezogen wird, drängte sich eine Zusammenfassung und kritische Betrachtung auf. Alle wichtigen Aussagen wurden durch eigene Präparation überprüft.

In dieser Veröffentlichung werden nur die makroskopisch gut erkennbaren Drüsen der Orbita besprochen, während die kleineren Drüsen, wie die Meibomschen Drüsen der Lider und die Drüsen am Grund der Konjunktivalfalte, unberücksichtigt blieben.

Literatur

Gegen Ende des letzten Jahrhunderts wurde von Krause (1884) eine Anatomie des Kaninchens herausgegeben. Über die Augendrüsen hat er kurz folgendes festgestellt:

«In den Augenlidern lassen sich Talgdrüsen, sogenannte Meibomsche Drüsen, nachweisen (46 in der Palpebra superior, 40 in der Palpebra inferior). Oberhalb des temporalen Augenwinkels befindet sich die Glandula lacrimalis, direkt unter dem Abschlußknorpelring der Orbita. Dem dritten Lid sich in die Tiefe anschließend liegt die Hardersche Drüse. Im untern Teil der Orbita, längs des Knorpelringes, liegt die Glandula infraorbitalis, welche in die Mundhöhle mündet.»

Um die Jahrhundertwende hat sich mit den Drüsen der Orbita und auch der Mandibulargegend eingehend der Histologe Loewenthal beschäftigt. Er zeigte, daß die Verhältnisse nicht ganz so einfach liegen, wie sie Krause gesehen hatte. Ausgehend von der Embryonalentwicklung der Drüsen stellte er fest (1912), daß die Glandula lacrimalis, die Glandula infraorbitalis und die Glandula lacrimalis accessoria sich als drei selbständige Drüsen entwickeln, welche wohl später zu einem relativ zusammenhängenden und kompakten Drüsenkörper zusammenwachsen. Die von Krause als Glandula infraorbitalis bezeichnete Drüse besteht nach Loewenthal (1895, 1900, 1909) aus zwei Drüsen, wovon die eine in den Konjunktivalsack und nur die andere in die Mundhöhle mündet. Bezüglich Ausführungsgänge und Typisierung der Drüsen (serös, mucös) entstanden zwischen ihm und weitern Forschern einige Kontroversen (Loewenthal 1909).

So unterteilte Loewenthal (1909) die in den Konjunktivalsack mündende Glandula infraorbitalis in zwei Teile:

anterior-inferiore Portion: serös
posterior-inferiore Portion: mucös

Dagegen anerkannte Laffit nur die anterior-inferiore Portion als infraorbitalis, die andere Portion nannte er Glandula lacrimalis inferior. Lor (1899) wies auf die Beschreibung Cuviers (1845) hin, welcher die Tränendrüse des Kaninchens als Drüse über und unter dem Auge geschildert hatte. Lor selbst betrachtete die ganze Glandula infraorbitalis als Glandula lacrimalis inferior und glaubte den Ausführungsgang ohne histologische Serienschnitte finden zu können.

Zu den Drüsen im nasalen Augenwinkel, der Glandula Harderiana und der Nickhautdrüse, hat Loewenthal (1892 b) eine vergleichende Betrachtung innerhalb einer Reihe von Tieren gemacht. Er stellte dabei fest, daß je nach Gattung die eine der beiden Drüsen vorherrscht oder sogar nur allein auftreten kann. Die Hardersche Drüse als tiefe Drüse des dritten Lides ist eine azinöse Drüse mit apokriner Sekretion, ähnlich der Milchdrüse (1892 a). Die höher liegende Nickhautdrüse, welche sich eng an den Knorpel anlegt und ihn teilweise durchdringt, das heißt außerhalb und innerhalb desselben liegen kann, ist eine tubulös-azinöse Drüse mit sehr engem Lumen und pyramidalem Epithel (1896).

Generelle Hinweise finden sich in der «Vergleichenden Anatomie der Haustiere» von Ellenberger und Baum (1943). Für das Kaninchen werden hier keine speziellen Hinweise gegeben. Im «Handbuch der vergleichenden Anatomie der Wirbeltiere» gibt Franz (1934) unter Berücksichtigung der Arbeiten von Loewenthal einen Überblick. Das Kaninchen hat nach ihm eine Tränendrüse mit dorsalem, temporalem und ventralem Teil, eine Glandula infraorbitalis mit einem unterhalb des temporalen Augenwinkels in den *Konjunktivalsack* mündenden Ausführungsgang, eine Hardersche Drüse und eine Nickhautdrüse, wobei die Hardersche Drüse histologisch zwei präparatorisch nicht trennbare Teile mit verschiedener Zellstruktur aufweist. Erwähnt wird weiter ein kleines Tränendrüschen als Glandula lacrimalis accessoria, ventral des dorsalen Lappens, mit Ausführungsgang zwischen der Glandula lacrimalis und der Glandula infraorbitalis. In Beziehung zur Glandula infraorbitalis nennt Franz, sich auf Loewenthal (1895) beziehend, zwei weitere kleine Drüsen: eine naso-ventrale, zwischen dem Musculus buccinatorius und dem hinteren Teil der Augenhöhlenfläche des Oberkieferknochens liegende mit Öffnung in die Mundhöhle, und eine hintere, in der Nähe der Ausläufer der Glandula infraorbitalis gelegene.

In einer früheren Veröffentlichung schreibt Franz (1924), daß die Glandula infraorbitalis in zwei ähnlich gebaute Portionen getrennt sein kann, wobei der temporale Teil bedeutend kleiner ist als der nasale. Die Glandula infraorbitalis entsteht beim Kaninchen aus nur einer Epithelausstülpung ohne Lumen, dieses bildet sich dann sekundär. In der Entwicklung geht die Glandula infraorbitalis der Glandula lacrimalis voraus. Die Glandula orbitalis fehlt dem Kaninchen. Hierzu auch Loewenthal (1895, 1900, 1909, 1912). Die Nickhautdrüse ist von einer bindegewebigen Kapsel umgeben. Zwei Läppchen durchdringen den Knorpel, deshalb auch zwei Ausführungsgänge. Bezüglich des Größenverhältnisses der Nickhautdrüse und der Harderschen Drüse nimmt das Kaninchen eine ausgesprochene Zwischenstellung ein. Die Hardersche Drüse hat nur einen Ausführungsgang. Franz (1924) zitiert hier eingehend Loewenthal (1892 a, 1892 b, 1896), Peters (1890), Meissner (1900), Mobilio (1912–1914).

In seiner letzten Veröffentlichung zu diesen Problemen zeigt Loewenthal (1932) im Zusammenhang mit den Meibomschen Drüsen die spezielle Stellung des Kaninchens innerhalb der Nager, zu denen das Kaninchen in jener Zeit von den meisten Forschern noch gezählt wurde. Beim Kaninchen treten, im Unterschied zum Meerschweinchen, die Meibomschen Drüsen des temporalen Augenwinkels zurück, und die eigentliche Tränendrüse (beim Kaninchen sind es sogar mehrere) übernimmt ihre Funktion. Die Nickhautdrüse ist stark entwickelt, wenn auch abgeplattet. Eingehend betrachtet er innerhalb verwandter Tiergruppen morphologische Übergänge, wie zum

Beispiel die gegensätzliche quantitative Ausbildung der Harderschen Drüse gegenüber der Nickhautdrüse. Für die kleine Glandula lacrimalis accessoria in der Fortsetzung des temporalen Augenwinkels stellt er die Frage, ob diese nicht als kleiner Rest einer «Glandula juxta-parotidienne» (1931–1932), wie sie bei der Feldmaus, der weißen Maus und der weißen Ratte vorkommt, angesehen werden könnte.

Über die tränenabführenden Organe kommt er zu denselben Befunden wie Cuvier (1845). Es existiert nur ein Tränenkanal, und zwar der inferiore. Beim Neugeborenen findet er in der Karunkel eine kleine seröse Drüse. In neuester Zeit haben Wetzig und Bruchmüller (1962) in einer histologisch-histochemischen Arbeit in der Literaturbesprechung eine Zusammenstellung der Drüsen der Orbita des Kaninchens gegeben. Die Glandula infraorbitalis nach Loewenthal wird von ihnen als Glandula orbitalis interna bezeichnet. Die von ihnen als zwei verschiedene Drüsen aufgeführten Glandula lacrimalis accessoria und Glandula orbitalis externa sind, wie Loewenthal (1909) zeigt, nicht zwei Drüsen, sondern nur zwei Bezeichnungen für dieselbe Drüse.

Eigene Präparation und Beobachtung

a) Methode:

Es wurden ausgewachsene männliche und weibliche Tiere sowie einige ungefähr 2½ Monate alte Jungtiere untersucht. Die Tiere wurden narkotisiert und dann dekapitiert, wobei bei einem Teil zuvor je eine Arteria carotis und Vena jugularis kranial von der Trennstelle angeschlauft wurden, damit sie nachher zur Injektion noch gefunden werden konnten. Nach Fixation mit Formalin wurde die Präparation zur Bearbeitung der allgemeinen Situation sowie der Lage und Größe der einzelnen Drüsen ventral des nasalen Augenwinkels begonnen. An dieser Stelle ragt die Glandula lacrimalis infe-

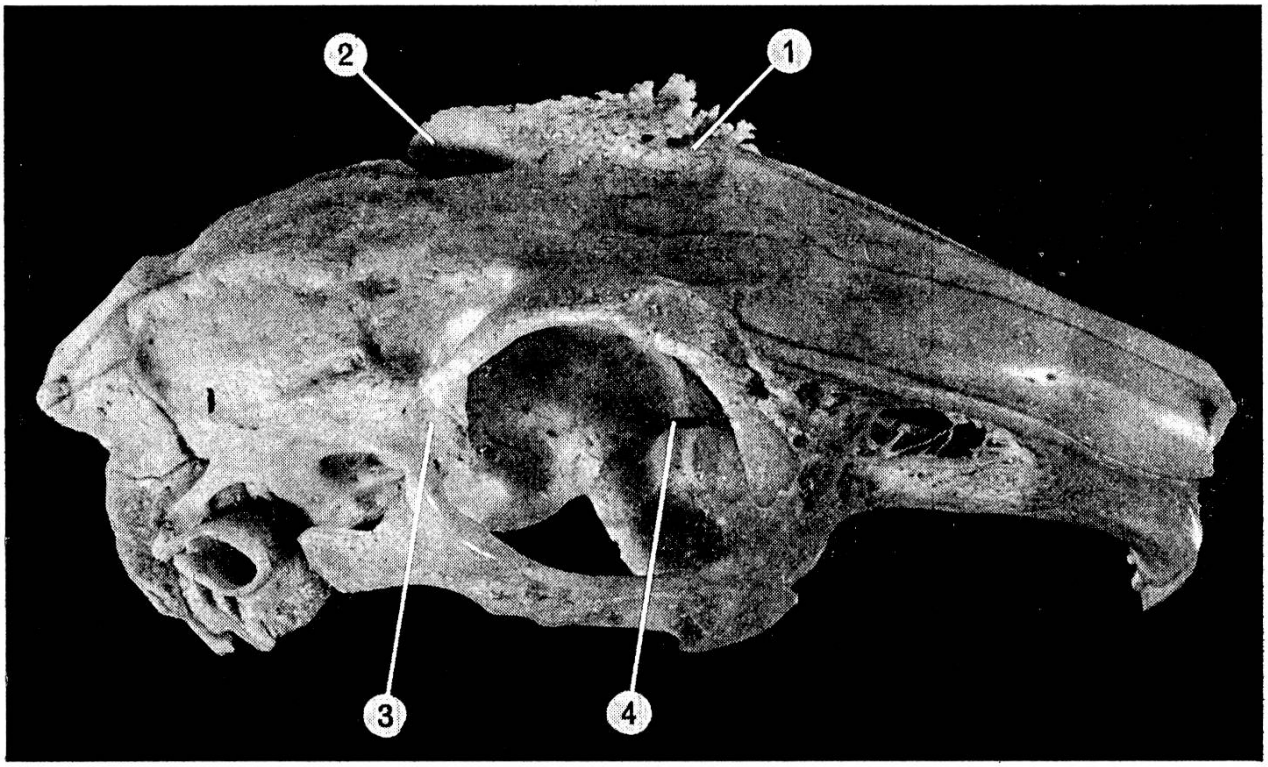

Abb. 1 *Schädel von dorso-lateral.* 1 Foramen supraorbitale anterior; 2 Foramen supraorbitale posterior; 3 Fossa temporale (wird durch das Ligamentum temporale zum Foramen temporale geschlossen); 4 Sulcus infraorbitale.

rior über den Rand des Os zygomaticum vor. Die einzelnen Phasen der Präparation wurden photographiert, und nach diesen Bildern wurden die Figuren im vorliegenden Text gezeichnet und unter Beiziehung eines skelettierten Schädels und von Präparaten, welche die gewünschten Details gut zeigten, mit der tatsächlichen Situation in Übereinstimmung gebracht. Zur Präparation der Blutgefäße wurden an einer Anzahl von Tieren unmittelbar nach erfolgtem Exitus durch Injektion von gefärbter ammoniakalischer Gummimilch die Arterien und Venen dargestellt. Das Material wurde in diesem Fall in einem Gemisch von Formalin und Essigsäure fixiert. Für die Darstellung der Nerven wurden keine speziellen Färbungen verwendet. Es zeigte sich einzig, daß hier eine Präparation von der Gehirnseite her einen besseren Überblick gestattet.

b) Befunde:

1. Glandula lacrimalis superior:

Diese Drüse hat einen leicht gelappten kompakten Körper, welcher temporal des Auges liegt, sich eng an die Periorbita anlagert und diese teilweise in ihrem knorpeligen Teil gegen temporal durchdringt. In ihrer natürlichen Lage ist sie gebogen; isoliert ausgebreitet mißt sie etwa 10 bis 12 mm auf 5 bis 8 mm und ist im Mittel 3 bis 4 mm dick. Ihr einziger Ausführungsgang mündet auf der Innenseite der Palpebra superior, ungefähr 1 mm vom temporalen Augenwinkel entfernt in der Mitte zwischen der Fornix und dem Lidrand. Die Mündung ist ohne Hilfsmittel nicht direkt sichtbar. Man sieht aber in der Konjunktiva an dieser Stelle einen rundlichen, leicht vorstehenden, ins Gelbliche verfärbten Höcker.

2. Glandula lacrimalis accessoria:

In der Fortsetzung des temporalen Augenwinkels findet sich, durch das

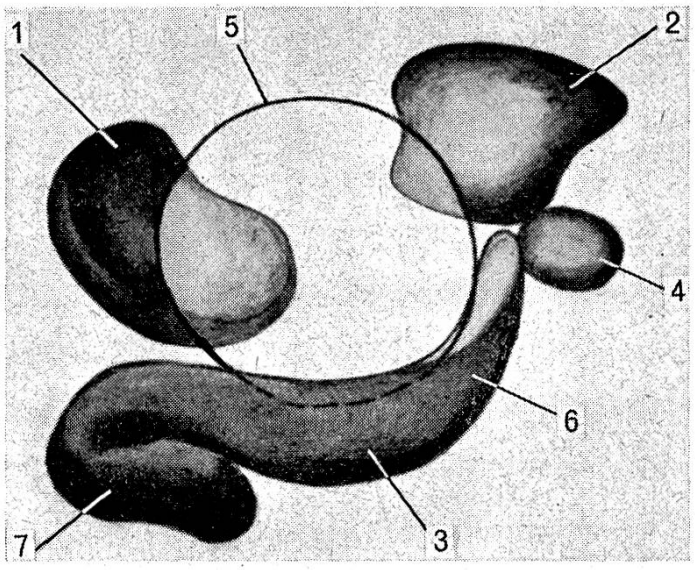

Abb. 2 *Die Lagebeziehung zwischen dem Bulbus oculi und den Orbitaldrüsen.* 1 Gl. palpebrae tertiae profunda; 2 Gl. lacrimalis superior; 3 Gl. lacrimalis inferior; 4 Gl. lacrimalis accessoria; 5 Umriß des Bulbus oculi; 6 temporaler Lappen der Gl. lacr. inf.; 7 nasaler Lappen der Gl. lacr. inf. (über den Rand der Orbita ragend).

Foramen temporale Krause (1884) tretend, ausgebreitet auf dem sich zur Sehne verengenden Musculus temporalis eine weitere kleine flache Drüse, deren Ausführungsgang in denjenigen der Glandula lacrimalis inferior mündet. Der gemeinsame Teil ist 2 bis 3 mm lang.

3. Glandula lacrimalis inferior:

Ventral anschließend zieht sich, bis an den Rand der Orbita reichend, eine weitere Drüse längs hin. Zuerst stellt sie einen rundlichen Strang dar mit einem Durchmesser von etwa 2 bis 3 mm, der gegen den nasalen Augenwinkel leicht zunimmt; im nasalen Drittel der Orbita verbreitert sie sich plötzlich nach unten und ragt über den Rand der Orbita auf die laterale Fläche des Processus zygomaticus des Os maxillare. Die Länge der isoliert ausgebreiteten Drüse beträgt etwa 25 mm, die maximale Breite 15 mm. Die Stelle, wo die Drüse sich plötzlich verbreitert, liegt ungefähr in der Mitte ihrer Längsausdehnung.

Im temporalen Teil wird diese Drüse, die wir als Glandula lacrimalis inferior bezeichnen möchten, innen, unten und lateral durch den Musculus pterygoideus internus und den Musculus rectus bulbi inferior begrenzt. Im nasalen Teil reicht sie nach innen an den Processus alveolaris des Os maxillare und an die tiefere Drüse des dritten Lides. Vorn füllt sie die Grube zwischen dem Processus zygomaticus und dem Processus alveolaris aus. Unten wird sie von einer weiteren Drüse begrenzt, nämlich von einer Backendrüse, der Glandula infraorbitalis. Der einzige Ausführungsgang der Glandula lacrimalis inferior, welcher genau entsprechend demjenigen der Glandula lacrimalis superior im temporalen Augenwinkel, jedoch an der Innenseite der Palpebra *inferior*, mündet, verläuft im dünn ausgezogenen Teil der Drüse oberflächlich, entlang dem orbitalen Rand des Os zygomaticum. Er tritt an die Oberfläche im temporalen Winkel des Drüsenkörpers, wo dieser sich plötzlich verbreiternd auf die Außenfläche der Orbita umbiegt.

4. Glandula palpebrae tertiae profunda (Glandula Harderiana):

Temporal des Processus alveolaris des Os maxillare, in der Fortsetzung der Palpebra tertia, liegt eine weitere Drüse. Diese wird medial von der nasalen Wand der Orbita, lateral von der Glandula lacrimalis inferior, temporal vom Musculus rectus bulbi nasalis begrenzt und ventral vom Musculus obliquus bulbi inferior. Die Drüse paßt sich der Biegung des Bulbus an, ist etwa 3 bis 5 mm dick und hat eine Ausdehnung von 14 bis 18 mm. Ihr einziger Ausführungsgang mündet in die Fornix des Konjunktivalsacks auf der konkaven Seite des dritten Lides, etwa 1 mm vom ventralen Rand entfernt. Die Drüse hat zwei makroskopisch nach der Farbe unterscheidbare Teile, welche sich aber präparativ nicht trennen lassen. Der hintere obere, dem Austritt des Ausführungsgangs der Drüse nähere Teil, ist weißlich, der vordere untere Teil ist eher von rötlicher Farbe.

5. Glandula palpebrae tertiae superficialis (Nickhautdrüse):

Auf der Außenseite des dritten Lides befindet sich eine aufgelockerte

Drüse, eng an den Lidknorpel angelagert und diesen oft auf die innere Seite hin mit Gängen und auch Teilen von Drüsenparenchym durchbrechend. Sie erstreckt sich über den ganzen untern Teil des dritten Lides. Zwischen den einzelnen Läppchen liegt lockeres Bindegewebe mit eingestreuten Fettzellen. Die Drüse hat eine größere Anzahl von relativ weiten und langen Ausführungsgängen, welche von lymphatischem Gewebe begleitet sind (Loewenthal 1931/32). Daneben finden sich auch enge kürzere, sogenannte akzessorische Ausführungsgänge, welche kein lymphatisches Umgebungsgewebe aufweisen. Man findet oft Lymphfollikel auch im dritten Lid in der Nähe der Drüse.

6. Glandula infraorbitalis:

Als Fortsetzung der Glandula lacrimalis inferior, von dieser durch ein Fettzellen enthaltendes Bindegewebeseptum getrennt, liegt nach unten eine weitere Drüse. Sie ist größtenteils vom Arcus zygomaticus bedeckt und läuft keilförmig gegen die Plica buccalis superior aus.

Die Breite beträgt etwa 4 bis 5 mm, die Länge 8 bis 10 mm. Am oberen Ende hat sie eine Dicke von ungefähr 3 bis 4 mm. Sie mündet mit einem Ausführungsgang ungefähr auf der Höhe des dritten Molaren in die obere, äußere Umschlagfalte der Backenschleimhaut. Sie ist also im Unterschied zu den vorhergehend beschriebenen Drüsen eine Speicheldrüse.

7. Arterien: (Abb. 3)

Prinzipiell ist die arterielle Blutversorgung beim Kaninchen gleich wie beim Pferd und den anderen Haustieren, das heißt, die beim Menschen vorkommende Arteria ophthalmica, welche den Fasciculus opticus begleitet, ist beim Kaninchen nur schwach. Dagegen kommt eine weitere aus der Arteria maxillaris interna stammende Arterie vor, die stärker ist und weniger zentral in die Orbita zieht. Sie wird nach Zietzschmann (1912) als Arteria ophthalmica externa, die erstere als Arteria ophthalmica interna bezeichnet (Krause 1884 nennt diese Arterien Arteria ophthalmica inferior und Arteria ophthalmica superior).

Die Arteria ophthalmica externa als Hauptzufluß der Orbita hat folgende übliche Zweige (Kleine Äste, welche nicht zur Orbita gehörende Gebiete versorgen, sind weggelassen):

– Die Arteria supraorbitalis, welche sich im Foramen supraorbitale posterius aufteilt, hat drei Äste: einen nasalen, dorsalen und temporalen. Der nasale Ast wird zur Arteria supratrochlearis.

– Die Arteria lacrimalis, welche hinter dem Foramen temporale nach dorsal den Ramus lacrimalis superior, nach temporal den Ramus temporalis abgibt und sich dann in die beiden Arteriae palpebrae superior et inferior aufteilt. Von der Arteria palpebrae inferior geht ein Ramus lacrimalis inferior ab, welcher seinerseits noch den Ramus lacrimalis accessorius abgibt.

– Die Arteriae ciliares longae nasales et temporales, von denen erstere mit den entsprechenden Gefäßen der Arteria ophthalmica interna anastomonisieren.

– Die Arteria palpebrae tertiae.

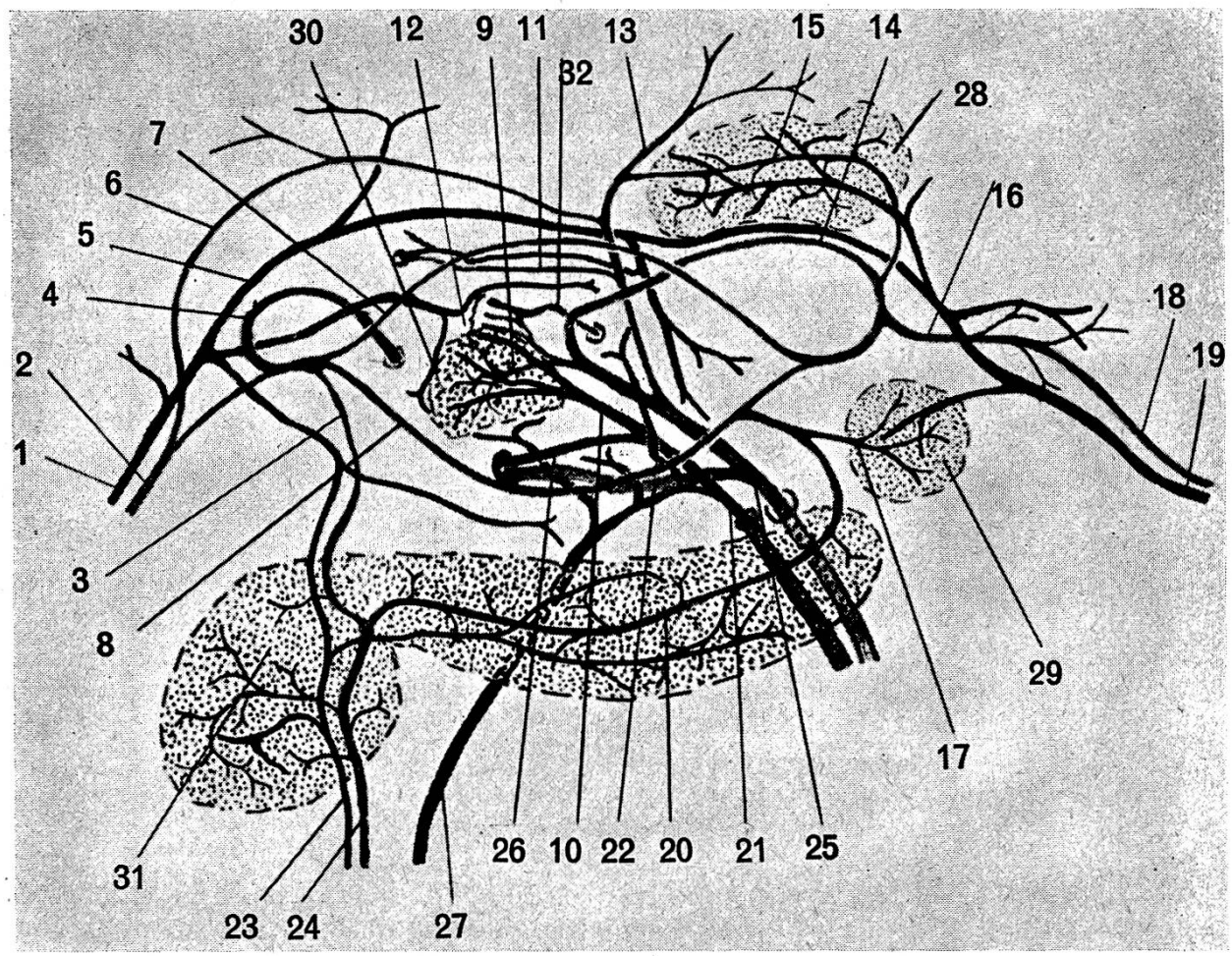

Abb. 3 *Gefäß-Schema.* 1 V. angularis; 2 Anast. zur A. infraorbitalis; 3 Anast. zur A. palpebra inf.; 4 Ramus orbitalis der A. infraorbitalis; 5 V. supraorbitalis; 6 A. supraorbitalis; 7 A. palpebrae sup.; 8 A. palpebrae inf.; 9 A. palpebrae tertia; 10 V. ophthalmica inf.; 11 A. ethmoidea; 12 A. et V. ciliares longae; 13 A. frontalis; 14 A. lacrimalis; 15 Ramus lacrimalis sup.; 16 Ramus frontalis; 17 Ramus lacrimalis accessorius; 18 Anast. zur A. auricularis ant.; 19 V. ophthalmica externa; 20 Ramus lacrimalis inf.; 21 V. maxillaris int.; 22 A. spheno-palatina–A. infraorbitalis; 23 Anast. zur V. maxillaris ext.; 24 Anast. zur A. buccalis; 25 A. maxillaris int.; 26 V. infraorbitalis; 27 V. orbitalis inf.; 28 Gl. lacrimalis sup.; 29 Gl. lacrimalis acc.; 30 Gl. palpebrae tertiae profunda; 31 Gl. lacrimalis inf., 32 A. ophthalmica int.

Die Äste der Arteria lacrimalis wurden entsprechend der Drüse, welche sie versorgen, benannt.

Im nasalen Augenwinkel vereinigen sich die beiden Lidarterien wiederum und nehmen an dieser Stelle das zweite große arterielle Gefäß der Orbita auf, nämlich die Arteria orbitalis inferior, welche aus der Arteria infraorbitalis stammt, innerhalb des Sulcus infraorbitalis nach dorsal abbiegt und durch die Incisura lacrimalis in die Orbita mündet.

Es bestehen außerdem verschiedene kleine kollaterale Gefäße:

– Im nasalen Augenwinkel gehen von der Arteria orbitalis inferior zwei Gefäße ab. Das eine zieht zum Zusammenfluß der Arteria infraorbitalis mit der Arteria facialis (Arteria angularis), welche aus der Arteria maxillaris externa stammt, das andere zur Arteria supratrochlearis.

– Vom Ramus temporalis der Arteria lacrimalis besteht eine Verbindung zur Arteria auricularis anterior.

– Aus der Arteria buccalis kommt ein recht starker Ast, welcher sich im nasalen Teil der Glandula lacrimalis inferior in zwei Äste teilt. Der eine führt nach oben in den nasalen Abschnitt der Arteria palpebrae inferior, der andere anastomonisiert mit dem Ramus lacrimalis inferior.

8. Venen:

Grundsätzlich findet sich zu jeder Arterie eine Begleitvene, wobei aber das Größenverhältnis oft nicht der Norm entspricht, die Venen sind vergrößert. Besonders ist hervorzuheben, daß ein der Vena reflexa des Pferdes homologes Gefäß als Vena orbitalis inferior beim Kaninchen vorkommt, aber nicht alleinige Vene des Versorgungsgebietes der Arteria maxillaris interna ist.

Konstant können folgende Venen beobachtet werden:

– Die Vena ophthalmica externa, als Begleitvene der gleichnamigen Arterie. Sie versorgt die tiefen Teile der Orbita.

– Die Vena angularis oculi tritt zum nasalen Augenwinkel; sich nach dorsal durch das Foramen supraorbitale anterius in die Orbita fortsetzend, führt sie das Blut aus dem dorsalen Gebiet derselben ab.

– Die Vena orbitalis inferior, welche aus der Vena maxillaris externa stammt und den Abfluß des Blutes aus den untern Teilen der Orbita besorgt.

– Die Vena ophthalmica interna aus dem Sinus cavernosus. Sie ist Begleitvene zur Arteria ophthalmica und versorgt wie die Vena ophthalmica externa die tiefen Teile der Orbita.

– Die Vena ophthalmica extrema, welche die Vena temporalis superficialis mit der Gegend des temporalen Augenwinkels verbindet. Sie führt das Blut aus dem temporalen und oberflächlichen Teil der Orbita ab.

9. Nerven:

Die hier besonders interessierenden sekretorischen Fasern zu den Drüsen lassen sich nicht eindeutig präparieren. Zum sicheren Nachweis der Zusammenhänge müssen die entsprechenden Gebiete mittels mikroskopischen Serienschnitten untersucht werden. Die großen Hauptäste des Trigeminus lassen sich leicht finden, und von hier aus sollten in der mikroskopischen Untersuchung die fehlenden Tatsachen abklärbar sein.

10. Topographische Zusammenhänge:

Die Glandula lacrimalis superior, accessoria und inferior werden jede für sich von einer bindegewebigen Kapsel umgeben, welche nach außen, gegen die Begrenzungen der Orbita mit dem Periost beziehungsweise mit den Fascien der anliegenden Muskeln, locker verbunden sind. In gleicher Weise liegen die Kapseln gegen die Bulbusmuskulatur hin der Fascia orbitalis superficialis an.

Die Zugänglichkeit zur Glandula lacrimalis superior wird durch eine dem oberen Augenbogen aufsitzende bindegewebsknorpelige Fortsetzung erschwert. Diese reicht vom Processus zygomaticus des Os temporale bis zum Processus lacrimalis des Os lacrimale, bildet im temporalen Teil das Ligamentum temporale sowie das Ligamentum supraorbitale posterius und entspricht

gesamthaft dem Septum orbitale des Menschen. Gut zugänglich ist der durch das Foramen supraorbitale posterius tretende Teil der Glandula lacrimalis superior, da er nur durch den Musculus frontalis bedeckt ist. Noch freier liegt, nur durch einige bindegewebige Faserzüge geschützt, die auf der Außenfläche des Os zygomaticum tretende Portion der Glandula lacrimalis inferior.

Im temporalen Augenwinkel finden wir folgende Situation:

Von unten, aus der Arteria ophthalmica kommend, teilt sich die Arteria lacrimalis ungefähr auf der Höhe des Foramen temporale in die Äste für die beiden Arteriae palpebrales, den Ramus temporalis und den Ramus lacrimalis superior. Der erste durchbricht das Septum orbitale. Der Ramus temporalis biegt nach außen um und verzweigt sich auf den Musculus temporalis, während der Ramus lacrimalis superior nach dorsal umbiegt, entlang dem Ligamentum temporale zur Glandula lacrimalis superior verläuft und an der Austrittsstelle des Ausführungsganges in die Drüse eindringt. Entlang dem ventralen Rand des Musculus temporalis verläuft die Vena ophthalmica extrema, durch das Foramen temporale kommend, zur Vena temporalis superficialis. Sie nimmt auf der orbitalen Seite des Foramens Venen aus den beiden Lidern auf. Hier strahlt auch der Nervus lacrimalis mit seinem temporalen Ast in das Septum orbitale ein. Er versorgt das Gebiet der Lider dorsal und temporal des Auges mit sensiblen Fasern.

Zum Aufsuchen der Ausführungsgänge der drei Glandulae lacrimales wird besser nicht vom Konjunktivalsack her präpariert, sondern von außen. Man löst auf einer Länge von ungefähr 20 mm und 2 mm vom Lidrand entfernt die Haut und legt sie etwa 15 mm breit zurück. Dann legt man den Rand der Orbita frei und findet den Ausführungsgang der Glandula lacrimalis inferior nach Eröffnung der die Drüse umgebenden Kapsel leicht. Er erscheint als dünne helle Linie, welche von der Arteria lacrimalis inferior begleitet ist. In Richtung der Mündung stößt man auf den Gang der Glandula lacrimalis accessoria. Der Ausführungsgang der Glandula lacrimalis superior ist nur in Ausnahmefällen zu finden. Der Gang der inferioren Drüse sollte mit geeigneter Kanüle (Außendurchmesser nicht größer als 0,3 mm) sondiert werden können. In topographischer Hinsicht ist der ventrale Teil der Orbita vom temporalen bis zum nasalen Augenwinkel schwieriger abzugrenzen, weil kein knöcherner Abschluß existiert. Der nasale Teil der Glandula lacrimalis inferior ist durch Fettgewebe geschützt. Dies gilt besonders für die laterale, direkt unter der Haut liegende Portion. Im Bereich der medialen Portion liegt das Fettgewebe nur in den Nischen der Orbita, welche die abgerundete Drüse nicht ausfüllt. Der nasale Teil der Glandula lacrimalis inferior ist relativ groß und ist über den dorsalen Rand des Arcus zygomaticus gefaltet. In der lateralen konkaven Biegung der Drüse steigt der Ast der Arteria buccalis nach oben, welcher die Glandula lacrimalis inferior und die sich ihr nach unten anschließende Glandula infraorbitalis versorgt. Ungefähr an der gleichen Stelle verläßt die Vena orbitalis inferior nach ventral die Orbita.

Medial der Glandula lacrimalis inferior sich anschließend, liegt die Glandula palpebrae tertiae profunda. Sie hat die Form einer dicken ovalen konvex-konkaven Linse, deren konvexe nasale Wölbung jedoch durch den Processus alveolaris superior eingedellt ist. Im temporalen Teil der Berührungsfläche der beiden letztgenannten Drüsen schiebt sich der Musculus obliquus bulbi inferior zwischen die beiden. Er verläuft dabei entlang dem lateralen Rand der Glandula palpebrae tertiae profunda. Wie die Glandulae lacrimales ist die Glandula palpebrae tertiae profunda in einer dünnen bindegewebigen Kapsel eingeschlossen, welche in diesem Fall noch mit Septen zwischen die einzelnen Drüsenlappen eindringt.

Auf der konkaven, dem Bulbus zugewendeten Seite der Drüse wird die Kapsel gegen die Mitte und nach oben dicker und strahlt mit starken Fasern in das dritte Lid ein, das sich im obern Teil der Drüse von deren Innenseite fortsetzt. Von medial her treten die Gefäße und Nerven hier zur Drüse und teilen sich, den strahlenartig abgehenden Bindegewebssepten folgend, in ihre Äste auf. Weiter liegen in diesen Septen und der hier in der konkaven Wölbung verdickten Kapsel die sekretabführenden Gänge, welche sich zu einem kurzen Ausführungsgang mit einer Mündung am Grund der inneren Konjunktivalfalte des dritten Lides vereinigen. Die Mündung ist von außen ohne Hilfsmittel nicht zu sehen. Bringt man die Drüse in Wasser und preßt auf den Drüsenkörper, so verläßt das Sekret an der Mündung mit einer weißlichen Spur die Drüse.

Zusammenfassung

In der Orbita des Kaninchens liegen folgende Drüsen:

– Glandula lacrimalis superior unter dem dorsalen Augenbogen wie die Glandula lacrimalis des Menschen und des Pferdes usw.

– Glandula lacrimalis inferior ventral des Bulbus oculi. Der größte Teil liegt hinter dem Arcus zygomaticus, ein kleinerer Teil ragt über den Rand dieses Knochens vor. (Der nasale Teil dieser Drüse wurde von verschiedenen Autoren früher auch Glandula infraorbitalis genannt.)

– Glandula lacrimalis accessoria. Sie liegt größtenteils unter dem Ligamentum temporale (lateraler Augenwinkel).

– Glandula palpebrae tertiae profunda (Glandula Harderiana). Sie ist relativ groß und liegt nasal des Bulbus oculi in der Tiefe der Orbita.

– Glandula palpebrae tertiae superficialis (Nickhautdrüse). Sie findet sich als aufgelockerter Drüsenkörper auf der Außenseite der Palpebra tertia.

– Glandula infraorbitalis. Sie liegt unterhalb der Glandula lacrimalis inferior, unter dem nasalen Ende des Arcus zygomaticus und ist eine Speicheldrüse.

Die Blutgefäßversorgung der Drüsen wurde beschrieben.

Résumé

Dans la cavité orbitaire du lapin on rencontre les glandes suivantes:

– La glande lacrimale supérieure sous l'arcade sourcilière dorsale comme chez l'homme, le cheval, etc.

– La glande lacrimale inférieure sous le globe oculaire. La plus grande partie est située derrière l'arc zygomatique, tandis qu'une petite portion dépasse le bord de cet

os. Anciennement la portion nasale de cette glande était dénommée «glande infra-orbitale» par divers auteurs.

– La glande lacrimale accessoire. Elle est située en majeure partie sous le ligament temporal dans le trou temporal (angle externe de l'œil).

– La glande profonde de la membrane nictitante (gl. Harderiana). Elle est relativement grande et elle est située dans la profondeur de l'orbite en direction nasale du globe oculaire.

– La glande superficielle de la membrane nictitante. Elle est placée sur la partie externe de la troisième paupière comme une masse glandulaire lâche.

– La glande infra-orbitale. Elle se trouve au-dessous de la glande lacrimale inférieure sous la partie nasale de l'arc zygomatique; il s'agit d'une glande salivaire.

L'auteur décrit l'irrigation sanguine des glandes.

Riassunto

Nell'orbita del coniglio sono le seguenti glandole:

– Glandula lacrimalis superior sotto l'arco oculare dorsale, come la Glandula lacrimalis dell'uomo e del cavallo, ecc.

– Glandula lacrimalis inferior, ventralmente al Bulbus oculi. La parte principale giace dietro l'arco zigomatico, una parte più piccola sporge dal margine di questo osso. (La parte nasale di questa glandola da alcuni autori venne prima denominata come Glandula infraorbitalis.)

– Glandula lacrimalis accessoria. La parte principale giace sotto il Ligamentum temporale nel Foramen temporale (angolo laterale dell'occhio).

– Glandula palpebrae tertiae profunda (Gl. Harderiana). Essa è relativamente grossa e giace dal lato nasale del Bulbus oculi, profondamente nell'orbita.

– Glandula palpebrae tertiae superficialis. È un corpo glandolare non compatto sulla parete esterna della terza palpebra.

– Glandula infraorbitalis. Giace sotto la Glandula lacrimalis inferior, sotto alla parte nasale dell'Arcus zygomaticus ed è una glandola salivare.

La rete vascolare delle glandole è descritta.

Summary

In the orbita of the rabbit the following glands are found:

– Glandula lacrimalis superior, below the dorsal arch of the eye, like the glandula lacrimalis in the human being and the horse, etc.

– Glandula lacrimalis inferior ventral of the bulbus oculi. The main part lies behind the zygomatic arch, a smaller part overhangs the edge of this bone. (Formerly the nasal part of this gland was also called the glandula infraorbitalis by various authors.)

– Glandula lacrimalis accessoria. This lies mainly below the ligamentum temporale in the foramen temporale (lateral corner of the eye).

– Glandula palpebrae tertiae profunda (gl. Harderiana). This is relatively large and lies on the nasal side of the bulbus oculi in the depths of the orbita.

– Glandula palpebrae tertiae superficialis (nictitating-membrane gland). This is found as a loose glandular body on the outer side of the palpebra tertia.

– Glandula infraorbitalis. This lies below the glandula lacrimalis inferior, underneath the nasal end of the zygomatic arch and is a salivary gland.

The blood-vessel supply of the glands is described.

Literatur

Cuvier G.: Leçons d'anatomie comparée *3*, 458 (1845). – Ellenberger W. und Baum H.: Vergleichende Anatomie der Haustiere. (Das Sehorgan) 910ff., Springer 1943. – Franz V.:

Mikroskopische Anatomie der Hilfsteile des Sehorgans der Wirbeltiere. Ergebnisse der Anatomie und Entwicklungsgeschichte *25*, 241–390, (1924); Lid- und Drüsenapparat des Säugetierauges. Handbuch der vergleichenden Anatomie der Wirbeltiere, 1266–1280, Urban und Schwarzenberg 1934. – Krause W.: Die Anatomie des Kaninchens. W. Engelmann, Leipzig 1884. – Laffit: Zitiert nach Loewenthal (1909). – Loewenthal N.: Notiz über die Hardersche Drüse des Igels. Anatomischer Anzeiger *7*, 48–54 (1892 a); Beitrag zur Kenntnis der Harderschen Drüse bei den Säugetieren. Anatomischer Anzeiger *7*, 246–256 (1892 b); Zur Kenntnis der Gl. infraorbitalis einiger Säugetiere. Anatomischer Anzeiger *10*, 123–130 (1895); Drüsenstudie I. Die Hardersche Drüse. Intern. Monatsschr. f. Anat. u. Physiol. 13 (1896); Drüsenstudie II. Die Gl. infraorbitalis und eine besonders der Parotis anliegende Drüse bei der weißen Ratte. Archiv f. mikr. Anatomie *56*, 535–552 (1900); Gl. infraorbitalis des Kaninchens. Bibl. anatomique *18*, 257–270 (1909); Weitere Beobachtungen über die Entwicklung der Augenhöhlendrüsen. Anat. Anz. *49*, 13–23 (1916/17); Contribution à l'étude des rapports mutuels et des transformations des glandes de l'orbite chez les mammifères. Archives d'anat., d'hist. et d'embryol. *14*, 3–21 (1932); Etudes transformistes aux glandes de l'orbite. Archives d'anat., d'hist. et d'embryol. *15*, 3–41 (1932). – Lor L.: Notes anat. sur les glandes de l'orbite. Journal de l'anat. et de la physiol. norm. et pathol. *34*, 463–486 (1899); Atlas der Histologie, Karger 1904.– Meissner H.: Die Drüsen des dritten Augenlides einiger Säugetiere. Eine vergleichend-histologische Studie. Archiv f. wiss. und prakt. Tierheilkunde *26* (1900). – Wetzig H. und Bruchmüller W.: Vergleichend-histologische histochemische Untersuchungen über die Orbitaldrüsen beim Kaninchen. Acta histochem. *17*, 100–117 (1964).

Handbuch der Insektizidkunde. Herausgegeben von Prof. Dr. rer. nat. W. Eichler. VEB Verlag Volk und Gesundheit. Berlin 1965. XX + 756 Seiten, 153 Abbildungen, 123 Tabellen und 149 chemische Formelbilder im Text sowie eine Druckfehlerberichtigung. Leinen, MDN 96.–.

Aus der Feder von 20 Bearbeitern wird hier ein umfangreiches Nachschlagewerk vorgelegt, das den Komplex der Insektizid-Probleme (unter Einschluß akarizider Substanzen) von allen Seiten beleuchtet. Das Buch besteht aus acht Teilen, die Chemie und Anwendungstechnik, Verwendung gegen Pflanzen- und Materialschädlinge sowie in Parasitologie und Hygiene, Nachweismethoden und Mittelprüfung, biologische, physiologische und toxikologische Fragen behandeln. Im Abschnitt «Chemie» werden pflanzliche, anorganische und organische Wirkstoffe abgehandelt, ferner Ovizide und Akarizide, Mottenschutzmittel, gasförmige Insektizide sowie Attraktants und Repellents. Insektizide werden heute im Pflanzen-, Forst-, Holz- und Vorratsschutz sowie zur Bekämpfung von Schädlingen der Gesundheit von Mensch und Tier in ungeheuren Mengen verwendet. Nun sind aber die meisten der heute bekannten Bekämpfungsmittel leider auch für den Wirbeltier-Organismus giftig, wobei wir, wie H. An der Lan ganz richtig ausführt (p. 509), «noch von keinem einzigen Insektizid den vollen Wirkungsmechanismus kennen, so daß toxikologische Betrachtungen lückenhaft bleiben müssen».

Gefahren entstehen für den Menschen bei der Herstellung und Anwendung der Insektizide, durch die Wirkung von auf oder in Nahrungsmitteln vorhandenen Insektizidrückständen sowie für Haus- und Wildtiere bei Aufnahme solcher Stoffe mit dem Futter oder bei ihrer Anwendung gegen Parasiten, wobei zu sagen ist, daß auch letztere mit «Lebensmitteln tierischer Herkunft» oft wieder vom Menschen aufgenommen werden. Da wir in unserem «Kulturhaushalt» heute nicht mehr in der Lage sind, auf die Schädlingsbekämpfungsmittel zu verzichten, bleibt uns nur noch der Ausweg, die gefährlichen persistenten Insektizide, darunter besonders die chlorierten Kohlenwasserstoffe, durch weniger haltbare zu ersetzen.

Das gut ausgestattete und ausgezeichnet redigierte Werk kann jedem, der sich irgendwie über Insektizid-Probleme informieren will, als hervorragendes Lehr- und Nachschlagewerk empfohlen werden. *B. Hörning*, Bern