Zeitschrift: Schweizer Archiv für Tierheilkunde SAT : die Fachzeitschrift für Tierärztinnen und Tierärzte = Archives Suisses de Médecine Vétérinaire ASMV : la revue professionnelle des vétérinaires

Herausgeber: Gesellschaft Schweizer Tierärztinnen und Tierärzte

Band: 112 (1970)

Heft: 2

Artikel: Untersuchungen an Gehirnen tollwutnegativer Haustiere

Autor: Fatzer, R.

DOI: https://doi.org/10.5169/seals-588728

Nutzungsbedingungen

Die ETH-Bibliothek ist die Anbieterin der digitalisierten Zeitschriften auf E-Periodica. Sie besitzt keine Urheberrechte an den Zeitschriften und ist nicht verantwortlich für deren Inhalte. Die Rechte liegen in der Regel bei den Herausgebern beziehungsweise den externen Rechteinhabern. Das Veröffentlichen von Bildern in Print- und Online-Publikationen sowie auf Social Media-Kanälen oder Webseiten ist nur mit vorheriger Genehmigung der Rechteinhaber erlaubt. Mehr erfahren

Conditions d'utilisation

L'ETH Library est le fournisseur des revues numérisées. Elle ne détient aucun droit d'auteur sur les revues et n'est pas responsable de leur contenu. En règle générale, les droits sont détenus par les éditeurs ou les détenteurs de droits externes. La reproduction d'images dans des publications imprimées ou en ligne ainsi que sur des canaux de médias sociaux ou des sites web n'est autorisée qu'avec l'accord préalable des détenteurs des droits. En savoir plus

Terms of use

The ETH Library is the provider of the digitised journals. It does not own any copyrights to the journals and is not responsible for their content. The rights usually lie with the publishers or the external rights holders. Publishing images in print and online publications, as well as on social media channels or websites, is only permitted with the prior consent of the rights holders. Find out more

Download PDF: 16.07.2025

ETH-Bibliothek Zürich, E-Periodica, https://www.e-periodica.ch

Aus dem Institut für vergleichende Neurologie der Universität Bern
(Prof. Dr. E. Frauchiger)

Untersuchungen an Gehirnen tollwutnegativer Haustiere

Von R. Fatzer

Unter dem Material, das zur Untersuchung auf Tollwut eingesandt wird, befinden sich häufig auch Fälle von Haustieren. Längst nicht alle davon sind positiv, und aus den oft mangelhaften Anamnesen ersieht man nicht immer, weshalb Tollwutverdacht vorlag. Meist handelt es sich um Tiere aus verseuchten Gebieten, die unter unklaren Symptomen erkrankten und starben oder getötet werden mußten. In solchen Fällen muß aus Sicherheitsgründen an Tollwut gedacht und die Untersuchung veranlaßt werden. Die klinische Diagnose der Tollwut ist nicht leicht und bleibt meist eine Verdachtsdiagnose (Hebel 1960; Schnelle 1961; Hintermann 1963; Eichwald und Pitzschke 1967; Wachendörfer 1968). Die Symptome variieren von Fall zu Fall, und das klassische Bild der «rasenden» und der «stillen» Wut wird eher selten beobachtet.

Es interessierte uns zu sehen, wie weit andere pathologische Veränderungen vorlagen als Ursache von Erkrankungen, die den Verdacht auf Tollwut erweckten. Wir ersuchten deshalb die Tollwut-Zentrale (Dr. F. Steck), uns die Hälfte der Haustiergehirne zur histopathologischen Untersuchung zu überlassen. Auf diese Weise erhielten wir von Januar 1968 bis September 1969 insgesamt 285 Fälle (72 Rinder, 49 Schafe, 2 Ziegen, 61 Hunde, 99 Katzen, einen zahmen Nasenbären). Das Material ist meist für histopathologische Zwecke ziemlich schlecht. In der Regel sind die Gehirne durch Schuß lädiert; ferner werden die Schädel mit der Hauklinge gespalten, eine recht grobe Methode, die zu Beschädigungen in dem weichen Hirngewebe führt, und es bleibt gelegentlich unklar, ob eine Veränderung intra vitam bestanden hatte oder erst bei der Herausnahme mechanisch bedingt entstand. Solche fragliche Fälle wurden hier nicht berücksichtigt; ebenfalls unberücksichtigt blieben Fälle, bei denen nur ganz vereinzelte entzündliche Infiltrate gefunden wurden.

Von allen Gehirnen wurden wenn möglich vier Querschnitte in Paraffin eingebettet, geschnitten und mit Hämalaun-Eosin gefärbt, und zwar von Stammganglien, Ammonshorn, Mittelhirn und Kleinhirn.

Resultate

1. Tollwutpositive Gehirne

Bei nur 21 der 285 Gehirne wurde Tollwut nachgewiesen. Die Diagnose war jeweils bereits von der Tollwut-Zentrale mit Hilfe der Fluoreszenzmikroskopie gestellt worden. Die histologischen Veränderungen waren nicht einheitlich und schwankten vor allem von Tierart zu Tierart.

In den Rindergehirnen fanden sich in der Regel sehr deutliche Negrikörperchen in den großen Pyramidenzellen des Ammonshornes und/oder den Purkinjezellen des Kleinhirns, gelegentlich auch in Ganglienzellen von Mittelhirnkernen (Abb. 1, 2). Bei Schaf und Katze dagegen waren sie meist nur undeutlich und kleiner oder fehlten. Eine der beiden Ziegen war positiv; die Veränderungen waren ähnlich wie beim Rind. Positive Hunde erhielten wir bisher keine.

Auch die enzephalitischen Veränderungen schwankten erheblich; meist waren sie leicht- bis mittelgradig, seltener stark ausgeprägt. In einigen Fällen fehlten sie ganz. Allgemein werden die histologischen Veränderungen im ZNS bei Tollwut als nichteitrige, disseminierte Polioencephalomyelitis mit knötchenförmiger Wucherung von Gliaelementen, sogenannten Babesschen Wutknötchen, beschrieben (Hurst und Pawan 1932; Iwamori und Yamagiwa 1945; Hebel 1960; Eichwald und Pitzschke 1967; Fankhauser und Luginbühl 1968). Die Anzahl der von uns untersuchten Fälle ist zu gering für eine gut fundierte vergleichende Betrachtung der Tollwutveränderungen im ZNS bei Haustieren. Deshalb erscheinen uns entsprechende Untersuchungen an einem größeren Tiermaterial wünschenswert. Allerdings ergeben sich Schwierigkeiten aus dem schlechten Zustand des Materials, da die Gehirne aus Gründen der Sicherheit und Zeitersparnis nicht mit der nötigen Sorgfalt entnommen werden können.

2. Tollwutnegative Gehirne

a. Rind: Bei dieser Tierart fanden wir auffallend häufig Meningo-Enzephalitiden, variierend von leichter Meningitis bis zu massiver Meningo-Enzephalomyelitis mit dichten, vorwiegend lymphohistiozytären Gefäßmänteln und Parenchymherden, Glianarben und gelegentlich Nekrosen. Ätiologisch ist für die Schweiz mit Ausnahme des bösartigen Katarrhalfiebers über Rinderenzephalitiden nichts bekannt. Anhand des histologischen Bildes scheint eine Virusätiologie naheliegend. Bisher gelang es der virologischen Abteilung des Vet.-Bakt. Institutes Bern (Prof. Dr. H. Fey, Dr. F. Steck) einmal, aus dem Gehirn eines tollwutnegativen Rindes, bei dem wir histologisch eine Enzephalitis feststellen konnten, ein nicht näher definiertes zytopathogenes Agens zu isolieren (wahrscheinlich zur Gruppe der Adenoviren gehörig). In den Infiltraten eines andern Falles fanden wir auffallend viele Mitosen. Es könnte sich um bösartiges Katarrhalfieber gehandelt haben, allerdings fehlten die sonst typischen Gefäßnekrosen mit Blut- und Serumaustritt (Dobberstein 1925; Berkmann et al. 1960). Ein Rinderhirn wies eine herdförmige, eitrige Meningo-Enzephalitis auf. Der Anamnese war zu entnehmen, daß das Tier an einer eitrigen Peritarsitis gelitten hatte (die zwar klinisch abgeheilt war), so daß der Verdacht einer Metastase naheliegt. Differentialdiagnostisch von Bedeutung ist die Hirnrindennekrose (v. Sandersleben 1965), eine Erkrankung, die mit Nekrose der Nervenzellen, Makrophageneinwanderung, Gefäßproliferation und Ödem der tieferen Schichten im Kortex einhergeht und

in ausgeprägten Fällen zur völligen Auflösung des Gewebes führen kann. Man vermutet, daß Thiaminmangel in irgendeiner Form (primär oder Stoffwechselstörung) die Ursache sei (Markson und Terlecki 1968). In unserem Material befand sich ein Fall (Abb. 3). Ferner scheinen beim Rind toxisch-allergische Faktoren eine Rolle zu spielen. Jedenfalls interpretierten wir zwei Fälle in diesem Sinne. Beim einen lag eine Leukoenzephalomalazie ähnlich der «moldy corn disease» des Pferdes vor (Iwanoff et al. 1958), mit Axonschwellung, Entmarkung in den Markstrahlen des Großhirns und herdförmiger Gefäßproliferation (Abb. 4). Beim zweiten Fall handelte es sich um eine eosinophile Meningitis mit Nervenzellnekrose im Kortex. Ähnliche Veränderungen werden bei der Kochsalzvergiftung des Schweines beschrieben (Smith 1957; Széky und Szabo 1962).

b. Schaf: Hier ist differentialdiagnostisch vor allem an Listeriose zu denken. Fünf der tollwutnegativen Schafgehirne zeigten die typische, im hinteren Hirnstamm lokalisierte eitrig-einschmelzende Enzephalitis. Zwei weitere wiesen die Veränderungen der Hirnrindennekrose auf (Fankhauser und Lackermeier 1966). In einem Schafgehirn fanden wir eine nicht-eitrige Meningo-Enzephalitis und Ansammlungen von Parasitenpseudozysten im Kortex. Es schien sich dabei um zwei verschiedene Arten zu handeln: Sarkosporidien, die häufig in Wiederkäuergehirnen vorkommen, ohne klinische Symptome zu verursachen, und Toxoplasmen (Abb. 5, 6). Ein Zusammenhang zwischen den entzündlichen Veränderungen und den Toxoplasmen ist wahrscheinlich (Koestner und Cole 1961).

Die übrigen Fälle waren eine leichtgradige disseminierte Vaskulitis, eine massive eitrige Meningo-Enzephalitis mit Einschmelzung der Hypophyse (bakteriologischer Nachweis von C. pyogenes) und ein Hypophysenadenom.

c. Ziege: Das tollwutnegative Ziegengehirn wies keine Veränderungen auf.

d. Hund: Nur neun der 61 Hundegehirne zeigten pathologische Veränderungen. Zwei davon konnten wir unschwer anhand der charakteristischen entzündlichen Erscheinungen und der intranukleären Einschlußkörperchen als Staupe und einen als Hepatitis contagiosa canis (Fox Encephalitis) diagnostizieren (Ab. 7, 8). Zwei wiesen eine vorwiegend eosinophile Meningitis auf (Abb. 9). Die Anamnese des einen dieser Hunde enthielt die Angabe, das Tier sei vor etwa 4 Monaten gegen Tollwut geimpft worden. Dies unterstützt die Vermutung, daß entzündlich-allergische Reaktionen im Anschluß an solche Impfungen auftreten können (Lackermeier 1966, Püschner 1968). Bei den weiteren vier Fällen handelte es sich um Meningo-Enzephalitiden unbekannter Genese, einmal begleitet von Plexus-Chorioiditis. Bei den drei andern fanden sich viele Mitosen in den vorwiegend lymphohistiozytären Infiltraten, ähnlich wie bei jenen proliferativen Prozessen des RES (Retikulosen), die im ZNS des Hundes nicht selten beobachtet werden (Fankhauser und Luginbühl 1968). Ob es sich um einen generalisierten oder lokalen Prozeß handelt, ließe sich nur anhand der Gesamtsektion entscheiden, die jedoch aus Sicherheitsgründen bei tollwutverdächtigen Kadavern unterbleibt. Häufig wird

ohnehin nur der Kopf des Tieres eingesandt. In unserem Material befand sich kein Fall von Toxoplasmose-Enzephalitis, doch kommt diese differentialdiagnostisch beim Hund in Betracht.

e. Katze: Über Enzephalitiden bei Katzen ist bis heute recht wenig bekannt, und wir selbst hielten sie für selten. Wir waren deshalb überrascht, bei acht von elf Katzengehirnen mit pathologischen Veränderungen Meningitiden und Enzephalitiden zu finden. Der Prozeß war in keinem Fall diffus, sondern immer herdförmig. Ein Tier wies eine herdförmige eitrige Meningitis auf, wahrscheinlich metastatisch und ausgehend von einem eitrigen Prozeß im übrigen Körper. Ein zweiter Fall zeigte außer entzündlichen Infiltraten in Meningen und Parenchym reaktionslos im Kortexgewebe liegende Parasitenpseudozysten, vermutlich Toxoplasmen. Ob ein Zusammenhang zwischen den Parasiten und der herdförmigen Meningo-Enzephalitis bestand, läßt sich nicht ausmachen, da der Nachweis von freien oder intrazellulären Toxoplasmen in den Entzündungsgebieten nicht gelang. Bei einem dritten Fall waren die zelligen Infiltrate vor allem basal in den Meningen lokalisiert und bestanden fast ausschließlich aus Lymphozyten. Ähnliches stellten wir schon öfters bei Katzen fest, deren Gesamtsektion eine Lymphadenose ergab.

In den drei restlichen Gehirnen fanden wir ein Parasitengranulom mit Larve (Ascaris sp.) im Septum zwischen den Seitenventrikeln (Abb. 10), einen Hydrozephalus und eine generalisierte Anschoppung der Hirngefäße mit runden, plasmareichen, vermutlich lymphoblastischen Zellen; es scheint, daß infolge eines proliferativen Prozesses des lymphatischen Systems die Blutbahn mit unreifen Zellen überschwemmt wurde.

Zwei Katzen, von denen die Gesamtsektion durchgeführt wurde, zeigten zwar keine Veränderungen im ZNS, wohl aber massiven Wurmbefall (Askariden, Bandwürmer), verbunden mit Leberdegeneration. Beide Veränderungen können bei Katzen ein nervöses Symptomenbild, unter anderem mit Raserei und Aggressivität, hervorrufen (Rittenbach 1966; Wachendörfer 1968), wobei jedoch unseres Wissens der Mechanismus noch unbekannt ist.

f. Equiden: Es kamen nur zwei Eselsgehirne zur Verarbeitung. Das eine war vollständig autolytisch und wies, soweit noch beurteilbar, keine pathologischen Veränderungen auf. Beim andern handelte es sich um eine leichtgradige disseminierte Meningo-Enzephalitis.

Abb. 1 Tollwut, Rind: Negrikörperchen mit deutlicher Innenstruktur in großer Pyramidenzelle des Ammonshornes; HE; 800× (Öl)

Abb. 2 Tollwut, Rind: Purkinjezelle des Kleinhirns mit Negrikörperchen; HE; 800× (Öl)

Abb. 3 Hirnrindennekrose, Rind: Makrophageneinwanderung von den Meningen aus und entlang den Gefäßen mit Auflösung des Parenchyms; massive Gefäßwandproliferation; HE; 80×

Abb. 4 Leukoenzephalomalazie, Rind: Axonschwellung (→) und Gefäßwandproliferation; HE; 80×

Abb. 5 Sarkosporidienzyste, Schaf; HE; 800× (Öl)

1

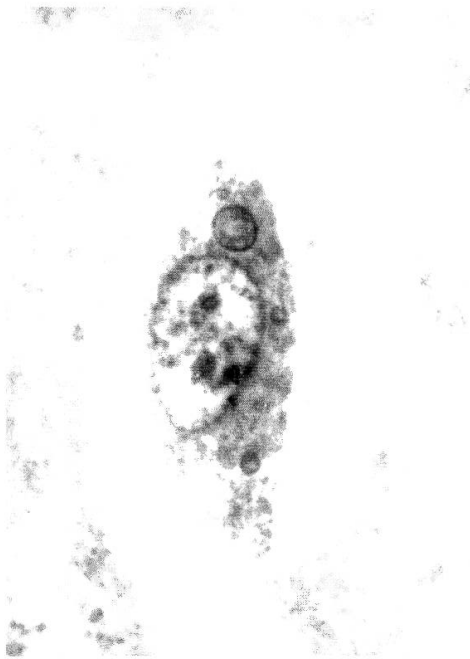

2

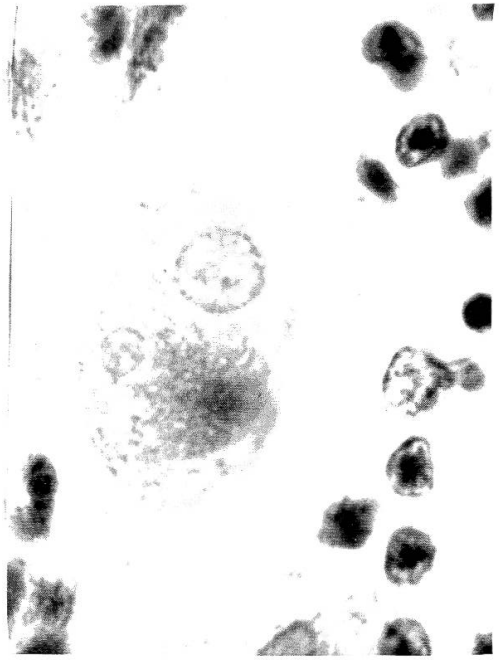

3

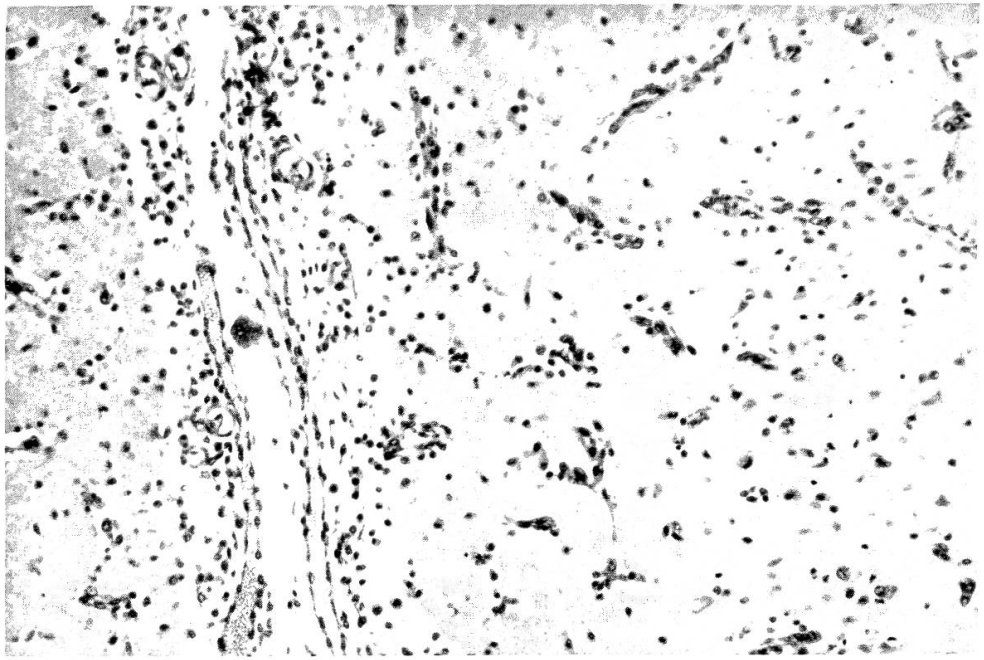

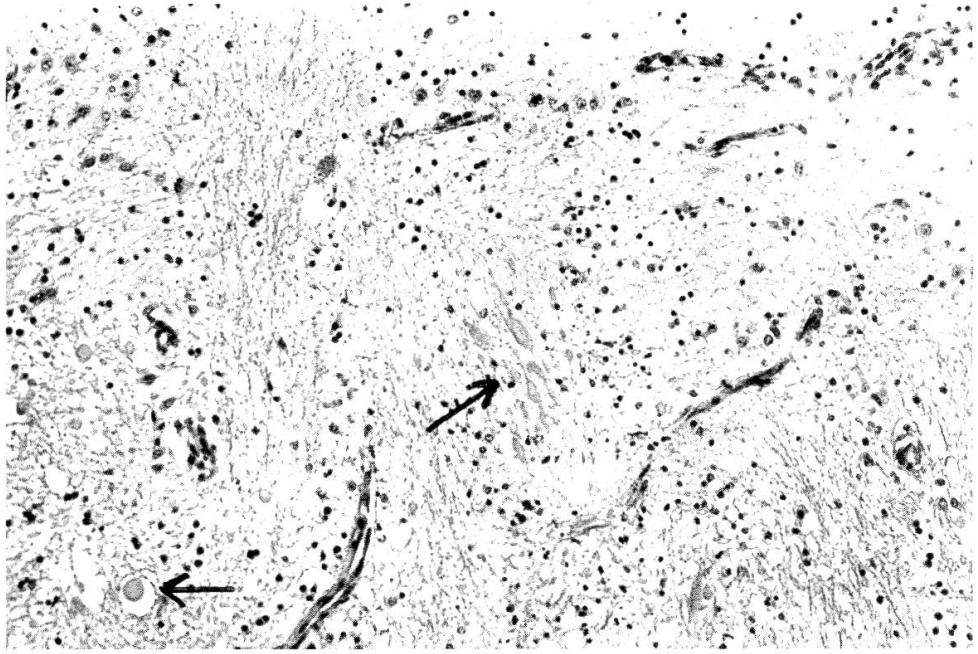

4

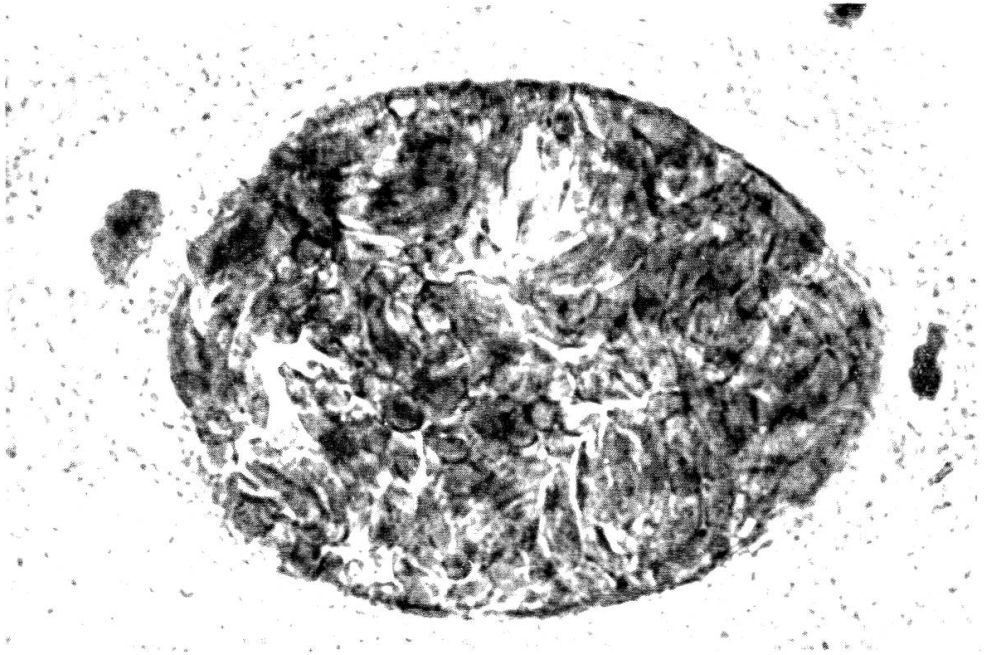

5

6

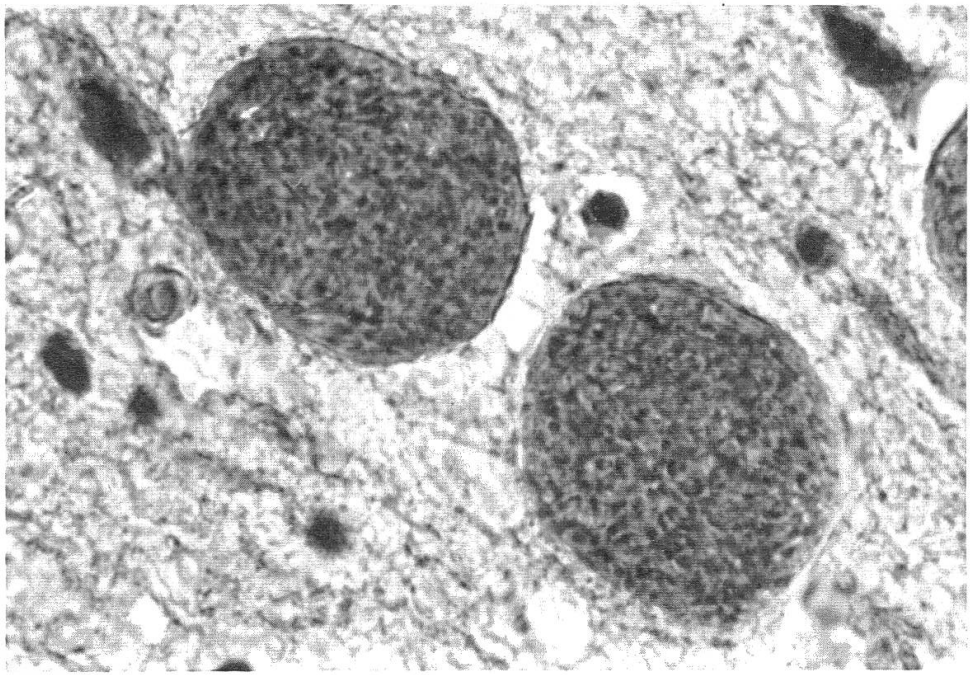

7

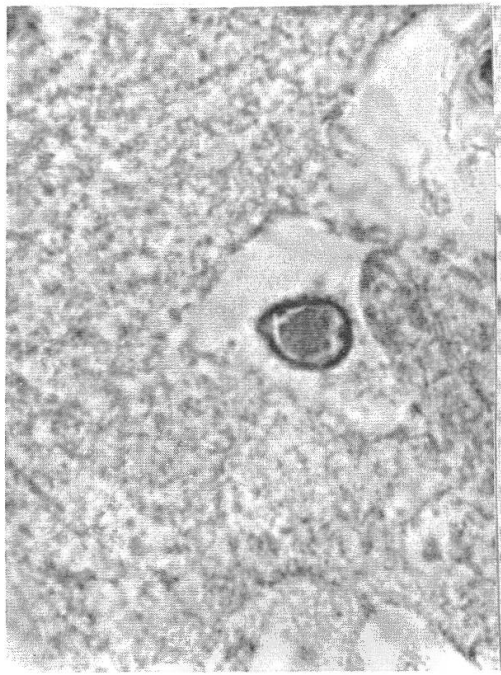

8

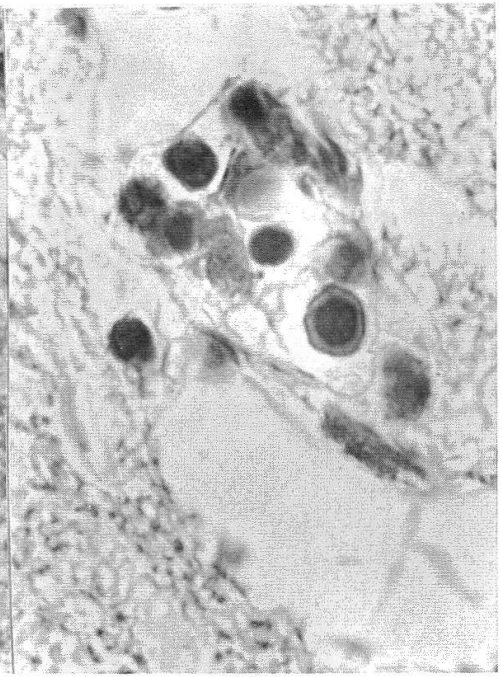

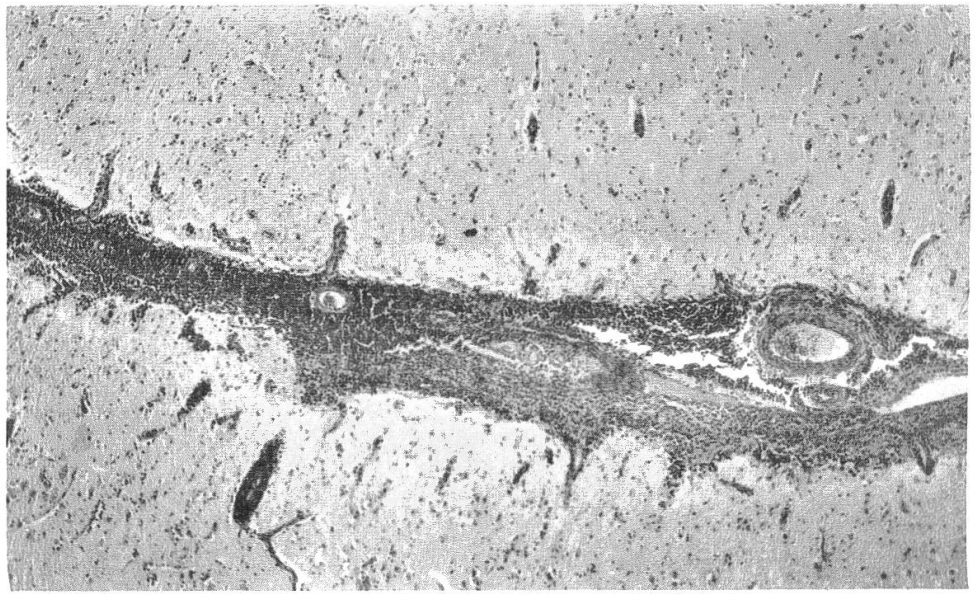

9

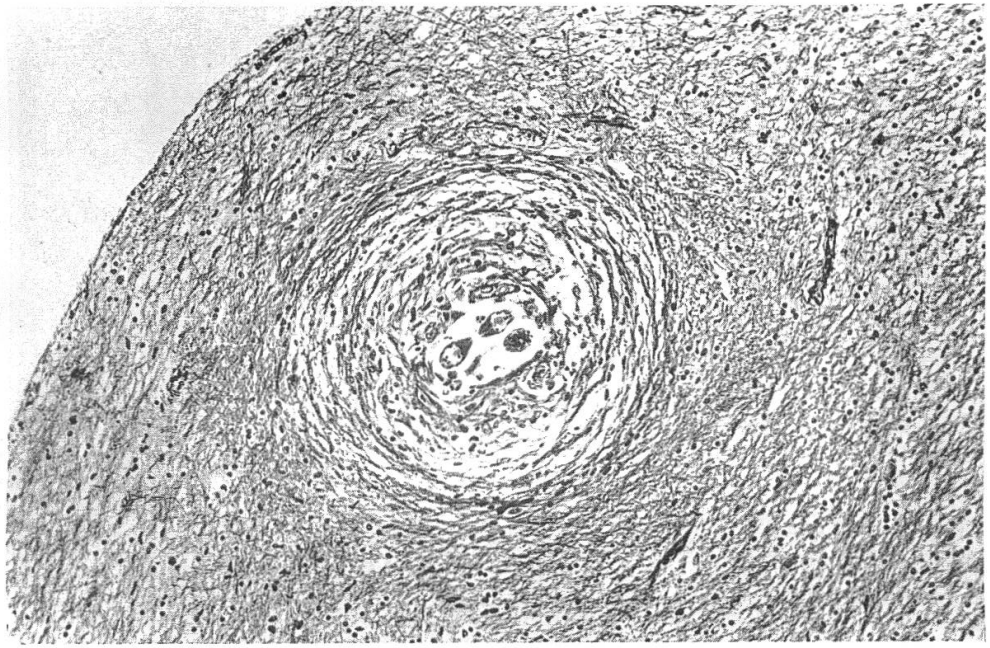

10

Diskussion

Den unseren ähnliche Untersuchungen wurden schon von andern Autoren gemacht. Schaaf, Weidlich und Sturm (1956) verarbeiteten neben Haustier- auch Wildtiergehirne und beschrieben vor allem die im ZNS tollwutnegativer Tiere gefundenen Veränderungen. Rittenbach (1966) untersuchte nur Hunde und Katzen, führte aber immer die Gesamtsektion durch und berücksichtigte auch die Befunde in andern Organen, was den Prozentsatz positiver Resultate wesentlich erhöhte. Alle diese wie auch unsere eigenen Beobachtungen haben gezeigt, daß recht verschiedenartige pathologische Prozesse Symptome hervorrufen können, die Tollwutverdacht erwecken. Häufig aber fanden wir mit der allerdings sehr summarischen Gehirnuntersuchung nichts. Anhand unseres Hunde- und Katzenmaterials (Veränderungen in nur 9 von 61 bzw. 11 von 99 Gehirnen) drängt sich die Vermutung auf, daß wohl sehr oft vor allem Hunde und Katzen bei nur schlecht begründetem Verdacht auf Tollwut getötet werden. Bei einigen gäbe die Gesamtsektion vielleicht eine Erklärung für das abnorme Verhalten (Rittenbach 1966). Man muß sich jedoch fragen, wie oft die Angst vor Ansteckung bewirkt, daß der Mensch unvorhergesehene Reaktionen eines Tieres als tollwutbedingte Bösartigkeit interpretiert, ohne andere Gründe dafür zu suchen. Bis heute ist aber Tollwutverdacht das Todesurteil für ein Tier. Eine Möglichkeit, schlecht fundierte Verdachtsdiagnosen zu überprüfen und auf diese Weise voreilige Euthanasien zu vermeiden, wäre die von Hintermann (1963) beschriebene und in der Tierseuchenverordnung (Verordnung zum Bundesgesetz über die Bekämpfung von Tierseuchen 1966) angeführte Beobachtungsperiode, wenigstens für Hunde und Katzen, bei denen der wirtschaftliche Nutzen keine Rolle spielt. Verdächtige Tiere werden während mindestens 10 Tagen eingesperrt und beobachtet; entwickeln sich keine weiteren Verdachtssymptome, kann das Tier als frei erklärt und dem Besitzer zurückgegeben werden. Rühren dagegen die verdächtigen Erscheinungen tatsächlich von Tollwut oder einer andern Erkrankung her, werden sie sich während der Beobachtungsperiode verstärken und zum Tode führen oder die Euthanasie rechtfertigen. Solange aber diese Maßnahme aus organisatorischen Gründen nicht durchgeführt wird, werden vermutlich viele Hunde und Katzen ohne zwingenden Grund getötet.

Die Mehrzahl der Befunde ist ätiologisch nicht abgeklärt, insbesondere bleibt die Virusätiologie nicht-eitriger entzündlicher Prozesse Hypothese.

Abb. 6 Toxoplasmapseudozysten aus demselben Schafgehirn wie Abb. 5; HE; 800× (Öl)

Abb. 7 Staupe, Hund: eosinophiles Einschlußkörperchen in Astrozytenkern mit Kernwandhyperchromatose; HE; 800× (Öl)

Abb. 8 Hepatitis contagiosa canis (Fox encephalitis), Hund: basophiles Einschlußkörperchen in proliferierter Gefäßwandzelle HE; 800× (Öl)

Abb. 9 Massive eosinophile Meningitis, Hund; HE; 32×

Abb. 10 Parasitengranulom im Septum, Katze: Wilders Reticulin; 80×

Diese Feststellung ist deprimierend, nicht zuletzt auch deshalb, weil der große Anfall an Material, das zur Tollwutabklärung eingesandt wird, geeignet wäre, solchen Hypothesen näher auf den Grund zu gehen. Wie schon erwähnt, werden aber sämtliche Untersuchungen durch den schlechten Zustand des Materials erschwert. Ferner ist Forschung auf dem Gebiete der Virologie äußerst zeitaufwendig, so daß sie neben der täglichen Routinediagnostik zurückstehen muß. Die vorliegende Arbeit will lediglich darauf hinweisen, daß sich Tollwut klinisch häufig nicht von andern Krankheitsprozessen unterscheiden läßt und daß differentialdiagnostisch an viele andere Affektionen des ZNS gedacht werden muß.

Zusammenfassung

Von Januar 1968 bis September 1969 wurden insgesamt 285 Gehirne von zur Tollwutdiagnostik eingesandten Haustieren histologisch untersucht. Für jede Tierart werden die Veränderungen beschrieben, die bei Tollwut sowie in tollwutnegativen Fällen mit anderen Affektionen des ZNS gefunden wurden. Es wird darauf hingewiesen, daß vor allem bei Hund und Katze der Tollwutverdacht häufig schlecht begründet ist und daß zur Abklärung die in der Tierseuchenverordnung angeführte Beobachtungsperiode von 10 Tagen durchgeführt werden sollte, um voreilige Tötungen nach Möglichkeit zu vermeiden. Die klinische Diagnose der Tollwut ist nicht leicht, und es muß differentialdiagnostisch an eine ganze Reihe anderer Erkrankungen des ZNS gedacht werden.

Résumé

De janvier 1968 à septembre 1969, l'auteur a reçu 285 cerveaux d'animaux domestiques pour examen histologique en vue du diagnostic rabique. Il décrit pour chaque espèce animal les altérations provoquées par la rage; pour les cas d'origine non rabique, il décrit les altérations du système nerveux central dues à d'autres affections. Il constate que la suspicion de rage est souvent mal fondée, en particulier chez le chien et le chat; il estime que la période d'observation de 10 jours prévue par l'Ordonnance sur la police des épizooties devrait être mieux respectée, de manière à éviter une mise à mort prématurée. Le diagnostic de la rage n'est pas facile et, au point de vue du diagnostic différentiel, il faut penser à toute une série d'autres affections du système nerveux central.

Riassunto

Dal gennaio 1968 al settembre 1969 vennero esaminati istologicamente 285 cervelli di animali domestici nel quadro della diagnosi della rabbia. Per ogni specie vengono descritte le lesioni connesse alla rabbia, nonchè quelle del SNC riscontrate negli animali negativi. Si ricorda che, specialmente nel cane e nel gatto, il sospetto di rabbia è spesso insufficientemente motivato, e che dovrebbe esser eseguita la quarantena di 10 giorni prescritta dalla ordinanza federale sulle epizoozie, per evitare possibilmente uccisioni troppo precipitate. La diagnosi clinica della rabbia è non sempre facile, e dal punto di vista della diagnosi differenziale occorre pensare ad una serie di altre malattie del SNC.

Summary

285 brains of rabies suspected domestic animals were examined histologically. The lesions found in rabid and in non-rabid animals with other diseases of the CNS, are described for each species represented in this material. It is stressed that suspicion of

rabies is certainly very often poorly established, especially in dogs and cats and that an observation period of not less than 10 days should be recommended in order to avoid unjustified euthanasia. Clinical diagnosis of rabies is difficult and many other diseases of the CNS may cause similar symptoms.

Literatur

Berkmann R.N., Barner R.D., Morrill C.C., Langham R.F.: Bovine malignant catarrhal fever in Michigan. II. Pathology. Amer. J. Vet. Res. *21*, 1015–1027 (1960). – Blenden D.C.: Rabies in the domestic cat. Vet. Med. *56*, 339–341 (1961). – Brion A.: La rage chez les animaux. Méd. et Hyg. *24*, 307–309 (1966) und Schweiz. Arch. Tierheilkd. *108*, 388–396 (1966). – Dexler H.: Zur Diagnostik der Hundswuth. Prager med. Wschr. *24*, 37–38, 51–52 (1899). – Dobberstein J.: Über Veränderungen des Gehirns beim bösartigen Katarrhalfieber des Rindes. Dtsch. Tierärztl. Wschr. *49*, 867–871 (1925). – Dupont J.R. and Earle K.M.: Human rabies encephalitis. Neurology (Minneap.) *15*, 1023–1034 (1965). – Eichwald C. und Pitzschke H.: Die Tollwut bei Mensch und Tier. Fischer (Jena) 1967. – Fankhauser R. und Lackermeier S.: Cerebrale Nekrose bei Lämmern. Schweiz. Arch. Tierheilkd. *108*, 696–698 (1966). – Fankhauser R. und Luginbühl H.R.: Pathologische Anatomie des zentralen und peripheren Nervensystems der Haustiere. Parey (Berlin und Hamburg) 1968. – Hebel G.: Diagnose und Differentialdiagnose der Tollwut. Diss. Vet. Med., Freie Universität Berlin, 1960. – Hintermann J.: Considérations du praticien au sujet des récents cas de rage aus Pays-Bas. Schweiz. Arch. Tierheilkd. *105*, 326–336 (1963). – Hurst E.W. and Pawan J.L.: A further account of the Trinidad outbreak of acute rabic myelitis: Histology of the experimental disease. J. Path. Bakt. *35*, 301–321 (1932). – Iwamori H. und Yamagiwa S.: Neurohistologische Untersuchungen über die Encephalitis wutkranker Hunde. I. Histopathologischer Befund der mit Straßenvirus infizierten Hundegehirne. Jap. J. Vet. Sci. *7*; dt. Zusammenfassung; 114–115 (1945). – Iwanoff X., Chan-kuo Y., Shih-chieh F.: Über die toxische Encephalomalazie (Moldy corn poisoning) der Einhufer in China. Arch. exp. Vet. Med. *11*, 1035–1056 (1958). – Koestner A. and Cole C.R.: Neuropathology of ovine and bovine toxoplasmosis. Amer. J. Vet. Res. *22*, 53–66 (1961). – Lackermeier S.: Postvakzinale neurale Komplikationen nach Anwendung von Tollwutlebendvakzinen zur Schutzimpfung von Hunden. Schweiz. Arch. Tierheilkd. *108*, 581–590 (1966). – Markson L.M. and Terlecki S.: The aetiology of cerebrocortical necrosis. Brit. Vet. J. *124*, 309–315 (1968). – Pfeil L.: Beiträge zur klinischen Diagnostik der Tollwut. Mh. prakt. Tierheilkd. *29*, 252–276 (1919). – Püschner H.: Neurale Komplikationen infolge Vakzination mit inaktiviertem Tollwutimpfstoff nach vorausgegangener Staupeimmunisierung bei jungen Hunden. Schweiz. Arch. Tierheilkd. *110*, 191–197 (1968). – Rittenbach P.: Befunde bei zur Untersuchung auf Tollwut eingesandten Hunden und Katzen. Kleintierpraxis *11*, 224–228 (1966). – Sandersleben J.v.: Hirnrindennekrose beim Kalb. Eine vergleichend morphologische und pathogenetische Betrachtung. Schweiz. Arch. Tierheilkd. *108*, 285–303 (1966). – Schaaf J., Weidlich G. und Sturm G.: Beitrag zur Diagnose und Differentialdiagnose der Tollwut. Mh. prakt. Tierheilkd. *8*, 108–118 (1956). – Schieler W.: Beitrag zur Klinik der Tollwut des Hundes und der Katze. Tierärztl. Umschau *14*, 370–372 (1959). – Schnelle W.: Das verschiedenartige Bild der Tollwut beim Rind. Dtsch. Tierärztl. Wschr. *68*, 136–141 (1961). – Smith D.L.T.: Poisoning by sodium-salt – a cause of eosinophilic meningo-encephalitis in swine. Amer. J. Vet. Res. *18*, 825–850 (1957). – Széky A. und Szabo I.: Über die Diagnostik und Pathogenese der Kochsalzvergiftung von Schweinen und das Vorkommen der eosinophilzelligen Meningitis und Encephalitis. Acta Vet. hung. *12*, 319–341 (1962). – Wachendörfer G.: Zur Klinik der Tollwut bei Haustieren. Schweiz. Arch. Tierheilkd. *110*, 218–233 (1968). – Zunker M.: Über atypischen Verlauf von experimentellen Tollwutinfektionen. Mh. prakt. Tierheilkd. *5*, 2–8 (1953).