Zeitschrift: Schweizer Archiv für Tierheilkunde SAT : die Fachzeitschrift für Tierärztinnen und Tierärzte = Archives Suisses de Médecine Vétérinaire ASMV : la revue professionnelle des vétérinaires

Herausgeber: Gesellschaft Schweizer Tierärztinnen und Tierärzte

Band: 112 (1970)

Heft: 8

Artikel: Veränderungen im zentralen Nervensystem bei einem Fall von spastischer Parese des Rindes

Autor: Chomiak, M. / Szteyn, S.

DOI: https://doi.org/10.5169/seals-591452

Nutzungsbedingungen

Die ETH-Bibliothek ist die Anbieterin der digitalisierten Zeitschriften auf E-Periodica. Sie besitzt keine Urheberrechte an den Zeitschriften und ist nicht verantwortlich für deren Inhalte. Die Rechte liegen in der Regel bei den Herausgebern beziehungsweise den externen Rechteinhabern. Das Veröffentlichen von Bildern in Print- und Online-Publikationen sowie auf Social Media-Kanälen oder Webseiten ist nur mit vorheriger Genehmigung der Rechteinhaber erlaubt. Mehr erfahren

Conditions d'utilisation

L'ETH Library est le fournisseur des revues numérisées. Elle ne détient aucun droit d'auteur sur les revues et n'est pas responsable de leur contenu. En règle générale, les droits sont détenus par les éditeurs ou les détenteurs de droits externes. La reproduction d'images dans des publications imprimées ou en ligne ainsi que sur des canaux de médias sociaux ou des sites web n'est autorisée qu'avec l'accord préalable des détenteurs des droits. En savoir plus

Terms of use

The ETH Library is the provider of the digitised journals. It does not own any copyrights to the journals and is not responsible for their content. The rights usually lie with the publishers or the external rights holders. Publishing images in print and online publications, as well as on social media channels or websites, is only permitted with the prior consent of the rights holders. Find out more

Download PDF: 15.07.2025

ETH-Bibliothek Zürich, E-Periodica, https://www.e-periodica.ch

Lehrstuhl für Tier-Anatomie,
Veterinär-Fakultät, Landwirtschaftliche Hochschule, Lublin (Polen).
(Direktor: Professor Dr. M. Chomiak)

Veränderungen im zentralen Nervensystem bei einem Fall von spastischer Parese des Rindes

Von M. Chomiak und St. Szteyn

Die vorliegende Arbeit berichtet von einem Teil unserer Untersuchungen über retrograde Veränderungen am zentralen Nervensystem von Tieren, die an spastischer Parese der Hintergliedmaßen litten. Sie gibt die Resultate der Untersuchung des Zentralnervensystems bei einem achtmonatigen Bullen der schwarz-weißen Rasse, Fall Nr. 6 in unserer Serie derartiger Erkrankungen. Die klinischen Symptome des Tieres wurden von Lewandowski [7] beschrieben[1].

Material und Methoden

Untersucht wurden der Hirnstamm, subcorticale Teile des Telencephalons sowie Stücke des cervicalen, thoracalen und lumbalen Teiles des Rückenmarks. Das Material wurde in neutralisiertem Formalin fixiert, in Paraffin eingebettet und davon Schnitte von 15μ Dicke hergestellt. Die Schnitte wurden nach den Methoden von Einerson und Klüver-Barrera, zum Teil auch mit Hämatoxylin und Eosin gefärbt.

Resultate

Einzelne Zellen mit regressiven Veränderungen wurden in der Substantia reticularis der Medulla oblongata und der Brücke gefunden. Es handelte sich um große Vakuolen im Cytoplasma (Abb. 1). Diese vakuolisierten Zellen fanden sich auf beiden Seiten der Medulla oblongata. Sie gehörten zur Substantia reticularis magnocellularis und waren in den lateralen Teilen lokalisiert.

Degenerative Veränderungen fanden sich auch in den Zellen des Nucleus vestibularis lateralis. Gewisse Zellen dieses Kernes zeigten eine verringerte Anfärbbarkeit (Abb. 2). Das Cytoplasma dieser Zellen hatte keine deutliche Tigroidstruktur, sondern schien verwischt. Unter den Zellen dieses Kernes wiesen einzelne das Beginnstadium der Vakuolenbildung auf in Form von deutlich umrissenen hellen Flecken im Cytoplasma (Abb. 3). Die Zellen mit verminderter Anfärbbarkeit fanden sich im Nucleus vestibularis lateralis auf beiden Seiten der Medulla oblongata, die Zellen mit beginnenden Vakuolen wurden lediglich im rechten Nucleus vestibularis beobachtet.

[1] Die Autoren danken Professor M. Lewandowski, Direktor der chirurgischen Tierklinik, Landwirtschaftliche Hochschule, Lublin, für die Überlassung des Falles.

Außer diesen Veränderungen in den Nervenzellen fanden sich vereinzelte mikrogliale Infiltrationen in Medulla oblongata und Pons. Eine dieser Infiltrationen lag zwischen den Fasern des absteigenden Schenkels des VII. Hirnnervs (Abb. 4), eine andere über dem dorsolateralen Rande des Nucleus parasympathicus dorsalis der IX. und X. Hirnnerven. In der Medulla oblongata, das heißt in den beidseitigen Corpora restiformia, gab es Fasern mit ungewöhnlich großem Durchmesser (bis zu 40 μ; Abb. 5).

Im Mittelhirn lagen deutliche Veränderungen in den Zellen der roten Kerne vor. Es handelte sich dabei wiederum um Vakuolen verschiedener Größe, von kleinen (Abb. 6) zu besonders ausgedehnten (Abb. 7 und 8), offenbar verschiedene Entwicklungsstadien darstellend. Zellen mit derartigen Veränderungen wurden nur in der hinteren Hälfte dieser Kerne beobachtet (Pars magnocellularis). Genaue Berechnungen zeigten, daß im rechten Nucleus ruber diese regressiven Veränderungen 1,35% der Gesamtzahl der Nervenzellen dieses Kerns betrafen, und im linken 1,15%. Ventromedial vom zentralen Abschnitt des linken Nucleus ruber, unter der Kreuzung der Tractus rubrospinales, fand sich eine ausgedehnte mikrogliale Infiltration, gegliedert in zwei Teile (Abb. 10).

Mikrogliale Infiltrationen kamen auch in den subcorticalen Anteilen des Telencephalons vor, und zwar in wesentlich größerer Zahl. Sie waren lokalisiert im Nucleus caudatus, Putamen, Nucleus accumbens und in der Capsula interna und externa. Diese Infiltrationen waren ausgedehnter und zahlreicher in der rechten Hirnhälfte (Abb. 11 und 12).

Im Rückenmark waren keine Abweichungen der cyto- und myeloarchitektonischen Strukturen zu finden.

Diskussion der Resultate

Die Veränderungen im Zentralnervensystem des Bullen Nr. 6 waren vom gleichen Typ wie jene, die wir in den Gehirnen anderer Bullen mit spastischer Parese gefunden hatten (Protokoll-Nr. 2, 5, 8).

Gliale Infiltrationen in den subcorticalen Kernen des Telencephalons wurden auch von Christiansen und Christiansen [3] und Roztocil, Hrazdira und Fantis [10] bei Kälbern mit spastischer Parese beobachtet. Veränderungen im Zentralnervensystem bei kongenitaler spastischer Parese der Hintergliedmaßen beim Rind werden von Blood und Henderson [1] erwähnt, wobei sie sich auf Innes und Saunders [4] und Nielsen [9] berufen. Innes und Saunders [4] ihrerseits beziehen ihre Angaben aus der Arbeit von Christiansen und Christiansen [3]. Die Angaben von Blood und Henderson [1] vermitteln jedoch kein klares Bild der regressiven Veränderungen im Zentralnervensystem.

Das verhältnismäßig kleine Material (6 Gehirne von Bullen, die mit spastischer Parese behaftet waren), welches wir untersuchen konnten, ermöglicht es vorderhand nicht, einen kausalen Zusammenhang zwischen dem

Grad der Veränderungen im Zentralnervensystem und den klinischen Symptomen zu postulieren. Es ist zu hoffen, daß die Untersuchung eines größeren Materials von Tieren mit spastischer Parese sowie von Kontrolltieren die Beziehung dieser Läsionen zur Intensität der Symptome, Zahl der betroffenen Muskeln und Dauer der Krankheit klarstellen wird.

Das Vorkommen regressiver Veränderungen in den Zellen des Nucleus ruber und der Substantia reticularis und von Gliainfiltrationen in den subcorticalen Kernen und der Capsula interna und externa könnte, nach den allgemein geltenden physiologischen Auffassungen, durch die Tatsache erklärt werden, daß bei Haustieren diese Zentren eine inhibitorische Wirkung über die entsprechenden Bahnen auf die α- und γ-Neurone des Rückenmarks ausüben. Das Fehlen ihrer inhibitorischen Einwirkung auf die Neurone des Rückenmarks würde zu spastischen Kontraktionen der Muskulatur führen. Durch das Ungenügen dieser inhibitorischen Zentren kommt es zu einem Überwiegen des Tractus vestibulospinalis, welcher bekanntermaßen Stimuli zu den γ-Neuronen leitet und damit die Übermittlung von Impulsen in Muskelspindeln intensiviert. Dadurch werden die Neurone des Rückenmarks stimuliert, und sekundär kommt es zu spastischen Kontraktionen der Muskelfasern.

Beim kranken Tier wird dieser Vorgang verstärkt durch das Fehlen der stimulierenden Einflüsse, welche der Tractus reticulo-spinalis lateralis auf die inhibitorischen Neurone des Rückenmarks ausübt. Die Abwesenheit dieser Stimuli infolge pathologischer Veränderungen in den Zentren dieses Trakts schwächt die Tätigkeit der inhibitorischen Neurone des Rückenmarks, so daß die durch den Tractus vestibulospinalis und reticulo-spinalis ventralis stimulierten Neurone vermehrt tätig werden.

Zusammenfassung

Es wird über die Befunde im Hirnstamm, in den subcorticalen Anteilen des Telencephalons und in cervicalen, thoracalen und lumbalen Abschnitten des Rückenmarks eines Bullen (Nr. 6) mit Symptomen der spastischen Parese berichtet. Es fanden sich regressive Veränderungen in den Zellen des Nucleus ruber, der Substantia reticularis von Medulla oblongata und Pons und des Nucleus vestibularis lateralis, ferner mikrogliale Infiltrationen, vereinzelt in der Medulla oblongata und im Mesencephalon, zahlreich dagegen im Nucleus caudatus, Putamen, Nucleus accumbens, Capsula interna und Capsula externa.

Résumé

Les auteurs rapportent sur les résultats de l'examen du tronc cérébral, de la zone sous-corticale du télencéphale et des portions cervicale, thoracique et lombaire de la moelle épinière d'un taureau (No 6) présentant les symptômes d'une parésie spasmodique. Ils ont mis en évidence des modifications régressives dans les cellules du noyau rouge, de la substance réticulaire de la moelle allongée et du pont, ainsi que dans le noyau du vestibule latéral; ils ont également mis en évidence des infiltrations des oligodendroglies, rares dans la moelle allongée et dans le mesencéphale, nombreuses en

revanche dans le noyau caudé, le putamen, le nucleus accumbens, la capsule interne et externe.

Riassunto

Si riferisce su reperti nel tronco cerebrale, nella parte subcorticale del telencefalo e nella parete cervicale, toracale e lombare del midollo spinale di un toro (N. 6), con sintomi di paresi spastica. Si trovarono lesioni regressive nelle cellule del Nuclues ruber, della Substantia reticularis della Medulla oblongata e del Pons, e del Nucleus vestibularis lateralis, inoltre infiltrazioni oligodendrogliali, isolate nella Medulla oblongata e nel Mesencephalon, numerose invece nel Nucleus caudatus, Putamen, Nucleus accumbens, Capsula interna e Capsula externa.

Summary

Histological findings in the brain stem, subcortical part of the telencephalon and in sections of the cervical, thoracic and lumbar part of the spinal cord of a bull (Nr. 6) presenting symptoms of spastic paresis, are reported:

Regressive changes in cells of the nucleus ruber, substantia reticularis of the medulla and pons, and in the nucleus vestibularis lateralis; isolated microglali infiltrations in the medulla oblongata and mesencephalon, and numerous infiltrations of the same type in the caudate nucleus, putamen, nucleus accumbens, capsula interna and externa.

The significance and possible relationship of these findings with the syndrome of bovine spastic paresis is discussed.

Literatur

[1] Blood D.C., Henderson J.A.: Veterinary Medicine, Ballière, Tindall and Cox, London 1960. – [2] Chomiak M., Milart Z.: Neurohistologiczne zmiany w osrodkowym ukladzie nerwowym buhaja «Bosfor» w przypadku niedowladu spastycznego bydla. Med. Wet. im Druck. – [3] Christiansen E., Christiansen N.O.: Medfødt arvelig lamhed hos kalve. En klinisk og patologisk-anatomisk undersøgelse. Nord. vet. med. *4*, 861–878 (1952). – [4] Innes J.R.M., Saunders L.Z.: Diseases of the central nervous system of domesticated animals and comparisons with human neuropathology. Adv.vet.sci. *3*, 33–196, (1957). – [5] Lewandowski M., Chomiak M., Milart Z., Rutkowski A.: Przypadek niedowladu spastycznego bydla u buhaja. Med.Wet. *23*, 409–413 (1967). – [6] Lewandowski M., Chomiak M., Milart Z., Andrusiewicz M., Lugowski T.: Niedowlad spastyczny bydla u buhaja «Jupiter 185 g». Med.Wet. *24*, 613–617 (1968). – [7] Lewandowski M.: Formy kliniczne niedowladu spastycznego bydla. Med.Wet. *24*, 536–541 (1969). – [8] Lewandowski M., Szteyn S., Chomiak M.: Ein Fall von spastischer Lähmung (Paresis spastica) beim Tier. Wien.tierärztl.Mschr. *57*, 106–109 (1970). – [9] Nielsen J.: Arvelig lamhed hos kalve. Undersøgelser over medfødt arvelig lamhed i bag lemmerne hos kalve av Rød Danske Malkerace. Diss Kopenhagen, Danske Forlag, 1950. Ref. (Studies on congenital paraplegia of danish red calves): Vet.Bull. *24*, 216 (1954). – [10] Roztocil V., Hrazdira C., Fantis A.: Prispevek k diagnostice a etiologii t.zv. spasticke paresy panevnich koncetin skotu. Sbornik Vys. Skoly Zemed. a Lesnicke v Brne, *3*, 211–226 (1957).

Adresse der Autoren:

Professor Dr. M. Chomiak und Dr. St. Szteyn, Institut für Tieranatomie, Veterinärmedizinische Fakultät der landwirtschaftlichen Hochschule, ul. Akademicka Nr. 12, Lublin, Polen.

1

2

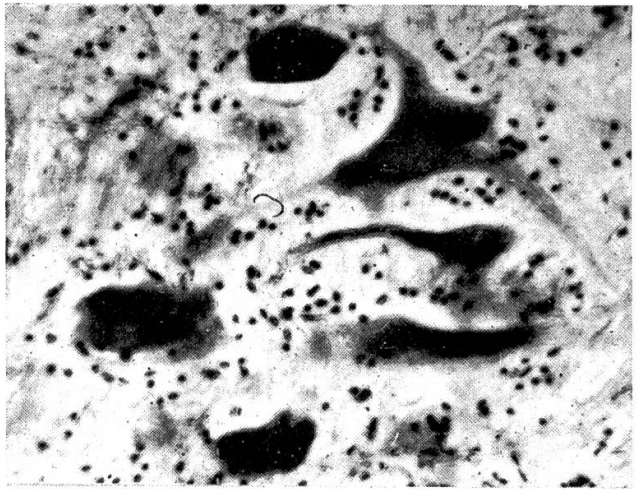

3

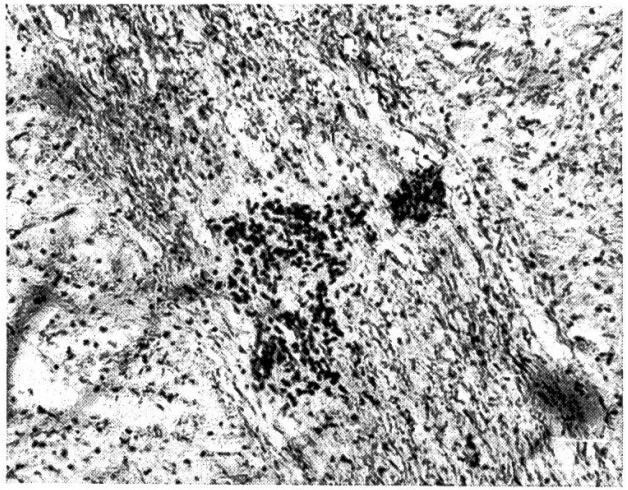

4

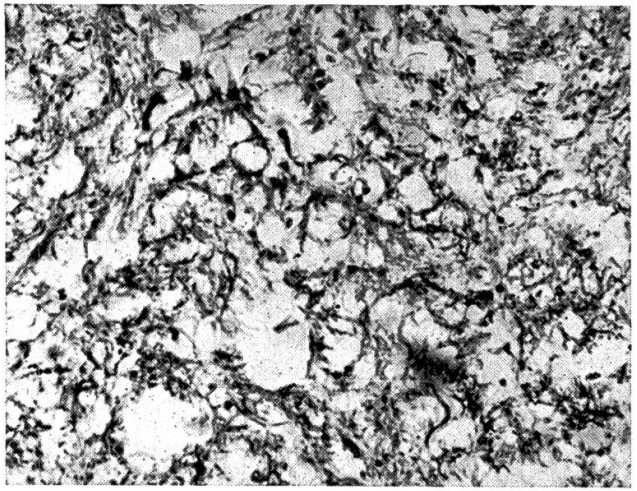

5

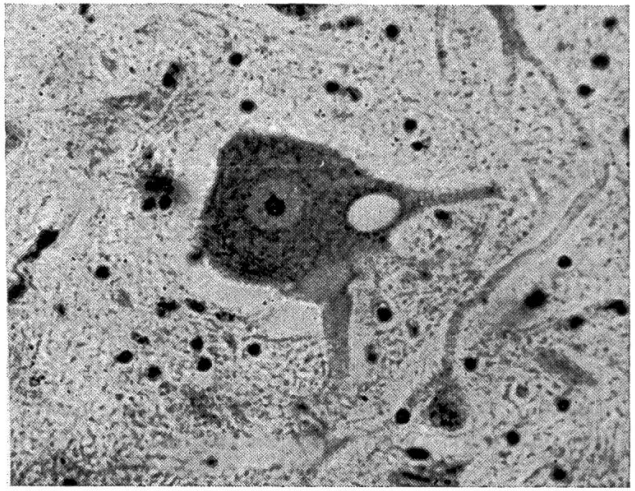

6

7

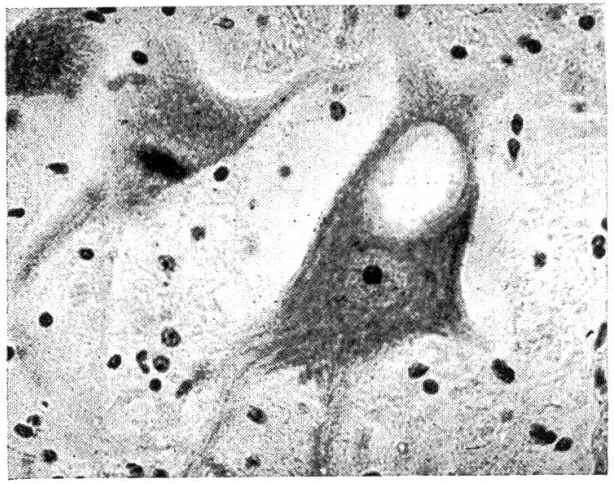

8

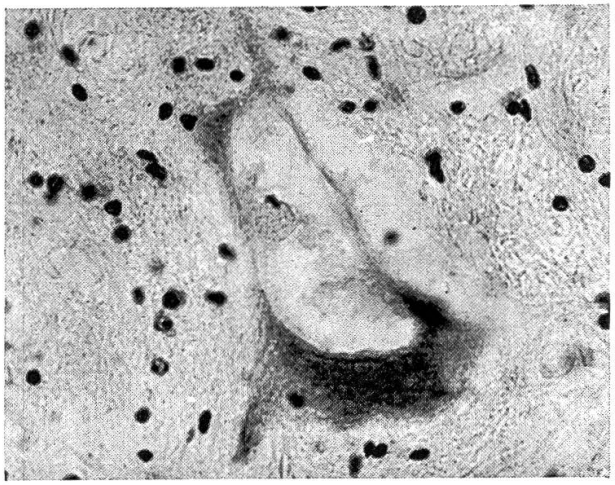

9

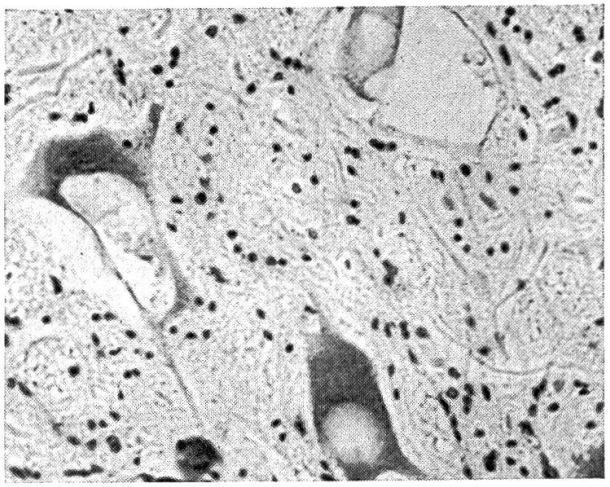

10

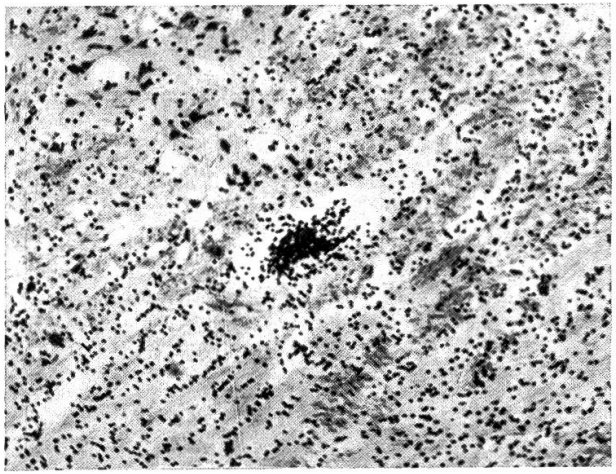

11

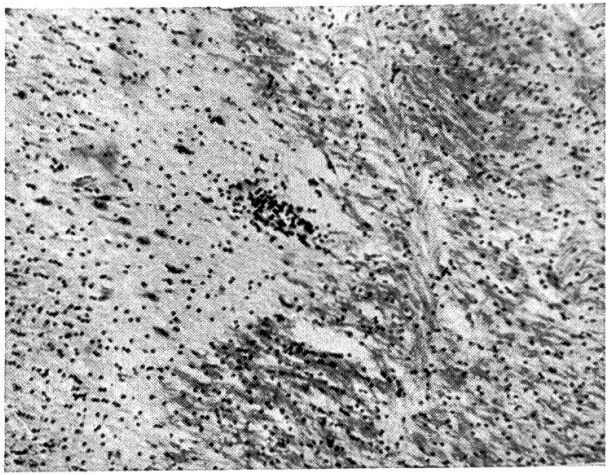

12

Abb. 1 Zelle der Substantia reticularis mit einer Vakuole. Klüver-Barrera, 350 x.
Abb. 2 Zellen des Nucleus vestibularis lateralis mit verminderter Anfärbbarkeit. Klüver-Barrera, 175 x.
Abb. 3 Zelle des Nucleus vestibularis mit kleiner Vakuole (Beginnstadium). Klüver-Barrera, 350 x.
Abb. 4 Gliale Infiltration zwischen den Fasern des absteigenden Schenkels von N. VII. Klüver-Barrera, 90 x.
Abb. 5 Schnitt durch Nervenfasern mit ungewöhnlich großem Durchmesser im Corpus restiforme. Klüver-Barrera, 175 x.
Abb. 6, 7, 8 Zellen des Nucleus ruber mit Vakuolen. Einersons Gallocyanin, 350 x.
Abb. 9 Zellen des Nucleus ruber mit Vakuolen in verschiedenen Stadien. Einersons Gallocyanin, 175 x.
Abb. 10 Gliale Infiltration im ventro-medialen Teil des Nucleus ruber. Einersons Gallocyanin, 90 x.
Abb. 11 Gliale Infiltration in der Capsula interna. Klüver-Barrera, 90 x.
Abb. 12 Gliale Infiltration zwischen Nucleus caudatus und Capsula interna. Klüver-Barrera, 90 x.

La trypanosomiase africaine. Rapport d'un Comité mixte d'experts FAO/OMS. Organisation mondiale de la Santé: Série de Rapports techniques, 1969, No 434, 84 pages. Prix: Fr. 4.–. Liegt auch in englischer Sprache vor.

Noch immer stellt die Trypanosomiasis in den afrikanischen Ländern südlich der Sahara ein gesundheitliches und wirtschaftliches Problem dar. Der vorliegende Bericht eines Expertentreffens vom November 1968 in Genf gibt einen Überblick über den gegenwärtigen Stand der Kenntnisse von dieser Krankheit.

Der erste (und ausführlichste) Abschnitt behandelt die geographische Verbreitung der Erkrankung bei Mensch und Tier sowie das Vorkommen der Überträger. Für jedes Land sind Bevölkerungszahl, Größe des Rinderbestandes und Angaben über die Situation der menschlichen Schlafkrankheit sowie der Trypanosomiasis der Haus- und Wildtiere mitgeteilt. Weitere Kapitel behandeln Epidemiologie und epidemiologische Untersuchungsmethoden, Chemotherapie und Chemoprophylaxe, Immunisierung und Bekämpfung der Überträger. In Tabellenform («Annexes 1–12») sind die in Afrika vorkommenden Glossina-Arten zusammengestellt, Auszüge aus der neuen Klassifikation der Trypanosomen (nach C.A. Hoare 1966) abgedruckt, die immunbiologischen Untersuchungsmethoden kritisch abgehandelt und die bei Mensch und Tier in Afrika gebrauchten trypanoziden Medikamente aufgeführt.

Mit Besorgnis wird ein Wiederaufflammen der Schlafkrankheit in einigen endemischen Gebieten konstatiert – teilweise in Verbindung mit Bevölkerungsbewegungen infolge politischer Ereignisse – und auf das Auftreten therapieresistenter Trypanosomenstämme verwiesen. Das gesamte Trypanosomiasis-Problem in Afrika erfordert grundlegende neue Forschungen und eine verbesserte internationale Zusammenarbeit.

B. Hörning, Bern