Augenveränderungen bei blind geborenen Braunviehkälbern

Autor(en): **Geyer, H. / Morel, J. / Lauvergne, J.J.**

Objekttyp: **Article**

Zeitschrift: **Schweizer Archiv für Tierheilkunde SAT : die Fachzeitschrift für Tierärztinnen und Tierärzte = Archives Suisses de Médecine Vétérinaire ASMV : la revue professionnelle des vétérinaires**

Band (Jahr): **116 (1974)**

Heft 3

PDF erstellt am: **27.05.2024**

Persistenter Link: https://doi.org/10.5169/seals-591027

Nutzungsbedingungen

Die ETH-Bibliothek ist Anbieterin der digitalisierten Zeitschriften. Sie besitzt keine Urheberrechte an den Inhalten der Zeitschriften. Die Rechte liegen in der Regel bei den Herausgebern.
Die auf der Plattform e-periodica veröffentlichten Dokumente stehen für nicht-kommerzielle Zwecke in Lehre und Forschung sowie für die private Nutzung frei zur Verfügung. Einzelne Dateien oder Ausdrucke aus diesem Angebot können zusammen mit diesen Nutzungsbedingungen und den korrekten Herkunftsbezeichnungen weitergegeben werden.
Das Veröffentlichen von Bildern in Print- und Online-Publikationen ist nur mit vorheriger Genehmigung der Rechteinhaber erlaubt. Die systematische Speicherung von Teilen des elektronischen Angebots auf anderen Servern bedarf ebenfalls des schriftlichen Einverständnisses der Rechteinhaber.

Haftungsausschluss

Alle Angaben erfolgen ohne Gewähr für Vollständigkeit oder Richtigkeit. Es wird keine Haftung übernommen für Schäden durch die Verwendung von Informationen aus diesem Online-Angebot oder durch das Fehlen von Informationen. Dies gilt auch für Inhalte Dritter, die über dieses Angebot zugänglich sind.

Ein Dienst der *ETH-Bibliothek*
ETH Zürich, Rämistrasse 101, 8092 Zürich, Schweiz, www.library.ethz.ch

http://www.e-periodica.ch

Schweiz. Arch. Tierheilk. *116*, 147–153, 1974

Aus dem Veterinär-Anatomischen Institut der Universität Zürich
(Stellvertr. Direktor: Prof. Dr. H. Stünzi), dem
Institut für Tierzucht der Universität Zürich
(Direktor: Prof. Dr. H.U. Winzenried) und dem
Département de Génétique animale, C.N.R.Z., Jouy-en-Josas, France
(Directeur: Dr. B. Vissac).

Augenveränderungen bei blind geborenen Braunviehkälbern

von H. Geyer[1], J. Morel, J.J. Lauvergne und H.U. Winzenried

A. Einleitung

Bei der *Schweizer Braunviehrasse* treten seit einigen Jahren Fälle von angeborener Blindheit auf. So berichtete Weber (1960) über 25 Fälle von angeborener Hornhauttrübung beim Kalb. Nach seinen Beobachtungen soll dieses Augenleiden vererbt worden sein. Leider sind bis zum Jahr 1972 keine weiteren Untersuchungen auf diesem Gebiet durchgeführt worden.

Das erneute Auftreten von Blindheit bei mehreren Kälbern während der Kalbesaison 1971/72 in der schon von Weber (1960) erwähnten Viehzuchtgenossenschaft H. veranlasste die oben genannten Institute, die angeborene Blindheit beim *Schweizer Braunvieh* näher zu untersuchen (Winzenried, 1972).

Die blind geborenen Kälber haben im allgemeinen ein stark vermindertes Geburtsgewicht und werden wegen schlechter Gewichtszunahme meistens schon vorzeitig im Alter von 3 bis 4 Wochen geschlachtet. Die Kälber mit angeborener Blindheit zeigen oftmals auch eine deutliche Verkürzung des Schwanzes.

In der vorliegenden Arbeit soll im wesentlichen nur auf die anatomisch-histologischen Veränderungen der Augen eingegangen werden.

B. Material und Methoden

Vom 1. Januar 1972 bis 15. Oktober 1973 wurden 147 Fälle von angeborener Blindheit bei *Braunviehkälbern* den Untersuchern gemeldet. Von diesen gemeldeten Fällen konnte bei 16 Tieren eine Untersuchung der Augen durchgeführt werden[2].

Im allgemeinen kamen nur die Köpfe der geschlachteten Kälber zur Unter-

---

[1] Adresse: Dr. H. Geyer, Winterthurerstrasse 260, CH-8057 Zürich.

[2] Wir danken dem *Schweizerischen Verband für künstliche Besamung* (F. Junker) sowie Dr. P.F. und den Vertretern der Viehzuchtgenossenschaft H. (H.S. und H.A.) und allen Züchtern, die durch ihre bisherige Mitarbeit bei der Abklärung der Augenerkrankung mitgeholfen haben.

suchung (14 Fälle); 2 Kälber wurden lebend aufgekauft und nach der Befunderhebung geschlachtet.

Die Augen wurden zunächst im auffallenden Licht betrachtet; nach Exstirpation wurden sie durch Einstich in die hintere Augenkammer mit 4%igem Formalin injiziert und ebenfalls in 4%iges Formalin eingelegt. Nach einigen Tagen konnten die durch Formalin fixierten Bulbi eröffnet werden, wobei besonders auf die Form der Linse geachtet wurde.

Von 14 Kälbern (die beiden übrigen zeigten leichte autolytische Augenveränderungen) wurden die Linsen sowie Korneastückchen mit Iris und Ziliarkörper im Bereich des Angulus iridocornealis histologisch untersucht[1]. Der Angulus iridocornealis wurde in Paraffin eingebettet. Bei Tieren mit Hornhauttrübung wurde die für histologische Untersuchungen bestimmte Hornhautprobe im Trübungsbereich entnommen.

Die Linsen wurden entweder mit dem Gefriermikrotom oder nach Metacrylateinbettung geschnitten. Zum besseren Vergleich wurden normale Linsen von einem neugeborenen Kalb sowie von 10 Schlachtkälbern und 4 Kühen ebenfalls histologisch untersucht.

Von 10 Kälbern wurden auch Retinastücke mit zugehöriger Chorioidea und Sklera nach Paraffineinbettung geschnitten, um eventuell vorhandene angeborene oder erworbene Veränderungen auch an diesem Teil des Auges feststellen zu können.

Alle Schnitte wurden mit Hämalaun-Eosin oder nach Masson-Goldner gefärbt.

---

[1] Für die Anfertigung der histologischen Schnitte danken wir Frl. K. Basler und Frau H. Lachowicz sowie dem Vet.-Pathologischen Institut Zürich (Direktor: Prof. Dr. H. Stünzi) für die Überlassung des Dünnschnittmikrotoms.

Abb. 1 Auge des blind geborenen Kalbes CH 0106, aufgenommen im Alter von 3 Wochen. – Stark getrübte und deformierte Linse.

Abb. 2 Ausschnitt aus der normalen Linse eines Schlachtkalbes. – Sagittalschnitt nach Metacrylateinbettung. Linsenzellen zwiebelschalenartig und parallel angeordnet. Färbung: Hämalaun-Eosin. Vergrösserung: 110:1.

Abb. 3 Sagittalschnitt durch den Linsenäquator der normalen Linse eines Schlachtkalbes. Metacrylateinbettung. Färbung: Hämalaun-Eosin. Vergrösserung: 110:1. a) Linsenkapsel; b) vorderes Linsenepithel; c) Linsenzellen mit Kernen.

Fig. 1 Œil du veau CH 0106 à l'âge de 3 semaines. – Cristallin fortement opacifié et déformé.

Fig. 2 Coupe dans le cristallin normal d'un veau de boucherie témoin. – Coupe sagittale après inclusion dans la métacrylatéine. Cellules du cristallin ordonnées selon une structure lamellaire. Coloration: Hémalun Eosine. Grossissement: 110:1.

Fig. 3 Coupe sagittale à travers l'équateur du cristallin normal d'un veau de boucherie témoin. Inclusion dans la métacrylatéine. Coloration: Hémalun Eosine. Grossissement: 110:1. a) capsule; b) épithélium antérieur; c) cellules avec noyaux.

1

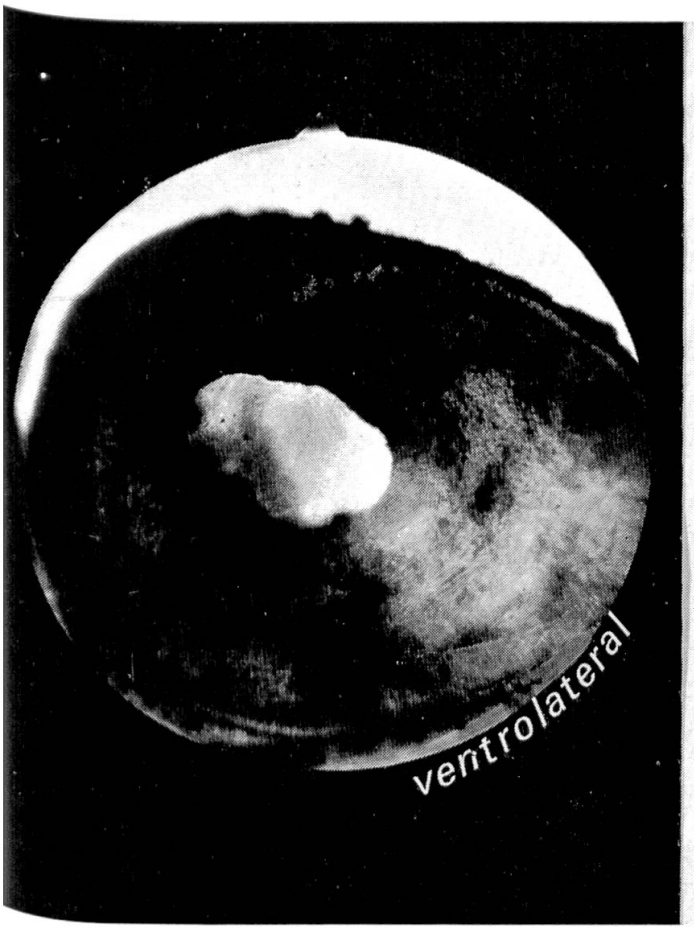

2



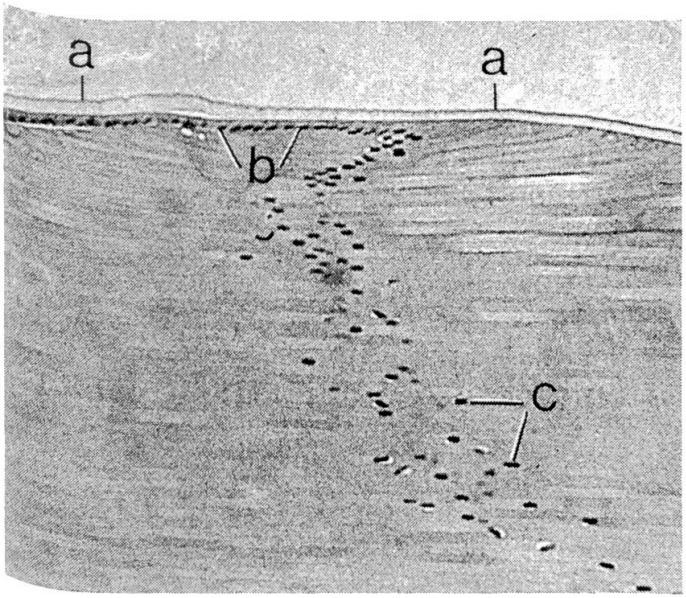

3

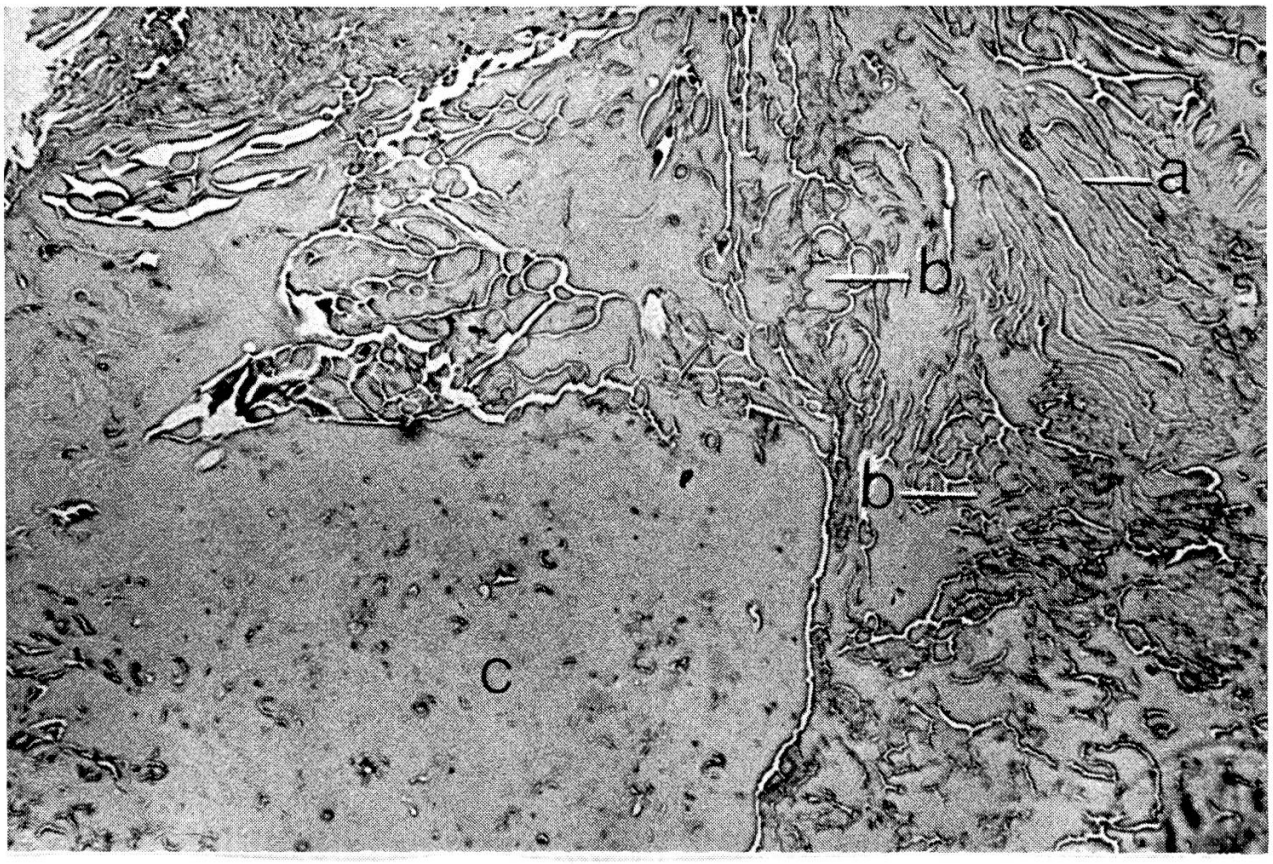

4

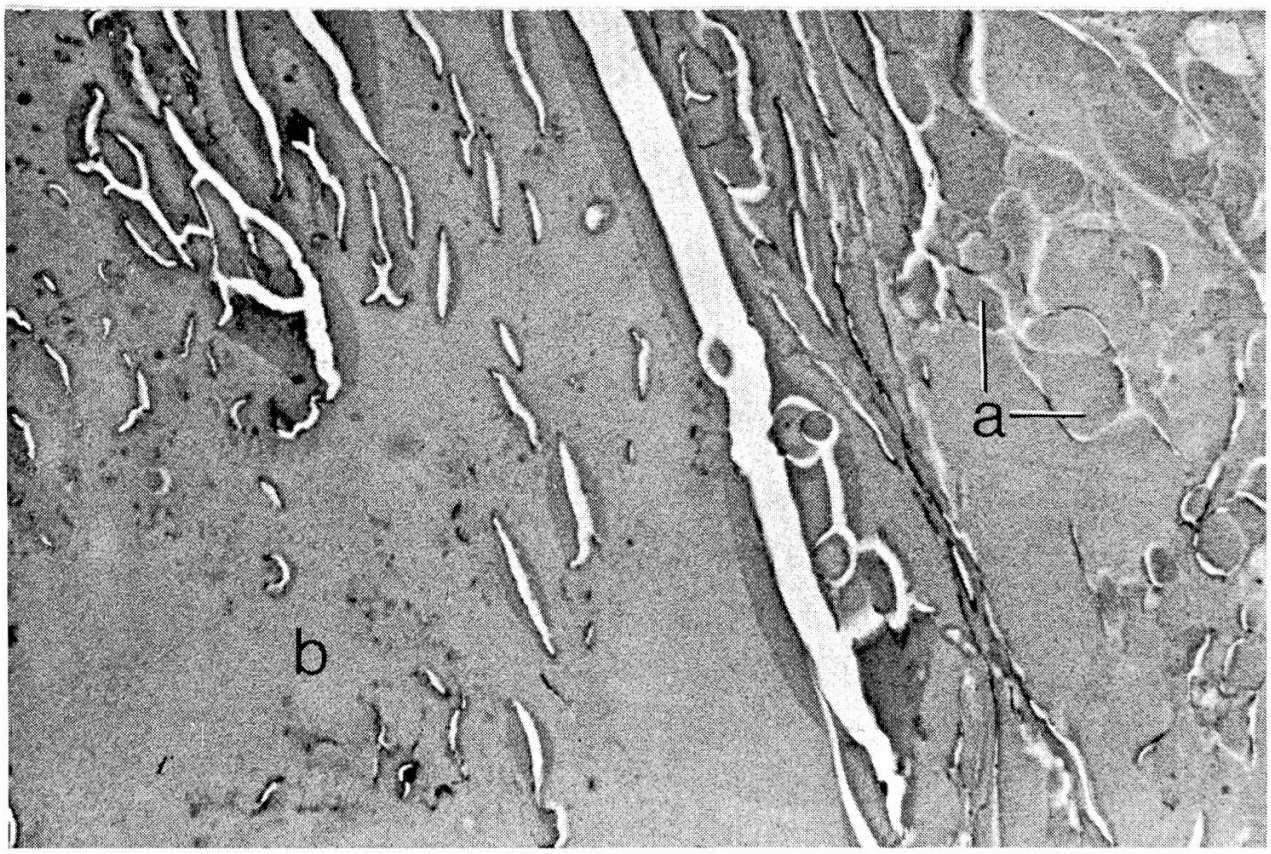

5

Makroskopische Befunde

Bei allen 16 Kälbern war schon makroskopisch an beiden Augen eine deutliche Linsentrübung zu erkennen, die als *Cataracta binocularis congenita* zu bezeichnen ist (Abb. 1)[3]. Nach Eröffnung der fixierten Augen wurden meistens stark geschrumpfte und vollständig deformierte Linsen vorgefunden. Die Form der getrübten Linsen war bei 6 Tieren im linken und rechten Auge verschieden. Entgegen dem Verhalten normaler Linsen, bei welchen die Hinterfläche (proximale Fläche) stärker gekrümmt ist als die Vorderfläche (distale Fläche), hatten 3 der getrübten Linsen eine stärker gekrümmte Vorderfläche. Gelegentlich war die Iris mit der Linse verklebt (hintere Synechie), was eine unvollständige Pupillenöffnung zur Folge hatte.

An der Hornhaut konnten bei 10 Kälbern nur partielle, wölkchenartige Trübungen festgestellt werden. Die Defekte betrafen in der Regel nur kleinere, lokal begrenzte Hornhautbezirke. Die fleckig-getrübten Stellen waren entweder mehr peripher in Nähe des Korneo-Skleralfalzes oder auch mehr zentral in Nähe der Pupillenöffnung zu finden. Die Lokalisation der getrübten Hornhautabschnitte war am linken und am rechten Auge meist verschieden. Die übrigen Hornhautzonen dieser Kälber waren klar und durchsichtig. Nur bei 2 Tieren wurde eine diffuse Hornhauttrübung beobachtet, und lediglich bei 4 Kälbern wurde eine normale Hornhaut vorgefunden.

An den übrigen Augenabschnitten konnten keine weiteren pathologischen Veränderungen festgestellt werden. Bei 3 Kälbern mit kombinierter Hornhaut- und Linsentrübung wurde ausserdem von den Besitzern eine Schwanzverkürzung gemeldet. Eine zusammenfassende Darstellung der Anomalien an Augen und Schwanz wird in Tabelle 1 gegeben.

---

[3] Abb. 1 wurde uns in dankenswerter Weise von Herrn Dr. A. Krähenmann überlassen, für die übrigen Fotoarbeiten danken wir Herrn A. Mahler und Frau A. Hug.

Abb. 4 Sagittalschnitt durch eine deformierte Linse des blind geborenen Kalbes CH 0111. – Metacrylateinbettung. Färbung: Hämalaun-Eosin. Vergrösserung: 50:1. a) wenige normale Linsenzellen; b) schollig zerfallene Linsenzellen; c) hyalin-amorphe Masse aus zerfallenen Linsenzellen mit wenigen Faserresten.

Abb. 5 Ausschnittsvergrösserung einer Linse des blind geborenen Kalbes CH 0111. – Metacrylateinbettung. Färbung: Masson Goldner. Vergrösserung: 133:1. a) schollig zerfallene Linsenzellen; b) hyalin-amorphe Masse aus zerfallenen Linsenzellen mit wenigen Faserresten.

Fig. 4 Coupe sagittale à travers le cristallin déformé du veau CH 0111. – Inclusion dans la métacrylatéine. Coloration: Hémalun Eosine. Grossissement: 50:1. a) peu de cellules normales; b) cellules désagrégées; c) masse amorphe de cellules désagrégées avec peu de restes de fibres.

Fig. 5 Détail du cristallin du veau CH 0111. – Inclusion dans la métacrylatéine. Coloration: Masson Goldner. Grossissement: 133:1. a) cellules désagrégées; b) masse amorphe de cellules désagrégées avec peu de restes de fibres.

Tab. 1 Anomalien bei 16 blind geborenen Braunviehkälbern. – Anomalies chez 16 veaux bruns des Alpes nés aveugles.

Veränderungen	Zahl der Tiere
Isolierte Linsentrübung	4
Linsentrübung mit diffuser Korneatrübung	1
Linsentrübung mit diffuser Korneatrübung, kombiniert mit Schwanzverkürzung	1
Linsentrübung mit partieller Korneatrübung	8
Linsentrübung mit partieller Korneatrübung, kombiniert mit Schwanzverkürzung	2
Linsentrübungen total	16

D. Mikroskopische Befunde

Die *normalen Linsen* der zum Vergleich mit untersuchten Augen von Kälbern und Kühen zeigen in der Peripherie deutlich die zwiebelschalenartige Aneinanderlegung der Linsenzellen, die auch Linsenfasern genannt werden (Abb. 2). Die Linsenfasern sind unter sich durch Kittsubstanz verbunden. In der Nähe des Linsenäquators sind die Linsenfasern oft etwas blasser oder schwach basophil gefärbt und lassen noch Zellkerne erkennen (Abb. 3/c). Gegen das Linsenzentrum zu werden die Linsenfasern kernlos (vgl. Abb. 2), die Schalenstruktur wird immer undeutlicher.

Die Linse ist vorne (distal) und hinten (proximal) von der glasig-homogenen Linsenkapsel überzogen (Abb. 3/a), unter welcher auf der Vorderseite das platte bis kubische Linsenepithel (Abb. 3/b) zu sehen ist.

Die *getrübten und deformierten Linsen* hatten eine wesentlich weichere Konsistenz und waren besser zu schneiden als normale Linsen. Bei allen getrübten Linsen waren Degenerationen der Linsenfasern zu erkennen. Je stärker die Linsen deformiert waren, desto grösser war der Anteil der degenerierten Linsenzellen und desto geringer die Zahl der noch vorhandenen normalen Linsenfasern. Die veränderten Linsenzellen zeigten im allgemeinen einen scholligen (Abb. 4/b; 5/a), seltener einen griesig-körnigen Zerfall. Die zerfallenen Linsenfasern waren zum Teil schon zu einer hyalin-amorphen Masse zusammengeflossen (Abb. 4/c; 5/b), in welcher noch einige ungeordnete Faserreste sichtbar waren.

An der *Kornea* von 8 Kälbern wurde im Bereich der getrübten Stellen nur eine leichte Auflockerung der Faserstruktur in der Propria corneae festgestellt; die untersuchten Korneabezirke der übrigen Tiere waren unverändert.

An den untersuchten *Retina*stückchen, die in der Regel aus der Pars optica retinae entnommen wurden, waren die Nervenzellen der äusseren und der inneren Körnerschicht sowie in der Ganglienzellschicht gut erhalten. Die Schicht der Stäbchen und Zapfen sowie die an Nervenfasern reichen Schichten (äussere und

innere plexiforme Schicht, Optikusfaserschicht) wirkten etwas aufgelockert und zerrissen. Diese Veränderungen können autolytisch oder mechanisch bedingt sein. Wegen des Transportes konnten die Kälberaugen im allgemeinen erst mehrere Stunden post mortem fixiert werden, was sich auf die hochempfindliche Retina besonders nachteilig auswirken musste. Ausserdem ist zu berücksichtigen, dass die von uns vorgenommene Ablösung der Retina meist nicht zwischen Retina und Chorioidea, sondern zwischen den äussersten beiden Schichten der Retina, d.h. dem Pigmentepithel und der Schicht der Stäbchen und Zapfen, erfolgte.

An den histologisch untersuchten Stellen von *Iris*, *Ziliarkörper*, *Chorioidea* und *Sklera* waren keine pathologischen Veränderungen nachzuweisen.

E. Diskussion

Zur Diskussion der eigenen Befunde sei zunächst auf einige Literaturstellen verwiesen, die 1. angeborene Hornhauttrübungen und 2. angeborene Linsentrübungen beim Rind berücksichtigen.

Rosenberger (1955), Cohrs (1955) und Breuer (1957) beschreiben eine rezessiv vererbte *Hornhauttrübung (Leucoma corneae binocularis hereditaria)* bei *deutschen schwarzbunten Niederungsrindern.* Bei dieser Erkrankung lag nach Cohrs (1955) ein Ödem der *Propria corneae* vor, welches zu einer starken Auflockerung der bindegewebigen Faserbündel führte.

Deas (1959) beobachtete bei *britischen Friesenrindern* erbliche Hornhauttrübungen, bei welchen er ähnliche pathologisch-histologische Veränderungen wie Cohrs (1955) fand. Die blinden *Friesenkälber* gingen letztlich alle auf einen Stier zurück.

Nach Weber 1960) entsprechen die Hornhautveränderungen beim *Schweizer Braunvieh* im wesentlichen denjenigen Befunden, die von Rosenberger (1955) und Cohrs (1955) am *schwarzbunten Niederungsrind* gezeigt wurden.

Über angeborene *Linsentrübungen (Cataractae congenitae)* berichten Saunders und Fincher (1951), Gibbons et al. (1970), sowie Gelatt (1971). Gelatt verweist auf ältere Autoren, nach welchen beidseitig kongenitale Linsentrübungen bei den Rassen *Jersey*, *Herford* und *Holstein-Friesian* vorkamen. Nach Gregory et al. (1943) und Gillmann (1955) sowie nach Saunders und Fincher (1951) werden angeborene Katarakte bei Jerseys einfach autosomal und rezessiv vererbt.

Carter (1960) paarte einen an Hornhauttrübung erkrankten *neuseeländischen Friesenstier* mit *Jerseykühen.* Auf 61 Nachkommen erhielt er 32 Kälber mit Augenveränderungen, wobei diese von Hornhauttrübungen bis zu Linsentrübungen variierten.

Gibbons (1970) beobachtete bei 3 neugeborenen *Shorthornkälbern* sogar völliges *Fehlen der Linse (Aphakia congenitalis).*

Bei 12 von 16 untersuchten *Braunviehkälbern* wurde von uns eine Kombination von Linsentrübungen und Hornhauttrübungen gefunden.

Vergleicht man die eigenen Ergebnisse mit den Befunden von Weber (1960), so fällt auf, dass bei unserem Krankengut aus den Jahren 1972/73 die Linsentrübungen der blind geborenen *Braunviehkälber* eindeutig im Vordergrund stehen, während Weber (1960) nur von angeborenen Hornhauttrübungen berichtete. Möglicherweise wurde bei den von Weber (1960) beschriebenen Fällen, die etwa zu ⅓ aus der Viehzuchtgenossenschaft H. stammten, zu wenig auf Linsentrübungen geachtet. Ausserdem lässt die alleinige Untersuchung der Augen im auffallenden Licht bei vollständiger Hornhauttrübung eine gleichzeitig bestehende Linsentrübung nicht erkennen.

Die meist nur partiellen Hornhauttrübungen unserer Tiere würden den Sehvorgang nur wenig oder nicht beeinträchtigen. An den getrübten Korneastellen war im histologischen Schnitt nur eine geringgradige Auflockerung der *Propria corneae* zu sehen, wogegen Cohrs (1955) bei der congenitalen Hornhauttrübung des *schwarzbunten Niederungsrindes* eine starke Ödematisierung und Auflockerung der *Propria corneae* beobachtete.

Da die Linsen der blinden *Braunviehkälber* grösstenteils hochgradig geschrumpft und deformiert waren und deutlichen Faserzerfall zeigten, muss erwogen werden, ob nur Kälber mit hochgradigen Augenveränderungen zur Untersuchung eingeschickt wurden. Zur weiteren Abklärung der angeborenen Blindheit wäre es daher wichtig, dass der praktizierende Tierarzt bei der Beobachtung solcher Fälle möglichst auf der Kälberkarte notiert, ob eine Linsentrübung oder eine partielle oder vollständige Hornhauttrübung vorliegt. Die Untersuchung mit der Taschenlampe lässt die Verhältnisse im allgemeinen klar erkennen. Dabei kann, wie oben erwähnt, eine Linsentrübung nur durch eine starke, vollständige Hornhauttrübung verdeckt werden.

In dieser Arbeit wurden nur die Augenveränderungen näher berücksichtigt. Es wäre aber ebenso wichtig, aus der Praxis gegebenenfalls Mitteilungen über weitere Missbildungen am Körper der blind geborenen Kälber zu erhalten. Die häufiger beobachtete Schwanzverkürzung der Kälber gibt einen Hinweis auf mögliche Schäden an der Wirbelsäule dieser Tiere. Über die Ätiologie der angeborenen Blindheit des *Schweizer Braunviehs* soll in einer anderen Arbeit (Morel, in Vorbereitung) berichtet werden.

Zusammenfassung

In den Jahren 1972/73 wurden 147 Fälle von angeborener Blindheit beim *Schweizerischem Braunvieh* gemeldet. Bei der Untersuchung der Augen von 16 Tieren wurde in allen Fällen beidseitig eine getrübte sowie meist stark geschrumpfte und deformierte Linse *(Cataracta binocularis congenita)* mit starkem Zerfall der Linsenfasern gefunden. Als Nebenbefund wurden Hornhauttrübungen festgestellt, die aber im allgemeinen geringgradig und nur partiell waren. Ausserdem wurden bei 3 von 16 Tieren zusätzlich Schwanzverkürzungen gemeldet.

Résumé

Dans le courant des années 1972/73, on a recensé 147 cas de cécité congénitale en race *brune des Alpes de Suisse*. Lors de l'examen des yeux de 16 animaux, on a observé dans

tous les cas une opacité des deux cristallins avec en général une forte déformation de ceux-ci *(Cataracta binocularis congenita)* et une désagrégation importante de leurs fibres. Comme manifestation annexe, on a constaté des opacités de la cornée qui cependant étaient, en général, légères et seulement partielles. En outre, chez 3 des 16 animaux, on a recensé un raccourcissement de la queue.

Riassunto

Negli anni 1972/73 vennero annunciati 147 casi di cecità congenita nel *bestiame bovino svizzero di razza bruna*. L'esame degli occhi di 16 animali permise di constatare in tutti i casi la presenza bilaterale di una lente opaca, spesso molto aggrinzita e deformata *(Cataracta binocularis congenita)*, con abbondante disfacimento delle fasi della lente. Come reperto occasionale si notarono opacità della cornea, in generale di debole entità e solo parziali. Inoltre in tre su sedici animali si constatò un raccorciamento della coda.

Summary

In 1972/73 147 cases of congenital blindness were reported among *Swiss Brown Cattle*. Examination of the eyes of 16 of these animals showed in every case that the lenses of both eyes were cloudy and in most cases shrunken and deformed *(Cataracta binocularis congenita)* with serious dissolution of the lens tissue. A subsidiary finding was opaqueness of the cornea, but this was mostly slight and only partial. 3 of the 16 animals were also reported to have abnormally short tails.

Literaturverzeichnis

Breuer H.G.: Erbanalytische Erhebungen hinsichtlich der Hornhauttrübung bei Kälbern. Diss. Hannover 1957. – Carter A.H.: An inherited blindness (cataract) in cattle. Proc. N.Z. Soc. Anim. Prod. S. 108 (1960). – Cohrs P.: Zur Histopathologie der erbbedingten Trübung der Hornhaut des Rindes. Deutsch. Tierärztl. Wschr. *62*, 82–83 (1955). – Deas D.W.: A note on hereditary opacity of the cornea in *British Friesian* cattle. Vet. Rec. *71*, 619–620 (1959). – Gelatt K.N.: Cataracts in cattle. J. Amer. Vet. Med. Ass. *159*, 195–200 (1971). – Gibbons W.J., Catcott E.J. and Smithcors J.E.: The eye and its adnexa. In Bovine medicine and surgery and health management. American Veterinary Publications Inc. 619–621 (1970). – Gilman J.P.W.: Inherited developmental defects in cattle. Proc. Amer. Vet. Med. Ass., S. 49–53 (1955). – Gregory P.W., Mead S.W. and Regan W.M.: A congenital hereditary eye defect of cattle. J. Hered. *34*, 125–128 (1943). – Morel J.: (in Vorbereitung). – Rosenberger G.: Über eine erbbedingte Trübung der Hornhaut beim Rind (Leucoma corneae binocularis hereditaria). Deutsch. Tierärztl. Wschr. *62*, 81–82 (1955). – Saunders L.Z. and Fincher M.G.: Hereditary multiple eye defects in grade *Jersey* calves Cornell Vet. *16*, 351–366 (1951). – Weber W.: Blinde Kälber bei einer schweizerischen Rinderrasse. Schweiz. Arch. Tierheilk. *102*, 15–18 (1960). – Winzenried H.-U.: Angeborene Blindheit beim Kalb. Schweiz. Arch. Tierheilk. *114*, 449–450 (1972).