Erfolgreiche Therapie eines Adamantinoms bei einem Rind

Autor(en): **Becker, M.**

Objekttyp: **Article**

Zeitschrift: **Schweizer Archiv für Tierheilkunde SAT : die Fachzeitschrift für Tierärztinnen und Tierärzte = Archives Suisses de Médecine Vétérinaire ASMV : la revue professionnelle des vétérinaires**

Band (Jahr): **116 (1974)**

Heft 4

PDF erstellt am: **23.05.2024**

Persistenter Link: https://doi.org/10.5169/seals-591110

Nutzungsbedingungen

Die ETH-Bibliothek ist Anbieterin der digitalisierten Zeitschriften. Sie besitzt keine Urheberrechte an den Inhalten der Zeitschriften. Die Rechte liegen in der Regel bei den Herausgebern.
Die auf der Plattform e-periodica veröffentlichten Dokumente stehen für nicht-kommerzielle Zwecke in Lehre und Forschung sowie für die private Nutzung frei zur Verfügung. Einzelne Dateien oder Ausdrucke aus diesem Angebot können zusammen mit diesen Nutzungsbedingungen und den korrekten Herkunftsbezeichnungen weitergegeben werden.
Das Veröffentlichen von Bildern in Print- und Online-Publikationen ist nur mit vorheriger Genehmigung der Rechteinhaber erlaubt. Die systematische Speicherung von Teilen des elektronischen Angebots auf anderen Servern bedarf ebenfalls des schriftlichen Einverständnisses der Rechteinhaber.

Haftungsausschluss

Alle Angaben erfolgen ohne Gewähr für Vollständigkeit oder Richtigkeit. Es wird keine Haftung übernommen für Schäden durch die Verwendung von Informationen aus diesem Online-Angebot oder durch das Fehlen von Informationen. Dies gilt auch für Inhalte Dritter, die über dieses Angebot zugänglich sind.

Ein Dienst der *ETH-Bibliothek*
ETH Zürich, Rämistrasse 101, 8092 Zürich, Schweiz, www.library.ethz.ch

http://www.e-periodica.ch

Schweiz. Arch. Tierheilk. *116*, 189–192, 1974

Aus der Veterinär-Chirurgischen Klinik der Universität Zürich
(Direktor: Prof. Dr. A. Müller)

Erfolgreiche Therapie eines Adamantinoms bei einem Rind

von M. Becker[1]

Der spärlichen Literatur nach zu schliessen ist das Adamantinom eine seltene Geschwulst. In den wenigen Fällen handelte es sich, was das Rind betrifft, entweder um Schlachtpräparate, die makroskopisch und histologisch untersucht und beschrieben wurden, oder aber um erfolglos verlaufene Behandlungsversuche (Joest, 1913; Jasper und Kanegis, 1946). Mohanty, Ojha und Mitra (1971) beschreiben als einzige die erfolgreiche Behandlung eines Adamantinoms bei einem 2½jährigen Rind, wobei ihre postoperative Beobachtungszeit allerdings nur 3 Wochen dauerte.

Nachfolgend wird eine mit Zytostatika kombinierte chirurgische Therapie bei einem Rind mit einem Adamantinom beschrieben, bei dem die posttherapeutische Beobachtungszeit 2 Jahre betrug.

Anamnese: Mitte November 1971 wurde von einem Kollegen[2] ein 2½jähriges Braunvieh-Rind, im 7. Monat trächtig, mit einer faustgrossen Geschwulst am Unterkiefer auf Höhe der linken Schneidezähne (Abb. 1) zur Behandlung in die Veterinär-Chirurgische Klinik eingewiesen. Das Tier konnte die Maulhöhle nur mehr unvollständig schliessen und war dadurch bei der Futteraufnahme und beim Wiederkauen erheblich behindert. Nach Angaben des Besitzers war der Tumor innerhalb weniger Wochen auf die beschriebene Grösse herangewachsen.

Untersuchungsbefund: In der Gegend der linken Schneidezähne des Unterkiefers befand sich eine faustgrosse, prominente Umfangsvermehrung von teilweise glatter oder zerklüfteter Oberfläche (Abb. 2), welche Gras- und andere Futterteile aufwies. Die Farbe war dunkel- bis hellgrau. Von den Inzisivi waren nur die Dezidui I_3 und I_4 sichtbar (Abb. 3).

Röntgen: Auf der Röntgenaufnahme (Abb. 4) ist das fortgeschrittene Wachstum der Geschwulst deutlich erkennbar. Im Gegensatz zur rechten, gesunden Seite wölbt sich die Verschattung der linken, apikalen Mandibulahälfte um ca. 2 cm mehr vor.

Ihre Trabekelstruktur ist aufgelöst; diese als Aufhellung gekennzeichnete Zone reicht unterhalb der Wurzel des I_1 sogar bis zur Symphyse hin.

---

[1] Adresse: Dr. M. Becker, Winterthurerstrasse 260, CH-8057 Zürich.

[2] Herrn Kollege Dr. Andreas Schmidt, 8370 Sirnach TG, sei an dieser Stelle für die Überweisung dieses Falles bestens gedankt.

Ein voll ausgebildeter, allerdings achsenverdrehter und nach lateral abgebogener permanenter I_2, der adspektorisch nicht vorhanden war, wird sichtbar; zum bereits früher geschobenen I_1 hat er zudem einen Niveauunterschied von einem Zentimeter nach apikal. Die Schaufel des neu zu schiebenden I_3 ergibt einen deutlichen Schatten, welcher die schwächere Verschattung der Zahnanlage des permanenten I_4 teilweise überlagert. Beide scheinen aboral verlagert und nach lateral abgedrängt.

Auf Grund dieser röntgenologisch verifizierten Veränderungen kann gesagt werden, dass der Kieferknochen im Tumorbereich weitgehend umgebaut ist und Zähne bzw. Zahnanlagen des permanenten Gebisses aus ihrer ursprünglichen Lage oder Stellung verdrängt worden sind.

Probeexzision: Die pathohistologische Diagnose eines exzidierten Tumorstückes von ungefähr 2 cm Durchmesser lautet auf Adamantinom (Prot.-Nr. Y 818a–b/71).

Therapie: Zuerst wurde der überstehende Teil des Tumors unter Schonung des I_2 bis auf Höhe der intakten Schleimhaut mit dem Elektrokauter exzidiert. Anschliessend wurde das in der Tiefe verbliebene Tumorgewebe mit 50 mg Fluoro-Uracil[3], in 4 ml physiologischer NaCl-Lösung verdünnt, infiltriert, nachdem sorgfältig alle Blutungen gestillt worden waren. 3 Tage später erfolgte zum zweitenmal eine Infiltration, diesmal mit 100 mg Fluoro-Uracil in 3 ml 0,9%iger NaCl-Lösung verdünnt. Nach weiteren 5 Tagen konnte demarkiertes Tumorgewebe exzidiert werden, so dass ein Wundtrichter von ca. 2 cm Tiefe und 4 cm Durchmesser entstand, und anschliessende Infiltration von abermals 50 mg Fluoro-Uracil in 2 ml physiologischer Kochsalzlösung. Die letzte Infiltration mit der gleichen Dosis wurde 4 Tage später vorgenommen. Zu diesem Zeitpunkt war bereits deutlich das verzögerte Wachstum des Resttumors ersichtlich. Das Rind wurde aus dem Spital entlassen und 7 Monate später, nachdem es ein normal entwickeltes, voll ausgetragenes Kuhkalb auf die Welt gebracht hatte, zur klinischen und röntgenologischen Kontrolle wieder vorgestellt.

Zu diesem Zeitpunkt war der ehemalige Wunddefekt ausgefüllt und narbenlos mit Mundschleimhaut bedeckt. Die bei der Einlieferung bereits bestehende Achsenverdrehung des I_2 bestand weiterhin, der I_3 war neu geschoben, und der I_4 hatte einen lockeren Sitz.

Die Röntgenaufnahme (Abb. 5) zeigt eine gleichmässige Verschattung der linken Pars incisiva, die allerdings gegenüber der rechten vergrössert war. Scharf abgezeichnet erscheint die Verschattung des heranwachsenden I_4 links mit dem entsprechenden Milchzahnschatten darüber.

---

[3] Fluoro-Uracil® (Roche). Der Fa. Hoffmann-La Roche & Co. AG, Basel, sei an dieser Stelle für die kostenlose Überlassung des Präparates gedankt.

Abb. 1 Zustand bei der Einlieferung, frontale Ansicht

Abb. 2 Halbseitliche Ansicht der Geschwulst bei geöffneter Maulspalte

Abb. 3 Ansicht der Geschwulst von der linken Seite

Abb. 4 Röntgenaufnahme der Pars incisiva mandibulae, Zustand bei Einlieferung

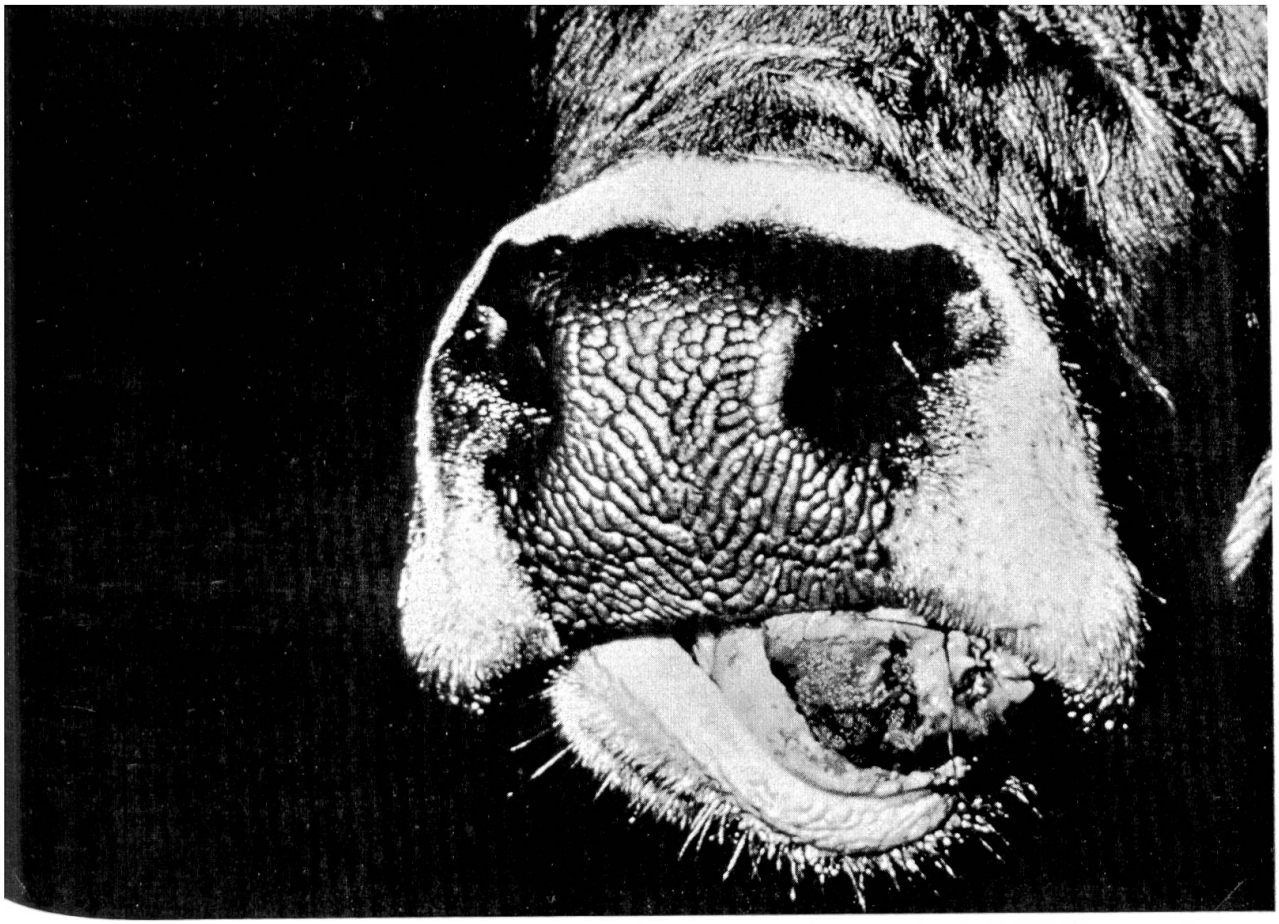

1

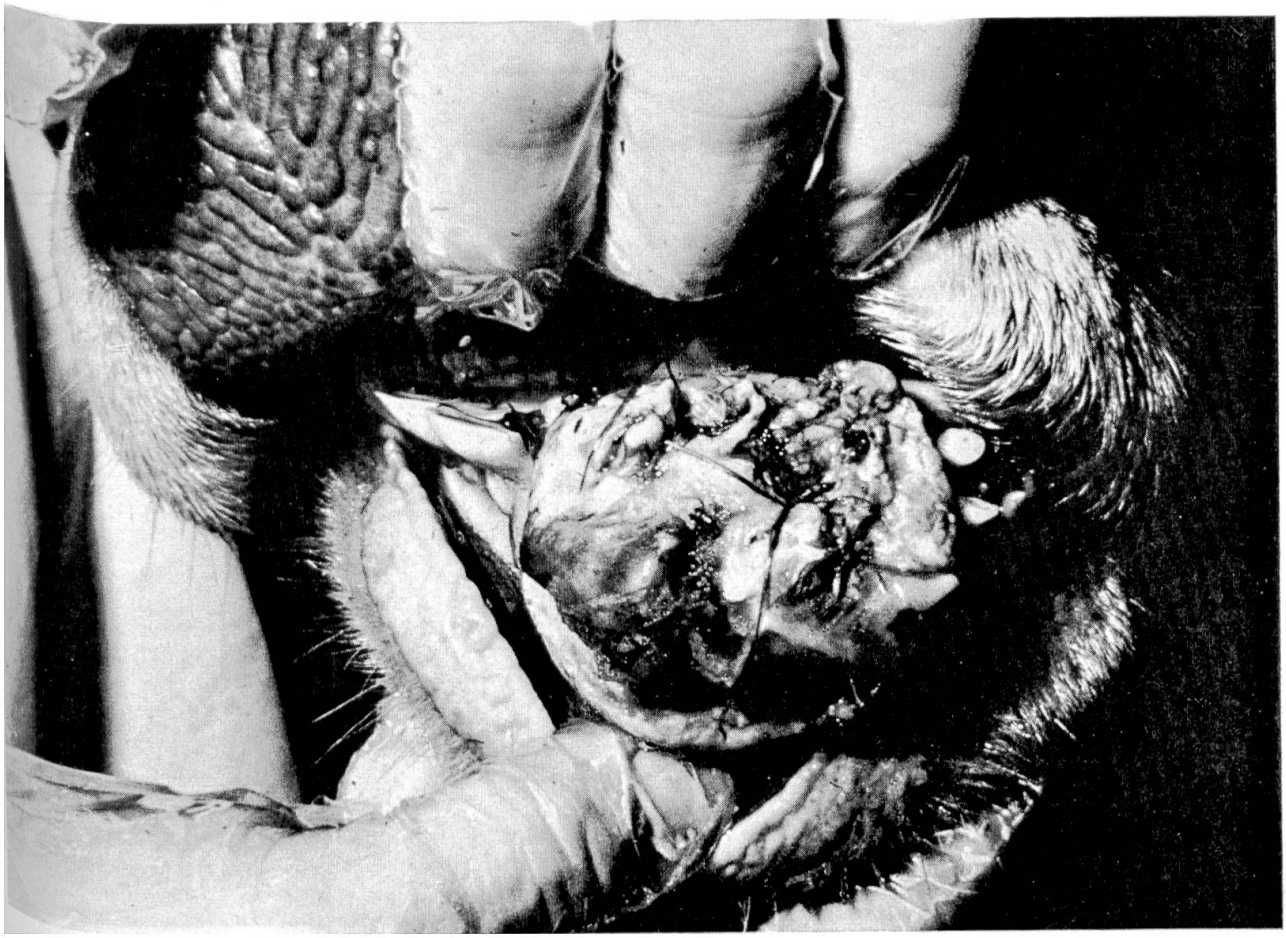

2

3

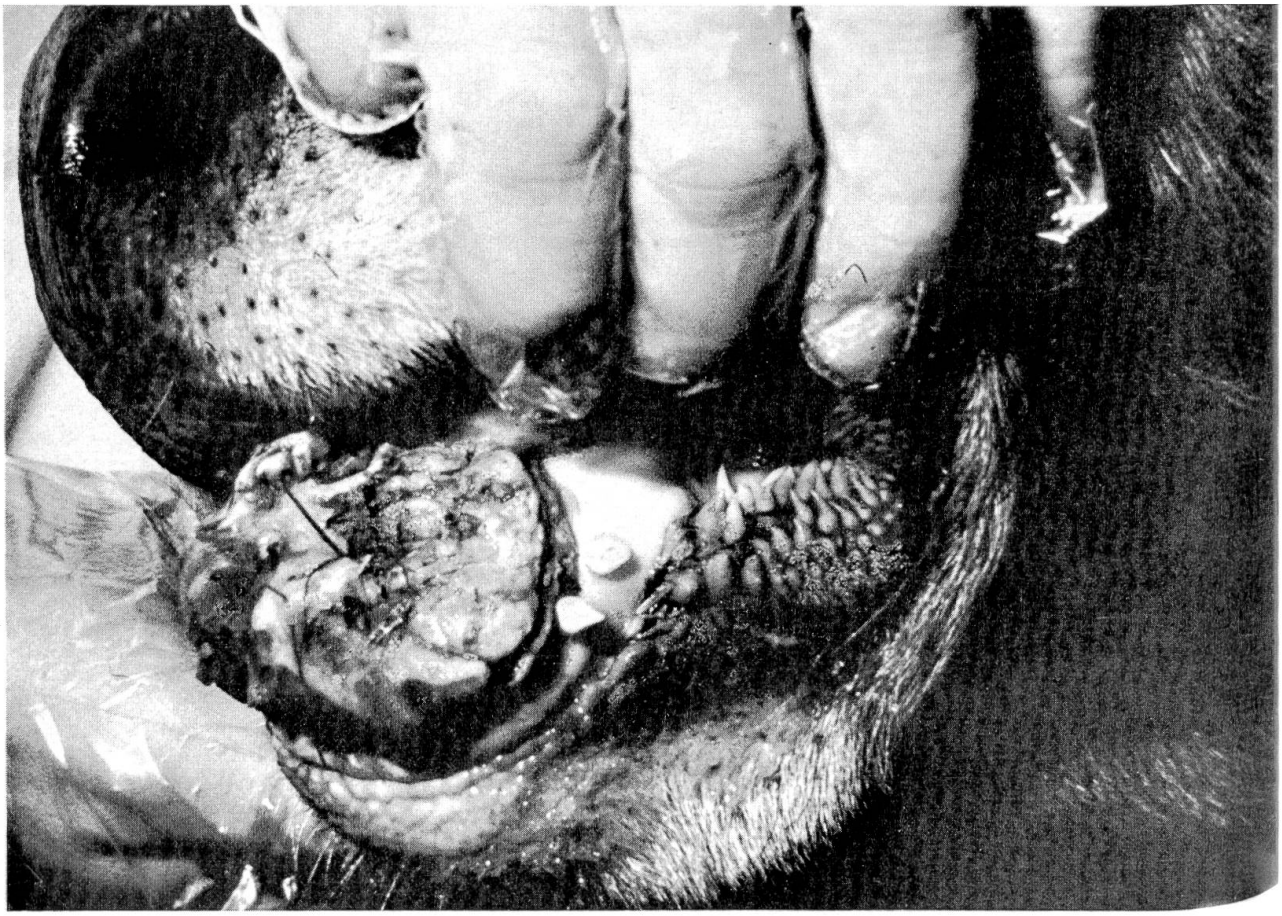

4

5

6

Ein Jahr nach der Behandlung erfolgte eine zweite Kontrolle. Die Kuh war im 8. Monat gravid. Adspektorisch war kein Unterschied mehr zur ehemalig nicht betroffenen Seite feststellbar. Einzig der I_2 links war zwar immer noch achsenverdreht, aber lange nicht mehr in dem Mass, wie er es zum Zeitpunkt der Operation war. Die Schaufel des I_4 links war inzwischen geschoben worden, der I_4 rechts hingegen war noch durch einen locker sitzenden Milchzahn vertreten.

Die Röntgenaufnahme (Abb. 6) lässt mit ihren feinen Verschattungslinien im Bereich der linken Pars incisiva, die fast auf die Grösse der rechten Seite zurückgebildet worden war, das wieder rekonstruierte Trabekelwerk des Knochens erkennen. Ausserdem ist ersichtlich, dass offenbar durch das Schieben der permanenten I_3 und I_4 die laterale Stellung und Achsenverdrehung des I_2 zum Teil korrigiert worden ist.

Zum letztenmal wurde die Kuh, die inzwischen wieder ein voll ausgetragenes gesundes Kalb geboren hatte und wieder im 4. Monat trächtig war, 2 Jahre nach der Behandlung klinisch und röntgenologisch kontrolliert.

Adspektorisch bestand nur noch der geringgradig achsenverdrehte I_2 links (Abb. 7), ansonsten konnte von einer Restitutio ad integrum gesprochen werden.

Röntgenologisch war noch eine geringgradige Asymmetrie zwischen der rechten und linken Pars incisiva und der bei der Adspektion schon erwähnte, leicht verdrehte I_2 links sichtbar. Die Dichte in der Knochenstruktur der ehemals erkrankten Seite entsprach der nicht betroffenen, gesunden Seite. Alle permanenten Inzisivi waren geschoben.

Diskussion

Noch deutlicher als der adspektorische zeigte der röntgenologische Befund, dass der Tumor auf chirurgischem Weg nicht restlos entfernt werden konnte: Zähne, Zahnanlagen des permanenten Gebisses und die vollständige linksseitige Pars incisiva hätten radikal entfernt werden müssen, um eine Rezidivgefahr möglichst gering zu halten. In Zusammenarbeit mit einem Nuklearmediziner[4] sollte nach einer teilweisen Entfernung der verbliebene Rest des Tumors mit radioaktiven Goldnadeln gespickt werden. Allerdings hätte allein die Bestrahlung dieser Goldnadeln im Reaktor etwa Fr. 600.– gekostet, so dass diese Therapieform verworfen werden musste. Wegen fehlender Einrichtung schied auch die Möglichkeit einer Röntgenbestrahlung aus.

---

[4] Herrn Dr. Fritz Heinzel, Chefarzt für Nuklearmedizin und Radiologie an den Stadtspitälern Waid und Triemli, Zürich, sei an dieser Stelle für seine Bereitschaft und die Bemühungen gedankt.

Abb. 5 Röntgenkontrollaufnahme 7 Monate nach Therapie

Abb. 6 Röntgenkontrollaufnahme 12 Monate nach Therapie

Abb. 7 Zustand 2 Jahre nach Therapie, frontale Ansicht

Als Alternative blieb nur noch eine zytostatische Therapie übrig, welche aber bei der vorgeschriebenen intravenösen Applikation sicherlich einen Abort (Gradivität im 7. Monat!) ausgelöst hätte. Daher wurde das 5-Fluoro-Uracil, in physiologischer Kochsalzlösung verdünnt, direkt in den Resttumor gespritzt.

5-Fluoro-Uracil soll einerseits auf fermentativem Wege die DNS-Synthese blockieren, andererseits wird es durch eine Substratkonkurrenz zum Uracil an dessen Stelle in die RNS eingebaut, womit diese dann fehlerhaft strukturiert ist (Vademecum Roche, 1974; Kuschinsky G. und Lüllmann H., 1967).

Zusammenfassung

Es wird über die kombinierte Therapie eines Adamantinoms bei einem Rind berichtet. Zweimalige chirurgische Exzision und die lokale Applikation von Fluoro-Uracil® (Roche) führten zur Restitutio ad integrum. Die posttherapeutische Beobachtungszeit betrug zwei Jahre.

Résumé

Description du traitement combiné d'un adamantinome de la mâchoire inférieure chez une génisse. Deux excisions chirurgicales suivies de l'injection locale de Fluoro-Uracil® (Roche) ont donné une guérison complète. Le temps d'observation postopératoire était de deux ans.

Riassunto

Un adamantinoma a carico della mandibola di una giovenca è stato trattato con pieno successo tramite due interventi chirurgici di ablazione seguiti dall'iniezione locale di Fluoro-Uracil® (Roche). Il periodo di osservazione postoperatoria è stato di due anni.

Summary

An adamantinoma of the mandible in a heifer was succesfully treated by two subtotal surgical ablations followed by the local injection of Fluoro-Uracil® (Roche). The posttherapeutic observation period was two years.

Literatur

Anonym: Vademecum Roche, 1974. Eigenverlag. – Chabasse Y.: Epithéliome adamantin de la mâchoire supérieure chez un taureau. Rev. Méd. Vét. *105*, 205–210 (1954). – *Fölger* A. F.: Über Adamantinome bei den Haustieren. Mhefte prakt. Tierheilk. *24*, 564–575 (1913). – van der Gaag I. und Gruys E.: Een adamantinom bij de kat en het rund en twee odontomen bij runderen. Tijdschr. Diergeneesk. *97*, 22–37 (1972). – Hoogland H. J. M.: Ein massives Adamantinom beim Rind. Arch. wiss. prakt. Tierheilk. *54*, 170–183 (1926). – Jasper D. E. and Kanegis L. A.: Adamantinoma in the Bovine. Cornell Vet. *36*, 262–267 (1946). – Joest E.: Über Adamantinome und multidentifere Odontome. Ber. ü. d. Königl. Tierärztl. H'schule zu Dresden für das Jahr 1913, *8*, 87–93 (1914). – Kuschinsky G. und Lüllmann H.: Kurzes Lehrbuch der Pharmakologie. 3., überarbeitete und erweiterte Auflage, Georg Thieme Verlag, Stuttgart 1967. – Mohanty J., Ojha S. C. and Mitra A. K.: A Case of Adamantinoma in a Heifer. Indian Vet. J. *48*, 99–101 (1971). – Nobel T. A. and Neuman F.: Two Adamantionomas – in a Mule and in a Cow. Refuah Vet. *19*, 221–220 (1962). – Schmal W.: Über Adamantinome bei unseren Haustieren. Arch. wiss. prakt. Tierheilk. *78*, 56–79 (1943).