Zeitschrift: Schweizer Archiv für Tierheilkunde SAT : die Fachzeitschrift für Tierärztinnen und Tierärzte = Archives Suisses de Médecine Vétérinaire ASMV : la revue professionnelle des vétérinaires

Herausgeber: Gesellschaft Schweizer Tierärztinnen und Tierärzte

Band: 116 (1974)

Heft: 7

Artikel: Zum Vorkommen des Morbus Aujeszky beim Schwein in der Schweiz

Autor: Steck, F. / Hartmann, H.

DOI: https://doi.org/10.5169/seals-592817

Nutzungsbedingungen

Die ETH-Bibliothek ist die Anbieterin der digitalisierten Zeitschriften auf E-Periodica. Sie besitzt keine Urheberrechte an den Zeitschriften und ist nicht verantwortlich für deren Inhalte. Die Rechte liegen in der Regel bei den Herausgebern beziehungsweise den externen Rechteinhabern. Das Veröffentlichen von Bildern in Print- und Online-Publikationen sowie auf Social Media-Kanälen oder Webseiten ist nur mit vorheriger Genehmigung der Rechteinhaber erlaubt. Mehr erfahren

Conditions d'utilisation

L'ETH Library est le fournisseur des revues numérisées. Elle ne détient aucun droit d'auteur sur les revues et n'est pas responsable de leur contenu. En règle générale, les droits sont détenus par les éditeurs ou les détenteurs de droits externes. La reproduction d'images dans des publications imprimées ou en ligne ainsi que sur des canaux de médias sociaux ou des sites web n'est autorisée qu'avec l'accord préalable des détenteurs des droits. En savoir plus

Terms of use

The ETH Library is the provider of the digitised journals. It does not own any copyrights to the journals and is not responsible for their content. The rights usually lie with the publishers or the external rights holders. Publishing images in print and online publications, as well as on social media channels or websites, is only permitted with the prior consent of the rights holders. Find out more

Download PDF: 15.07.2025

ETH-Bibliothek Zürich, E-Periodica, https://www.e-periodica.ch

Schweizer Archiv für Tierheilkunde

Herausgegeben von der Gesellschaft Schweizerischer Tierärzte

Band 116 . Heft 7 . Juli 1974

Schweiz. Arch. Tierheilk. *116*, 315–327, 1974

Aus Instituten der Veterinär-medizinischen Fakultäten von Bern und Zürich und der Veterinaria AG Zürich

Zum Vorkommen des Morbus Aujeszky beim Schwein in der Schweiz

a) im Mastbetrieb

von F. Steck[1], E. Scholl[2], M. Vandevelde[3] und H. Häni[4]

b) im Zuchtbetrieb

von H. Hartmann[5], G. Kilchsperger[5] und J. Pohlenz[6]

Über die Verbreitung der Aujeszky-Krankheit in der Schweiz sind wir noch weitgehend im unklaren. Sie wurde zwar beim Rind schon im letzten Jahrhundert beobachtet (Strebel, 1889, und Zschokke, 1896, zit. nach Wyssmann, 1941). Auch Wyssmann (1941, 1942) diskutiert ihr Vorkommen bei Rindern und Schweinen, ohne zu eindeutigen Schlüssen zu gelangen. Serologische Untersuchungen von Hartmann (1971) lassen ein nur sporadisches, herdförmiges Auftreten vermuten. Bis dahin wurde die Krankheit in den seuchenpolizeilichen Verordnungen nicht berücksichtigt, und prophylaktische Impfungen waren nicht nötig.

Nach Angaben von Kretzschmar (1970) ist die Verseuchung in den meisten Ländern Westeuropas schwach und sporadisch, mit Ausnahme bestimmter Gebiete Dänemarks und der Niederlande, wo die Krankheit stärker auftritt. Eine mittelgradige bis starke Verseuchung wird in der Tschechoslowakei, in Polen, Ungarn, DDR, der UdSSR, Jugoslawien und Norditalien in umschriebenen Gebieten beobachtet. Die ökologischen Grundlagen für diese fleckenhafte Verbreitung sind nicht bekannt. Intensive Masthaltung unter schlechten hygienischen Verhältnissen scheint begünstigend zu sein.

Die zwei folgenden Berichte behandeln das Auftreten der Aujeszkyschen Krankheit bei Schweinen in einem Mastbetrieb und, ohne direkten Zusammenhang damit, in einem Zuchtbetrieb. Unseres Wissens handelt es sich um die ersten virologisch gesicherten Krankheitsausbrüche der letzten Jahre in der Schweiz. Mit ihrer Beschreibung sei auch der tierärztliche Betreuer von Schweinezucht- und Mastbetrieben auf dieses «neue» Problem aufmerksam gemacht.

[1] Veterinär-bakteriologisches Institut der Universität Bern, Länggassstr. 122, Bern.
[2] Klinik für Nutztiere.
[3] Institut für vergleichende Neurologie.
[4] Institut für Tierpathologie der Universität Bern.
[5] Veterinaria AG Zürich.
[6] Veterinär-pathologisches Institut der Universität Zürich.

Material und Methoden

Die *Sektion* der Tiere wurde möglichst rasch nach dem Tode vorgenommen. Für histopathologische Untersuchungen wurden von den Organen (Leber, Milz, Niere, Nebenniere, Herz, Bronchiallymphknoten, Lunge, Trachea, Tonsillen, Nasen-, Pharynx, und Larynxschleimhaut, Magen, Dünn- und Dickdarm und Gehirn) mehrere etwa 5 mm dicke Gewebsstücke in Phosphat-gepuffertes 10%iges Formalin eingelegt und 48 Stunden bei +4 °C fixiert. Die Einbettung erfolgte in Paraffin, die 5–6 μ dicken Gewebeschnitte wurden mit Hämalaun-Eosin und der Van-Gieson-Elasticamethode gefärbt.

Mikrobiologische, virologische und serologische Untersuchungen

1. Zur *bakteriologischen* Untersuchung gelangten eine Lungenhälfte, ein Stück Leber und Milz, eine Niere sowie ein Stück Dünn- und Dickdarm[1].

2. *Virusisolierungen:* Im Anschluss an die Sektion gelangte Organmaterial von 5 Mastschweinen bzw. 8 Ferkeln zur virologischen Untersuchung auf *Schweinenierengewebekulturen.*

Mit Gehirn- und Rückenmarkmaterial zweier sezierter Saugferkel und eines Jagers wurden nacheinander drei *Kaninchen* subkutan und/oder intramuskulär infiziert.

3. Die *Methoden der Viruscharakterisierung* durch Ultrafiltration, Bestimmung der Äther-Chloroformlabilität und Hemmung der Virusvermehrung durch 5-Iodo-2-Deoxyuridine wurden früher beschrieben (Steck et al., 1969).

4. *Elektronenmikroskopische Untersuchungen der Virusmorphologie im Negativkontrast:*

Infizierte Gewebekulturzellen wurden durch Zentrifugation sedimentiert, in wenig bidest. Wasser aufgenommen, auf carbonisiertem Formvar-Gitter angetrocknet und mit 1% Phosphorwolframsäure kontrastiert. Die fotografischen Aufnahmen erfolgten mit dem Elektronenmikroskop Philips EM 300.

5. *Gewebekultur:*

Für *Virusisolierungsversuche* wurden stationäre Kulturen von sekundären Schweinenierenzellen und für *serologische Untersuchungen* eine Kaninchennieren-Zellinie (RK-13) in der 28.–41. Passage bzw. Schweinenierenzellkulturen (sekundäre und die Zellinie (PK 15) verwendet.

6. *Vergleichsvirus:*

Ein Vergleichsstamm von Aujeszky-Virus und ein Schweinehyperimmunserum wurden uns am 19. 8. 1966 von Herrn Dr. Milan Masic, Novisad, Jugoslawien, freundlicherweise zur Verfügung gestellt.

---

[1] Für die Durchführung der bakteriologischen Untersuchungen danken wir Herrn Prof. Dr. J. Nicolet, Bern.

7. *Serumneutralisationstest:*

Der *Nachweis von Antikörpern* in Schweineseren erfolgte nach der von Hartmann (1971) beschriebenen Methode bzw. mit einer Mikromethode: Aujeszky-Virus (mit einer Endkonzentration von 100–300 TCD) wurde zu gleichen Teilen mit Schweineserum beginnend mit der Verdünnung ½ oder $^1/_5$ in zweifacher Verdünnungsstufe während 1 Std. bei 37 °C inkubiert und anschliessend je 0,1 ml auf Mikrotiterplatten für Gewebekultur (12,5 ×8,5 cm, 96 Vertiefungen mit flachem Boden), mit einem knapp konfluierenden Rasen von RK-13 Zellen, überimpft. Die Inkubation erfolgte bei 37 °C in einer 3% CO_2-Atmosphäre, die Ablesung nach 3 und 6 Tagen.

Zur *serologischen Identifikation* wurden unsere Isolate im Kreuzneutralisationstest unter Verwendung einer konstanten Antiserummenge von 20 N.E. mit dem oben erwähnten, bekannten Virus verglichen.

8. *Schweineseren:*

Ein grosser Teil der in der serologischen Übersicht untersuchten Seren wurde uns in freundlicher Weise von Prof. Dr. J. Nicolet, Vet. bakt. Institut der Universität Bern, zur Verfügung gestellt. Sie wurden durch Tierärzte in vorwiegend dem Schweinegesundheitsdienst angeschlossenen Betrieben entnommen.

Untersuchungsbefunde

1. *Klinische Befunde:*

a) im Mastbetrieb

Am 30. Dezember 1972 wurde in einem grossen Bestand (im Kanton Freiburg) mit rund 3000 Mastplätzen und einer wöchentlichen Remontierung von 150 bis 200 Läufern eine seuchenhafte Erkrankung festgestellt, die sich besonders in einem Stall in vier von fünf Grossbuchten von zusammen 1000 Schweinen ausbreitete. Mindestens 20% der Tiere waren stärker erkrankt. Sie zeigten Inappetenz oder Anorexie, eine deutliche Apathie und Fieber bis 41 °C. Etwa 5% der betroffenen Schweine wiesen verschieden deutlich erkennbare zentralnervöse Störungen auf, in Form von schwankendem, steifem, oft trippelndem Gang, Zitterkrämpfen, häufig vor allem an der Halsmuskulatur, die sich anfallsweise verstärkten und von Einsinken in den Vorderbeinen und Niederstürzen gefolgt sein konnten. Diese Tiere lagen dann auf der Seite, führten mit den Vorderbeinen bis zur Erschöpfung Ruderbewegungen aus und erhoben sich später wieder. Andere verweilten in hundesitziger Stellung oder lagen ohne Krampferscheinungen apathisch umher, zeigten Zähneknirschen und vermehrten Speichelfluss. Es bestand kein Durchfall. Bei zwei typisch erkrankten Schweinen verlief die Körpertemperatur schwankend zwischen 39,5 und 40,5 °C. Die bei ihnen gewonnenen Liquorproben ergaben eine stark positive Pandyreaktion und eine erhöhte Zellzahl von 75/3 respektive 135/3. Zytologisch wurden vorwiegend Lymphozyten, grosse mononukleäre Zellen, vereinzelt neutrophile und eosinophile Granulozyten festgestellt. Etwa 1–2%

des Gesamtbestandes starben an den beschriebenen Erscheinungen oder wurden in extremis geschlachtet. Nach ungefähr einer Woche waren alle Krankheitserscheinungen im Bestande abgeklungen. Mitte Februar 1973 kam es zu einem erneuten Ausbruch mit den gleichen Erscheinungen, als eine Gruppe von bisher isoliert gehaltenen Tieren mit durchseuchten vermischt wurden, unter welchen sich offenbar noch Virusausscheider befanden.

Vom 10. März 1973 an wurden alle neuzugekauften, das heisst insgesamt 3000 Schweine, in einer Aussenstation oder in einem isolierten Stall mit dem Lebendvirus-Impfstoff von BRESCIA immunisiert. Seitdem trat keine neue Erkrankung mehr auf.

b) im Zuchtbetrieb

In einem Bestand (im Kanton Thurgau) mit 180 Muttersauen und 2000 Masttieren erkrankten in einem der Abferkelställe, in dem 40 bis 50 hochtragende Sauen untergebracht waren, einzelne Mutterschweine um den Abferkeltermin und zeigten erhöhte Körpertemperatur, Apathie, Schwäche und mangelnde Futteraufnahme. Bei den Saugferkeln begann fast gleichzeitig ein Massensterben, wobei aus 25 Würfen innert 10 Tagen nahezu 250 Tiere verendeten. Dieses perakute Massensterben ereignete sich nur bei Tieren unter 4 Wochen.

Die in den ersten Lebenstagen erkrankten Ferkel zeigten Speicheln, Krämpfe mit Ruderbewegungen in Seitenlage und meist helles Quiecken oder Stimmlosigkeit und schnellen Tod. Die etwas älteren Tiere fielen durch Benommenheit, Zwangsbewegungen und Lähmungen der Nachhand auf. Nur etwa 5% der Ferkel dieser Gruppe erholten sich nach schwerem Kümmern. Sie wurden teils noch während der Krankheit in einen Stall mit grösseren, 4 Wochen vorher abgesetzten Tieren verbracht. Von letzteren erkrankten daraufhin einzelne mit Lähmungen, zwei Ferkel starben. Die Erkrankungen und Todesfälle traten während genau 14 Tagen auf. Hernach entwickelten sich alle weiteren Würfe normal. Offenbar führte die Bestandesinfektion zu einer raschen Durchseuchungsimmunität, so dass eine Vakzination nicht nötig war.

2. *Pathologisch-anatomische und histologische Befunde*

a) Bei Mastschweinen: Im Zeitraum zwischen dem 3. und 8. Januar gelangten zwei getötete und zwei umgestandene Mastschweine im Gewicht von 60 bis 80 kg zur Sektion. Am 22. Februar folgten zwei weitere etwa 4 Monate alte Mastschweine (zweiter Krankheitsausbruch).

Makroskopisch fanden sich die auffallendsten Veränderungen im Respirationstrakt. Alle Tiere zeigten kompakte bis voluminöse, lobulär-konfluierende oder lobäre Pneumonien der cranio-ventralen Lungenteile mit Hyperplasie der Bronchiallymphknoten. Histologisch bestanden eitrige Bronchitis und Bronchiolitis, deutliche Peribronchitis und Peribronchiolitis (lymphoretikuläre Zellmanschetten, Hyperplasie der peribronchialen Solitärfollikel) und katarrhalische bis eitrige Bronchopneumonie (Bild der Enzootischen Pneumonie). Da-

neben fanden sich bei drei Tieren fokale Nekrosen der Bronchioli, von Gefässen und Alveolarsepten. Weniger konstant wurde herdförmige Hyperplasie des Bronchiolar- und Alveolarepithels mit Septumfibrose angetroffen. Histologische für eine chronische Haemophilus-Pleuropneumonie verdächtige Herde fanden sich zusätzlich bei einem Tier (Häni et al., 1973).

Bei einzelnen Tieren bestanden alveoläres Ödem, petechiale bis lobuläre subpleurale Blutungen und fokale fibrös-adhäsive Pleuritis. Tonsillitis lacunaris (Krypten mit neutrophilen Granulozyten, Zelldetritus und desquamierten Epithelien angefüllt) zeigten vier Tiere, herdförmige oberflächliche Nekrose der Nasenschleimhaut mit entzündlicher Infiltration der Submukosa war bei einem Tier feststellbar.

Aus Lunge und Bronchien von zwei Tieren wurde bei der bakteriologischen Untersuchung Pasteurella multocida isoliert.

Bei zwei Tieren fanden sich petechiale Gallenblasenwandblutungen, und bei drei Tieren petechiale bis streifige, subepi- und subendokardiale Blutungen.

Als Nebenbefunde an Einzeltieren wurden erhoben: ein subakut bis chronisches Magengeschwür, Hyperkeratose in der Pars proventricularis des Magens, Injektionsabszesse am Nacken und deutliche Exsikkose.

Einschlusskörperchen konnten weder in der Lunge noch im oberen Respirationstrakt nachgewiesen werden.

Insgesamt wurden von sechs Schweinen aus beiden Ausbrüchen Gehirn und Rückenmark histologisch untersucht. Bei allen Tieren fand sich eine disseminierte Leptomeningitis, die stellenweise leichtgradig war – so über der Konvexität der Grosshirnhemisphären – stellenweise mittel- bis hochgradig, wie etwa streckenweise in den Furchen und Zisternen des basalen Bereiches. Auch der disseminierte, gebietsweise herdförmig akzentuierte encephalitische Prozess war regional von sehr verschiedener Intensität. Die schwersten Grade erreichte er im Cortex des Temporalgebietes sowie in den basalen, dem Riechhirn zugehörigen Rindenzonen. Die dorsalen Cortexgebiete sowohl wie die vorderen Abschnitte des Stammhirnes waren durchwegs einbezogen, aber weniger stark als die tempororhinalen Zonen. Kaudalwärts nahmen die entzündlichen Veränderungen des Hirnstammes an Intensität ab. Im Gebiet von Pons und Kleinhirn sowie in der Medulla oblongata fanden sich nur geringfügige infiltrative Prozesse, das Rückenmark war auf den untersuchten Niveaus frei.

Die Veränderungen bestanden in lympho-plasmozytären Gefässinfiltraten, mit einzelnen eosinophilen Granulozyten sowie in disseminierten, oft sehr zelldichten Herdchen mikroglialen Typs, deren Zentrum nicht selten nekrobiotisches Material enthielt. Im Gebiet des basalen Cortex fanden sich ausgedehnte, laminäre Nervenzellnekrosen. Die Perikarya waren dort geschrumpft, stark eosinophil angefärbt, die Kerne pyknotisch, randständig oder zerfallen. Dieser Prozess war von lebhafter Proliferation der Glia und der Gefässwandelemente begleitet. Nur bei 2 Tieren fanden sich in Nervenzellen vereinzelt blasseosinophile, intrazytoplasmatische Einschlusskörperchen.

Die Veränderungen stimmen mit den Angaben zahlreicher Untersucher

überein (vgl. Kretzschmar), so dass auch die Histopathologie für Aujeszky-sche Krankheit spricht.

b) Bei Saugferkeln und bei Tieren im 2. und 3. Lebensmonat liessen sich pathologisch-anatomisch recht gut einige charakteristische Merkmale erkennen (siehe Tab. 1):

Tab. 1 Organbefunde beim Morbus Aujeszky des Schweines

Anzahl der untersuchten Ferkel:	im 1. Lebensmonat	15
	im 2.–3. Lebensmonat	3
davon mit Lungenödem:	13	
Pneumonie (mit fokalen Nekrosen):	6	
Milzschwellung:	6	
Milznekrosen:	7	
Lebernekrosen:	6	
leerem Magen	16	
Anschoppung harten Kotes im Dickdarm:	14	
Petechien der Nieren:	6	

Bei Ferkeln, die in den ersten Lebenstagen starben, lagen hochgradiges Lungenödem und stark dunkelrot gefärbte Lungenbezirke vor. In diesen Zonen von meist erhöhter Konsistenz waren histologisch einzelne akute Nekrosen sowie hochgradige Infiltration mit neutrophilen Granulozyten nachzuweisen.

Bei nahezu allen Tieren fiel ein leerer Magen auf, seine Schleimhaut war mit zähflüssigen gelben Schleimmassen bedeckt. Während der Dünndarm unauffällig erschien, war die Colonscheibe angefüllt mit festen, meist trockenen, graugrünen Kotbrocken. Die Blutgefässe des angeschoppten Dickdarms waren gestaut, die regionären Lymphknoten meist ödematös und mässig blutig infiltriert. Bei etwa der Hälfte der Tiere liess das Leberparenchym grauweisse Herde mit bis zu 2 mm Durchmesser erkennen. Histologisch handelte es sich um irregulär in den Läppchen auftretende Veränderungen mit akutem Zellzerfall, Karyorrhexis und mässiger Infiltration. Ausserdem fanden sich eine Milzschwellung (Ränder stumpf, zahlreiche Follikel über die Oberfläche hervorragend) sowie Nekroseherde mit histologisch auffallender Karyorrhexis. In 6 Fällen waren Petechien der Nieren und in zwei Fällen eine Harnblasenlähmung zu beobachten. Histologisch wurden zudem vereinzelt Tonsillen-Nekrosen gesehen.

Die histologischen Befunde am ZNS des Saugferkels und der 2–3 Monate alten Schweine entsprachen weitgehend den für die Masttiere beschriebenen. Ergänzend sei bemerkt, dass in zwei Fällen perivaskuläre Infiltrationen sowie Gliaherde der grauen Substanz im Lendenmark nachgewiesen wurden, und dass die Infiltration im Kleinhirn graduell der Infiltration der Grosshirnhemisphären entspricht. In einem Fall war im Grosshirn über dem Ammonshorn eine grossflächige, deutlich demarkierte Nekrose nachzuweisen.

3. *Virologische Untersuchungen*

Bei den 5 sezierten Mastschweinen ergaben *Virusisolierungsversuche* im ersten Ausbruch aus der Lunge eines Schweines, im zweiten Ausbruch aus Lunge und Gehirn bzw. aus den Tonsillen von zwei weitern Schweinen Isolate

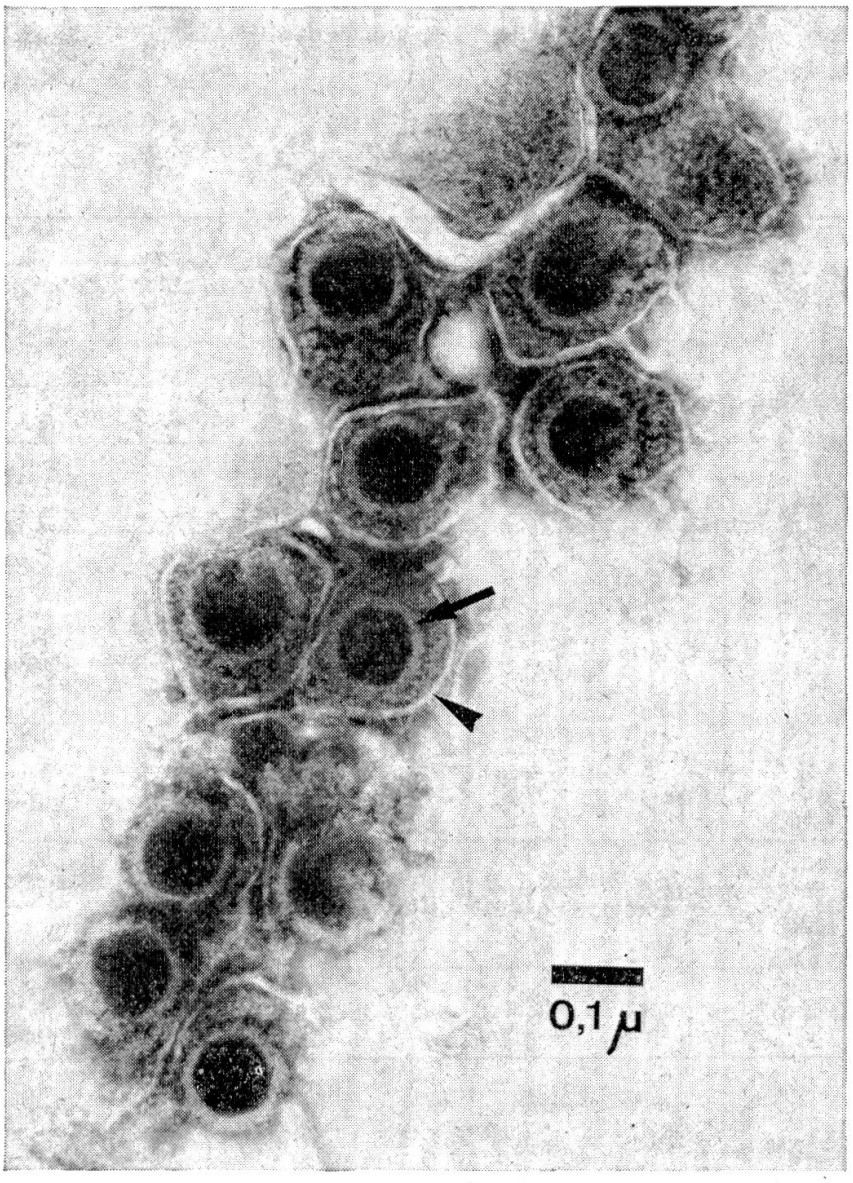

Abb. 1 Aujeszky-Virionen. – Elektronenmikroskop, Negativkontrast. – Deutlich erkennbar die äussere Hülle (Envelope ◄) und das Viruskapsid (←).

in den Schweinenieren-Gewebekulturen, die sich elektronen-mikroskopisch (Abb. 1) und physikalisch-chemisch als Herpesviren (äther- und chloroform-labil, Hemmung der Replikation durch 5-Iodo-2-Deoxy-Uridine, Grössenbestimmung durch Ultrafiltration), serologisch als Aujeszky-Virus identifizieren liessen.

Bei Saugferkeln gelangen Virusisolierungen mühelos aus Gehirn, Lunge, Milz und Leber. Aus 10 Organzüchtungen erhielten wir in der Hälfte der Fälle einen für das Aujeszky-Virus charakteristischen zytopathogenen Effekt. Die isolierten Virusstämme wurden durch ein Aujeszky Antiserum fast vollständig neutralisiert. Im weitern starben zwei der drei mit Gehirn- und Rückenmarkmaterial infizierten Kaninchen nach zwei Tagen unter Erscheinungen heftigen Juckreizes und Selbstzerstümmelung im Bereich der Injektionsstelle, das dritte Tier verendete unter Krämpfen am dritten Tage.

Tab. 2 Serologische Befunde im infizierten Mastbestand

	Schwein Nr.	Titer Neutralisierender Antikörper gegen Aujeszky-Virus* 1. Blutentnahme akute Krankheitsphase 4.–6. 1. 73	2. Blutentnahme Rekonvaleszenzphase 26. 1. 73
Während manifester Erkrankung	27/72	1:5 getötet	—
	28/72	1:30 getötet	—
	29/72	1:5 getötet	
	1	<1:5	1:80
	2	<1:5	1:40
	3	<1:5	1:115
	4	1:10	1:125
	5	<1:5	>1:160
	6	<1:5	1:160
	7	<1:5	1:40
	8	1:5	—
	9	<1:5	—
	Anzahl	Datum der Blutentnahme	Antikörpertiter
Durchseuchte Schlachtschweine (nicht schutzgeimpft)	46	10. 3. 73	11% <1:5, 89% 1/10 bis 1/640
	38	16. 3. 73	
	46	30. 3. 73	
	Anzahl		
Nachkontrolle bei ungeimpften Schlachtschweinen 1 Jahr nach der Durchseuchung	50	17. 1. 74	alle negativ
	50	8. 2. 74	49 neg., 1 pos. (Titer 1/16)
	50	22. 2. 74	44 neg., 6 pos. (Titer: 1:7, 1:5, 1:10, 1:5, 1:12)

* (30–300 TCD 50); Microtitertest in Gewebekultur (siehe Methoden)
– nicht untersucht

4. *Serologische Untersuchungen auf Aujeszky-Antikörper*

a) Die Untersuchungen im *infizierten Mastbestand* (Tabelle 2) ergaben während des Ausbruches bei 7 untersuchten Schweinen einen signifikanten Titeranstieg neutralisierender Antikörper gegen Aujeszky-Virus. Von 130 im Laufe des März 1973 bei nichtgeimpften Schlachtschweinen aus diesem Bestand entnommenen Serumproben reagierten im gleichen Test 89% positiv. Dies spricht für eine starke Durchseuchung des ganzen Bestandes und deckt sich mit den klinischen Beobachtungen, nach welchen neben den schwer erkrankten Tieren der ganze Bestand eine Infektionskrankheit mit Allgemeinstörungen durchmachte.

Tab. 3

Serologische[1] Übersichtsuntersuchungen auf Infektion mit AUJESZKY-Virus

	SGD-Betriebe			Nicht dem SGD angeschlossene Betriebe		
1. unverdächtige Betriebe	Anzahl Betriebe	Anzahl Schweine negativ	Anzahl Schweine positiv	Anzahl Betriebe	Anzahl Schweine negativ	Anzahl Schweine positiv
Kanton Bern	83	1305	1	14	73	—
Westschweiz (VD, FR)	—	—	—	14	251	—
Zentralschweiz (LU, SZ, OW, NW)	34	543	—	8	15	—
Ostschweiz (TG, SG, ZH, AI, AR)	22	390	1	7	26	—
Nordwestschweiz (BL, AG, SO)	20	376	1	5	18	—
Total	159	2614	3	48	383	—
2. verseuchter Mastbetrieb: (als Vergleich zu 1.)				1	25	127

[1] Serumneutralisation in Gewebekultur (Microtiter).
Serumverdünnung für Screening 1/5, gegen 30–300 TCID 50 Aujeszky-Virus
[2] SGD = Schweinegesundheitsdienst.

12 Serumproben aus Kleinbeständen aus der unmittelbaren Umgebung des Seuchenherdes waren negativ, so dass Hoffnung besteht, dass die Infektion auf den einen Bestand beschränkt blieb.

Im Mastbestand wurde ein Jahr nach den Krankheitsausbrüchen und nachdem drei gesamte Neubesetzungen schutzgeimpft worden waren, eine serologische Nachkontrolle durchgeführt. Von 150 nicht geimpften Tieren zeigten

7 bei der Schlachtung deutliche Antikörpertiter gegen Aujeszky-Virus. Dies spricht dafür, dass entweder das Impf- oder das virulente Virus sich noch im Bestande aktiv verbreitete.

Zur *Abklärung der Herkunft der Infektion* wurden 182 Serumproben aus zwei Beständen in der Ostschweiz untersucht, die vom gleichen Schweinehändler und weitgehend auch aus den gleichen Zuchtbetrieben beliefert worden waren. Nur bei einer der 182 Serumproben ergab sich ein positiver Befund.

b) Im Zuchtbestand: Im Moment der Feststellung der Seuche zeigten von 5 Muttertieren nur 2 Antikörper gegen das Aujeszky-Virus. Einen Monat später waren 9 von 10 Muttertieren und von 30 Mastjagern, die in einem separaten Stall untergebracht waren, deren 24 (80%) positiv. Es hat somit eine ziemlich regelmässige, grösstenteils latent verlaufende Durchseuchung stattgefunden. Alle Untersuchungen von Serumproben aus Beständen, aus denen Schweine zugekauft worden waren, verliefen negativ. Die Herkunft der Infektion konnte somit nicht ergründet werden.

Serologische Nachkontrollen bei 79 Schlachtschweinen, ungefähr 11 Monate nach der Bestandesinfektion, zeigten keine positiven Neutralisationswerte mehr. Dies spricht gegen eine fortbestehende Virusstreuung im Bestand.

c) Übersichtsuntersuchungen (Tabelle 3) in unverdächtigen Schweinezuchtbetrieben: Um Einblick in die mögliche Verbreitung der Infektion zu erhalten, wurden 3000 Serumproben, welche in den Jahren 1969 bis 1973 in 207 Beständen aus verschiedenen Gegenden der Schweiz entnommen worden waren, auf neutralisierende Antikörper gegen Aujeszky-Virus untersucht. Von 2617 Serumproben aus 159 dem Schweinegesundheitsdienst (SGD) angeschlossenen Beständen waren 3 positiv, von 383 Serumproben aus 48 nicht dem SGD angeschlossenen Beständen alle negativ.

Diskussion

In Übereinstimmung mit den klinischen und pathologisch-anatomischen Befunden liess sich die Bestandeserkrankung virologisch, serologisch und auf Grund des positiven Tierversuchs als Aujeszkysche Krankheit diagnostizieren. Der Seuchenausbruch im *Mastbetrieb* mit 1–2% Abgängen und einer stark verminderten Futteraufnahme bei 20% der Schweine während einer Woche bedeutete für den betroffenen Betrieb eine erhebliche Einbusse. Das Ausbleiben weiterer Krankheitsschübe, nachdem alle neu zugekauften Schweine schutzgeimpft worden waren, darf wohl als Erfolg der Impfung gewertet werden. Die Herkunft der massiven Verseuchung bleibt ungeklärt. Beunruhigend ist der Nachweis von neutralisierenden Antikörpern ein Jahr nach dem Seuchenausbruch bei rund 5% der in einer serologischen Nachkontrolle erfassten ungeimpften Schweine. Dieser Befund verlangt nach einer weitern eingehenden Überwachung des Bestandes und Abklärung.

Im *Zuchtbetrieb* führte der Krankheitsausbruch zu einem verlustreichen Massensterben unter den Saugferkeln mit akutem bis perakutem Verlauf, in-

dem innert 10 Tagen 95% der jungen Saugferkel eingegangen sind. Die rasche Durchseuchung des Bestandes machte eine Vakzinierung überflüssig. Auch hier blieb die Herkunft der Infektion ungeklärt.

Als diagnostische Hinweise lassen sich bei Mastschweinen unseres Erachtens die zentralnervösen Erscheinungen, entsprechende pathologisch-histologische Befunde sowie der positive Liquorbefund mit dem typischen mononukleären und lymphozytären Zellbild, der für eine Virusinfektion spricht, werten. Beim Saugferkel und den in den ersten zwei Lebensmonaten gestorbenen Tieren sind die beschriebenen Veränderungen an Magen, Dickdarm, Leber und Milz sowie das hochgradige Lungenödem mit pneumonischen Herden als einigermassen typisch für die Aujeszkysche Krankheit anzusehen, allerdings nur in Verbindung mit dem raschen klinischen Verlauf.

Die Nekrosen in Lunge, Leber, Milz und der Nasenschleimhaut sind wahrscheinlich durch das Herpesvirus bedingt, während die beschriebene Tonsillitis lacunaris sehr häufig auch bei Schweinen mit Pneumonien anderer Genese vorkommt. Die übrigen Lungenbefunde lassen darauf schliessen, dass der Mastbestand mit Enzootischer Pneumonie behaftet war. Nach Baskerville (1973) sind die Lungenveränderungen bei der Aujeszkyschen Krankheit mit geringen lymphoretikulären Proliferationen und den alle Zellelemente der Lunge betreffenden Nekrosen differential-diagnostisch gut gegen Enzootische Pneumonie abzugrenzen, wenn nicht bakterielle Sekundärinfektionen vorliegen. Der Nachweis von Einschlusskörperchen hängt wahrscheinlich stark von der Krankheitsphase ab. Baskerville (1972 und 1973) konnte 6 Tage nach intranasaler experimenteller Infektion in der Lunge elektronenmikroskopisch kaum mehr Viruspartikel nachweisen.

Die epidemiologische Bedeutung der drei Antikörperträger unter den 3000 untersuchten Schweinen aus 207 weiteren Betrieben kann nicht abschliessend beurteilt werden. Durch die epidemiologischen Untersuchungen wurden die nicht dem SGD angeschlossenen Zucht- und Mastbetriebe nur ungenügend erfasst. Beim bis dahin geringen Ausbreitungsgrad scheint die Aujeszkysche Krankheit für unser Land wirtschaftlich nicht stark ins Gewicht zu fallen. Die Erfahrungen, z. B. in der DDR, haben aber gezeigt, dass sie sich als Seuche stark ausbreiten und damit zu einem wirtschaftlichen Problem werden kann. Das Erfassen und die Sanierung infizierter Bestände erscheint deshalb als dringliche vorbeugende seuchenpolizeiliche Aufgabe.

In erster Linie drängen sich gezielte Untersuchungen in Beständen mit verdächtigen klinischen Erscheinungen auf, vor allem auch um Grundlagen für Prophylaxe und Bekämpfungsmassnahmen zu erhalten.

Zusammenfasung

Es wird über zwei Ausbrüche von Morbus Aujeszky bei Schweinen in einem Mast- und in einem Zuchtbetrieb berichtet. Unseres Wissens handelt es sich um die ersten virologisch gesicherten Erkrankungen der letzten Jahrzehnte in der Schweiz.

Im Mastbetrieb manifestierte sich die Infektion als fieberhafte Erkrankung mit Anorexie des Gesamtbestandes, mit schweren zentralnervösen Störungen und Todesfällen bei einem kleinen Prozentsatz der Tiere. Im Zuchtbetrieb stand das Massensterben unter Saugferkeln im Vordergrund. In beiden Ausbrüchen zeigen serologische Untersuchungen einen hohen Durchseuchungsgrad von 80 bis 90%, während unter 3000 Serumproben aus 207 unverdächtigen Zuchtbeständen nur 3 Seren mit neutralisierenden Antikörpern gefunden wurden. Die Herkunft der Infektion bleibt vorläufig ungeklärt.

Die serologische Nachkontrolle ein Jahr nach dem Seuchenausbruch wies im Zuchtbetrieb unter 89 Schlachtschweinen keine Antikörperträger nach, während bei 150 ungeimpften Schlachtschweinen aus dem Mastbetrieb 5% Antikörperträger festgestellt wurden.

Résumé

Ce rapport concerne l'infection par «Morbus Aujeszky» des porcs de deux exploitations, l'une d'engraissement et l'autre d'élevage. A notre connaissance, c'est la première fois en Suisse dans les dernières dizaines d'années que la maladie d'Aujeszky a été confirmée par un diagnostic virologique. Dans l'exploitation d'engraissement, l'infection s'est manifestée comme une maladie fébrile avec anorexie générale. Un petit pourcentage des porcs atteints montrèrent en outre des troubles graves du système nerveux central conduisant parfois à la mort. Dans l'exploitation d'élevage, le taux de mortalité prédomine chez les porcelets. Une enquête sérologique nous a permis d'enregistrer un degré de contamination de 80 à 90% des animaux des deux porcheries précitées. Par contre, l'examen de 3000 sérums provenant de 207 exploitations d'élevage non suspectes d'infection ne nous a révélé que trois animaux porteurs d'anticorps neutralisants.

L'origine de l'infection est encore inconnue à l'heure actuelle. Une année après l'infection, un nouveau contrôle sérologique a été effectué dans les deux porcheries. Dans l'exploitation d'élevage, aucun des 82 porcs d'abattage examinés n'était porteur d'anticorps. Dans l'exploitation d'engraissement, au contraire, sur 150 porcs d'abattage non vaccinés auparavant, 5% possédaient un taux d'anticorps significatif.

Riassunto

Si riferisce su due casi di Morbus Aujeszky in maiali di un porcile d'ingrasso e in uno d'allevamevto. Secondo le nostre conoscenze si tratta dei primi casi di malattia riscontrati in Isvizzera negli ultimi decenni e controllati virologicamente.

Nel porcile d'ingrasso la malattia si manifestò con febbre, anoressia in tutto l'effettivo, con gravi disfunzioni del sistema nervoso centrale, casi mortali in un numero limitato di casi. Nel porcile d'allevamento la mortalità dei suinetti fu il sintomo principale. Nei due casi gli esami serologici presentano un tasso positivo alto, che si aggira sull'80-90%, mentre su 2997 prove del siero di 207 aziende d'allevamento indenni vennero trovati solo 3 sieri con anticorpi neutralizzanti. L'origine dell'infezione rimane per ora sconosciuta.

Un successivo controllo sierologico un anno dopo lo scoppio della malattia nel porcile d'allevamento ha dato esito negativo per 89 maiali destinati al macello. In 150 maiali da macello non vaccinati e provenienti dall'allevamento d'ingrasso il 5% presento un tasso sierologico positivo.

Summary

Two outbreaks of Aujeszky disease in swine in a fattening and a breeding farm are described. To our knowledge these are the first infections confirmed by virological examinations of the last decades in Switzerland.

In the fattening farm the infection manifested itself clinically as a febrile disease with anorexia of most of the animals. A small percentage developed severe central nervous symptoms and died. In the breeding farm high mortality among piglets predominated.

Serological examinations showed a high infection rate of 80–90% in the two affected, farms. In a serological survey including 3000 swine sera from 207 unsuspicious farms however only 3 positive sera were found. The origin of these two outbreaks remains obscure. A Serological control one year after the two outbreaks revealed no antibody carriers in the breeding farm, but 5% of antibody carriers among unvaccinated pigs in the fattening farm.

Literatur

Baskerville A.: The Histopathology of Pneumonia Produced by Aerosol Infection of Pigs with a Strain of Aujeszky's Disease Virus. Res. Vet. Sci. *12*, 590–592 (1971). – Baskerville A., McCracken R. M. and McFerran J. B.: The Histopathology of Experimental Rhinitis in Pigs Produced by a Strain of Aujeszky's Disease Virus. Res. Vet. Sci. *12*, 323–326 (1971). – Baskerville A.: Ultrastructural Changes in the Pulmonary Airways of Pigs Infected with a Strain of Aujeszky's Disease Virus. Res. Vet. Sci. *13*, 127–132 (1972). – Baskerville A.: The Histopathology of Experimental Pneumonia in Pigs Produced by Aujeszky's Disease Virus. Res. Vet. Sci. *14*, 223–228 (1973). – Baskerville A.: Ultrastructural Changes in the Lungs of Pigs Infected with Aujeszky's Disease Virus. Res. Vet. Sci. *14*, 229–233 (1973). – Häni H., König H., Nicolet J. und Scholl E.: Zur Haemophilus-Pleuropneumonie beim Schwein, V. Pathomorphologie. Schweiz. Arch. Tierheilk. *115*, 191–203 (1973). – Hartmann H.: Untersuchungen über das Vorkommen von neutralisierenden Antikörpern gegen das Virus der Aujeszkyschen Krankheit bei Schweinen in der Schweiz. Schweiz. Arch. Tierheilk. *113*, 265–273 (1971). – Kretzschmar Ch.: Die Aujeszkysche Krankheit, Diagnostik, Epizootiologie und Bekämpfung. Gustav Fischer Verlag, Jena 1970. – Steck F., Raaflaub W., König H. und Ludwig H.: Nachweis von IBR-IPV-Virus, Klinik und Pathologie bei zwei Ausbrüchen von Bläschenseuche. Schweiz. Archiv f. Tierheilkunde *111*, 13–27 (1969). – Strebel M.: Eine eigentümliche Juckkrankheit beim Rinde. Schweizer Archiv für Tierheilkunde *31*, 125–129 (1889). – Wyssmann E.: Über zerebrale, mit Juckreiz bzw. Lecksucht verbundene Erkrankungen beim Rind. Schweiz. Archiv f. Tierheilkunde *83*, 292–306 (1941). – Wyssmann E.: Nochmals zur Frage des Vorkommens der Aujeszkyschen Krankheit (Pseudowut) in der Schweiz. Schweiz. Archiv f. Tierheilkunde *84*, 32–34 (1942).

VERSCHIEDENES

Prof. Dr. Hans Höfliger 70 Jahre

Am 2. April 1974 konnte Prof. Dr. Hans Höfliger bei bester Gesundheit seinen 70. Geburtstag feiern. Ich glaube, das ist ein Grund, dass wir seiner auch in unserem Fachorgan wieder einmal gedenken. Ist doch die Zahl der Schweizer Tierärzte, die ihn als Lehrer kennen und schätzen lernten, gross, und ich bin sicher, dass sie ihm alle beim Lesen dieser Zeilen – wenigstens im Geiste – ihre Glückwünsche übermitteln werden. Denn die Schüler von Hans Höfliger wussten, was sie an ihm hatten und dass sie sich stets auf ihn und seine Hilfe verlassen konnten. Das galt aber nicht nur für die Studenten, sondern für die ganze Fakultät, vor allem aber auch für mich; war Kollege Höfliger doch während 35 Jahren mein engster und treuester Mitarbeiter. In meinem persönlichen Namen, im Namen der veterinärmedizinischen Fakultät der Universität Zürich und im Namen seiner Schüler möchte ich Prof. Höfliger darum auch an dieser Stelle nochmals den aufrichtigen Dank für all das aussprechen, was er als Lehrer, Forscher und Fakultätsbibliothekar in stiller Arbeit geleistet hat. Am 5. April 1974 wurde der 70. Geburtstag von Prof. Höfliger bei einem festlichen Nachtessen im Rahmen der Fakultät, zusammen mit unseren Damen, gebührend gefeiert; und hier zeigte es sich so recht, wie sehr er uns auch als Kollege und Freund in all den Jahren nahestand. Möge ihm darum auch weiterhin Gesundheit beschieden sein, damit er sein wohlverdientes Otium cum dignitate noch recht lange und so, wie er es sich wünscht, geniessen kann.

Eugen Seiferle