Zeitschrift: Schweizer Archiv für Tierheilkunde SAT : die Fachzeitschrift für Tierärztinnen und Tierärzte = Archives Suisses de Médecine Vétérinaire ASMV : la revue professionnelle des vétérinaires

Herausgeber: Gesellschaft Schweizer Tierärztinnen und Tierärzte

Band: 120 (1978)

Artikel: Myopathie und Nephrokalzinose bei Aquariumfischen

Autor: Schiefer, B.

DOI: https://doi.org/10.5169/seals-592849

Nutzungsbedingungen

Die ETH-Bibliothek ist die Anbieterin der digitalisierten Zeitschriften auf E-Periodica. Sie besitzt keine Urheberrechte an den Zeitschriften und ist nicht verantwortlich für deren Inhalte. Die Rechte liegen in der Regel bei den Herausgebern beziehungsweise den externen Rechteinhabern. Das Veröffentlichen von Bildern in Print- und Online-Publikationen sowie auf Social Media-Kanälen oder Webseiten ist nur mit vorheriger Genehmigung der Rechteinhaber erlaubt. Mehr erfahren

Conditions d'utilisation

L'ETH Library est le fournisseur des revues numérisées. Elle ne détient aucun droit d'auteur sur les revues et n'est pas responsable de leur contenu. En règle générale, les droits sont détenus par les éditeurs ou les détenteurs de droits externes. La reproduction d'images dans des publications imprimées ou en ligne ainsi que sur des canaux de médias sociaux ou des sites web n'est autorisée qu'avec l'accord préalable des détenteurs des droits. En savoir plus

Terms of use

The ETH Library is the provider of the digitised journals. It does not own any copyrights to the journals and is not responsible for their content. The rights usually lie with the publishers or the external rights holders. Publishing images in print and online publications, as well as on social media channels or websites, is only permitted with the prior consent of the rights holders. Find out more

Download PDF: 13.07.2025

ETH-Bibliothek Zürich, E-Periodica, https://www.e-periodica.ch

Schweiz. Arch. Tierheilk. *120*, 419–422, 1978

Aus dem Institut für Veterinärpathologie (Direktor: Prof. Dr. H. Stünzi)
der Universität Zürich

Myopathie und Nephrokalzinose bei Aquariumfischen

von *B. Schiefer*[1]

In zunehmendem Masse werden Tierärzte um Rat und Hilfe bei Erkrankungen von Zierfischen gebeten. Die Kenntnis der wesentlichen Fischkrankheiten ist daher für viele Kleintierpraktiker eine Notwendigkeit geworden. Dem Ratsuchenden stehen einschlägige Nachschlagewerke zur Verfügung [1, 4, 6, 7, 8], in denen Erkrankungen der Muskulatur, die klinisch als Verlangsamung oder Verkrampfung der Schwimmbewegungen auffallen, meist infektiösen Ursachen (bakteriellen, mykotischen oder parasitären Infektionen) zugeschrieben werden [5]. Über fütterungsbedingte Myopathien hingegen ist wenig bekannt. In der Literatur findet sich nur eine Publikation, die auf eine vermutlich durch Vitamin-E-Mangel bedingte Myopathie bei Regenbogenforellen hinweist [3]. *Wobeser* [9] hat ein ähnliches Krankheitsbild bei Guppies in Saskatchewan, Canada, gesehen.

Der nachfolgende Bericht beschreibt das Vorkommen einer Myopathie und Nephrokalzinose bei Zierfischen in der Schweiz.

Klinische Befunde

Von den in einem kleinen Aquarium zusammen mit etlichen Barben gehaltenen 6 roten Schwertträgern (Xiphophorus helleri) zeigten im Sommer 1977 die Schwertträger ein zunehmend eigenartiges Schwimmverhalten. Anstelle des üblichen, wendigen Schwimmens wurde eine gewisse Steifheit beobachtet, die schliesslich soweit ging, dass sich die Fische nur noch in fast gestreckter Haltung gleichsam durch das Wasser «schoben». Die Fresslust war erhalten, jedoch hatten die Tiere Mühe, das auf die Oberfläche gestreute Futter zu erhaschen. Nachdem ein Fisch spontan gestorben war, wurden zwei klinisch am auffälligsten veränderte Tiere zur Untersuchung gebracht.

Pathologische Befunde

Die Tötung der Fische erfolgte durch Dekapitation. Da keine makroskopisch erkennbaren Veränderungen, mit Ausnahme eines schlechten Ernährungs- und Allgemeinzustandes, festzustellen waren, wurden die Fische in Bouinscher Lösung in toto fixiert. Nach der Fixation wurden Querschnitte durch die Fische in Paraffin eingebettet, geschnitten und die histologischen Präparate mit Hämatoxylin-Eosin, van Gieson, PAS und Gram angefärbt.

[1] Adresse des Autors: Winterthurerstr. 260, CH–8057 Zürich

1

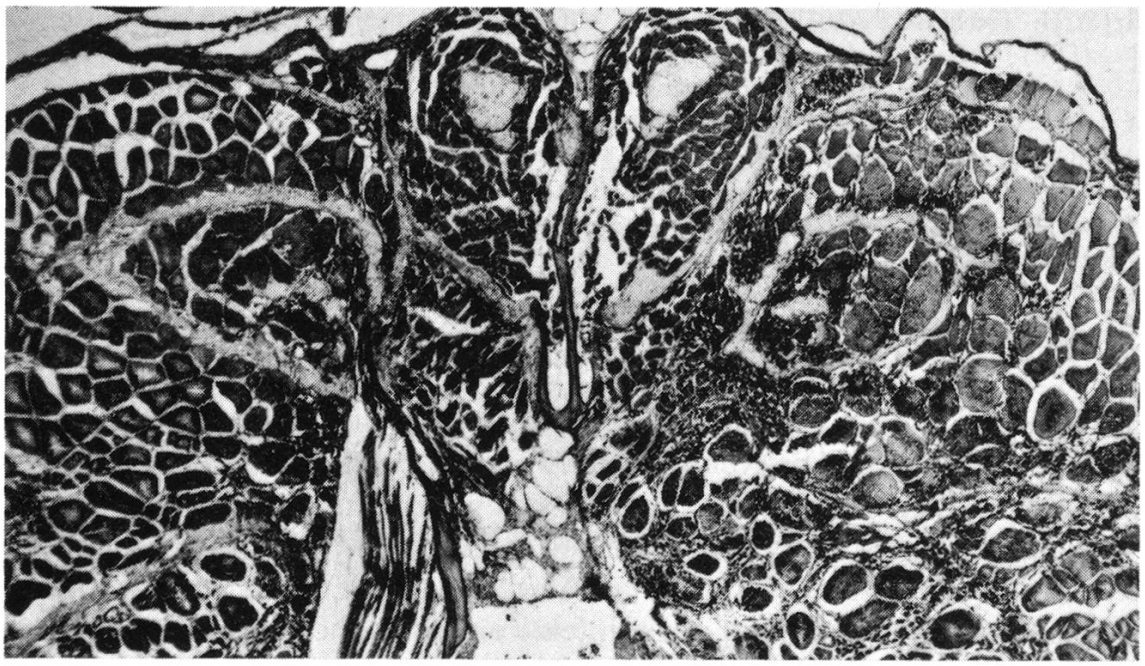

2

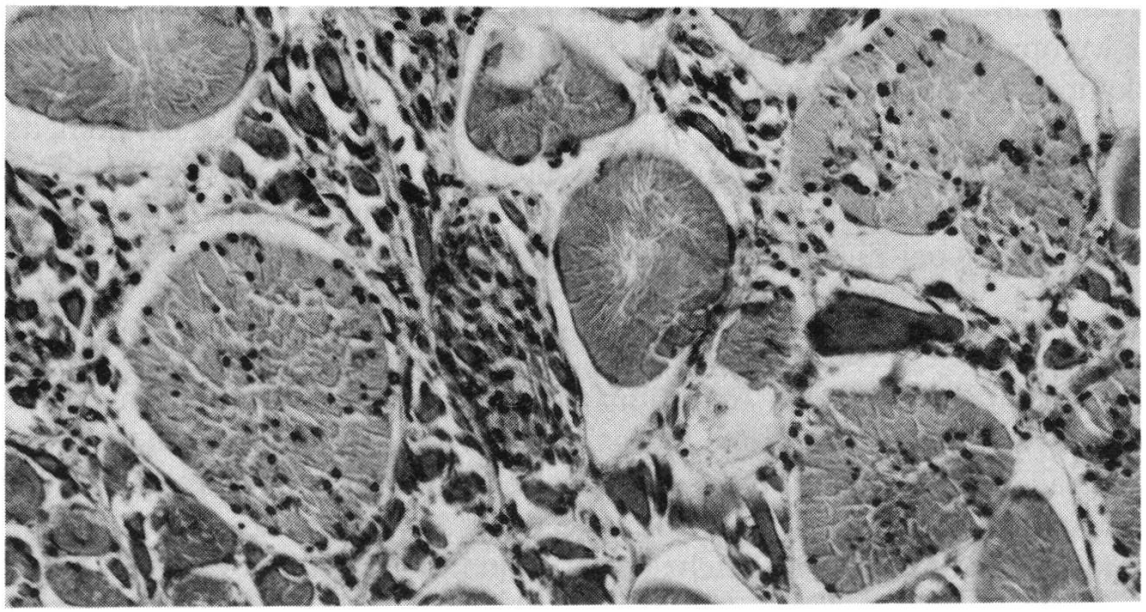

3

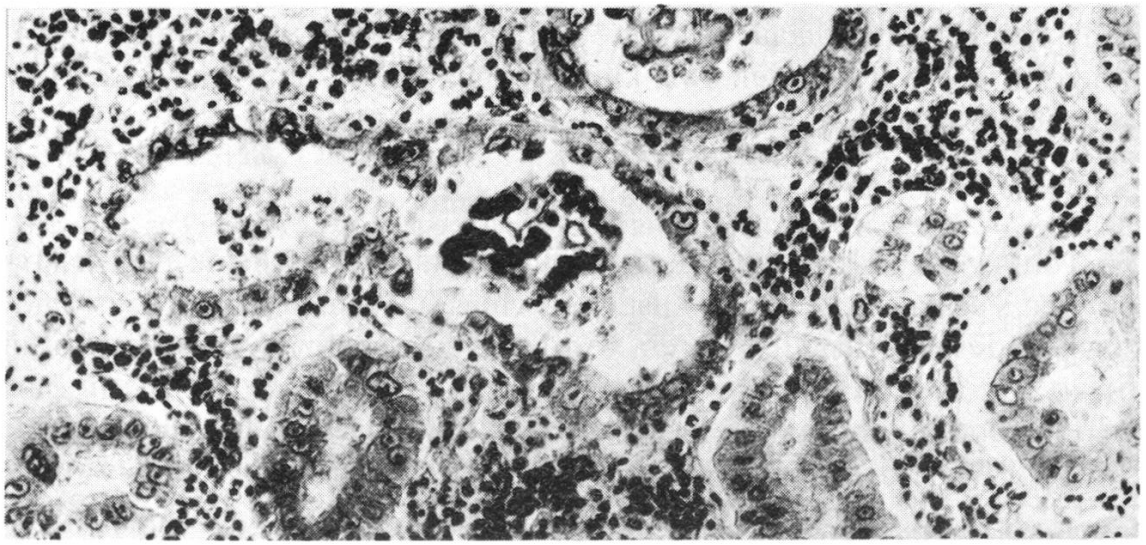

Bei der mikroskopischen Untersuchung wurde eine bilaterale Veränderung der Skelettmuskulatur beobachtet. In unregelmässiger Weise verteilt, fanden sich sowohl geschwollene, hyalin erscheinende Muskelfasern als auch atrophierte und normale Fasern (Abb. 1). Die veränderten Fasern waren von einem mehr oder weniger intensiven Entzündungsgewebe umgeben (Abb. 2). Gelegentlich wurden Kalkablagerungen in den geschwollenen Fasern gesehen. Weder in den HE-Schnitten noch in solchen nach der Gram- und PAS-Methode gefärbten aber ergaben sich irgendwelche Hinweise auf das Vorliegen eines Agens, wie z. B. Bakterien oder Parasiten. Sämtliche übrigen Organe waren ohne Besonderheiten, mit Ausnahme der Nieren. Im Lumen der Tubuli, jedoch auch vereinzelt in Tubuluszellen, fanden sich zahlreiche Kalkablagerungen (Abb. 3). Im interstitiellen Gewebe, um die Tubuli herum, lagen unterschiedlich starke mononukleäre Zellinfiltrate vor. Aufgrund der mikroskopischen Befunde wurden die Diagnosen Myopathie und Nephrokalzinose gestellt.

Diskussion

Die bei den Schwertträgern beobachtete Myopathie gleicht morphologisch den Veränderungen, wie sie bei Vitamin-E- bzw. Selenmangel der Schafe, Ziegen und Kälber (sog. Weissmuskelkrankheit) vorkommen, und stimmte mit den bei Regenbogenforellen [3] und Guppies [9] erhobenen Befunden überein. Obwohl in keiner der bisherigen Beschreibungen von Myopathie bei Fischen der sichere Nachweis für einen Vitamin-E-Mangel erbracht wurde, so sprechen doch verschiedene Umstände für eine solche Möglichkeit. Zunächst darf man wohl annehmen, dass eine degenerative Muskelerkrankung bei Säugern und Fischen vermutlich morphologisch gleichartig, wenn nicht identisch, verläuft. In den von Fischen bekanntgewordenen Fällen [3, 9] hat zudem ein Wechsel des Futters ein weiteres Auftreten der Krankheit verhindert. Auch in dem hier beschriebenen Fall hat ein Fütterungswechsel zu einer deutlichen Verbesserung des Allgemeinzustandes mit Rückkehr zu normalen Schwimmbewegungen der noch im Aquarium verbliebenen Schwertträger geführt. Wieweit die beobachtete Nephrokalzinose mit der Muskeldegeneration im Zusammenhang steht, kann nicht gesagt werden. Myopathie zusammen mit Nephrokalzinose ist bei Guppies beobachtet worden [9], jedoch tritt Nephrokalzinose nicht selten allein auf. Man nimmt dabei ebenfalls einen Zusammenhang mit der Art der Fütterung an [2], auch wenn keine klaren Vorstellungen über die hierbei wirksamen Mechanismen existieren.

Abb. 1 Übersichtsaufnahme: Dorsaler Teil der Rückenmuskulatur mit degenerierten Muskelfasern (besonders rechts) und reaktiver Entzündung. HE, 25×.

Abb. 2 Geschwollene, degenerierte und atrophierte Muskelfasern mit umgebender entzündlicher Reaktion; Verkalkung einzelner Fasern. HE, 250×.

Abb. 3 Nephrokalzinose: Verkalkungen in den Tubuli, mononukleäre Zellinfiltrate in der Umgebung der Tubuli. HE, 100×.

Der vorliegende Fallbericht lässt es geraten erscheinen, Aquariumfische nicht zu lange mit Fertigfutter einer Sorte zu füttern, sondern für häufigere diätetische Abwechslung zu sorgen, um einem eventuell vorhandenen Vitamin-E-Mangel vorzubeugen.

Zusammenfassung

Bei der histologischen Untersuchung von zwei Schwertträgerfischen (Xiphophorus helleri), die abnormale Schwimmbewegungen gezeigt hatten, wurde eine degenerative Myopathie sowie eine Nephrokalzinose gesehen. Die Veränderungen glichen denen, wie sie bei Weissmuskelkrankheit der Säugetiere beobachtet werden, weshalb ein Vitamin-E-Mangel als Ursache angenommen wurde. Nach Änderung der Fütterung besserte sich das Allgemeinbefinden weiterer Fische, die klinisch ähnliche Symptome gezeigt hatten.

Résumé

L'examen histologique des prélèvements réalisés sur deux espadons (Xiphophorus helleri) qui présentaient des mouvements natatoires anormaux, a démontré la présence d'une myopathie dégénérative et d'une calcinose rénale. Ces modifications ressemblaient à celles que l'on observe dans la maladie des muscles blancs chez les mammifères, c'est pourquoi on en a attribué l'origine à une carence en vitamines E. Après une modification de l'alimentation on a constaté une rapide amélioration de l'état général des autres poissons présentant des symptômes cliniques analogues.

Riassunto

Ricerche istologiche eseguite su due esemplari di Xiphophorus helleri, che mostravano movimenti natatori irregolari, hanno messo in evidenza una miopatia degenerativa e depositi di calcio a livello renale. Le alterazioni patologiche erano uguali a quelle della miodistrofia enzootica dei mammiferi, perciò si presume che la eziologia delle lesioni sia una carenza di vitamina E. Le condizioni generali degli altri pesci, che avevano manifestato una sintomatologia clinica simile a quella dei primi due, sono migliorate dopo cambiamento dell'alimentazione.

Summary

Two swordtails (*Xiphophorus helleri*) with abnormal swimming behaviour, were found to have a generalized degenerative myopathy, similar to white muscle disease of mammals. In addition, the fish had mineral deposits in the kidneys (nephrocalcinosis). Vitamin-E-deficiency was assumed to be the cause. Change of feed improved the condition of other fish suffering from the same ailment.

Literatur

[1] *Amlacher E.:* Taschenbuch der Fischkrankheiten für Veterinärmediziner und Biologen. 2. Aufl. G. Fischer, Jena 1972. – [2] *Bendele R.A.* and *Klontz G.W.:* Histopathology of Teleost Kidney Diseases. Chapter 14 in: The Pathology of Fishes. W.E. Ribelin and G. Migaki, Eds. Univ. of Wisconsin Press 1975, p. 365–382. – [3] *King J.M.:* Nutritional Myopathy in Fish. Chapter 32 in: The Pathology of Fishes. W.E. Ribelin and G. Migaki, Eds. Univ. of Wisconsin Press 1975, p. 787–792. – [4] *Mawdesley-Thomas L.E.* (Editor): Diseases of Fish. Zoological Society of London and Academic Press 1972. – [5] *Mawdesley-Thomas L.E.:* Some Diseases of Muscle. Chapter 13 in: The Pathology of Fishes. W.E. Ribelin and G. Migaki, Eds. Univ. of Wisconsin Press 1975, p. 343–363. – [6] *Reichenbach-Klinke H.:* Bestimmungsschlüssel zur Diagnose von Fischkrankheiten. G. Fischer, Stuttgart 1969. – [7] *Reichenbach-Klinke H.* und *Elkan E.:* The Principal Diseases of Lower Vertebrates. Academic Press, London 1965. – [8] *Ribelin W.E.* and *Migaki G.*, Eds.: The Pathology of Fishes. Univ. of Wisconsin Press 1975. – [9] *Wobeser G.A.:* Dept. Vet. Path., University of Saskatchewan, Saskatoon, Sask., Canada (persönliche Mitteilung 1977).