Rotlauf bei Saugferkeln

Autor(en): **Häni, H. / Indermühle, K. / Nicolet, J.**

Objekttyp: **Article**

Zeitschrift: **Schweizer Archiv für Tierheilkunde SAT : die Fachzeitschrift für Tierärztinnen und Tierärzte = Archives Suisses de Médecine Vétérinaire ASMV : la revue professionnelle des vétérinaires**

Band (Jahr): **120 (1978)**

PDF erstellt am: **27.05.2024**

Persistenter Link: https://doi.org/10.5169/seals-593226

Nutzungsbedingungen

Die ETH-Bibliothek ist Anbieterin der digitalisierten Zeitschriften. Sie besitzt keine Urheberrechte an den Inhalten der Zeitschriften. Die Rechte liegen in der Regel bei den Herausgebern.
Die auf der Plattform e-periodica veröffentlichten Dokumente stehen für nicht-kommerzielle Zwecke in Lehre und Forschung sowie für die private Nutzung frei zur Verfügung. Einzelne Dateien oder Ausdrucke aus diesem Angebot können zusammen mit diesen Nutzungsbedingungen und den korrekten Herkunftsbezeichnungen weitergegeben werden.
Das Veröffentlichen von Bildern in Print- und Online-Publikationen ist nur mit vorheriger Genehmigung der Rechteinhaber erlaubt. Die systematische Speicherung von Teilen des elektronischen Angebots auf anderen Servern bedarf ebenfalls des schriftlichen Einverständnisses der Rechteinhaber.

Haftungsausschluss

Alle Angaben erfolgen ohne Gewähr für Vollständigkeit oder Richtigkeit. Es wird keine Haftung übernommen für Schäden durch die Verwendung von Informationen aus diesem Online-Angebot oder durch das Fehlen von Informationen. Dies gilt auch für Inhalte Dritter, die über dieses Angebot zugänglich sind.

Ein Dienst der *ETH-Bibliothek*
ETH Zürich, Rämistrasse 101, 8092 Zürich, Schweiz, www.library.ethz.ch

http://www.e-periodica.ch

Schweiz. Arch. Tierheilk. *120,* 539–543, 1978

Aus dem Institut für Tierpathologie (Prof. Dr. H. Luginbühl) und dem Veterinär-bakteriologischen Institut (Prof. Dr. H. Fey) der Universität Bern

Kurze Originalmitteilung

Rotlauf bei Saugferkeln

von *H. Häni, K. Indermühle* und *J. Nicolet*[1]

Allgemein wird angenommen, dass Rotlauf bei Saugferkeln nicht auftritt. Die grösste Empfänglichkeit für eine Infektion sollen Schweine im Alter von 6 bis 12 Monaten haben (*Neundorf* und *Seidel,* 1972). Die altersabhängige Resistenz wird bei Jungtieren auf eine passive colostrale und bei älteren Tieren auf aktive Immunität zurückgeführt (*Shuman,* 1953; *Wellmann* und *Heuner,* 1957; *Wood* und *Shuman,* 1975). Prinzipiell sind somit Tiere jeden Alters für eine Infektion empfänglich, Rotlaufseptikämien gehören bei Saugferkeln aber zu den seltensten Abgangsursachen. *Renk* konnte 1952 bei der Auswertung eines Sektionsguts in 3 Würfen von Saugferkeln Rotlauf nachweisen. In einer Untersuchung des britischen Veterinary Investigation Service wurden innerhalb der ersten 3 Lebenswochen 9 Rotlaufinfektionen auf 884 Todesfälle (1959) resp. 24 auf 2144 Todesfälle (1960) festgestellt. *Weikl* (1959) fand Rotlauf 32mal bei 2393 Sektionen von Tieren unter 12 Wochen. *Von Sandersleben* (1962) wies bei unter 2 Wochen alten Tieren in 5% der Todesfälle Rotlauf nach, mit dem pathologisch-anatomischen Bild von punktförmigen Nieren- und Harnblasenblutungen. In Dänemark fanden *Nielsen* et al. (1975) unter 582 Septikämien bei Saugferkeln 12 Fälle von Rotlauf. In der Schweiz konnten *Häni* et al. (1976) bei 200 Septikämien 6mal eine Infektion mit Erysipelothrix rhusiopathiae nachweisen. In den Jahren 1974–1976 wurde am Institut Rotlauf bei Saugferkeln wiederum 6mal diagnostiziert. Bei der Sektion wurden hauptsächlich hochgradige blaurote Verfärbung von Ohren, Rüsselscheibe, Schwanz und Gliedmassenspitzen sowie petechiale Blutungen in Epikard und Nieren festgestellt. In der Literatur sind daneben mehrere Einzelfälle beschrieben. So liegen Berichte von *Giltner* (1922) und *Weighton* (1944) vor. *Waller* (1938) und *Wyssmann* (1940) sahen in je einem Wurf mit einzelnen Totgeburten Todesfälle innerhalb der ersten Lebenstage mit blauroter Verfärbung von Kopf, Abdomen und Gliedmassenspitzen. *Waller* (1938) beobachtete dazu im Jahr 1937 Rotlaufseptikämien bei Ferkeln im Zusammenhang mit gehäuftem Auftreten von chronischem Rotlauf in Zuchtbetrieben. *Sindrey* und *Creyke* (1948) diagnostizierten Rotlauf bei einem 10 Tage alten Wurf. Auch dort waren die bläuliche Verfärbung der Extremitäten und Nierenblutungen auffallend. *Glawischnig* (1963) fand dagegen bei einem 3 Wochen alten Wurf das Bild von Backsteinblattern. Ohne genauere Beschreibung teilte auch *Bergmann* (1951) Fälle von Rotlauf bei Saugferkeln mit.

[1] Adresse: Postfach 2735, CH–3001 Bern.

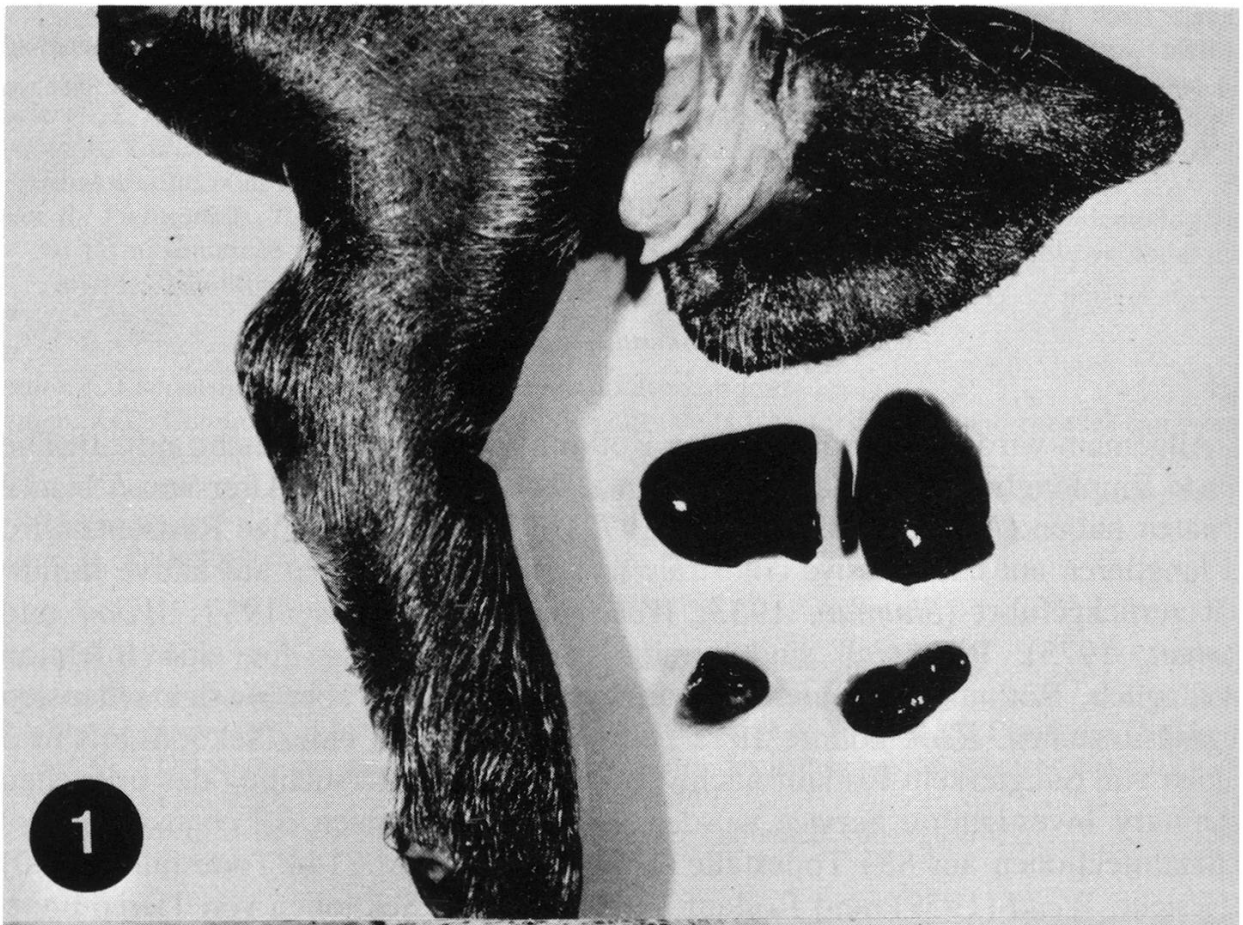

1

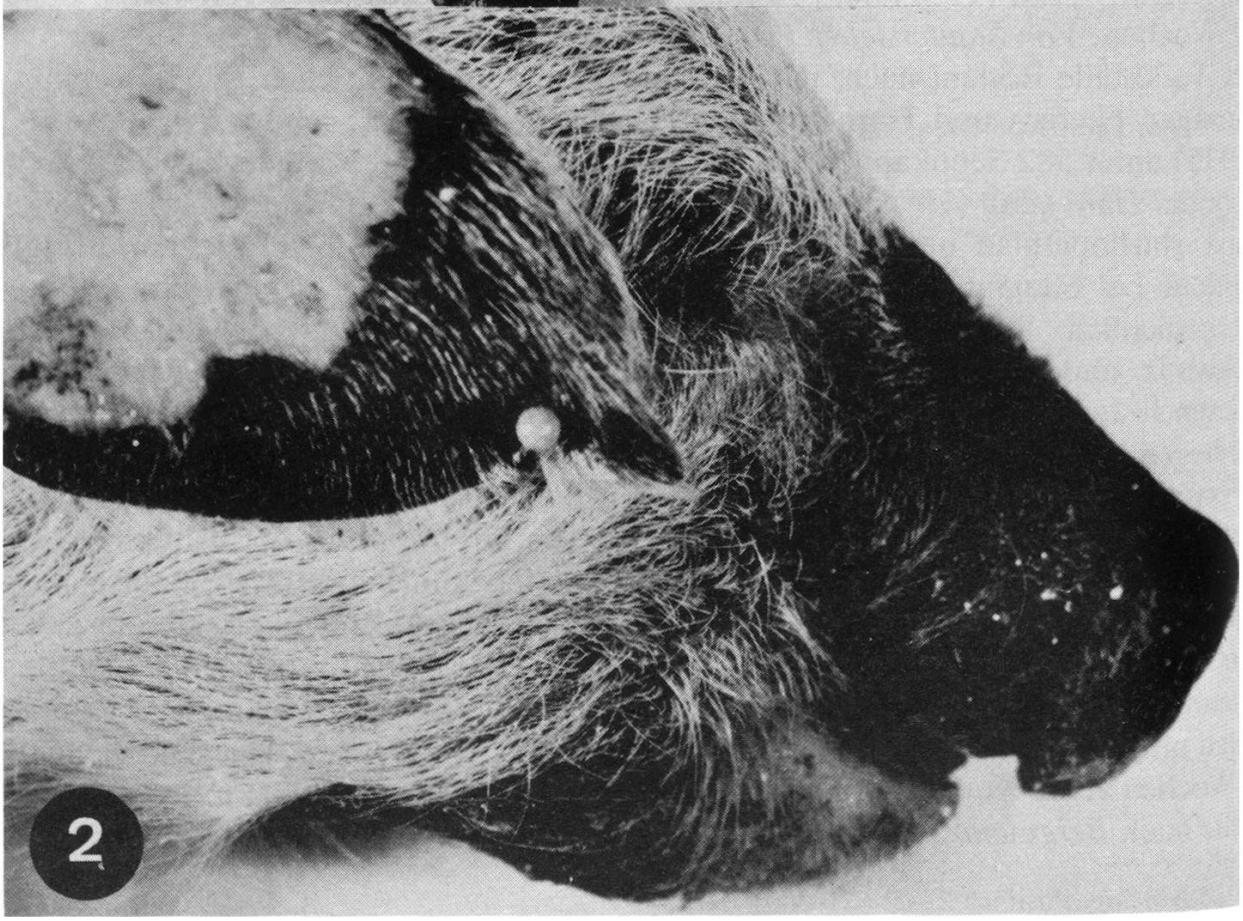

2

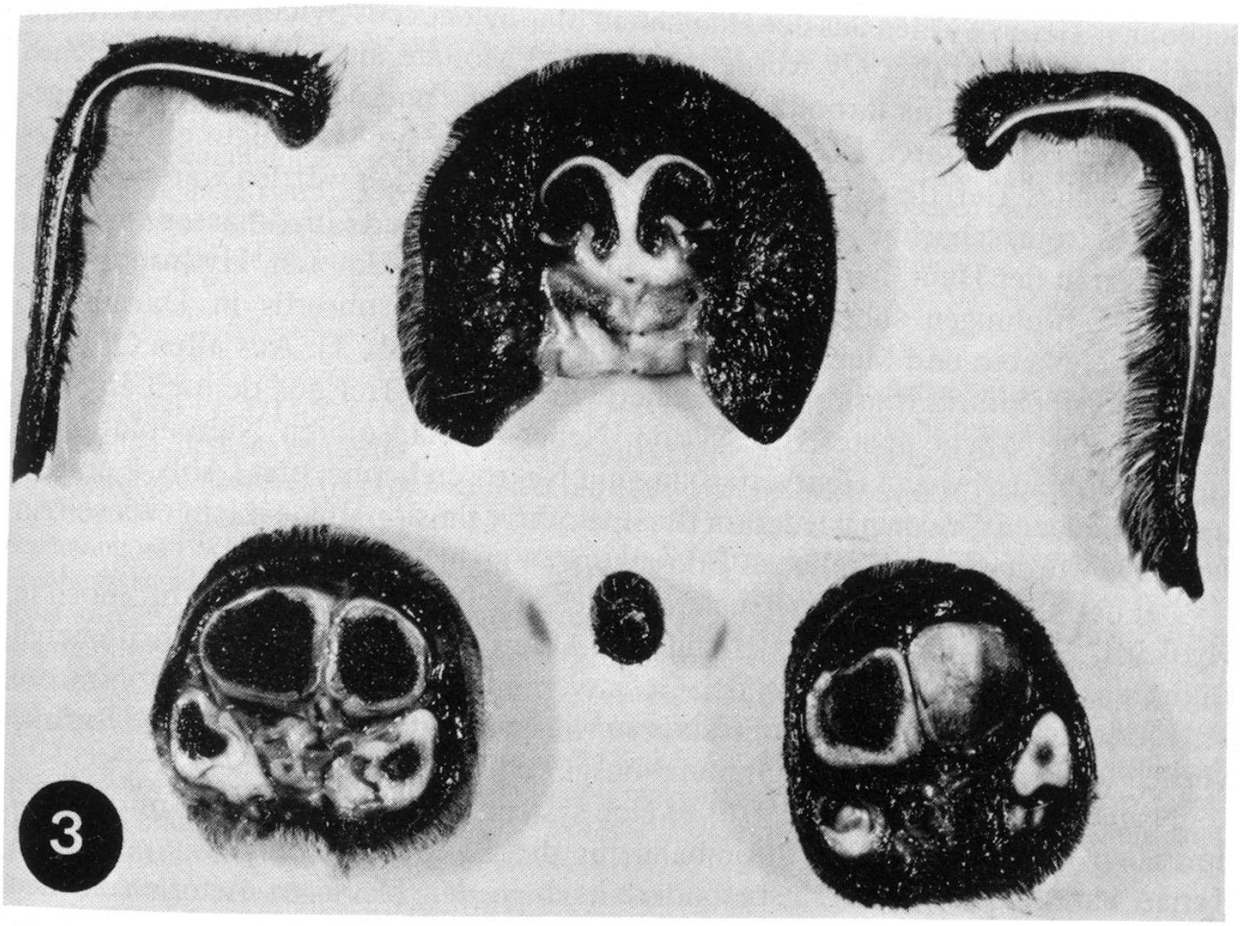

Abb. 3 Querschnitt der Ohrmuschel, des Rüssels, der Gliedmassenenden und des Schwanzes: tiefe Nekrosen (schwarze Bezirke; gleicher Fall wie Abb. 2).

Eigene Beobachtungen:

Kürzlich konnten wir in einem kleinen, schwedisch sanierten Vermehrerbetrieb des Schweinegesundheitsdienstes mit 12 Muttersauen einen Ausbruch von Rotlauf bei Saugferkeln mit eigenartigem Verlauf beobachten.

Im Oktober 1976 kam ein lebendes, männliches, 2 Wochen altes Ferkel, aus dem gleichen Wurf 1 Woche später ein weibliches Tier zur Sektion. Im Wurf waren bereits 3 Tiere umgestanden, während bei den übrigen keine Krankheitssymptome festzustellen waren. Das Muttertier hatte Erscheinungen von Rotlauf, die erkrankten Ferkel Cyanose, Dyspnoe und klammen Gang gezeigt. Das erste sezierte Tier zeigte dunkelrote bis blaurote Verfärbung der Haut am ganzen Körper sowie petechiale Nierenblutungen. Rüsselscheibe, Ohrränder und Klauen wiesen scharf begrenzte, schwarze Verfärbungen auf. Beim zweiten Tier waren die schwarz verfärbten, nekrotischen Hautbezirke der Akren teilweise in Ablösung begriffen.

Abb. 1 Septikämischer Rotlauf: blaurote Verfärbung der Ohren und der Gliedmassen, dunkelrote Nieren (oben), hämorrhagische Lymphknoten (unten).

Abb. 2 Fortgeschrittener Fall: scharf begrenzte Hautnekrosen an Ohren, Rüsselscheibe und Nase (schwarze Bezirke).

Bei beiden Tieren wurden aus der Haut allein Staphylococcus hyicus in einer Mischflora isoliert. Im April 1977 wurde bei einem 3 Monate alten Fasel des gleichen Bestandes Endocarditis thromboulcerosa der Aorten- und Mitralklappen nachgewiesen, verursacht durch Erysipelothrix rhusiopathiae. Im Mai folgte ein weiteres 2 Wochen altes Tier, dessen Mutter wegen Rotlauf behandelt worden war. Sektionsbefund: tiefrote, scharf begrenzte Verfärbung an Ohren und Gliedmassen, multiple Blutungen in der Haut, hämorrhagische subkutane Lymphknoten, Hydroperikard, petechiale Blutungen subepikardial an Herzbasis und subserös in Darmkanal, Harnblase, Nieren und Meningen, geschwollene Milz (Abb. 1). Aus allen Organen wurde Erysipelothrix rhusiopathiae isoliert. Ein zweites Tier aus demselben Wurf gelangte eine Woche später zur Sektion. Neben subkapsulären Nierenblutungen wurde hier blauschwarze Hautverfärbung mit Nekrosen beobachtet (Abb. 2 und 3), in verschiedenen Organen wiederum Erysipelothrix rhusiopathiae nachgewiesen. In der Folge wurden keine ähnlichen Erkrankungen mehr beobachtet.

Bei der histologischen Untersuchung fielen vor allem fibrinreiche Thromben in Myokard, Niere, Haut und Unterhaut der Akren auf. In den fortgeschritteneren Fällen waren diese thrombosierenden Gefässveränderungen verbunden mit Nekrose der Epidermis und auch tieferer Strukturen wie Nasenknorpel. Nekrotische Bezirke wurden teilweise durch junges Granulationsgewebe abgegrenzt.

Nach *Schulz* et al. (1971, 1976) ist eine systemische Koagulopathie mit Mikrothromben in der terminalen Strombahn für die akute Rotlaufphase typisch. Bei Ratten kann experimentell, insbesondere auch in den kleineren Arterien an den Akren, eine systemische Thrombose nachgewiesen werden, die bei einem Teil der Tiere nach 8–12 Tagen Gangrän und Abstossung der Schwanzspitze zur Folge hat (*Schulz* et al., 1976).

Mit der vorliegenden Beschreibung soll darauf hingewiesen werden, dass Rotlauf bei Saugferkeln auch heute noch auftreten kann. Der beschriebene Verlauf mit Akronekrosen ist sicher ein seltenes Ereignis.

Zusammenfassung

Pathologisch-anatomische Befunde beim seltenen Rotlauf des Saugferkels werden anhand von 4 Fällen aus einem Betrieb beschrieben und mit der Literatur verglichen. Im akuten Fall bestanden blaurote Verfärbung der Haut der Akren und petechiale Blutungen in verschiedenen Organen. Beim chronischen Fall waren schwere Akronekrosen feststellbar.

Résumé

On décrit les lésions anatomo-pathologiques de 4 cas de rouget chez des porcelets de 2 à 3 semaines d'une exploitation, et on les compare avec les observations décrites dans la littérature. Dans les cas aigus, les animaux présentèrent une cyanose spécialement marquée aux extrémités et à la tête, de même que des pétéchies des organes internes. Dans les cas chroniques, il y avait des nécroses profondes de la peau.

Riassunto

Le lesioni anatomo-patologiche di 4 casi di erisipela verificatisi in una piccola azienda in suinetti di 2–3 settimane vengono descritte e paragonate con quanto si trova nella letteratura. Nei casi acuti

i suinetti presentavano una cianosi specialmente marcata alle estremità ed alla testa e petecchie emorragiche negli organi interni. Nei casi cronici si sviluppò una grave necrosi della cute.

Summary

Pathological findings in 4 cases of Erysipelas in 2–3 week old piglets from a small farm are presented and compared with the recent literature. In acute cases, the piglets showed bluish discoloration, especially of the extremities and the head, and petechial hemorrhages in internal organs. In chronic cases, necrosis of the skin became evident.

Literatur

Bergmann J.: Über die Empfänglichkeit von Ferkeln für die künstliche Rotlaufinfektion. Mh. prakt. Tierheilk. *3,* 371–373 (1951). – *Giltner L.T.:* A fatal disease of young pigs apparently caused by the bacillus of swine erysipelas. JAVMA *61,* 540–543 (1922). – *Glawischnig E.:* Über eine Rotlaufseptikämie bei einem drei Wochen alten Wurf von 12 Saugferkeln. Wien. tierärztl. Mschr. *50,* 599–601 (1963). – *Häni H., Brändli A., Luginbühl H., Fatzer R., König H.* und *Nicolet J.:* Vorkommen und Bedeutung von Schweinekrankheiten: Analyse eines Sektionsguts (1971–1973). V. Pathologie von Kreislaufsystem, Urogenitalapparat, Systemerkrankungen, Serosen und Gelenken, Haut, Bewegungsapparat, hämatopoietischem System und ZNS. Schweiz. Arch. Tierheilk. *118,* 105–125 (1976). – *Neundorf R.* und *Seidel H.:* Schweinekrankheiten. Ätiologie, Pathogenese, Klinik, Therapie, Prophylaxe. VEB Gustav Fischer Verlag, Jena 1972. – *Nielsen N.C., Riising H.-J., Larsen J.L., Bille N.* and *Svendsen J.:* Preweaning mortality in pigs. 5. Acute septicaemias. Nord. Vet. Med. *27,* 129–139 (1975). – *Renk W.:* Befunde bei Krankheiten der Saugferkel. BMTW *65,* 26–31 (1952). – *Sandersleben J. von:* Wirtschaftlich wichtige Schweineerkrankungen aus pathologisch-anatomischer Sicht. Tierärztl. Umschau *17,* 186–191 (1962). – *Shuman R.D.:* Experimental evaluation of culture and serum vaccination for the control of swine erysipelas. IV. Gilts vaccinated with culture and serum before breeding and its immunizing effect on their offspring. JAVMA *123,* 431–433 (1953). – *Sindrey R.J.* and *Creyke G.H.:* Swine erysipelas in ten-day-old piglets. Vet. Rec. *60,* 567 (1948). – *Schulz L.-Cl., Böhm K.H.* und *Klöpper F.:* Durch Blutgerinnungsstörungen gekennzeichnete Mikroangiopathien beim septikämischen Rotlauf. DTW *78,* 563–569 (1971). – *Schulz L.-Cl., Erhard H., Drommer W., Seidler D., Trautwein G., Hertrampf B., Giese W.* und *Hazem A.S.:* Die pathogenetische Bedeutung der akuten Rotlaufphase für die Manifestation der chronischen Organveränderungen. Vergleichende experimentelle Untersuchungen bei Schwein, Maus und Ratte. Zbl. Vet. Med. B *23,* 617–637 (1976). – Veterinary Investigation Service (Ministry of Agriculture, Fisheries and Food): A survey of the incidence and causes of mortality in pigs. I. Sow survey. Vet. Rec. *71,* 777–786 (1959). – Veterinary Investigation Service (Ministry of Agriculture, Fisheries and Food): A survey of the incidence and causes of mortality in pigs. II. Findings at post-mortem examination of pigs. Vet. Rec. *72,* 1240–1247 (1960). – *Waller E.F.:* Swine erysipelas in new-born pigs. JAVMA *93,* 196–197 (1938). – *Weighton C.:* Erysipelas in an eleven-day-old pig. Vet. J. *100,* 215 (1944). – *Weikl A.:* Ferkelkrankheiten: An Hand von Sektionsergebnissen. Tierärztl. Umschau *14,* 249–253 (1959). – *Wellmann G.* und *Heuner F.:* Über die passiv durch die Kolostralmilch erworbene Rotlaufimmunität der Ferkel. Zbl. Vet. Med. *4,* 557–572 (1957). – *Wood R.L.* and *Shuman R.D.:* Swine erysipelas, in H.W. Dunne and A.D. Leman, Diseases of swine, 4th ed. The Iowa State University Press. Ames, Iowa, USA, 1975, pp. 565–620. – *Wyssmann E.:* Rotlauf bei neugeborenen Ferkeln. Schweiz. Arch. Tierheilk. *82,* 428–431 (1940).