Zeitschrift: Schweizer Archiv für Tierheilkunde SAT : die Fachzeitschrift für Tierärztinnen und Tierärzte = Archives Suisses de Médecine Vétérinaire ASMV : la revue professionnelle des vétérinaires

Herausgeber: Gesellschaft Schweizer Tierärztinnen und Tierärzte

Band: 120 (1978)

Artikel: Die Gewinnung von Liquor cerebrospinalis beim Schaf unter Praxisverhältnissen für die Untersuchung auf Bornasche Krankheit

Autor: Metzler, A. / Geyer, H.

DOI: https://doi.org/10.5169/seals-593376

Nutzungsbedingungen

Die ETH-Bibliothek ist die Anbieterin der digitalisierten Zeitschriften auf E-Periodica. Sie besitzt keine Urheberrechte an den Zeitschriften und ist nicht verantwortlich für deren Inhalte. Die Rechte liegen in der Regel bei den Herausgebern beziehungsweise den externen Rechteinhabern. Das Veröffentlichen von Bildern in Print- und Online-Publikationen sowie auf Social Media-Kanälen oder Webseiten ist nur mit vorheriger Genehmigung der Rechteinhaber erlaubt. Mehr erfahren

Conditions d'utilisation

L'ETH Library est le fournisseur des revues numérisées. Elle ne détient aucun droit d'auteur sur les revues et n'est pas responsable de leur contenu. En règle générale, les droits sont détenus par les éditeurs ou les détenteurs de droits externes. La reproduction d'images dans des publications imprimées ou en ligne ainsi que sur des canaux de médias sociaux ou des sites web n'est autorisée qu'avec l'accord préalable des détenteurs des droits. En savoir plus

Terms of use

The ETH Library is the provider of the digitised journals. It does not own any copyrights to the journals and is not responsible for their content. The rights usually lie with the publishers or the external rights holders. Publishing images in print and online publications, as well as on social media channels or websites, is only permitted with the prior consent of the rights holders. Find out more

Download PDF: 12.07.2025

ETH-Bibliothek Zürich, E-Periodica, https://www.e-periodica.ch

Schweiz. Arch. Tierheilk. *120,* 605–614, 1978

Aus dem Institut für Virologie (Direktor: Prof. Dr. R. Wyler)
und dem Veterinär-Anatomischen Institut
(Direktor: Prof. Dr. J. Frewein) der Universität Zürich

Die Gewinnung von Liquor cerebrospinalis beim Schaf unter Praxisverhältnissen für die Untersuchung auf Bornasche Krankheit

von *A. Metzler* und *H. Geyer*[1]

1. Einleitung

Die Bornasche Krankheit ist eine natürlicherweise bei Pferden und Schafen (*Zwick,* 1939) sowie bei Kaninchen (*Metzler* et al., 1978) auftretende, virusbedingte Meningoenzephalomyelitis. Neben der klinisch gestellten Diagnose kommt den pathologisch-anatomischen und histologischen Befunden zur ätiologischen Abklärung nach wie vor eine wesentliche Bedeutung zu. Da die letztgenannten Untersuchungen nur am toten Tier vorgenommen werden können, konzentrierte man sich schon frühzeitig auf die Möglichkeit einer intra vitam durchführbaren, spezifischen Labordiagnose. Zu diesem Zweck wurde von *v. Sprockhoff* (1954a) die Komplementbindungsreaktion an das Bornasystem adaptiert. Es zeigte sich jedoch, dass diese Nachweismethode von Bornavirus-spezifischen Serumantikörpern den praktischen Erfordernissen nicht gerecht zu werden vermochte (*v. Sprockhoff,* 1954b; *Fechner,* 1955; *Otta,* 1957; *Metzler,* 1977).

Die Bemühungen, diagnostisch eindeutig verwertbare Kriterien durch chemische und morphologische Untersuchungen am Liquor cerebrospinalis zu erfassen, befriedigten ebenfalls nur bedingt (*Müller* und *Schulze,* 1953; *Hiepe,* 1958). Durch die Einführung der indirekten Immunofluoreszenz-Technik konnte die Häufigkeit des Serumantikörper-Nachweises bei der Bornavirusinfektion wesentlich gesteigert werden (*Lüthgen,* 1977; *Metzler,* 1977). Aber auch unter Verwendung dieses empfindlichen Testes hat es sich gezeigt, dass bei spontan an Borna erkrankten Tieren Serumantikörper nicht regelmässig festgestellt werden können (*Metzler,* 1977; *Metzler* et al., 1979). Die gleiche Beobachtung trifft auch für das geimpfte Pferd zu (*Lüthgen,* 1977). Demgegenüber sind Befunde diagnostisch auswertbar, wonach bei an Borna erkrankten Tieren der Antikörpernachweis im Gehirn und/oder Liquor bisher immer gelang (*Danner,* 1976; *Danner* und *Lüthgen,* 1978). Diese Feststellung stimmt grundsätzlich mit der Annahme überein, dass bei der Bornaschen Krankheit die primäre Immunantwort im Zentralen Nervensystem erfolgen soll (*Ludwig* und *Thein,* 1977; *Ludwig* et al., 1977). Hieraus folgernd stellt sich im Hinblick auf intra vitam mögliche Abklärungen die Frage, ob durch die Untersuchung des Liquors die Nachweisquote von Bornavirus-spezifischen Antikörpern im Vergleich zum Serum verbessert werden kann. Die Ergebnisse einer

[1] Adresse der Autoren: Dres. A. Metzler und H. Geyer, Winterthurerstrasse 260, CH-8057 Zürich.

entsprechend ausgerichteten Verlaufsuntersuchung bei spontan an Borna erkrankten Schafen werden gesondert vorgelegt (*Metzler* et al., 1979).

Da ein intra vitam vorzunehmender Antikörpernachweis im Liquor cerebrospinalis die routinemässige Liquorgewinnung voraussetzt, dieser Eingriff unter Praxisverhältnissen beim Schaf jedoch kaum vorgenommen wird, soll die vorliegende Arbeit mit der entsprechenden Technik vertraut machen.

II. Material und Methoden

Für die Punktionsversuche zur Gewinnung von Liquor cerebrospinalis standen uns sechs klinisch gesunde Schafe zur Verfügung, die aus einer bornaverseuchten Herde stammten (*Metzler* et al., 1976). Die Tiere waren dem Institut nach vorausgegangener Bornascher Erkrankung zur weiteren Beobachtung und Abklärung zugewiesen worden. Drei weitere, gesund zugekaufte Kontrolltiere sowie insgesamt acht Lämmer aus der Nachzucht wurden in die Untersuchung mit einbezogen.

Der Liquor cerebrospinalis wurde, ähnlich wie von *Hiepe* (1958) beschrieben, durch Okzipital- oder Lumbalpunktion gewonnen. Da anatomisch bedingt beim Schaf keine der beiden Punktionsstellen als optimal anzusehen ist, seien einige Bemerkungen zur Topographie der Punktionsstellen vorangestellt.

III. Anatomie der Punktionsstellen

Die topographischen Verhältnisse der Punktionsstellen zur Liquorentnahme wurden ausführlich von *Kühn* und *Oberröder* (1959, 1960) beschrieben. Die anatomischen Voraussetzungen wurden daher nur an drei formalinfixierten, weissen Alpenschafen, einem braunköpfigen Fleischschaf sowie an einem montierten Schafskelett überprüft. Im folgenden werden nur einige wichtige anatomische Befunde wiedergegeben; Zahlenangaben beziehen sich auf Schafe mit einem Körpergewicht um 50 kg.

Das *Spatium atlantooccipitale* ist in Dorsalansicht spindelförmig. Es misst in transversaler Richtung etwa 20 mm. In einer Stellung des Kopfes, bei der eine Gerade über Nasenrücken und Stirn mit der Halswirbelsäule einen Winkel von etwa 90° bildet, ist das Spatium atlantooccipitale in der Medianlinie rund 10 mm lang; etwa 5 mm seitlich der Medianebene verengt sich die Öffnung gegen lateral zu. Das Spatium atlantooccipitale ist durch die bindegewebige Membrana atlantooccipitalis dorsalis (Abb. 1/8) verschlossen. Nach innen folgt auf eine dünne Schicht aus lockerem Bindegewebe und Fett die Dura mater und die ihr in vivo innen eng anliegende Arachnoidea (1/9). Der liquorhaltige Subarachnoidealraum ist vom Kleinhirn bis in den Bereich des 1. Halswirbels stark erweitert und wird als *Cisterna cerebello-medullaris* (1/10) bezeichnet. Diese hat unter dem Spatium atlantooccipitale bei der erwähnten Kopfhaltung eine Höhe von etwa 5 mm.

Das vom Ligamentum interarcuale verschlossene *Spatium lumbosacrale* hat eine rundliche oder ellipsenähnliche Form. Bei normaler Körperhaltung ist es in der Medianen etwa 10 mm lang; bei maximaler Kyphose des Rückens vergrössert sich seine Länge auf etwa das Doppelte (*Kühn* und *Oberröder,* 1960). Der Querdurch-

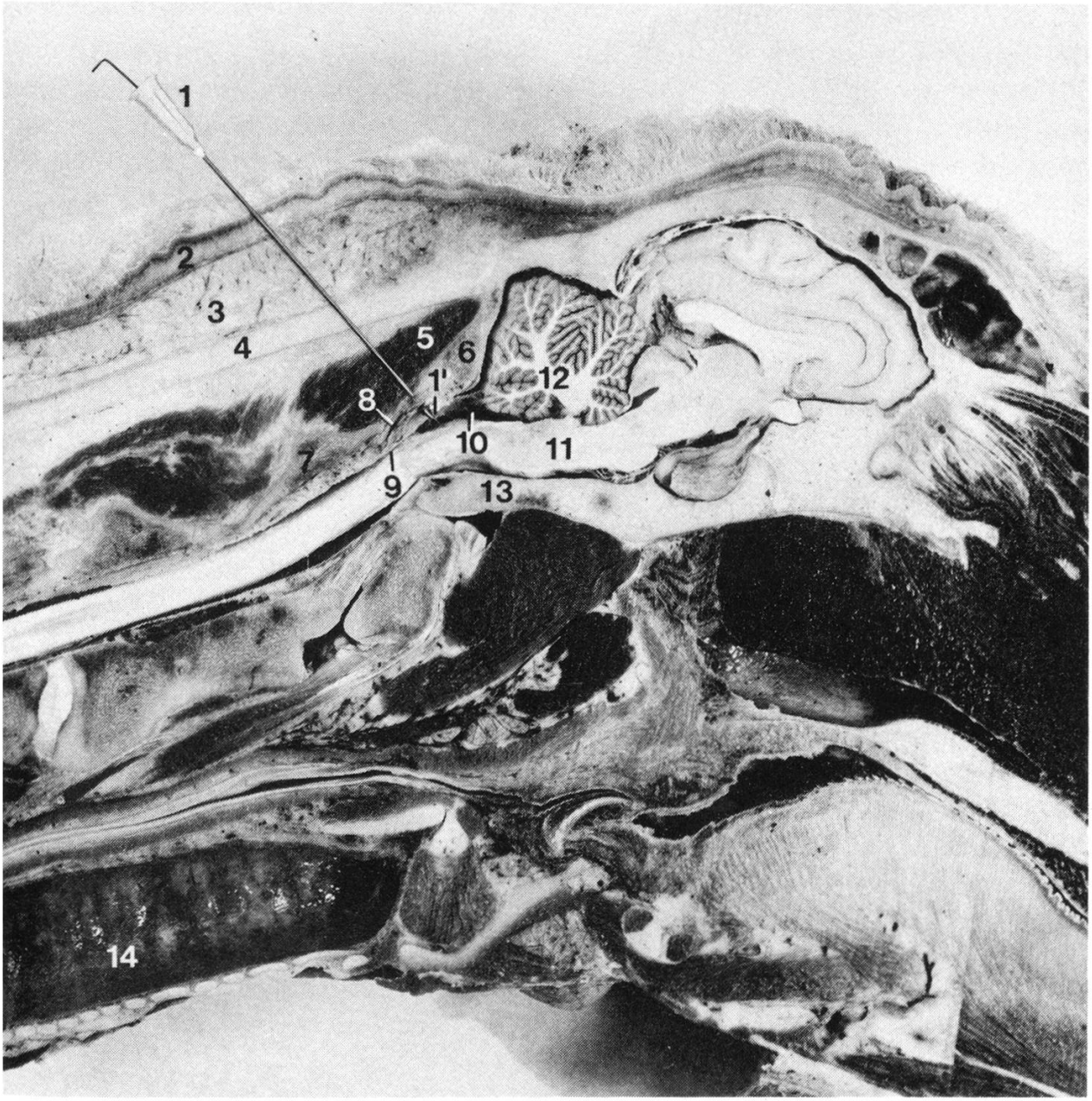

Abb. 1 Paramedianschnitt durch Kopf und Hals eines vierjährigen braunköpfigen Fleischschafes von 80 kg Körpergewicht, formalinfixiert, rechte Seitenansicht. Die Entfernung zwischen Hautoberfläche und Kanülenspitze beträgt 55 mm.
1 Kanüle mit Mandrin in situ bei Okzipitalpunktion; 1′ Kanülenspitze; 2 Haut; 3 subcutanes Fettgewebe; 4 Nackenstrang; 5 Mm. recti capitis dorss.; 6 Squama occipitalis; 7 Arcus dors. atlantis; 8 Membrana atlantooccipitalis dors.; 9 Dura mater und Arachnoidea; 10 Cisterna cerebellomedullaris; 11 Medulla oblongata; 12 Kleinhirn; 13 Basioccipitale; 14 Trachea.

messer des Spatium lumbosacrale beträgt rund 20 mm. Im Bereich des Spatium lumbosacrale ist der Duraschlauch nach *Kühn* und *Oberröder* (1960) 12 mm breit und 9 mm hoch. Das Cavum subarachnoideale ist hier ziemlich eng, die Arachnoidea ist dorsal 1–3 mm und ventral 1 mm vom Rückenmark entfernt (*Kühn* und *Oberröder,* 1960).

3
2
4
1'
6
7
8
1
5
9
10
14
11
12
12'
17'
15
17
16
13

IV. Vorbereitung der Tiere zur Liquorentnahme

Am Morgen der Liquorentnahme wurden die Tiere nicht gefüttert. Mit Ausnahme der neugeborenen Lämmer wurden die einzelnen Schafe tief sediert (0,2 ml = 4 mg Rompun®[2] pro 10 kg Körpergewicht) und gleichzeitig, in Form einer Mischspritze, Atropin (0,3 mg pro 10 kg Körpergewicht) intramuskulär appliziert.

Zur Okzipital- und Lumbalpunktion bewährte sich die Brustlage der Schafe auf einem einfachen Lager aus zwei mal zwei übereinandergestapelten und zusammengebundenen Pressstrohballen. Bei der Lagerung der Schafe wurde darauf geachtet, dass die Wirbelsäule nicht nach der Seite verbogen war.

Für die Punktionen wurden Einmalkanülen verwendet, mit denen auch die derbe Dura mater leicht durchstochen wurde. Die Kanülen waren im allgemeinen 55 mm, für Lämmer 35 mm lang; nur bei sehr fetten Tieren wurden Kanülen von 70 mm Länge verwendet. Der Aussendurchmesser dieser Einmalkanülen betrug 0,9 mm; als Mandrin wurde ein Stahldraht in das Lumen eingelegt. Das obere Stück des Stahldrahtes wurde dabei umgebogen (1/1; 2/3), so dass der Drahtmandrin nur so weit in die Kanüle eingeführt werden konnte, dass sein unteres Ende die Kanülenspitze um höchstens 1–2 mm überragen konnte.

Nach Abscheren der Wolle wurden die Punktionsstellen mit Alkohol und Jodglycerin desinfiziert. Zur Okzipitalpunktion wurde der Kopf des Schafes, wie oben angegeben, in einer mässigen Beugestellung zur Halswirbelsäule gehalten (Abb. 2). Eine Hilfsperson umfasste mit der einen Hand den Unterkiefer und drückte den Kopf gegen die zweite Hand, die in die Stirnwolle fasste, und gegen ihren Unterarm, der am Nasenrücken lag. Bei dieser Fixation des Kopfes war es am besten möglich, einer Zuckung des Tieres im Kopf- und Halsbereich entgegenzuwirken, die meist aber nur beim Durchstechen der Dura auftrat und bei guter Sedierung nur schwach war oder nicht mehr vorkam. Fallweise hielt ein zweiter Helfer die Wirbelsäule des Schafes im Brust- und Kreuzbereich nach unten.

V. Technik der Okzipital- und Lumbalpunktion

Bei mageren Tieren ist über dem Spatium atlantooccipitale von dorsal und aussen eine leichte Delle zu fühlen. Die Einstichstelle zur Okzipitalpunktion liegt über dem Schnittpunkt einer gedachten Verbindungslinie durch den kranialsten, fühlbaren Punkt der Atlasflügel (2/1′) mit der Medianebene (2). Der Einstich kann auch bis ca. 1 cm hinter diesem Punkt erfolgen. Die Kanüle wird kranioventral und möglichst median in die Tiefe vorgeschoben. Bei dieser Stichrichtung bildet die Kanüle (1/1, 2/3) mit der dorsalen Halsoberfläche einen Winkel von etwa 60°. Man

[2] Rompun® = Xylazin-hydrochlorid, Bayer Leverkusen.

Abb. 2 Kopf und Hals des gleichen Schafes wie in Abb. 1, formalinfixiert. Ansicht von lateral. 1–1′ Atlasflügelrand, 1′ sein kranialster fühlbarer Punkt; 2 äussere Haut; 3 Kanüle mit Mandrin in situ bei Okzipitalpunktion; 4 M. splenius; 5 M. brachiocephalicus; 6 M. semispinalis capitis; 7 M. obliquus capitis cran.; 8 M. longissimus capitis; 9 M. sternocephalicus; 10 V. jugularis ext.; 11 V. facialis; 12 Gld. parotis, 12′ D. parotideus; 13 Nl. parotideus; 14 Gld. mandibularis; 15 M. masseter; 16 A. transversa faciei; 17 R. buccalis dors.; 17′ R. buccalis ventr. des N. facialis.

durchsticht nacheinander den Nackenstrang (1/4), die dorsalen geraden Kopfmuskeln (1/5), die relativ zähe Membrana atlantooccipitalis dorsalis (1/8) und wenige Millimeter darunter die Dura mater samt Arachnoidea (1/9). Die Dura mater ist 30 mm oder mehr von der Hautoberfläche der Einstichstelle entfernt. Nach Erreichen des Subarachnoidealraumes wird der beim Einstechen leicht zurückgezogene Mandrin (1/1; 2/3) ganz in die Tiefe vorgeschoben, um allfällig vorhandene Gewebepartikel aus dem Kanülenlumen zu entfernen. Anschliessend wird der Mandrin aus der Kanüle herausgenommen, wonach meist tropfenweise Liquor abfliesst. Der zu gewinnende Liquor wird nun mit der Spritze aspiriert. Bei der kranioventralen Stichrichtung gelangt die Kanüle schräg in den liquorhaltigen Subarachnoidealraum (1/10). Damit wird erreicht, dass der zurückzulegende Weg von der Kanülenspitze bis zur Medulla oblongata im Vergleich zur senkrechten Stichrichtung länger ist. Trifft man beim ersten Punktionsversuch nicht sofort das Spatium atlantooccipitale, so stösst die Kanülenspitze bei kranioventraler Stichrichtung meist gegen das Occipitale (1/6), wodurch man orientiert wird, dass wenig kaudal davon das Spatium atlantooccipitale liegt, welches man danach im allgemeinen nach einmaligem Zurückziehen und erneutem Vorschieben der Kanüle erreicht. Um Blutungen zu vermeiden, soll zur Korrektur des Kanülensitzes die Kanüle weit zurückgezogen und in leicht geänderter Richtung vorgeschoben werden; bohrende Bewegungen mit der Kanülenspitze in der Tiefe sind zu vermeiden. Bei korrektem Vorgehen erhält man mit wenigen Ausnahmen klaren Liquor ohne Blutbeimengungen.

Zur Lumbalpunktion in Brustlage wurde eine mässige Kyphose erzeugt, indem man die gestreckten Hinterbeine des Schafes nach kranial brachte und sie ventrolateral an den Rumpf legte und die Beckenpartie des Tieres kaudal ein wenig über den Rand des Lagers vorragen liess.

Die Punktionsstelle über dem Spatium lumbosacrale ist mit Ausnahme von fetten Schafen als Delle zwischen den Dornfortsätzen zu palpieren. Die Einstichstelle liegt in der Medianen am Schnittpunkt mit einer Transversalebene durch den fühlbaren Kranialrand des Tuber coxae. Die Kanüle wird möglichst senkrecht, eventuell leicht kranioventral in die Tiefe geführt, wobei in der Medianen zuerst das Ligamentum supraspinale und interspinale, bei leicht paramedianem Verlauf der M. multifidus durchstochen werden. Darunter gelangt die Kanüle durch das Ligamentum interarcuale lumbosacrale und den Epiduralraum zur Dura mater, die 35 mm oder mehr von der Hautoberfläche entfernt ist. Man versucht zunächst den dorsalen Teil des Subarachnoidealraumes zu erreichen und Liquor zu entnehmen. Gelingt die Liquorgewinnung hier nicht, so wird die Kanüle nach der von *Mayhew* (1975) beim Pferd beschriebenen Technik durch das Rückenmark bis zum Boden des Wirbelkanals vorgeschoben und durch leichtes Zurückziehen der Kanüle versucht, Liquor vom ventralen Teil des Subarachnoidealraumes abzusaugen.

VI. Ergebnisse

Durch die Okzipital- oder Lumbalpunktion gelang es in jedem Fall, zu den gewünschten Terminen Liquor cerebrospinalis zu entnehmen. Die Liquorentnahme erfolgte bei den einzelnen Versuchstieren alle 2 Monate. Die Punktionen wurden an

insgesamt 17 Versuchstieren vorgenommen; die am längsten im Versuch stehenden Schafe wurden insgesamt 7mal punktiert. Bei 73 Okzipitalpunktionen konnte 72mal, bei 12 Lumbalpunktionen 11mal Liquor gewonnen werden.

Zur serologischen Untersuchung war eine Minimalmenge von 0,1 ml Liquor nötig: bei den neugeborenen Lämmern wurden 0,2–0,5 ml, bei den übrigen Tieren 0,5–2,0 ml Liquor entnommen. Ähnlich den Beobachtungen von *Hiepe* (1958) sowie *Kühn* und *Oberröder* (1960) floss auch bei den eigenen Lumbalpunktionen der Liquor langsamer ab als bei den Okzipitalpunktionen.

Die meisten Schafe standen etwa 1 Stunde nach der Sedierung zum erstenmal auf. Mit Ausnahme der unten aufgeführten Fälle wurden ausser einer leichten Temperaturerhöhung um ½–1 °C am Tage nach der Punktion keine weiteren Störungen beobachtet. Lediglich bei 2 Lämmern wurden nach der Liquorentnahme Antibiotika intramuskulär verabreicht.

Bei 73 Okzipitalpunktionen kam es in 3 Fällen zu Lähmungen, die auf Stichverletzungen der Medulla oblongata zurückzuführen waren. Sie traten bei 2 neugeborenen, nicht sedierten Lämmern sowie bei einem 20 kg schweren Lamm auf, bei dem die Sedierung bei der Punktion bereits im Abklingen war. Diese 3 Tiere hatten beim Durchstechen der Dura mater starke Abwehrreaktionen gezeigt, so dass die Kanüle zu tief eingedrungen war. Das erste der neugeborenen Lämmer konnte am Tag der Punktion nicht selbständig aufstehen, bewegte sich aber schon nach 4 Tagen ohne Störungen. Das zweite neugeborene Lamm hatte nur während eines halben Tages nach der Punktion eine Nachhandschwäche. Das 20 kg schwere Lamm schwankte in der Nachhand und konnte vor allem eine Hintergliedmasse zu wenig belasten; die Lähmungserscheinungen waren indessen nach 4 Tagen verschwunden.

Nach Lumbalpunktion trat bei einem Mutterschaf ebenfalls eine leichte Lähmung einer Hintergliedmasse auf, die ihrerseits nach 14 Tagen klinisch ausgeheilt war.

Ein Tier kam 44 Stunden nach der Okzipitalpunktion infolge einer perakuten, eitrigen Meningitis zum Exitus. Das Schaf zeigte bis 12 Stunden vor dem Tode keine auffälligen Verhaltensstörungen, eine Temperaturkontrolle am Tag nach der Punktion war ausnahmsweise unterblieben. Die Medulla oblongata unter der Punktionsstelle erwies sich als unverletzt. Es war anzunehmen, dass bei der Okzipitalpunktion pathogene Keime in den Liquorraum eingebracht worden waren, welche die Meningitis verursachten.

Am Ende des Versuches, eine Woche nach der letzten Okzipitalpunktion, wurde bei 9 der sezierten Schafe der Bereich der Punktionsstelle untersucht. Bei 6 Tieren war die Medulla oblongata unverletzt, bei 3 Schafen, die zuvor keinerlei Störungen zeigten, sah man an der Oberfläche der Medulla je eine etwa 1 mm tiefe Stichverletzung.

VII. Diskussion

Bei etwas Übung des Operateurs ist die Liquorentnahme beim Schaf unter tiefer Sedierung mit Rompun® mit relativ geringem Risiko für das Tier verbunden. Dabei

ist allerdings der Gesundheitszustand der Tiere mit zu berücksichtigen. Es empfiehlt sich, erste Punktionsversuche an Schlachtschafen vorzunehmen.

Wie die Erfahrung mit den Lämmern zeigte (siehe oben), ist zur Vermeidung von Verletzungen des verlängerten Markes oder Rückenmarkes eine tiefe Sedierung aller Tiere anzustreben. Diese Forderung wird durch die Beobachtung unterstützt, dass zwei Lämmer im Alter von 4 Tagen, die in der angegebenen Dosis mit Rompun® sediert wurden, den Eingriff komplikationslos überstanden. Will man auf das Risiko der Sedierung neugeborener Lämmer verzichten, so wäre eine Lumbalpunktion der Okzipitalpunktion vorzuziehen, da bei Rückenmarksverletzungen im Lendenbereich ein kleineres Innervationsgebiet betroffen würde, als dies bei der Okzipitalpunktion der Fall wäre. Bemerkenswert ist jedoch das rasche Verschwinden von Lähmungen bei Lämmern nach Verletzungen bei Okzipitalpunktion. *Adamesteanu* et al. (1943) setzten an einigen Schafen bei Okzipitalpunktionen absichtlich Stichverletzungen an der Medulla oblongata und beobachteten danach das Auftreten von Ataxien, die aber innerhalb weniger Stunden, spätestens nach 2 Tagen verschwunden waren.

Die nach Lumbalpunktion eines Mutterschafes aufgetretene, leichte Lähmung der Nachhand war mit grosser Wahrscheinlichkeit auf eine Stichverletzung des Rückenmarkes zurückzuführen, die beim Vorschieben der Kanüle bis zum Boden des Wirbelkanals entstanden war. Dieser Befund steht im Gegensatz zu *Mayhew* (1975), der nach über 100 Lumbalpunktionen beim Pferd keine klinischen Erscheinungen feststellte.

Um die Entstehung einer eitrigen Meningitis zu verhindern oder eine solche Entzündung in den Anfangsstadien zu erfassen, empfiehlt es sich, bei der Punktion so keimarm wie möglich zu arbeiten und eine Temperaturkontrolle am 1., eventuell noch am 2. Tag nach der Liquorentnahme durchzuführen. Bei Schafen mit einer Temperaturerhöhung von mehr als 1 °C könnte durch die intramuskuläre Verabreichung eines Antibiotikums, das die Blut-Liquor-Schranke passiert (z.B. Chloramphenicol), eine beginnende Meningitis kupiert werden.

Die von den Verfassern bevorzugte Okzipitalpunktion hat gegenüber der Lumbalpunktion den Nachteil, dass das Spatium atlantooccipitale kleiner ist als das Spatium lumbosacrale. Die Okzipitalpunktion bietet aber den wesentlichen Vorteil, dass der Subarachnoidealraum unter dem Spatium atlantooccipitale weit ist (Abb. 1), während bei der Lumbalpunktion im Bereich des Spatium lumbosacrale nur ein enger Subarachnoidealraum zu treffen ist.

Nach der eigenen Erfahrung ist die Entfernung von der Hautoberfläche zur Dura mater bei der Okzipitalpunktion zudem kürzer als bei der Lumbalpunktion. Wie vor allem bei der Lumbalpunktion fetter Schafe zu sehen war, ist ein gezieltes Vorschieben der Kanüle um so schwieriger, je weiter die Kanülenspitze von der Oberfläche entfernt ist. Für Okzipital- wie Lumbalpunktionen hat sich die Verwendung von Einmalkanülen mit zusätzlich eingelegtem Mandrin aus Stahldraht sehr gut bewährt.

Zusammenfassung

Die Bornasche Krankheit der Pferde, Schafe und Kaninchen ist durch eine virusbedingte Meningoenzephalomyelitis charakterisiert. Im Hinblick auf den Nachweis virusspezifischer Antikörper wurde bei Schafen nach der spontanen Infektion, bei deren Nachkommen sowie bei gesunden Kontrolltieren, teilweise wiederholt Liquor cerebrospinalis entnommen. Die Okzipital- und Lumbalpunktionen erfolgten unter tiefer Sedierung mit Rompun® (4 mg/10 kg Körpergewicht), kombiniert mit der Applikation von Atropin. Die Anatomie der Punktionsstellen, die Technik der Liquorentnahme und die gemachten Erfahrungen bei 73 Okzipital- und 12 Lumbalpunktionen werden beschrieben. Bei der Okzipitalpunktion erreicht man durch ein ziemlich enges Spatium atlantooccipitale einen weiten Liquorraum; bei der Lumbalpunktion trifft man nach Einstich durch ein weites Spatium interarcuale einen engen Liquorraum. Die Liquorgewinnung ist bei etwas Übung des Operateurs an beiden Stellen möglich und unter der beschriebenen Sedierung mit einem relativ geringen Risiko für das Tier verbunden.

Résumé

La maladie de Borna est une méningoencéphalomyélite virale des chevaux, des moutons et des lapins. Pour le diagnostic d'anticorps antiviraux, nous avons prélevé des échantillons de liquide céphalorachidien de moutons infectés naturellement, de leurs agneaux ainsi que d'animaux sains servant de contrôle. Les ponctions occipitales et lombaires furent effectuées sous sédation profonde au Rompun® (4 mg/10 kg de poids) en combinaison avec de l'atropine. L'anatomie des endroits de ponction, la technique de prélèvement ainsi que les expériences faites au cours de 73 ponctions occipitales et de 12 ponctions lombaires sont rapportées. La ponction occipitale permet d'atteindre, à travers le spatium atlanto-occipitale, qui est assez étroit, une grande cavité sous-arachnoïdienne; avec la technique lombaire, on atteint une petite cavité à travers un large foramen interarcuale. Avec un peu d'expérience, il est possible de prélever du liquide céphalorachidien aux deux endroits, sans risque pour l'animal si celui-ci est suffisamment tranquillisé.

Riassunto

La malattia di Borna del cavallo, della pecora e del coniglio è una forma morbosa caratterizzata da una meningoencefalomielite virale. Allo scopo di dimostrare anticorpi virus-specifici, abbiamo prelevato, talvolta ripetutamente, campioni di liquor cerebrospinale da pecore affette dalla malattia spontanea, dai loro agnelli e da animali di controllo. Le punture occipitale e lombare sono state eseguite in sedazione profonda ottenuta con Rompun® (4 mg/10 kg peso corporeo) combinata con l'applicazione di atropina. Si descrive l'anatomia del punto in cui è stato eseguito l'intervento, la tecnica del prelievo e le esperienze fatte con le 73 punture occipitali e le 12 punture lombari. Nella puntura occipitale si raggiunge una grande cavità contenente liquor passando attraverso uno spazio atlanto-occipitale piuttosto stretto; nella puntura lombare si raggiunge una piccola cavità contenente liquor passando attraverso un ampio spazio interarcuale. Il prelievo di liquor è possibile, con un poco di esperienza da parte dell'operatore, da tutte e due le sedi e, se la sedazione è buona, con rischio relativamente piccolo per l'animale.

Summary

Borna disease is a virus-induced meningoencephalomyelitis occurring in horses, sheep and rabbits. To detect virus-specific antibodies, samples of cerebrospinal fluid were taken from sheep which had undergone a natural infection, from their offspring and from healthy control animals. Occipital and lumbar punctures were performed under deep sedation using Rompun® (4 mg/10 kg body weight) in combination with Atropin. The anatomy of the puncture sites, the technique of fluid sampling and the experiences gained during 73 occipital and 12 lumbar punctures are described. In the case of the occipital puncture, a large fluid space is reached through the rather narrow atlanto-occipital interspace; with the lumbar technique, one enters a small leptomeningeal space after penetration through the large interarcual interspace. With some experience, it is possible to obtain fluid samples at both sites with relatively low risk for the animal if it is well tranquillized.

Literatur

Adamesteanu J., Stefanescu E. und *Nicolau A.:* Beitrag zum Studium der Cerebrospinalflüssigkeit beim Schaf. Arch. wiss. prakt. Tierheilk. *78,* 382–388, 1943. – *Danner K.:* Labordiagnose der Bornaschen Krankheit über den Nachweis von Antikörpern im Zentralnervensystem. Zbl. Vet. Med. B *23,* 865–867 (1976). – *Danner K.* und *Lüthgen K.:* Antikörper im ZNS Borna-infizierter Tiere. Fortschr. Vet. Med., Heft 28: 12. Kongressbericht, 192–197 (1978), Paul Parey Verlag, Berlin und Hamburg. – *Fechner J.:* Die Komplementbindungsreaktion bei experimentell mit Bornavirus infizierten Pferden. Mh. Vet. Med. *10,* 553–556 (1955). – *Hiepe Th.:* Die Bornasche Krankheit (Klinisch-diagnostische Untersuchungen an Pferden und Schafen mit besonderer Berücksichtigung des Liquor cerebrospinalis). Wiss. Zschr. Karl-Marx-Univ., Leipzig *8,* 263–338 (1958/59). – *Kühn H.* und *Oberröder Ch.:* Zur Topographie der Regio nuchalis des Schafes unter besonderer Berücksichtigung der Meningen und der zwischen diesen liegenden Spalten. Arch. exp. Vet. Med. *13,* 832–850 (1959). – *Kühn H.* und *Oberröder Ch.:* Zur topographischen Anatomie der Regio lumbalis und der Regio sacralis des Schafes, unter besonderer Berücksichtigung der Rückenmarkshäute und der zwischen diesen liegenden Spalträume. Zbl. Vet. Med. *7,* 878–903 (1960). – *Ludwig H.* und *Thein P.:* Demonstration of specific antibodies in the central nervous system of horses naturally infected with Borna disease virus. Med. Microbiol. Immunol. *163,* 215–226 (1977). – *Ludwig H., Koester V., Pauli G.* und *Rott R.:* The cerebrospinal fluid of rabbits infected with Borna disease virus. Arch. Virol. *55,* 209–223 (1977). – *Lüthgen K.:* Untersuchungen über Nachweis, Bildung und Vorkommen von Bornavirus-Antikörpern. Vet. Med. Diss., München 1977. – *Mayhew I.G.:* Collection of cerebrospinal fluid from the horse. Cornell Vet. *65,* 500–511 (1975). – *Metzler A., Frei U.* und *Danner K.:* Virologisch gesicherter Ausbruch der Bornaschen Krankheit in einer Schafherde der Schweiz. Schweiz. Arch. Tierheilk. *118,* 483–492 (1976). – *Metzler A.:* Die Diagnose der natürlichen Bornavirus-Infektion bei Schafen und Pferden. Ein Vergleich verschiedener Methoden. Vet. Med. Diss., Zürich 1977. – *Metzler A., Ehrensperger F.* und *Wyler R.:* Natürliche Bornavirus-Infektion bei Kaninchen. Zbl. Vet. Med. B *25,* 161–164 (1978). – *Metzler A., Ehrensperger F.* und *Danner K.:* Bornasche Krankheit bei Schafen: Verlaufsuntersuchungen nach natürlicher Infektion. Schweiz. Arch. Tierheilk. *121,* No. 1 (1979). – *Müller L.F.* und *Schulze L.:* Liquoruntersuchungen bei Pferden mit Bornascher Krankheit. Berl. Münch. tierärztl. Wschr. *66,* 117–119 (1953). – *Otta J.:* Die Komplementbindungsreaktion bei der Meningo-Encephalomyelitis enzootica equorum (Bornasche Krankheit). Arch. exp. Vet. Med. *11,* 235–252 (1957). – *v. Sprockhoff H.:* Untersuchungen über die Komplementbindungsreaktion bei der Bornaschen Krankheit. Zbl. Vet. Med. *1,* 494–503 (1954a). – *v. Sprockhoff H.:* Untersuchungen über den Nachweis von komplementbindenden Antikörpern bei bornavirus-infiziertem Pferden und Kaninchen. Zbl. Vet. Med. *1,* 870–877 (1954b). – *Zwick W.:* Die Bornasche Krankheit und Encephalomyelitis der Tiere. In: Handbuch der Viruskrankheiten, Band II, 254–354. Hrsg.: E. Gildemeister, E. Haagen und O. Waldmann, Verlag Gustav Fischer, Jena 1939.

Wir danken: Frau R. Huwiler-Ehrsam und Herrn W. Steinmann für die Herstellung der anatomischen Präparate; Frau S. Pletscher, Frau A. Hug und Herrn S. Zimmer für die Anfertigung der Abbildungen sowie Frau B. Bachmann für die Reinschrift der Arbeit; Herrn M. Bolli und Herrn U. Braun für die Mithilfe bei den Punktionen sowie Herrn B. Müller für die Betreuung der Tiere.