Zeitschrift: Schweizer Archiv für Tierheilkunde SAT : die Fachzeitschrift für Tierärztinnen und Tierärzte = Archives Suisses de Médecine Vétérinaire ASMV : la revue professionnelle des vétérinaires

Herausgeber: Gesellschaft Schweizer Tierärztinnen und Tierärzte

Band: 122 (1980)

Artikel: Valvole semilunari aortiche di suino e bioprotesi valvolari nell'uomo : alterazioni morfologiche di protesi impiantate per periodi variabili nell'uomo

Autor: Guarda, F. / Morea, M. / Tavormina, V.

DOI: https://doi.org/10.5169/seals-591548

Nutzungsbedingungen

Die ETH-Bibliothek ist die Anbieterin der digitalisierten Zeitschriften auf E-Periodica. Sie besitzt keine Urheberrechte an den Zeitschriften und ist nicht verantwortlich für deren Inhalte. Die Rechte liegen in der Regel bei den Herausgebern beziehungsweise den externen Rechteinhabern. Das Veröffentlichen von Bildern in Print- und Online-Publikationen sowie auf Social Media-Kanälen oder Webseiten ist nur mit vorheriger Genehmigung der Rechteinhaber erlaubt. Mehr erfahren

Conditions d'utilisation

L'ETH Library est le fournisseur des revues numérisées. Elle ne détient aucun droit d'auteur sur les revues et n'est pas responsable de leur contenu. En règle générale, les droits sont détenus par les éditeurs ou les détenteurs de droits externes. La reproduction d'images dans des publications imprimées ou en ligne ainsi que sur des canaux de médias sociaux ou des sites web n'est autorisée qu'avec l'accord préalable des détenteurs des droits. En savoir plus

Terms of use

The ETH Library is the provider of the digitised journals. It does not own any copyrights to the journals and is not responsible for their content. The rights usually lie with the publishers or the external rights holders. Publishing images in print and online publications, as well as on social media channels or websites, is only permitted with the prior consent of the rights holders. Find out more

Download PDF: 06.07.2025

ETH-Bibliothek Zürich, E-Periodica, https://www.e-periodica.ch

Università degli Studi di Torino

[1] Istituto di Patologia Generale ed Anatomia Patologica Veterinaria
[2] Cattedra di Cardiochirurgia della Facoltà di Medicina e Chirurgia
[3] Istituto di Anatomia Umana Normale
[4] Cattedra di Anatomia Sistematica e Comparata Veterinaria I

Università degli Studi di Pisa

[5] Istituto di Anatomia e Istologia degli Animali Domestici
[6] SORIN Biomedica, Reparto Chirurgia Sperimentale Saluggia (VC)

Valvole semilunari aortiche di suino e bioprotesi valvolari nell'uomo Alterazioni morfologiche di protesi impiantate per periodi variabili nell'uomo

F. Guarda[1], M. Morea[2], V. Tavormina[3], M. Galloni[1], A. Gobetto[4], C. Benvenuti[5], V. Ceccarelli[6], M. Di Summa[2], M. Casaccia[2]

A complemento di precedenti richerche morfologiche sulla struttura normale delle valvole semilunari aortiche di suini regolarmente macellati *(Galloni* e *Ceccarelli,* 1979; *Gobetto* e coll., 1979) ci è parso utile ed interessante, dal punto di vista della patologia cardio-vascolare comparata, studiare le variazioni strutturali delle valvole semilunari aortiche di suino trattate secondo la tecnica di Hancock ed utilizzate come protesi cardiache atrio-ventricolari sinistre nell'uomo.

Osservazioni personali

Sono stati studiati i lembi valvolari impiantati nell'uomo con le seguenti metodiche: osservazione macroscopica, microscopica a luce polarizzata a bassi ingrandimenti, microscopia ottica, microscopia elettronica a scansione (S.E.M.) e microanalisi mediante spettrometro a dispersione di energia (E.D.S.).

I risultati sono sintetizzati nella tabella n. 1.

In base agli elementi raccolti con le nostre osservazioni, da un punto di vista macroscopico è importante sottolineare quanto segue:

1) nella valvola n. 4 impiantata da 4 mesi, l'endocardite vegetante, con la classica morfologia a cavolfiore, a superficie irregolare anche se liscia, occludeva quasi totalmente l'ostio con conseguente stenosi (fig. 2);

2) nella valvola n. 7 impiantata da 4 anni, la lacerazione e frantumazione di un lembo (fig. 3) aveva provocato una insufficienza valvolare. Bisogna ancora tenere conto che i focolai di calcificazione presenti sui tre lembi verosimilmente hanno reso difficoltosa se non impossibile la funzionalità valvolare. Infine il reperimento di una grossa formazione trombotica su due lembi, che ne impediva i movimenti, evidentemente incanalava la corrente sanguigna sul terzo lembo sottoposto pertanto ad una fatica eccessiva. Questo fatto, unitamente ai fenomeni di calcificazione presenti, che lo rendevano anelastico, giustificano pienamente la rottura e frammentazione del lembo stesso;

3) nelle altre valvole si notava la presenza quasi costante di formazioni trombotiche variabili da piccoli e sottili addensamenti di fibrina, di cui si ha la dimostrazione anche al S.E.M., su alcuni tratti dei lembi, a formazioni simil-membranose che potevano ricoprire tanto le strutture di sostegno della protesi quanto la superficie del lembo in maniera più o meno cospicua.

Tabella 1 Alterazioni patologiche

1 valvola non impiantata	Aspetto macroscopico	Microscopia in polarizzazione	Istopatologia	Microscopia elettronica a scansione	Microanalisi E.D.S.
	normale	normale	assensa di endotelio connettivo coartato	assenza di endotelio; numerose formazioni poliedriche di natura cristallina nello spessore del lembo	P – Si – Cu – Zn – Ca – K
2 valvola impiantata per 15 giorni	normale	normale	piccoli trombi sulle superfici ed infiltrazione flogistica nel lembo	trombi presso i margini aderenti; fibre connettivali rigonfie	P (molto) – Si (molto) – Cl – Ce
3 valvola impiantata per 2 mesi	normale	normale	non eseguita	trombi sulle superfici; iniziale scollamento tra gli strati connettivali dei lembi	P (molto) – K – Cu – Cl – Zn – Ca – Mg – Fe
4 valvola impiantata per 4 mesi	endocardite vegetante	non eseguita	endocardite aspergillare	non eseguita	non eseguita

	Aspetto macroscopico	Microscopia in polarizzazione	Istopatologia	Microscopia elettronica a scansione	Microanalisi E.D.S.
5 valvola impiantata per 1 anno	lieve ispessimento dei lembi per formazioni trombotiche	normale	trombi; scollamento nel connettivo; presenza di colonie batteriche	non eseguita	non eseguita
6 valvola impiantata per 3 anni	forte ispessimento dei lembi per formazioni trombotiche e retrazione di un lembo. Neoformazione tissutale sull'anello di sostegno	intaccature marginali di alcuni grossi fasci collageni	trombi; vacuolizzazione plasmatica alla base del lembo; scollamento del connettivo; infiltrazione flogistica	trombi vicino al margine aderente; presenza di cavitazioni nello spessore del lembo	non eseguita
7 valvola impiantata per 4 anni	focolai di calcificazione; retrazione; frantumazione e perforazione di un lembo. Ampie neoformazioni tissutali sull'anello di sostegno. Focolai di riendotelizzazione	ricerca impedita per la frantumazione del lembo	calcificazione a focolai; frammentazione e rottura di un lembo; trombi; colonie batteriche; infiltrazione flogistica	fasci connettivali distorti e frammentati; trombi; fenomeni di riendotelizzazione	K (molto) – P – Ca – Mg – Cu
8 valvola impiantata per 4 anni	lacerazione e perforazione di un lembo	non eseguita	non eseguita	erosione, frammentazione e sfioccamento dei fasci connettivali	P – K – Ca – Si

Con la microscopia a luce polarizzata a bassi ingrandimenti si è notato che l'architettura dei fasci collageni, sia grossi che piccoli, rimane fondamentalmente conservata pur con un aumento della densità e della compattezza della componente fibrosa.

Con il passare del tempo, particolarmente dopo impianti di durata superiore all'anno, si osserva una tendenza al divaricamento di alcuni fasci di calibro maggiore e l'apparire, ai loro margini, di piccole intaccature che producono un aspetto lievemente seghettato, probabilmente espressione morfologica di una leggera usura.

Istopatologicamente è neccessario porre in evidenza, da un punto di vista generale, quanto segue:

1) l'endotelio è quasi sempre scomparso, fenomeno già evidente nella protesi mai impiantata;

2) sui lembi valvolari si osserva costantemente la presenza di una sottile membrana di fibrina che ricopre le superfici esterne con cellule che talvolta assumono la morfologia delle cellule endoteliali; tale strato forse sostituisce funzionalmente l'endotelio scomparso; si osservano elementi che con ogni verosimiglianza testimoniano una riendotelizzazione dovuta alla migrazione delle cellule endoteliali umane;

3) altrettanto frequentemente sono presenti, soprattutto alla base dei lembi, formazioni trombotiche più o meno voluminose a vari stadi evolutivi, a seconda del tempo di impianto ed in relazione alle condizioni del paziente. In quelle più grandi la rete di fibrina imbriglia cellule ematiche di vario tipo che, più profondamente, formano uno o più strati in varie fasi regressive;

4) la struttura connettivale dei lembi appare sempre a fasci scollati, nei quali gli strati più densi risultano particolarmente coartati; talvolta invece sono omogenei e rigonfiati per il probabile assorbimento di proteine plasmatiche, mentre gli strati più lassi sono praticamente scomparsi;

5) nella parete dei lembi si osserva talvolta, in modo più evidente in quelli impiantati da più di 1 anno, la presenza di infiltrati di cellule di tipo granulocitario e macrofagico, ormai in preda a fenomeni regressivi più o meno accentuati, sicuramente provenienti dal paziente; l'azione di tali cellule potrebbe risultare dannosa all'integrità del lembo.

In particolare per quanto riguarda le singole valvole si deve puntualizzare quanto segue:

1) nella valvola n. 4 l'endocardite vegetante risulta essere provocata da una infezione micotica da ife appartenenti a Aspergillus spp. La struttura concentrica a più strati sovrapposti indica chiaramente l'evoluzione nel tempo a fasi discontinue di crescita;

2) nella valvola n. 5, impiantata da 1 anno, la presenza di abbondanti colonie batteriche nel tessuto valvolare e nelle porzioni aortiche connesse alla protesi indica un'avvenuta setticemia nell'organismo del paziente con eventuali danni alle strutture cardiache adiacenti alla protesi;

3) nella valvola n. 6, impiantata da 3 anni, è significativo porre in evidenza che il tessuto connettivo lasso, che occupa la maggior parte della base del lembo, è totalmente ricolmo di una sostanza plasmatica amorfa, omogenea, coagulata e contenente globuli rossi ed elementi figurati del sangue. Questo fenomeno si può interpretare quale conseguenza di una soluzione di continuo della base del lembo con relativa infiltrazione ematica;

4) indubbiamente il reperto della valvola n. 7, impiantata da 4 anni, è il più interessante per la varietà e gravità delle lesioni presenti nei lembi. Infatti ampi tratti della parete sono totalmente frantumati per la presenza a tutto spessore di focolai di sali di calcio nella classica morfologia a zolle senza alcuna reazione nelle zone periferiche; sono altresì frequenti tratti delle strutture connettivali di aspetto amorfo ed omogeneo con eventuali rigonfiamenti delle parti interessate che, come già accennato precedentemente, potrebbero essere verosimilmente l'espressione di una infiltrazione di proteine ematiche del paziente. Altrettanto interessanti risultano i focolai di infiltrazione flogistica che assumono fondamentalmente due localizzazioni: o nella parte media della parete e preferibilmente verso la base oppure direttamente sotto le formazioni trombotiche. Non è fuori luogo, a questo proposito, porre l'accento sulla presenza, oltre alle cellule granulocitarie e macrofagiche, anche di cellule giganti polinucleate.

Con la microscopia elettronica a scansione, che ci è parsa utile per acquisire dati sulle modificazioni della struttura tridimensionale delle bioprotesi in rapporto al tempo di impianto, abbiamo potuto acquisire alcuni dati significativi:

1) nella valvola n. 1, non impiantata, su entrambe le superfici è scomparso quasi totalmente lo strato di cellule endoteliali, appaiono quindi, ben distinti, gli strati sottoendoteliali composti da fibre connettivali regolarmente orientate e senza soluzioni di continuo. Alla sezione radiale sono evidenti

gli strati connettivali separati al centro da una zona di fibre intrecciate a grandi maglie e sostanza amorfa. In questo contesto sono evidenti strutture poliedriche di probabile natura cristallina;

2) nella valvola n. 2, impiantata per 15 giorni, in corrispondenza del margine aderente si nota un trombo, più cospicuo sulla superficie parietale, la cui struttura interna è spugnosa. Le fibre connettivali visibili appaiono irregolarmente rigonfie;

3) nella valvola n. 3, impiantata per 2 mesi, in superficie si osservano cellule ematiche, piastrine, depositi di fibrina e forme poliedriche cubiche od irregolari che pensiamo di non dover attribuire ad artefatti. Al taglio gli strati connettivali, particolarmente compatti ed ondulati, mostrano ampi scollamenti;

4) nella valvola n. 6, impiantata per 3 anni, si notano grosse apposizioni trombotiche più uniformi e cospicue sul lato parietale nell'angolo di inserzione. In sezione è visibile uno strato mediano di aspetto spongioso che aumenta di spessore verso la periferia;

5) nella valvola n. 7, impiantata per 4 anni, i margini della lacerazione presente in un lembo, mostrano le fibre connettivali interrotte, lacerate e distorte. Uno strato trombotico ondulato e diffuso appare solcato di crepe od anche minutamente frammentato;

6) nella valvola n. 8, impiantata per 4 anni, in corrispondenza dei margini della lacerazione, le fibre connettivali evidenziano estese frammentazioni con parziale trasformazione in materiale finemente fibrillare. Talune aree sono ricoperte da uno strato costituito da elementi cellulari morfologicamente sovrapponibili ad elementi endoteliali, in parte frammentato a causa degli insulti meccanici. Con ogni verosimiglianza si tratta di fenomeni di riendotelizzazione originati dall'endotelio umano adiacente alla protesi.

I dati ottenuti mediante la microanalisi EDS sono riportati nella tabella n. 1.

Osservazioni e conclusioni

In base a questo nostro studio preliminare, eseguito sulle bioprotesi di suino impiantate nell'uomo, si sono riscontrate interessanti lesioni ai lembi valvolari, che variano a seconda del periodo di impianto e delle condizioni del paziente e che possono rendere inefficiente la protesi valvolare stessa. Altrettanto importanti sono i rapporti che si instaurano tra il tessuto animale condizionato ed i tessuti del paziente, principalmente il sangue con le sue componenti plasmatiche e corpuscolate.

Non ci è ancora noto quale ruolo possa giocare la tecnica di preparazione e di «stabilizzazione» secondo Hancock, forse ancora suscettibile di ulteriori miglioramenti, nel determinismo delle defaillances nelle protesi. Senza dubbio però i rilievi clinici e statistici depongono a favore dell'uso di questo tipo di bioprotesi. Infatti dalla casistica clinica dell'Istituto di Cardiochirurgia di Padova e Verona dal gennaio 1971 all'ottobre 1978 e di Torino dal novembre 1978 all'ottobre 1979, i casi di malfunzionamento corrispondono a 4 su un totale di 714 bioprotesi funzionanti da un minimo di 1 mese ad un massimo di circa 9 anni.

È ancora da rilevare che non tutti i casi di malfunzionamento delle bioprotesi sono state causa di morte, ma un secondo intervento sostitutivo ha permesso il recupero del paziente.

I risultati da noi conseguiti risultano analoghi a quelli ottenuti dagli autori che in precedenza si sono interessati all'argomento utilizzando tecniche simili alle nostre, e pertanto costituiscono un ulteriore contributo alla conoscenza dei vari aspetti correlati allo uso dei materiali biologici come bioprotesi nell'uomo.

Fig. 1 Faccia assiale di bioprotesi valvolare secondo Hancock, impiantata nell'uomo per 3 anni; si notano tratti di tessuto neoformato sull'anello di supporto.

Fig. 2 Faccia assiale di protesi impiantata per 4 mesi, che mostra una imponente endocardite vegetante, di natura aspergillare che ne ostruisce quasi completamente l'ostio.

Fig. 3 Faccia assiale di protesi impiantata per 4 anni una delle cui semilune è perforata, causando una insufficienza valvolare; in tutti i lembi si sono riscontrati focolai di calcificazione e particolarmente imponenti erano, in questo caso, le sovrapposizioni trombotiche e neoendoteliali.

Fig. 4 Semiluna da protesi impiantata per un anno; osservazione in luce polarizzata con Nicols incrociati: risultano chiare le fibre collagene che mostrano una forte birifrangenza, si noti come i fasci siano ben individuabili alla periferia mentre al centro essi si dividono in fascetti fittamente intrecciati.

Fig. 5 Sezione radiale di semiluna da protesi impiantata per 15 giorni. Il notevole scollamento degli strati connettivali interni è da attribuirsi ad un artefatto ma testimonia la notevole compressione di tali strutture e la perdita del tessuto connettivo più lasso che contribuisce all'elasticità del lembo vivente. – (E.E., piccolo ingrand.)

Fig. 6 Sezione radiale di semiluna da protesi impiantata per 4 anni: sono rilevabili le ampie zone di calcificazione in cui il materiale è frantumato ed in gran parte asportato. – (E.E., piccolo ingrand.)

Fig. 7 Particolare del preparato precedente che mostra i precipitati calcifici con una zona di addensamento periferico di cellule di origine umana infiltrate nel tessuto porcino e, in superficie una sottile formazione forse di origine trombotica con numerose cellule, tra le quali una cellula gigante, in un singolo strato. – (E.E., medio ingrand.)

Fig. 8 Sempre nello stesso campione si possono individuare zone di rigonfiamento del lembo che si mostrano di aspetto piuttosto amorfo ed omogeneo per la probabile infiltrazione di proteine plasmatiche di origine umana. – (E.E., medio ingrand.)

Fig. 9 Presso la superficie dei lembi delle protesi impiantate per tempi abbastanza lunghi, si notano numerose cellule di morfologia varia. In questo caso appaiono cellule endoteliformi molto sottili e, più profondamente, altri elementi, probabilmente granulociti, fra i quali uno di dimensioni cospique. – (E.E., forte ingrand.)

Fig. 10 Superficie assiale di un lembo di protesi non impiantata nell'uomo: manca lo strato endoteliale perciò risultano visibili le sottostanti fibre connettivali ondulate e regolarmente orientate. – (S.E.M. 400 ×)

Fig. 11 Sezione di taglio radiale di una cuspide da una protesi impiantata per 3 anni: in alto una formazione trombotica di aspetto irregolarmente spugnoso, aderente alla superficie parietale, nella metà inferiore i tessuti valvolari composti di strati connettivali densi laterali e di una fascia mediana con grandi vacuolizzazioni. – (S.E.M. 80 ×)

Fig. 12 Le fibre connettivali superficiali di una protesi impiantata per 4 anni sono coperte da uno straterello di origine trombotica che risulta frammentato per lo stress conseguente alla rottura subita dalla cuspide. – (S.E.M. 560 ×)

Fig. 13 Un altro settore della stessa valvola mostra un tessuto di tipico aspetto endoteliale, cui attribuiamo il valore di rigenerazione neoendoteliale originata dal tessuto umano adiacente la protesi, che ha subito molti strappi per insulti meccanici, dimostrando anche una labile adesione al sottostante connettivo della valvola porcina condizionata. – (S.E.M. 470 ×)

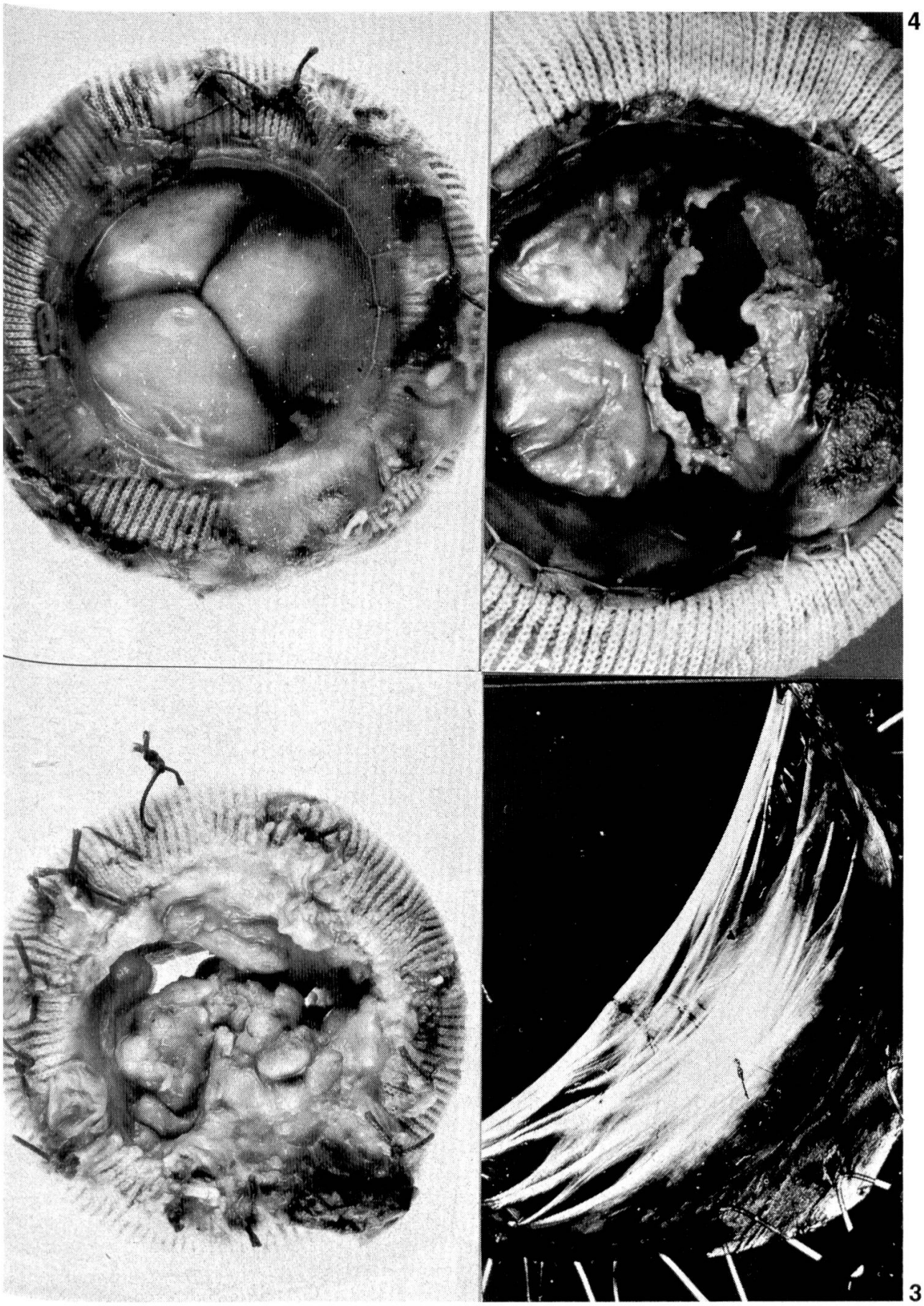

4

3

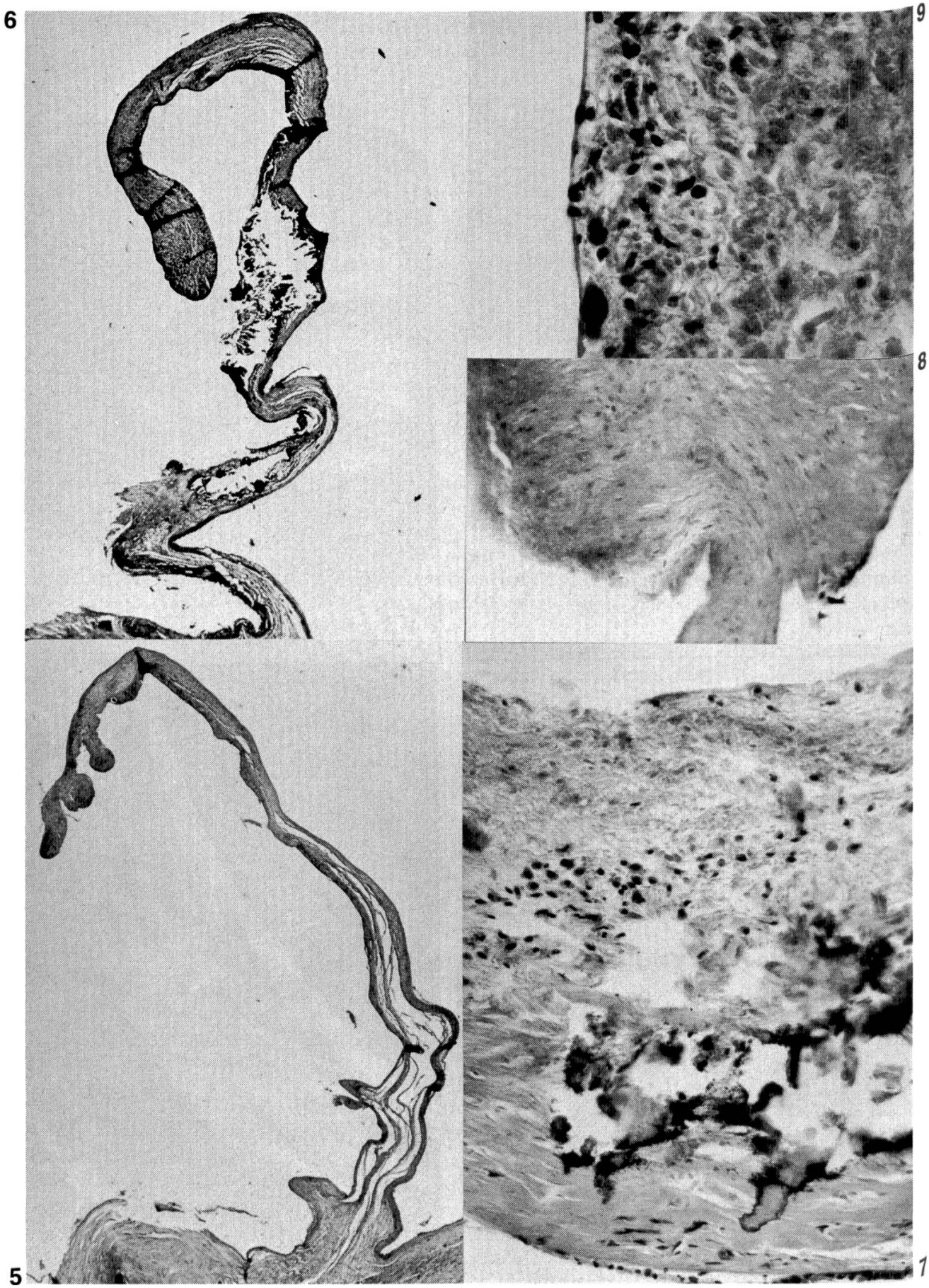
6
9
8
5
7

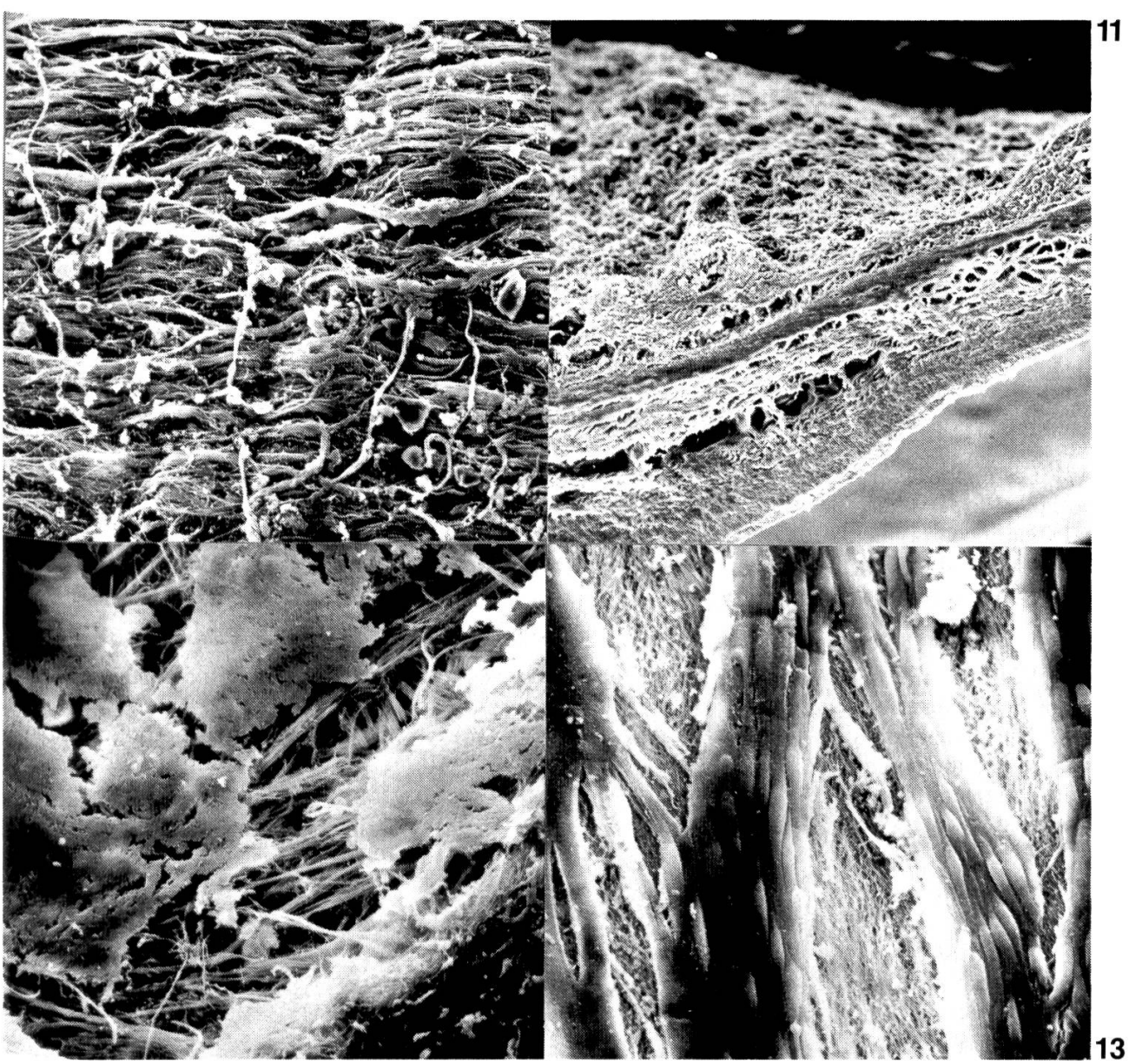

Riassunto

Gli autori descrivono, avvalendosi di vari metodi di indagine morfologica, le alterazioni subite da valvole semilunari aortiche di suino utilizzate come bioprotesi nell'uomo secondo la tecnica di Hancock.

I reperti nei lembi valvolari studiati comprendono casi di perdita di endotelio, apposizioni trombotiche, scollamenti degli strati connettivali, endocarditi micotiche, infiltrazioni flogistiche, calcificazioni, frammentazioni e rottura delle cuspidi; vengono inoltre osservati fenomeni di neoendotelizzazione.

Mediante microanalisi E.D.S. vengono forniti dati sulla variazione della composizione chimica elementare degli strati superficiali.

Zusammenfassung

Unter Zuhilfenahme verschiedener morphologischer Methoden untersuchten die Autoren die Veränderungen an Aorten-Semilunarklappen von Schweinen, die nach der Methode von Hancock in menschliche Herzen implantiert worden waren.

Die Befunde an den Klappenrändern umfassen Endothelverlust, thrombotische Auflagerungen, Aufsplitterung der Bindegewebslamellen, mykotische Endokarditis, entzündliche Infiltration, Verkalkungen, Fragmentierung und Ruptur der Kuspiden. Ausserdem beobachtet man Erscheinungen von Reendothelisierung.

Die elementare chemische Zusammensetzung der oberflächlichen Lagen und ihre Variationen wurden mittels Energie-Dispersions-Spektrometrie untersucht.

Résumé

En utilisant différentes méthodes morphologiques, les auteurs ont analysé les altérations de valvules sémilunaires aortiques de porc implantées dans des cœurs humains selon le procédé décrit par Hancock.

Les régions marginales des valvules présentent des pertes d'endothélium, des dépositions thrombotiques, fissurisation des lames conjonctivales, endocardite mycotique, réactions inflammatoires, calcifications, fragmentation et rupture des cuspides. En outre, il y a eu de la néo-épithélisation.

La composition chimique élémentaire des couches superficielles a été à l'aide de la spectrométrie à dispersion d'énergie.

Summary

With the aid of different morphological methods, the authors studied porcine aortic semilunar valves implanted in human hearts following the technique of Hancock.

The changes of the marginal zones of the valves include loss of endothelium, thrombotic deposits, splitting of the connective tissue lamellae, mycotic endocarditis, inflammatory infiltrates, calcifications, fragmentation and rupture of the cuspids. In addition, some degree of re-epithelization has been observed.

The basic chemical composition of the outer layers was studied by means of energy dispersion spectrometry.

Bibliografia

Ashraf M., Blood C.M.: Structural alterations of the porcine heterograft after various durations of implantation. Amer. J. Cardiol. *41*, 1185–1190 (1978). – *Davila J.C., Magilligan D.J., Lewis J.P.:* Is the Hancock porcine valves the best cardiac valve substitute today? Ann. Thoracic Surg. *26*, 303–316 (1978). – *Edmiston W.A., Harrison E.C., Duick G.F., Parnassus W., Lau F.Y.K.:* Thromboembolism in mitral porcine valve recipients. Amer. J. Cardiology *41*, 508–511 (1978). – *Ferrans V. J., Spray T. L., Billingham M. E., Roberts W. C.::* Structural changes in glutaraldehyde-treated porcine heterografts used as substitute of cardiac valves. Amer. J. Cardiology *41*, 1159–1184 (1978). – *Galloni M., Ceccarelli .V.:* Osservazioni in microscopia ottica ed elettronica a scansione di valvole semilunari aortiche porcine. Schweiz. Arch. Tierheilk. *121*, 485–491 (1979). – *Geha A.S., Laks H., Stansel H.C., Cornhill J.F., Kilman I.W., Buckley M.I., Roberts W.C.:* Late results of porcine heterografts in children. J. Thorac. Cardiovase. Surg. *78*, 351 (1979). – *Gobetto A., Benvenuti C., Guarda F., Galloni M., Tavormina V., Ceccarelli V.:* Valvole aortiche di suino e bioprotesi valvolari nell'uomo. Variabilità strutturale delle valvole semilunari aortiche di suini regolarmente macellati. Annali Fac. Med. Vet. Torino, 1979, in stampa. – *Hertzer R.M., Hill H.D., Kerth W.J., Wilson A.J., Adappa M.G., Gerbode F.:* Thrombosis and degeneration of Hancock valves: clinical and pathological findings. Ann. Thor. Surg. *26*, 317–322 (1978). – *Reitz B.A., Stinson E.B., Griepp R.B., Shumaway N.E.:* Tissue valve replacement of prosthetic heart valves for thromboembolism. Amer. J. Cardiology *41*, 512–515 (1978). – *Rose A.G., Forman R., Bowen R.M.:* Calcification of glutaraldehyde-fixed porcine xenograft. Thorax *33*, 111–114 (1978). – *Spray T.L., Roberts W.C.:* Structural changes in Hancock porcine xenograft cardiac valve bioprostheses. Adv. Cardiol. *22*, 241–251 (1978). – *Tyras D. H., Kaiser G. C., Barner H. B., Laskowski L. F., Marr J. J.:* Atypical mycobacteria and the xenograft valve. J. Thor. Cardiovasc. Surg. *77*, 331–337 (1978).