La Pleurésie putride du chat

Autor(en): **Burgisser, H.**

Objekttyp: **Article**

Zeitschrift: **Schweizer Archiv für Tierheilkunde SAT : die Fachzeitschrift für Tierärztinnen und Tierärzte = Archives Suisses de Médecine Vétérinaire ASMV : la revue professionnelle des vétérinaires**

Band (Jahr): **122 (1980)**

PDF erstellt am: **27.05.2024**

Persistenter Link: https://doi.org/10.5169/seals-593670

Nutzungsbedingungen

Die ETH-Bibliothek ist Anbieterin der digitalisierten Zeitschriften. Sie besitzt keine Urheberrechte an den Inhalten der Zeitschriften. Die Rechte liegen in der Regel bei den Herausgebern.
Die auf der Plattform e-periodica veröffentlichten Dokumente stehen für nicht-kommerzielle Zwecke in Lehre und Forschung sowie für die private Nutzung frei zur Verfügung. Einzelne Dateien oder Ausdrucke aus diesem Angebot können zusammen mit diesen Nutzungsbedingungen und den korrekten Herkunftsbezeichnungen weitergegeben werden.
Das Veröffentlichen von Bildern in Print- und Online-Publikationen ist nur mit vorheriger Genehmigung der Rechteinhaber erlaubt. Die systematische Speicherung von Teilen des elektronischen Angebots auf anderen Servern bedarf ebenfalls des schriftlichen Einverständnisses der Rechteinhaber.

Haftungsausschluss

Alle Angaben erfolgen ohne Gewähr für Vollständigkeit oder Richtigkeit. Es wird keine Haftung übernommen für Schäden durch die Verwendung von Informationen aus diesem Online-Angebot oder durch das Fehlen von Informationen. Dies gilt auch für Inhalte Dritter, die über dieses Angebot zugänglich sind.

Ein Dienst der *ETH-Bibliothek*
ETH Zürich, Rämistrasse 101, 8092 Zürich, Schweiz, www.library.ethz.ch

http://www.e-periodica.ch

Schweiz. Arch. Tierheilk. *122,* 711–714, 1980

Service vétérinaire cantonal et Institut Galli-Valerio, Lausanne

La Pleurésie putride du chat

H. Burgisser

La littérature concernant cette maladie, que ce soient des publications périodiques ou des traités sur la pathologie du chat, est quasi muette. La pleurésie putride du chat est cependant une maladie que nous diagnostiquons très fréquemment au cours de nos autopsies. Seuls quelques auteurs en font mention. Entre autres, *Holzworth* la signale sous le terme de pyothorax, *Catcott* parle de cas occasionnels de pleurésies causées par des fuso-spirochètes, *Hayward* décrit des pleurésies graves dont les agents infectieux sont des germes de la cavité buccale: bactéries fusiformes, spirochètes, etc...

Il s'agit d'une pleurésie exsudative bilatérale putride d'origine pluribactérienne. Elle se différencie de la pleurésie purulente à streptocoque, à Nocardia ou à un autre germe pyogène par les qualités de son exsudat.

Nous ne recevons que très peu de renseignements, souvent très vagues, sur son aspect clinique. Elle semble ignorée ou presque des cliniciens et des pathologistes. L'anamnèse, qu'elle provienne d'un vétérinaire ou du propriétaire, ne fournit que peu d'indications sur l'image de la maladie. On retrouve les mêmes remarques: suspicion de rage ou d'intoxication, apathie, anorexie, somnolence. La dyspnée certainement présente n'est que rarement évoquée. La température corporelle n'est que rarement précisée. Il est fréquent que le chat soit retrouvé mort après une disparition de quelques jours.

Aucune prédominance, ni géographique, ni du sexe, ni de l'âge (8 mois à 13 ans), n'est à signaler.

L'évolution est rapide, de 1 à 4 jours. Elle peut s'étendre à plusieurs jours lors de traitement.

Les lésions sont caractéristiques. A l'ouverture du thorax, les deux cavités pleurales sont remplies d'exsudat et leurs organes baignent dans un liquide trouble, souvent grumeleux, jaune-grisâtre, parfois rosé, à odeur putride.

Le poumon atélectasié montre souvent un ou plusieurs foyers nécrosés, parfois très petits, profonds ou sous-pleuraux, avec fistulation fréquente. Les plèvres sont épaissies, parsemées d'hémorragies.

Le cadavre est toujours en excellent état d'embonpoint.

L'examen microscopique révèle des plèvres épaissies, hyperémiées, riches en fibrine contenant de nombreuses cellules dégénérées. Le poumon est le siège de foyers de nécrose bien localisés, profonds ou superficiels (fig. 1). Ils se composent de vestiges de parois alvéolaires, bronchiques ou bronchioliques, de détritus de cellules, d'exsudat coagulé et de nombreuses colonies microbiennes éparses dans les foyers. On

remarque, à la périphérie des plages nécrosées, une réaction cellulaire sous forme d'alvéolite riche en polynucléaires et en macrophages, parfois d'alvéolite desquamative. Des zones d'atélectasie alternent avec des zones d'emphysème. Le parenchyme pulmonaire est souvent creusé de nombreuses lacunes de dimensions diverses. L'oedème alvéolaire est riche en protéines. Les parois alvéolaires sont en général très hyperémiées. Les bronches, les bronchioles sont le siège d'une nécrose allant jusqu'à la destruction presque totale de leur paroi.

L'exsudat est en général pauvre en cellules le plus souvent dégénérées et non identifiables. Parfois les polynucléaires sont assez nombreux et manifestent une phagocytose très active. La flore microbienne est très riche et variée. On observe fréquemment des associations bactériennes composées de coques isolés Gram positifs ou négatifs, des diplocoques Gram positifs ou en courtes chaînettes, de longs filaments flexueux Gram négatifs, des filaments Gram positifs à coloration granulaire, des bâtonnets fusiformes Gram négatifs, de fins bâtonnets Gram positifs rectilignes ou incurvés, parfois des formes spirillaires. Certaines associations font penser à l'association fuso-spirillaire typique chez l'homme de l'angine de Plaut-Vincent (fig. 2).

L'isolement, pour l'identification, de ces germes dont la plupart sont anaérobies est difficile par leur grande variété. Ils rentrent dans la catégorie des anaérobies non telluriques ne sporulant pas qui sont à l'origine d'infections sévères, mais pratiquement non transmissibles, de l'homme et de l'animal. Cette flore anaérobie est constituée de commensaux habituels des muqueuses.

Comme origine, on peut exclure une perforation de la portion thoracique de l'oesophage.

La pathogénie de la pleurésie putride du chat semble être la suivante. La pleurésie est consécutive à un déversement de matériel infectieux dans la cavité pleurale (fig. 3). On constate en effet souvent une fistulation d'une des lésions pulmonaires démontrant l'effraction de la plèvre viscérale. Nous n'avons jamais remarqué de péritonite chez les chats atteints de cette maladie, ce qui permet d'exclure une complication de la péritonite infectieuse féline.

Résumé

La pleurésie putride du chat est une maladie fréquente que la littérature semble ignorer. Elle est provoqué par des associations bactériennes. Elle est secondaire à des foyers de pneumonie gangréneuse.

Zusammenfassung

Die putride Pleuritis der Katze ist recht häufig, obschon sie in der Literatur kaum erwähnt wird. Sie wird durch eine bakterielle Mischflora verursacht. Sie entsteht im Anschluss an perforierende Herde gangränöser Pneumonie.

Fig. 1 Foyer de nécrose sous-pleural. Gross. initial 20 ×.
Fig. 2 Flore mixte. Gross. initial 800 ×.
Fig. 3 Fistulation pleurale. Gross. initial 20 ×.

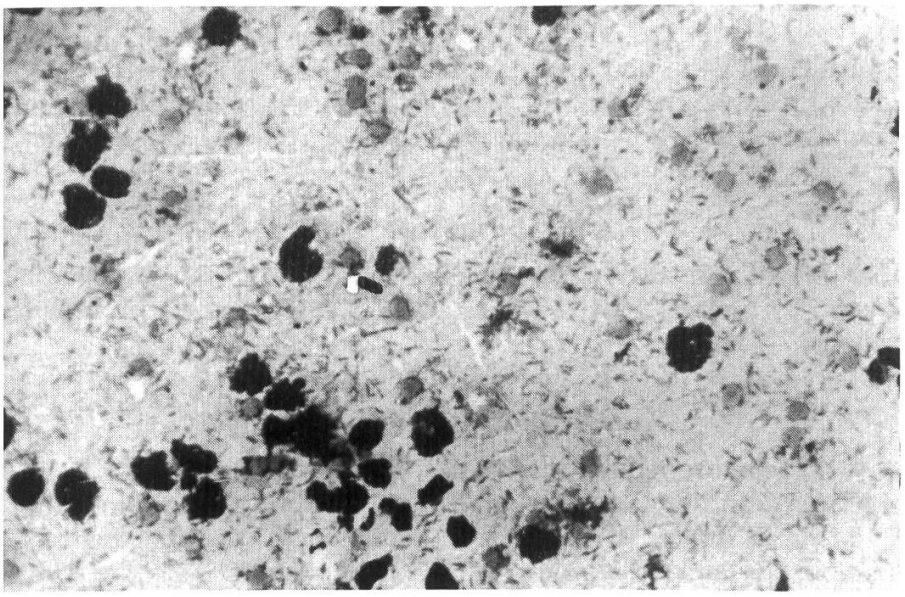

1

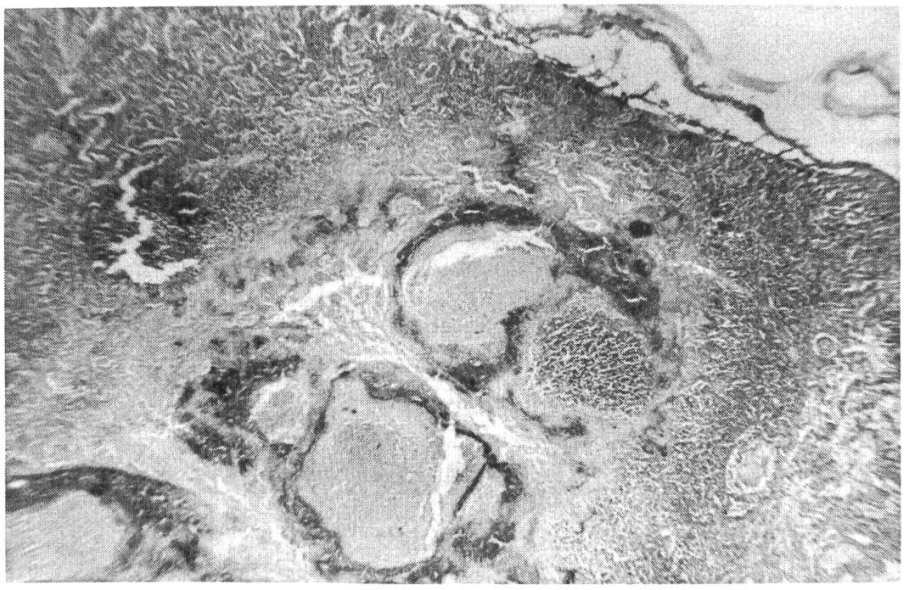

2



3

Riassunto

La pleurite putrida del gatto non sembra essere rara anche se nella letteratura passa praticamente sotto silenzio. E causata da una flora batterica mista e pare prendere origine da focolai di pneumonite gangrenosa, perforanti nella cavità pleurale.

Summary

Putrid pleuritis in cats is relatively frequent, although it is hardly mentioned in the pertinent literature. It is caused by a mixed bacterial flora and seems to originate from perforating foci of gangrenous pneumonia.

Bibliographie

Holzworth J.: Thoracic disorders in the cat. J.A.V.M.A. 1958. *1.* 124. – *Catcott E.J.:* Feline medicine and surgery 1975, p. 138, 2e édition. American veterinary publications. Inc. California. – *Hayward A.D.S.:* Med. vet. pract. 1968. *49.* 46. in Klinik der Katzenkrankheiten Christoph H.J. 1977, p. 313, 2e édition. Gustav Fischer, Jena.

Remarque rédactionnelle

La forme pathologique si soigneusement décrite par M. Burgisser, constitue sans doute un problème important dans la pathologie respiratoire du chat, problème qui ne se pose pas rarement aux cliniciens et aux pathologistes. La plupart des auteurs considèrent la pleurésie putride comme faisant partie du complexe du pyothorax. *Suter et Head* (1975) discutent la maladie sur la base d'une imposante littérature; ils en énumèrent 12 causes non traumatiques possibles et 5 traumatiques; parmi les premières, ils citent la péritonite infectieuse (FIP), dont une forme purement thoracique est bien connue (*Horzinek et Osterhaus,* 1979). D'autres auteurs (*Creighton et Wilkins,* 1977; *Losonsky, Prasse et Thrall,* 1978; *Prasse et Duncan,* 1976; *Schalm,* 1976) prennent en considération les aspects de la maladie en rapport avec le diagnostic clinique, la radiologie et la thérapie. Dans le matériel d'autopsie de l'Institut de Pathologie Animale de l'Université de Berne on a 500–600 chats par année, dont 10 à 15 sont affectés de pyothorax.

Creighton S. R. et Wilkins R. J. (1977): Pleural Effusions. In: *Kirk R. W.,* Current Veterinary Therapy VI, Saunders Company, p. 255–264.

Horzinek M. C. et Osterhaus A. D. M. E.: Arch.Virol. *59,* 1–15 (1979).

Losonsky J. M., Prasse K. W. et Thrall D. E.: Feline Practice *8,* 35–44 (1978).

Prasse K. W. et Duncan J. R.: Vet. Clin. North America *6,* 625–636 (1976).

Schalm O. W.: Feline Practice *6,* 41–43 (1976).

Suter P. F. et Head J. R. (1975): Mediastinal, Pleural, and Extrapleural Diseases. In: *Ettinger S. J.,* Textbook of Veterinary Internal Medicine, Saunders Company, p. 767–806.