Opisthorchiasis bei einer Katze

Autor(en): **Beust, B. von / Freudiger, U. / Pfister, K.**

Objekttyp: **Article**

Zeitschrift: **Schweizer Archiv für Tierheilkunde SAT : die Fachzeitschrift für Tierärztinnen und Tierärzte = Archives Suisses de Médecine Vétérinaire ASMV : la revue professionnelle des vétérinaires**

Band (Jahr): **126 (1984)**

PDF erstellt am: **27.05.2024**

Persistenter Link: https://doi.org/10.5169/seals-588178

Nutzungsbedingungen

Die ETH-Bibliothek ist Anbieterin der digitalisierten Zeitschriften. Sie besitzt keine Urheberrechte an den Inhalten der Zeitschriften. Die Rechte liegen in der Regel bei den Herausgebern.
Die auf der Plattform e-periodica veröffentlichten Dokumente stehen für nicht-kommerzielle Zwecke in Lehre und Forschung sowie für die private Nutzung frei zur Verfügung. Einzelne Dateien oder Ausdrucke aus diesem Angebot können zusammen mit diesen Nutzungsbedingungen und den korrekten Herkunftsbezeichnungen weitergegeben werden.
Das Veröffentlichen von Bildern in Print- und Online-Publikationen ist nur mit vorheriger Genehmigung der Rechteinhaber erlaubt. Die systematische Speicherung von Teilen des elektronischen Angebots auf anderen Servern bedarf ebenfalls des schriftlichen Einverständnisses der Rechteinhaber.

Haftungsausschluss

Alle Angaben erfolgen ohne Gewähr für Vollständigkeit oder Richtigkeit. Es wird keine Haftung übernommen für Schäden durch die Verwendung von Informationen aus diesem Online-Angebot oder durch das Fehlen von Informationen. Dies gilt auch für Inhalte Dritter, die über dieses Angebot zugänglich sind.

Ein Dienst der *ETH-Bibliothek*
ETH Zürich, Rämistrasse 101, 8092 Zürich, Schweiz, www.library.ethz.ch

http://www.e-periodica.ch

Schweiz. Arch. Tierheilk. *126,* 207–209, 1984

Aus dem Institut für Tierpathologie und der Klinik für kleine Haustiere der Universität Bern

Kurze Originalmitteilung

Opisthorchiasis bei einer Katze

B. von Beust, U. Freudiger, K. Pfister[1]

Trematoden der Gattung Opisthorchis – ebenfalls menschenpathogen – sind in der Schweiz sehr selten (*Erhardt et al.,* 1962; *Burgisser,* 1983), was vermutlich auf den Lebenszyklus dieser Parasiten zurückzuführen ist (*Boch und Supperer,* 1983). Bedingt durch die obligaten zwei Zwischenwirte – Süsswasserschnecken der Gattung Bithynia und karpfenartige Fische, in deren Bindegewebe und Muskulatur sich die Metacercarien bilden – ist ein Opisthorchiasis-Befall eher unter bestimmten geograpischen Verhältnissen anzutreffen (Flussniederungen, Deltagebiete). Für das Angehen einer Infektion muss der mit Metacercarien befallene Fisch roh verzehrt werden. Im vorliegenden Falle, einer mit Opisthorchis felineus infizierten Katze (weiblich, 1½-jährig), handelte es sich um ein anfangs Oktober 1982 aus der Provinz Viterbo (Italien) importiertes Findeltier. Funde dieses Parasiten sind aus Italien bekannt (*Romagnoli,* 1949; *Macchioni,* 1963).

Die Katze zeigte seit Ende Oktober profusen, stinkenden, wässerig-breiigen Durchfall, therapieresistent gegen Diarr-stop®, Imodium®, Banminth®; kein Vomitus, Allgemeinbefinden mässig gestört, Appetit normal; leichtgradige Abmagerung, Haarkleid kotverschmiert, Hautturgor, Schleimhäute sowie Zirkulations- und Respirationsapparat ohne Befund, Abdomen ventral aufgetrieben. Bauchpalpation: Leber leichtgradig vergrössert, dolent, mit Flüssigkeit gefüllte Därme. Verstärkte Peristaltikgeräusche. Röntgen: Magen mit Futter angefüllt, leicht dilatierte Därme. Lebervergrösserung. Laborbefunde (12.11.82): Plasma und Serum lipämisch. Hb: 12,8 g/dl, Ec.: 7,35 × 10^6/µl, Lc 12,800, PCV 36 Vol.%, MCH 17,4 pg, MCV 49,0 fl, MCHC 35,6 g/dl. Diff. blutbild: stabk. Neutr. 3,5%, segm. Neutr. 58,5%, Eos. 3,5%, Monoz. 3%, Lymphoz. 31,5%, zahlreiche Heinz®sche Innenkörperchen. Harnstoff 75 mg/dl, SGOT 52 I.U., SGPT 136 I.U. Gesamtlipide 544 mg/dl. Leukassay®-F: negativ. Kotanreicherung: Toxocara cati-Eier. Euthanasie am 12.11.82.

Sektion: Nährzustand leicht vermindert, Leber vergrössert, derb; Gallengänge verdickt, trübe Flüssigkeit abpressbar. Histologisch chronische, vor allem lymphozytäre portale Hepatitis, ausgeprägte porto-biliäre Zirrhose mit Gallengangsproliferationen. Gallengänge leichtgradig fibrosiert, von mehreren Parasiten besiedelt (Abb. 1). Pankreas oberflächlich leicht granuliert, histologisch fokal akzentuierte, z.T. periduktal lokalisierte Fibrose mit Parasiten in den Ausführgängen (Abb. 2).

[1] Adresse: Postfach 2735, 3001 Bern

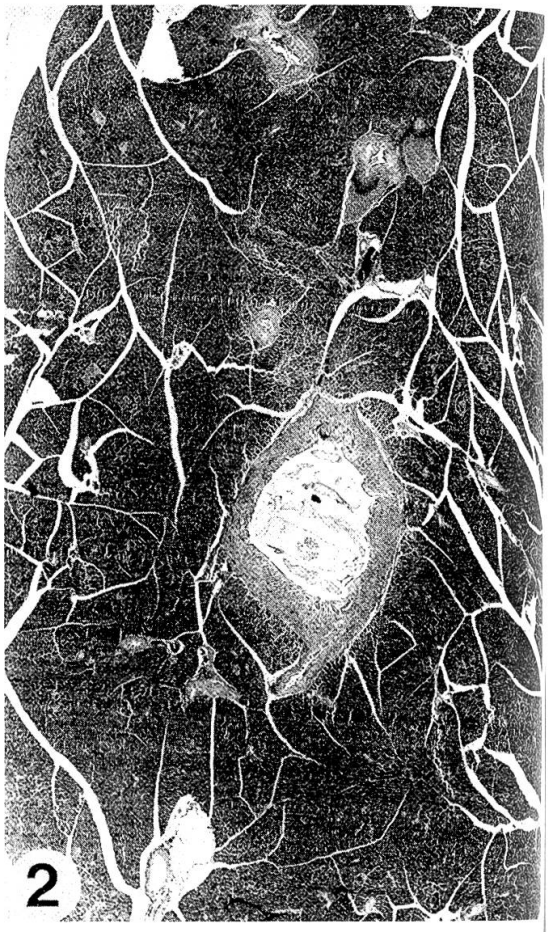

Abb. 1 Leber: grosser Gallengang mit mehreren adulten Leberegeln, Gallengangsepithel z.T. proliferiert, leichtgradige entzündliche Infiltration und Fibrosierung; Lupenvergrösserung.
Abb. 2 Pankreas: mehrere grössere und kleinere Ausführgänge, z.T. auffällig fibrosiert; im Zentrum des Bildes grosser Ausführgang mit mehreren Parasiten; Lupenvergrösserung.

Mesenteriallymphknoten leichtgradig vergrössert, Dünndarm stark dilatiert, massiver Befall mit Taenia taeniaeformis, Dipylidium caninum und Toxocara cati. Übrige Organe ohne Befund.

Aufgrund der klinischen Befunde wurde symptomatisch Enteritis und Hepatopathie diagnostiziert. Differentialdiagnostisch kam feline Leukämie in Betracht, welche durch den negativen Leukassay-Test ausschliessbar war. Die erhöhten SGPT- und SGOT-Werte deuteten auf eine leichtgradige Schädigung der Hepatozyten hin. Die bei Störungen des hepatobiliären Systems erhöhten SAP- und GGT-Aktivitäten (*Keller,* 1983) konnten nicht bestimmt werden. Immerhin vermögen auch diese Werte keine spezifischen Hinweise auf die Natur des Leberschadens zu geben. Da trotz Behandlung keine Besserung eintrat, erfolgte die Euthanasie. Aufgrund der pathologisch-anatomischen und parasitologischen Untersuchung wurde eine Opisthorchiasis hervorgerufen durch O. felineus, diagnostiziert. Das Bild einer portalen Hepatitis mit portobiliärer Zirrhose und Gallengangsproliferation sowie der periduktalen Pankre-

asfibrose stimmt mit den bereits beschriebenen pathologisch-anatomischen Veränderungen überein (*Jubb und Kennedy,* 1970). Anamnestisch bestehen keine Anhaltspunkte dafür, dass sich die Katze seit ihrem Import infiziert hätte. Da die Präpatenzzeit für Opisthorchis felineus 3–4 Wochen beträgt, dürfte es sich somit um einen eingeschleppten Fall handeln. Ob diese Parasitose in der Schweiz bei Katzen ebenfalls autochthon vorkommt, ist den Autoren unbekannt. Nach Untersuchungen von *Burgisser* (1983) scheint in der Schweiz der Fuchs ein Endwirtreservoir zu sein. Angesichts des eher unspezifischen Verlaufes ist durchaus möglich, dass Fälle von Opisthorchiasis bei Katze und Hund sporadisch auch hierzulande vorkommen, ohne erkannt zu werden. Bei unklaren Verdauungsstörungen im Zusammenhang mit Hepatopathien wäre es deshalb angebracht, Opisthorchiasis in die Differentialdiagnose einzubeziehen und mittels Kotuntersuchung abzuklären.

Zusammenfassung

Eine aus dem Mittelmeerraum importierte Katze zeigte klinisch eine unspezifische Enteritis und eine mit erhöhten SGOT und SGPT einhergehende Hepatopathie. Bei der Sektion wurde ein massiver Befall mit Opisthorchis felineus in Leber und Pankreas festgestellt.

Résumé

Ce rapport concerne un chat importé de la région méditérranéenne souffrant d'une entérite non-spécifique et chez lequel les valeurs trop élevées des transaminases sériques (GOT, GPT) signalaient la présence d'une hépatopathie. L'autopsie révéla un foie et un pancréas fortement infestés d'Opisthorchis felineus.

Riassunto

La presente nota riferisce del caso di un gatto importato dall'area mediterranea, che ha presentato una enterite aspecifica unitamente a sintomi di epatopatia associati ad aumento delle transaminasi sieriche (GOT, GPT). La necroscopia ha consentito di rilevare una forte infestazione da Opisthorchis felineus nel fegato e nel pancreas dell'animale.

Summary

A cat imported from the mediterranean area developped a non-specific enteritis and hepatic symptoms including increased serum transaminases (GOT, GPT). The necropsy revealed an Opisthorchis felineus infection with heavy worm burdens in liver and pancreas.

Literaturverzeichnis

Boch J. und Supperer R.: Veterinärmedizinische Parasitologie, 3. Auflage, Paul Parey, Berlin und Hamburg (1983). – *Burgisser H.:* Compte-rendu sur les maladies des animaux sauvages de 1975 à 1982. Schweiz. Arch. Tierheilk. *125,* 519–527 (1983). – *Erhardt A., Germer W. D. und Hörning B.:* Die Opisthorchiasis, hervorgerufen durch den Katzenleberegel Opisthorchis felineus, Parasitologische Schriftenreihe, Heft 15, VEB Gustav Fischer, Jena (1962). – *Jubb K. V. F. and Kennedy P. C.:* Pathology of domestic animals, 2nd edition, Academic Press, New York and London (1970). – *Keller P.:* Enzymaktivitäten in Organen, Zellfraktionen und Körperflüssigkeiten des Hundes unter spezieller Berücksichtigung klinisch-diagnostischer Aspekte und der anaeroben Glykolyse, Habil. Schrift vet.-med. Fakultät Bern (1983). – *Macchioni G.:* Prima segnalazione di opisthorchiasi nella puzzola (Putorius putorius L.), Ann. Fac. Med. Vet. Pisa *16,* 238–247 (1963). – *Romagnoli A.:* Distomatosi pancreatica nel gatto, La nuova veterinaria 25, 167–175 (1949).

Manuskripteingang: 21. September 1983