Zeitschrift: Schweizer Archiv für Tierheilkunde SAT : die Fachzeitschrift für Tierärztinnen und Tierärzte = Archives Suisses de Médecine Vétérinaire ASMV : la revue professionnelle des vétérinaires

Herausgeber: Gesellschaft Schweizer Tierärztinnen und Tierärzte

Band: 126 (1984)

Artikel: Pemphigus vulgaris und Pemphigus foliaceus beim Hund : 9 Fälle

Autor: Suter, M. / Schröter, L. / Zindel, S.

DOI: https://doi.org/10.5169/seals-588432

Nutzungsbedingungen

Die ETH-Bibliothek ist die Anbieterin der digitalisierten Zeitschriften auf E-Periodica. Sie besitzt keine Urheberrechte an den Zeitschriften und ist nicht verantwortlich für deren Inhalte. Die Rechte liegen in der Regel bei den Herausgebern beziehungsweise den externen Rechteinhabern. Das Veröffentlichen von Bildern in Print- und Online-Publikationen sowie auf Social Media-Kanälen oder Webseiten ist nur mit vorheriger Genehmigung der Rechteinhaber erlaubt. Mehr erfahren

Conditions d'utilisation

L'ETH Library est le fournisseur des revues numérisées. Elle ne détient aucun droit d'auteur sur les revues et n'est pas responsable de leur contenu. En règle générale, les droits sont détenus par les éditeurs ou les détenteurs de droits externes. La reproduction d'images dans des publications imprimées ou en ligne ainsi que sur des canaux de médias sociaux ou des sites web n'est autorisée qu'avec l'accord préalable des détenteurs des droits. En savoir plus

Terms of use

The ETH Library is the provider of the digitised journals. It does not own any copyrights to the journals and is not responsible for their content. The rights usually lie with the publishers or the external rights holders. Publishing images in print and online publications, as well as on social media channels or websites, is only permitted with the prior consent of the rights holders. Find out more

Download PDF: 02.07.2025

ETH-Bibliothek Zürich, E-Periodica, https://www.e-periodica.ch

Schweiz. Arch. Tierheilk. *126*, 249–260, 1984

Aus dem Institut für Veterinärpathologie
(Direktor: Prof. Dr. Dr. h.c. H. Stünzi)
und der Veterinär-Medizinischen Klinik
(Direktor: Prof. Dr. P.F. Suter) der Universität Zürich

Pemphigus vulgaris und Pemphigus foliaceus beim Hund: 9 Fälle

von *M. Suter, L. Schröter, S. Zindel und P.F. Suter*

Einleitung

Unter Pemphigus (griech. «Blase») versteht man eine beim Menschen gut bekannte und intensiv untersuchte Gruppe von autoimmunbedingten Hautkrankheiten, deren Ursachen weitgehend unbekannt sind [3, 19]. 1975 wurden beim Hund die ersten Fälle von Pemphigus vulgaris erkannt [11, 27]. Seither sind zahlreiche Arbeiten über autoimmune Hautkrankheiten beim Hund [1, 2, 5–8, 10, 13, 14, 20, 23, 26, 30] vereinzelt bei der Katze [14, 21–23] und beim Pferd [15, 18] erschienen.

Autoimmunkrankheiten sind Störungen, bei welchen die «Selbsttoleranz» (das Erkennen körpereigener Eiweisse als «eigen») versagt und Antikörper gegen körpereigene Substanzen gebildet werden, sogenannte Autoantikörper. Bei den autoimmunen Hautkrankheiten werden diese Autoantikörper gegen die Interzellularsubstanz oder die Basalmembran der Epidermis gerichtet und dort abgelagert. Dabei verlieren die epidermalen Zellen durch Auflösung der Interzellularsubstanz den Zusammenhalt untereinander (Akantholyse). Es kommt zur Bildung intraepidermaler Bläschen. Bei Antikörpern, die gegen die Basalmembran gerichtet sind, kommt es zu subepidermaler Spaltbildung. Die entstehende vesikuläre, später ulzerative Dermatitis ist pathognostisch für eine autoimmune Hautkrankheit.

Das klinische Bild der autoimmunen Hauterkrankungen wird durch die folgenden Charakteristika geprägt: 1.) Kurzdauernde rezidivierende vesikuläre Dermatitis, die von einer chronisch ulzerativen und krustösen Dermatitis gefolgt wird. 2.) Bevorzugte Lokalisation der Veränderungen an mukokutanen Übergängen, d.h. an den Lippen, um die Augen, an den Geschlechtsöffnungen und am Anus, sowie an Zehenballen und im Gehörgang. 3.) Häufig sind die Schleimhäute mitbetroffen. 4.) Fehlen von Selbstheilung und oft progredienter Verlauf. 5.) Therapieresistenz gegen alle Medikamente ausser hohen Kortikosteroiddosen und Zytostatika.

Da diese Krankheiten erst seit wenigen Jahren beschrieben werden und selten auftreten, sind viele praktizierende Tierärzte wenig oder gar nicht mit den Symptomen vertraut. Die Diagnose wird ferner durch die Tatsache erschwert, dass es mindestens 7 Formen von Pemphigus und pemphigusähnlichen Autoimmunkrankheiten der Haut gibt.

Je nach Lokalisation der Autoantikörper werden die autoimmunen Hautkrankheiten eingeteilt:

1) Pemphigus (4 Formen):	Antikörper gegen Interzellularsubstanz der Epidermis
2) Bullöses Pemphigoid:	Antikörper gegen Basalmembran der Epidermis
3) Lupus erythematosus: (2 Formen)	Antikörper gegen Basalmembran und DNS (Antinukleäre Antikörper, ANA)

Der Zweck der vorliegenden Arbeit ist es, anhand von 9 eigenen Fällen die in der Kleintierpraxis tätigen Tierärzte auf Symptome, diagnostische Methoden, Prognose und Therapie der autoimmunen Hautkrankheiten aufmerksam zu machen.

Material und Methoden

Neun Fälle von Pemphigus beim Hund (5 Pemphigus vulgaris, 4 Pemphigus foliaceus) gelangten zwischen September 1981 und Juni 1982 an der Veterinär-Medizinischen Klinik und dem Institut für Veterinärpathologie der Universität Zürich zur Untersuchung. Die Tiere sind in Tabelle 1 aufgeführt.

Klinische Untersuchung: Anamnese, Allgemeinuntersuchungs- und Laborbefunde wurden auf einem speziell für die dermatologische Untersuchung geschaffenen Formular protokolliert. Die Anamnese umfasste Fütterung, Haltung und Impfungen, ferner Dauer, Verlauf und Vorbehandlung der Läsionen, und besondere Beobachtungen des überweisenden Tierarztes und des Besitzers. Die Haut- und Schleimhautveränderungen wurden nach Art und Verteilung untersucht und beschrieben. Seren von acht Hunden wurden auf das Vorkommen von antinukleären Antikörpern (ANA) und Lupuszellen (LE) getestet. An Labordaten wurden erhoben: Blutstatus mit Differentialblutbild, Harnstatus, Harnstoff und Leberfermente (GPT, GOT, AP). Bei zwei Hunden wurden Haarproben auf Dermatomykosen und bei drei Hunden Hautgeschabsel auf Ektoparasiten untersucht. Bei allen Tieren wurden sodann in Allgemeinnarkose Schleimhäute und Haut unter Beisein des Pathologen genau untersucht und von typisch veränderten Haut- und Schleimhautstellen, d.h. von Bläschen und Pusteln Biopsien entnommen. Bei einigen Fällen musste der Hund vorerst hospitalisiert und das Wiederauftreten typischer Bläschen abgewartet werden. Die Haut- und Schleimhautbiopsien wurden für die histologische Untersuchung in 10% phosphatgepuffertem Formalin, für die fluoreszenzmikroskopische Untersuchung in 96% Alkohol fixiert.

Histopathologie: Das formalinfixierte Biopsiematerial wurde in Paraplast eingebettet und zu 5 µm dünnen Stufenschnitten verarbeitet. Diese wurden mit Hämatoxylin-Eosin und Orcein-Giemsa [12] gefärbt.

Immunfluoreszenz an der Patientenhaut: Die «Sandwich»-Methode der Immunfluoreszenz an alkoholfixiertem Biopsiematerial wurde früher von uns beschrieben [28].

Resultate

1. Klinische Untersuchungen

In Tabelle 1 sind Signalement, Hautsymptome, serologische Befunde und die Diagnosen der 9 Hunde mit Pemphigus zusammengestellt. Die Tiere Nr. 1–3 und 8, 9 wiesen alle eine Stomatitis mit Bläschen und Ulzera auf (Abb. 1). Bei 4 dieser 5 Hunde

Abb. 1–4 Pemphigus vulgaris:
Abb. 1 Pathognostische, kleine Bläschen (→) in der Maulschleimhaut.
Abb. 2 Ulzeration am mukokutanen Übergang der Lippen (u).
Abb. 3 Ulzerationen (▶) um den Anus.
Abb. 4 Otitis externa mit Ulzeration und Krustenbildung.
Abb. 5 Pemphigus foliaceus: massive Krusten auf dem Nasenrücken.

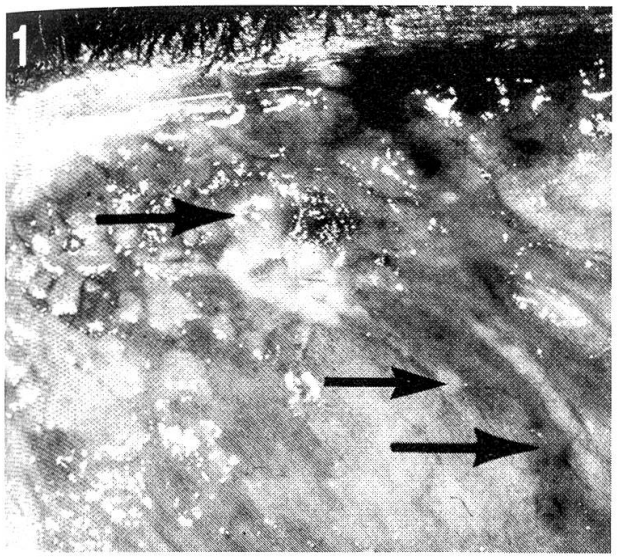
1

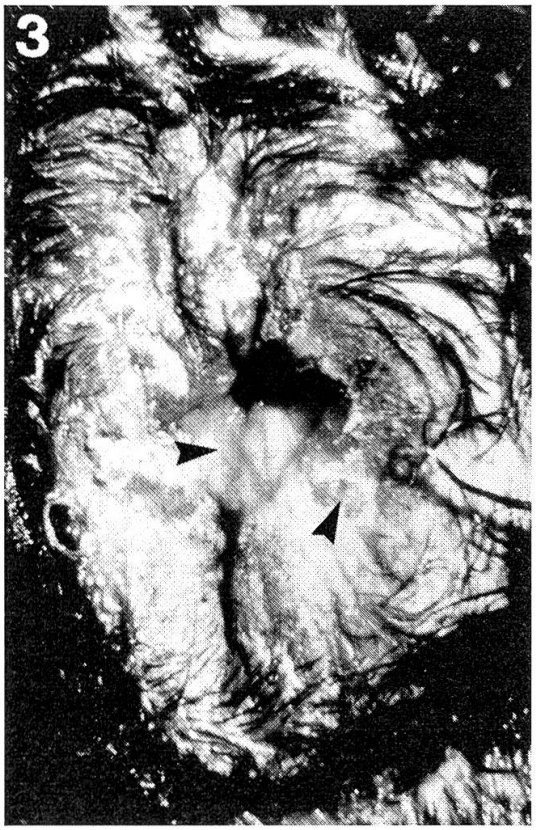
3

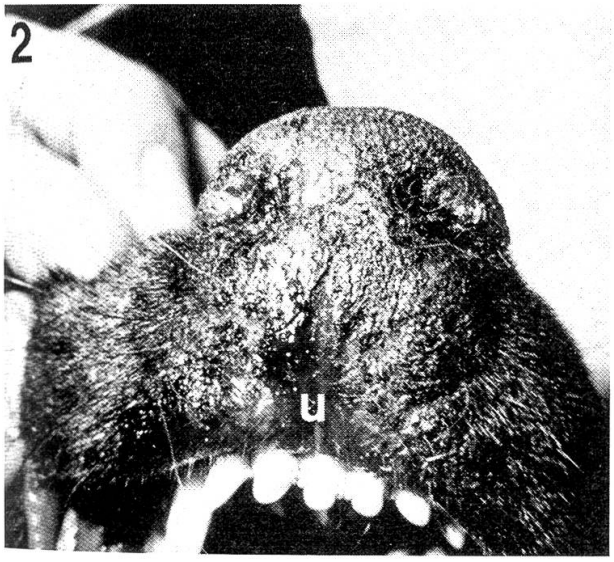
2
u

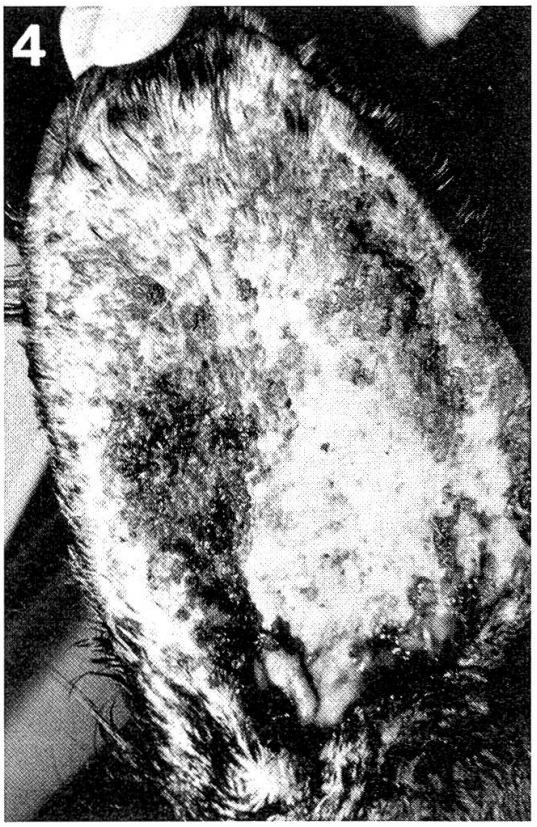
4

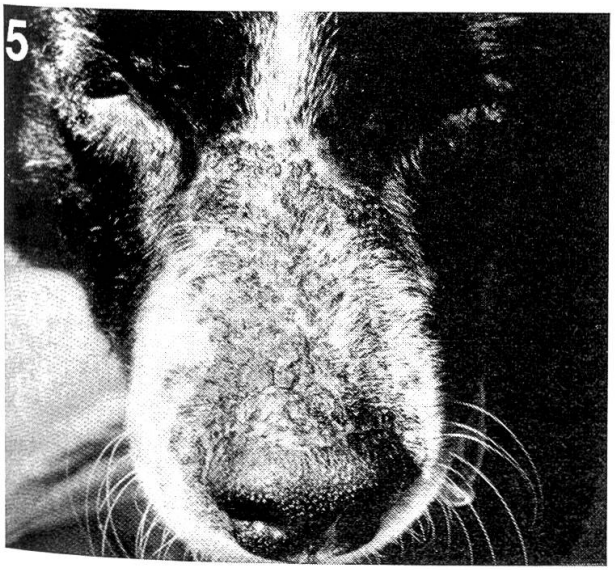
5

waren die mukokutanen Übergänge betroffen, so die Lippen (Nr. 1–3, 8), die Augenlider (Nr. 1, 8), die Nase (Nr. 1, 8), der Anus (Nr. 1) und die Urogenitalöffnung (Nr. 1, 8) (Abb. 2, 3). Die Tiere Nr. 1–3 litten an einer ausgeprägten ulzerativen Otitis externa (Abb. 4). Veränderungen am Krallenbett und Ballenhorn lagen bei 3 Tieren vor.

Bei den Hunden Nr. 4–7 waren Art und Lokalisation der Hautveränderungen einheitlich. Vorwiegend betroffen waren Nasenrücken (Abb. 5), Pfoten (Abb. 7), Krallenbett mit Ballenhorn, Ohrmuschel und der äussere Gehörgang. Bei 3 der 4 Hunde war auch die übrige Körperhaut verändert in Form einer vermehrten Schuppenbildung, Hautrötung, Haarausfall und zum Teil Krustenbildung (Abb. 6). Mit Ausnahme von Hund Nr. 7 bestand kein Juckreiz.

Ausser bei einem Tier konnten im Serum keine antinukleären Antikörper (ANA) nachgewiesen werden. Lupuszellen (LE) waren in einem Blutausstrich ganz vereinzelt auffindbar. Im Hautgeschabsel eines Tieres (Nr. 5) konnten Trichophyten nachgewiesen werden.

2. *Fallbeschreibung*

Zur Veranschaulichung des Krankheitsverlaufes sollen nachfolgend zwei Fälle näher beschrieben werden.

Hund Nr. 2 (Pemphigus vulgaris) wurde wegen einer seit mehreren Tagen bestehenden Stomatitis und einer Entzündung an den Lefzen vorgeführt. Trotz einer erhöhten Körpertemperatur von 39,5 °C war das Allgemeinbefinden kaum gestört. Die Haut an beiden Ellenbogen war stark gerötet und mit Schuppen bedeckt.

Beide Ohrmuscheln und die äusseren Gehörgänge waren mit nekrotischem Material und braunem, schmierigem Sekret überdeckt und verklebt. Auf der Schleimhaut der Lefzen und der Maulhöhle wurden zahlreiche äusserst kleine Bläschen von wenigen Millimetern Durchmesser entdeckt. Die untersuchten Harn- und Blutwerte bewegten sich in den normalen Grenzen. Anhand von zwei in toto herausgeschälten Bläschen aus der Maul- bzw. der Lefzenschleimhaut wurde histo- und immunpathologisch die Diagnose Pemphigus vulgaris gestellt.

Die Behandlung der Stomatitis wurde zunächst mit Spiramycin eingeleitet und nach dem positiven Ergebnis der Immunfluoreszenz durch Prednisolon (3 mg/kg pro Tag) ergänzt. Die Ohrveränderungen wurden mit Iodophorlösung und einer antibiotika- und kortisonhaltigen Lotion behandelt und zeigten rasche Besserung. Die Pred-

---

Abb. 6–9 Pemphigus foliaceus:
Abb. 6 Ulzerative und krustöse Veränderungen über den ganzen Körper verteilt (hier am Innenschenkel).
Abb. 7 Ulzerative Dermatitis des Krallenbettes und der Pfoten.
Abb. 8 Histologisches Bild einer subkornealen Pustel (P); Stratum corneum (C), Epidermis (E) und Dermis (D).
Abb. 9 Ausschnitt aus Abb. 8 Subkorneale Pustel (P) gefüllt mit Neutrophilen und akantholytischen Zellen (▶).
Abb. 10 Immunfluoreszenz an der Patientenhaut: deutlich sichtbar die interzellulär gelegenen Immunglobuline G (▶) bei Pemphigus.

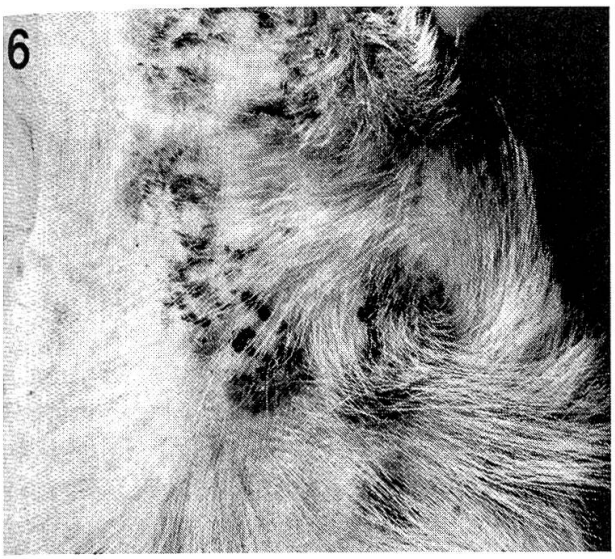
6

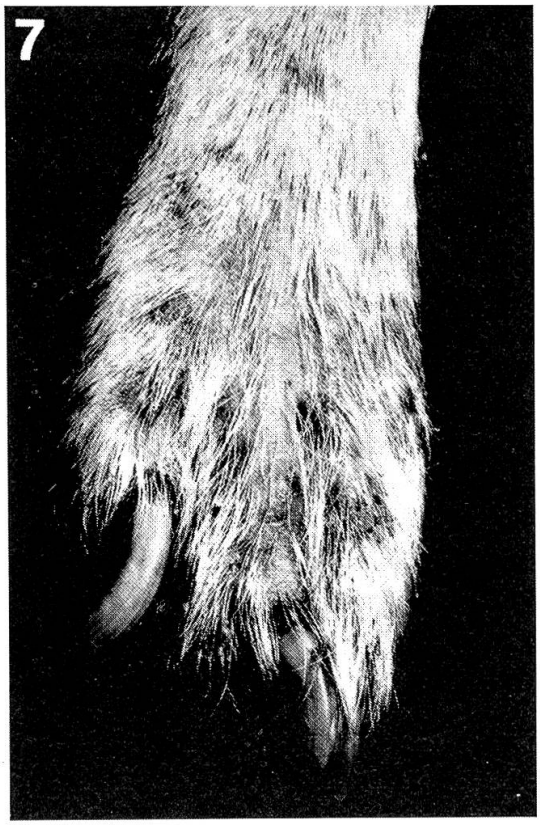
7

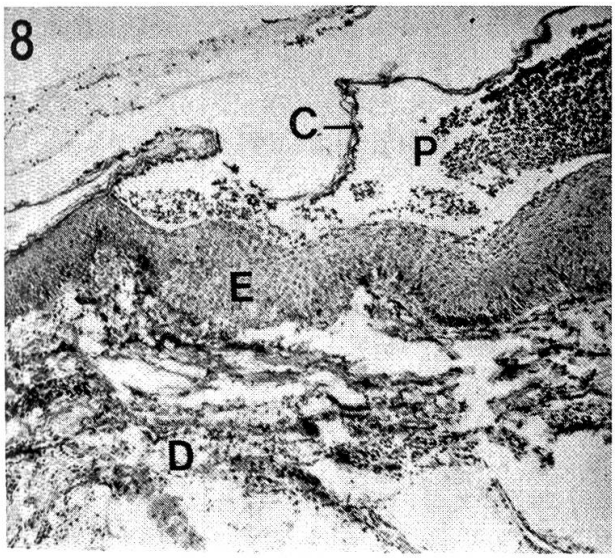
8
C
P
E
D

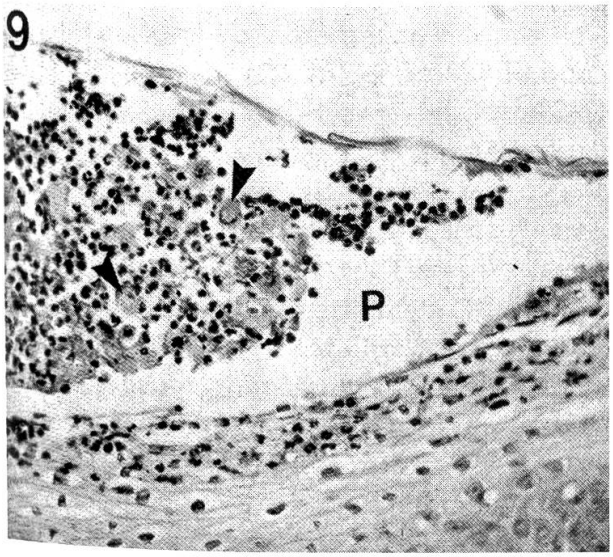
9
P

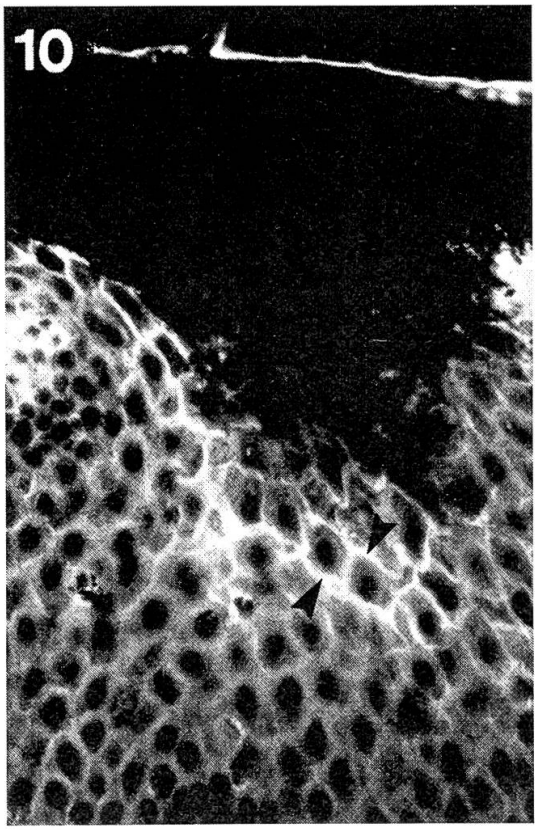
10

Tabelle 1: Hautsymptome, serologische Befunde und Diagnose von 9 Hunden mit Pemphigus

Hund Nr.	Signalement	vesikuläre und ulzerative Dermatitis mukokutan	Ohren	Nagelbett Ballen	Nasenrücken	vesikuläre Stomatitis	ANA	LE	Diagnose
1	D. Wachtelhund 5½ J., m.	+	+	+	–	+	–	–	P. vulgaris
2	Hovawart 4 J., m.	+	+	–	–	+	–	–	P. vulgaris
3	Spaniel 8 J., w.	+	+	+	–	+	–	n.u.	P. vulgaris
4	D. Schäferhund 6 J., m.	+	–	+	+	–	n.u.	n.u.	P. foliaceus
5	Dackel 10 J., w.	–	–	+	+	–	1:125	–	P. foliaceus
6	Briard 5 J., w.k.	+	+	+	+	–	–	selten	P. foliaceus
7	Spitzbast. 2 J., m.	–	+	+	+	–	–	–	P. foliaceus
		und ulzerative Dermatitis generalisiert, hochgradiger Juckreiz							
8	Belg. Schäferhund 6 J.	+	–	–	–	+	n.u.	n.u.	Verdacht auf P. vulgaris
9	Pudel 9 J., w.	–	–	+	–	+	–	–	Verdacht auf P. vulgaris

n.u. = nicht untersucht

nisolon-Behandlung wurde über einen Zeitraum von insgesamt 9 Wochen mit ausschleichenden Dosen fortgesetzt. Bei den Kontrolluntersuchungen nach 8 Wochen und 9 Monaten waren sowohl Maulhöhle als auch Ohren frei von Hautveränderungen.

Hund Nr. 7 (Pemphigus foliaceus) wurde wegen einer progressiven Hautveränderung seit drei Monaten erfolglos peroral mit Kortikosteroiden und lokal mit Antibiotika-Kortikosteroidsalben behandelt. Das Allgemeinbefinden des Hundes war leicht gestört, die palpierbaren Körperlymphknoten waren leicht vergrössert. Die Hautveränderungen bestanden aus fleckigen oder ausgedehnteren Alopezien, die entweder mit schmierigen Belägen aus nekrotischem Hautmaterial bedeckt waren oder aber kleine Eiterpusteln aufwiesen. Am stärksten betroffen waren die Gliedmassen, die angeschwollen waren, das Ballenhorn, die Ohren und Ohrmuscheln, der Nasenrücken und das Skrotum. Die übrige Haut war entzündlich gerötet und mit Schuppen bedeckt. Es bestand ein hochgradiger generalisierter Juckreiz. Die Laboruntersuchungen ergaben eine starke Leukozytose (34 000/µl) und eine Eosinophilie (1400/µl). Aufgrund der drei entnommenen Hautbiopsien und des positiven Resultates des Immunfluoreszenztestes konnte die Diagnose Pemphigus foliaceus mit sekundärer epidermaler Pyodermie gestellt werden.

Der Hund wurde kahlgeschoren und im Abstand von je drei Tagen dreimal mit Iodophorseife gebadet und anschliessend mit einer kortikosteroidhaltigen Salbe eingerieben. Prednisolon (2 mg/kg pro Tag) und Erythromycin (20 mg/kg und Tag) wurden per os verabreicht. Unter der Behandlung gingen die Haut- und Schleimhautveränderungen zunächst deutlich zurück, so dass der Hund entlassen werden konnte. Vier Wochen später kam es zu einem Rückfall, der den Besitzer wegen der unsicheren Prognose veranlasste, auf eine weitere Behandlung zu verzichten und den Hund euthanasieren zu lassen.

3. Histologische und immunfluoreszenzmikroskopische Untersuchung

Die Hunde Nr. 1–3 und 8 zeigten eine suprabasilare Akantholyse, welche zur Bildung intraepidermaler Blasen führte, die stellenweise geplatzt waren und Ulzerationen darstellten. Diese Veränderungen entsprechen den bei *Pemphigus vulgaris* beschriebenen [1, 9–11, 23, 24, 27]. In der um die Blasen liegenden Epidermis war oft eine Spongiose erkennbar. Bei zwei Tieren (Nr. 1 und 2) waren die Haarwurzeln mitbetroffen.

Bei den Hunden Nr. 4 bis 7 handelte es sich um eine subkorneale Vesikelbildung (Abb. 8) mit zahlreichen akantholytischen Zellen (Abb. 9) und Neutrophilen im Innern, wie sie bei *Pemphigus foliaceus* beschrieben werden [5, 14].

Auf dem Hautschnitt des Tieres 9 waren nur alte Ulzera und keine pathognostischen Veränderungen zu erkennen. In der papillären Dermis war bei beiden Formen eine leichtgradige perivaskuläre Rundzellinfiltration nachweisbar und im Falle eines Ulkus eine neutrophile Reaktion. Meist lagen an der Intima kleiner Kapillaren Neutrophile. Bei drei Tieren (Nr. 4, 7, 8) bestand eine sekundäre tiefe Pyodermie mit starker follikelorientierter Zellinfiltration.

Immunfluoreszenz: Bei 7 Tieren konnten im Interzellularraum der Epidermis IgG nachgewiesen werden (Abb. 10). IgM und IgA waren bei einem Tier (Nr. 1) zusätzlich

abgelagert. Bei zwei Tieren (Nr. 8, 9) erwies sich die Immunfluoreszenz als negativ, wobei bei Tier Nr. 8 nur wenig intaktes Epithel in der Alkohol-fixierten Biopsie vorhanden war.

4. Therapie und Prognose

Bei autoimmunen Hautkrankheiten wird in der Regel folgendes Therapieschema (modifiziert nach *D. W. Scott,* 1982 [26]) angewandt:

Therapie-Schema Zürich

Prednisolon	4–6 mg/kg/die bis zum Nachlassen der Symptome, dann baldmöglichst Reduktion der Dosis während Goldtherapie.
Aureothan®[1]	(Aurothioglucose): 1. Injektion: 5 mg i.m., nach einer Woche 2. Injektion: 10 mg i.m., dann wöchentlich: 1 mg/kg i.m. bis Symptome verschwinden, dann 1 mg/kg/Monat

Sechs Hunde wurden mit Kortison behandelt und bei 3 dieser Tiere wurde zusätzlich eine Therapie mit Goldsalzen eingeleitet. Drei Tiere (Nr. 1, 5, 6) wurden wegen ungünstiger Prognose auf Wunsch des Besitzers ohne Therapieversuche euthanasiert.

Tier Nr. 2 zeigte nach dem Absetzen der Kortisonbehandlung nach 9 Wochen eine vollständige Heilung und blieb bis heute rezidivfrei. Die Läsionen von Tier Nr. 9 heilten ab, Rezidive konnten jedoch nur durch Aufrechterhaltung der Kortisontherapie verhindert werden. Bei allen übrigen Tieren traten nach Absetzen der Therapie Rezidive auf, worauf die Euthanasie dieser Hunde erfolgte.

Diskussion

In der veterinärmedizinischen Literatur werden 4 bullöse Autoimmunerkrankungen der Haut als Pemphiguskomplex beschrieben, nämlich Pemphigus vulgaris, Pemphigus vegetans, Pemphigus foliaceus und Pemphigus erythematosus [21, 29]. Bei diesen Krankheiten handelt es sich um Autoimmunerkrankungen, bei denen Antikörper gegen die Interzellularsubstanz der Epidermis gebildet werden. In der vorliegenden Arbeit wurden 3 Fälle von Pemphigus vulgaris und 4 Fälle von Pemphigus foliaceus beschrieben. Bei 2 Fällen bestand aufgrund des klinischen und des histologischen Bildes der Verdacht auf Pemphigus vulgaris, die fluoreszenzmikroskopische Untersuchung verlief jedoch negativ.

Beim Pemphiguskomplex des Hundes konnten keine Alters-, Geschlechts- oder Rasseprädispositionen festgestellt werden [24]. Die Veränderungen sind vorwiegend am Kopf und an den mukokutanen Übergängen der Nase, der Lippen, der Augenlider, des Anus und des Geschlechtsapparates lokalisiert [29]. Veränderungen an mukokutanen Übergängen werden besonders häufig beim Pemphigus vulgaris beobachtet [21]. Es

[1] Byk Gulden, Vertretung in der Schweiz: Iromedica AG, 9014 St. Gallen

kommt im Verlaufe dieser Form in 90% der Fälle zu einer Stomatitis mit Bläschenbildung [21, 25]. Bei Pemphigus foliaceus scheinen nach eigenen Beobachtungen Nasenrücken, Ohren, Krallenbett und Ballenhorn bevorzugt betroffen zu sein. Im Unterschied zu Pemphigus vulgaris fehlen bei Pemphigus foliaceus die oralen Schleimhautläsionen und die mukokutanen Veränderungen sind in der Regel nur milde ausgeprägt. Bei Pemphigus foliaceus erstrecken sich die Veränderungen schon früh über den ganzen Körper [17].

In der Literatur wird angegeben, dass Pemphigus foliaceus mit leichtem Juckreiz vergesellschaftet sein kann [17]. Einer unserer Hunde litt an starkem Juckreiz, der jedoch möglicherweise durch die sekundäre Pyodermie bedingt war.

Blutausstriche werden auf Lupus-erythematosus-Zellen untersucht, um das Vorliegen der Hautform des systemischen Lupus erythematosus, welche ein ähnliches klinisches Bild zeigen kann, auszuschliessen. Da jedoch nur in 60–70% der Lupus-erythematosus-Fälle mit Hautläsionen Lupuszellen nachweisbar sind, schliesst ein negativer Ausfall des Lupuszellennachweises diese Krankheit nicht sicher aus [17]. In allen Fällen von systemischem Lupus erythematosus sind jedoch antinukleäre Antikörper im Serum nachweisbar [17]. Einer unserer Hunde mit P. foliaceus (Nr. 5) zeigte einen positiven ANA-Titer, ein für diese Pemphigusform untypischer Befund. Pemphigus erythematosus ist die einzige Form dieses Komplexes, bei welcher häufig ANA nachgewiesen werden können [25]. Auch nach unseren Erfahrungen sind die Ergebnisse der Routine-Laboruntersuchungen (Blutstatus, Blutchemie, Harnanalyse) bei Pemphigus unspezifisch [25]. Die Untersuchung der Hautveränderungen auf Ektoparasiten und Dermatophyten sollte unbedingt in die Abklärung eines pemphigusverdächtigen Falles miteinbezogen werden, da diese Läsionen eine spezifische Therapie benötigen. Zudem weiss man aus der Humanmedizin, dass Patienten mit Pemphigus häufig zusätzliche immunologische Defekte aufweisen, welche die Infektionsabwehr beeinträchtigen [25].

Hilfreich für die Diagnosestellung ist die mikroskopische Untersuchung eines Pustel- oder Bläschenabklatsches, da die zahlreichen akantholytischen Epidermiszellen im Bläscheninhalt einen spezifischen Hinweis auf Pemphigus ergeben [25].

Bei autoimmunen Hautkrankheiten ist eine Hautbiopsie zur Diagnosestellung unerlässlich [21]. Die pathognostische Vesikelbildung wird histologisch nachgewiesen und mit der Immunfluoreszenzreaktion werden Autoantikörper in der Epidermis sichtbar gemacht. Die morphologischen Veränderungen und die Immunglobulindepots sind jedoch nur in typischen und frischen Läsionen, d.h. intakten Bläschen, vorhanden. Hautbiopsien im Bereiche gesunder Haut oder im Bereiche sekundärer Veränderungen sind unergiebig. Die pathognostischen Bläschen sind klein, schwierig zu finden und, da die Epidermis des Hundes sehr dünn und leicht verletzbar ist, nur kurzfristig vorhanden [9]. So ist es notwendig, sich für die Biopsie-Entnahme genügend Zeit zu lassen und Patienten eventuell einige Tage zu beobachten bis typische Veränderungen auftreten. Tiere, die mit Kortison behandelt wurden, sollten erst nach einem 3wöchigen, kortisonfreien Intervall biopsiert werden, da die fluoreszenzmikroskopische Untersuchung durch die Behandlung falsch negativ ausfallen kann (*Scott,* persönliche Mitteilung). Um die Bläschen vollständig und unversehrt zu entnehmen, muss ein elliptisches Hautstück möglichst schonend exzidiert werden, da eine Stanzbiopsie, wenn sie nicht die

ganze Blase erfasst, den Deckel von der Basis der Blase trennt. Das exzidierte Hautstück wird dann für die Histologie in 10%igem, gepuffertem Formalin und für die Immunfluoreszenz in 96%igem Alkohol fixiert. Eventuell kann auch unfixiertes Material eingesandt werden. Noch besser ist es, ein spezielles Transportmedium (Michel's Medium [16]) zu verwenden, welches das Gewebe genügend fixiert ohne die Immunglobuline zu zerstören. Die Wichtigkeit einer sorgfältig entnommenen Hautbiopsie wird durch die Fälle 8 und 9 illustriert. Bei beiden Tieren konnte nur eine Verdachtsdiagnose auf Pemphigus vulgaris gestellt werden, weil die Hautbiopsien nicht optimal entnommen worden waren und vermutlich deshalb die immunfluoreszenzmikroskopischen Untersuchungen negativ verliefen.

Nach der Literatur [9, 23, 26] können neben Immunglobulinen in der Patientenhaut auch zirkulierende Autoantikörper nachgewiesen werden. Beim Menschen weisen bis zu 90% der Patienten mit aktivem Pemphigus zirkulierende Antikörper gegen die Interzellularsubstanz der Haut auf [26]. Beim Hund ist dies nicht der Fall. *Scott* [26] wies von 21 Hunden mit Pemphigus nur in einem Fall zirkulierende Antikörper nach. Die indirekte Immunfluoreszenz-Untersuchung am Serum ist somit als diagnostisches Mittel beim Hund nur von geringer Bedeutung.

Die Prognose ist bei allen autoimmunen Hautkrankheiten vorsichtig zu stellen. Nicht selten gehen sie mit Störungen des Allgemeinbefindens einher und führen ohne Behandlung in der Regel zum Tode. Unter gewöhnlich lebenslänglicher Therapie kann die Krankheit in den meisten Fällen unter Kontrolle gebracht werden. Anfänglich wurden zur Therapie ausschliesslich hohe Dosen von Kortikosteroiden (bis 6 mg Prednisolon/kg/die) eingesetzt. Die Kortison-Nebenwirkungen waren oft beträchtlich [26]. Die Anwendung von anderen Immunsuppressiva (Zytostatika) und in letzter Zeit von Goldsalzen hat zu vielversprechenden Resultaten geführt [14, 26]. *Scott* [26] berichtet von 5 Hunden, von welchen 2 nach 7 resp. 8 Monaten Goldtherapie abgeheilt und seither gesund sind, die anderen 3 vorerst noch unter Therapie stehen.

Die Goldtherapie ist nicht risikolos. Beim Hund sind Gerinnungsstörungen beobachtet worden [4]. Als erstes Warnzeichen einer Goldunverträglichkeit gilt beim Hund eine Eosinophilie [4]. Beim Menschen können hämatopoetische Störungen (Leukopenie, Thrombopenie), Hautreaktionen (Goldexanthem, Pruritus, Follikulitis) und Nierenveränderungen (Zylindrurie, Proteinurie, Hämaturie) auftreten [4]. Da die Goldverbindungen nur sehr langsam ausgeschieden werden, sollten während der Therapie periodisch Blut- und Harnproben untersucht werden, um die ersten Warnzeichen nicht zu übersehen. Bei Überempfindlichkeit soll die Therapie vorübergehend unterbrochen werden (bis 2–3 Wochen nach Verschwinden der Störungen), kann dann aber mit reduzierten Dosen wieder aufgenommen werden.

Zusammenfassung

Bei sieben Fällen von Pemphigus beim Hund (3 P. vulgaris, 4 P. foliaceus), welche an die Veterinär-Medizinische Klinik und das Institut für Veterinärpathologie der Universität Zürich zur Abklärung gelangten, wurde die Diagnose klinisch, histologisch und immunpathologisch gesichert. Bei 2 Hunden wurde die Verdachtsdiagnose Pemphigus vulgaris gestellt. Die Probleme der Diagnostik werden diskutiert und Prognose und Therapie anhand der eigenen Fälle und der Literatur besprochen.

Résumé

Sept cas de Pemphigus chez le chien (3 P. vulgaris, 4 P. foliaceus) ont été soumis pour analyse à la clinique de médecine vétérinaire et au département de pathologie vétérinaire de l'Université de Zurich. Chez 2 animaux, Pemphigus vulgaris était suspecté. Des examens cliniques, histologiques et immunopathologiques ont été effectués. Les difficultés du diagnostic, du pronostic et de la thérapie dans nos propres cas ainsi que des cas cités dans la littérature sont discutés.

Riassunto

Sette casi di pemfigo nel cane (3 P. vulgaris, 4 P. foliaceus) osservati nella clinica di medicina veterinaria e nell'istituto di patologia veterinaria dell'Università di Zurigo, sono stati sottoposti ad esami clinici, istologici e immunopatologici. In 2 casi Pemphigus vulgaris era sospetto. I problemi diagnostici sono discussi, prognosi e terapia esposte basandosi su casi precedentemente esaminati e sulla letteratura.

Summary

Seven cases of pemphigus in the dog (3 p. vulgaris, 4 p. foliaceus) were submitted to the Clinic of Veterinary Medicine and the Department of Veterinary Pathology of the University of Zurich and the diagnoses were confirmed clinically, histologically and immunologically. In 2 dogs pemphigus vulgaris was suspected. The difficulties of the diagnosis, prognosis and therapy are discussed and compared with findings in the literature.

Literatur

[1] *Bennett D., Lauder I. M., Kirkham D., McQueen A.:* Bullous autoimmune skin disease in the dog: (1) Clinical and pathological assessment. Vet. Rec. *106,* 497–503 (1980a). – [2] *Lauder I. M., Kirkham D., McQueen A.:* Bullous autoimmune skin disease in the dog: (2) Immunopathological assessment. Vet. Rec. *106,* 523–525 (1980b). – [3] *Cottier H.:* Autoimmunkrankheiten: in Cottier, Pathogenese Vol. 2, 1162, Springer Verlag Berlin (1980). – [4] *Fadok V. A., Janney E. H.:* Thrombocytopenia and hemorrhage associated with gold therapy for bullous pemphigoid in a dog. J. Am. Vet. Med. Assoc. *181,* 261–262 (1982). – [5] *Garman R. H., Tompsett J. W.:* A pemphigus foliaceus-like disease in the dog: A case report. J. Am. Anim. Hosp. Assoc. *14,* 585–588 (1978). – [6] *Griffin C. E., Stannard A. A., Ihrke P. J., Ardans A. A., Cello R. M., Bjorling D. R.:* Canine discoid lupus erythematosus. Vet. Immunol. Immunopathol. *1,* 79–87 (1979). – [7] *Griffin C. E., MacDonald J.:* A case of bullous pemphigoid in a dog. J. Am. Anim. Hosp. Assoc. *17,* 105–108 (1981). – [8] *Halliwell R. E. W.:* Pemphigus foliaceus in the dog. J. Am. Anim. Hosp. Assoc. *13,* 431–436 (1977). – [9] *Halliwell R. E. W.:* Autoimmune disease in the dog; in Brandly, Cornelius, Adv. Vet. Sci. Comp. Med. *22,* 222–263 (1978). – [10] *Hoskins J. D., Ouverson A., Schlater L., Proctor S. E.:* Pemphigus vulgaris in the dog: A case report. J. Am. Anim. Hosp. Assoc. *13,* 164–167 (1977). – [11] *Hurvitz A. I., Feldman E.:* A disease in dogs resembling human pemphigus vulgaris. J. Am. Vet. Med. Assoc. *166,* 585–590 (1975). – [12] *Krobock E., Rahbari H., Mehregan A. H.:* Acid Orcein and Giemsa Stain. J. Cutaneous Pathol. *5,* 37–38 (1978). – [13] *Kunkle G., Goldschmidt M. H., Halliwell R. E. W.:* Bullous pemphigoid in a dog: A case report with immunofluorescent findings. J. Am. Anim. Hosp. Assoc. *14,* 52–57 (1978). – [14] *Manning T. O., Scott D. W., Kruth S. A., Sozanski M., Lewis R. M.:* Three cases of canine pemphigus foliaceus, and observations on chrysotherapy. J. Am. Anim. Hosp. Assoc. *16,* 189–202 (1980). – [15] *Meisser N. T., Knight A. P.:* Pemphigus foliaceus in a horse. J. Am. Vet. Med. Assoc. *180,* 938–940 (1982). – [16] *Michel B., Mylner Y., David R.:* Preservation of tissue-fixed immunoglobulins in skin biopsies of patients with lupus erythematosus and bullous diseases – preliminary report. J. Invest. Dermatol. *59,* 449–452 (1978). – [17] *Miller H.:* Canine facial dermatosis. Comp. Contin. Educ., *1,* 640–650 (1979). – [18] *Peter J. E., Morris P. G., Gordon B. J.:* Pemphigus in a Thoroughbred. Vet. Med. Small Anim. Clin. *76,* 1203–1206 (1981). – [19] *Schnyder U. W.:* Bullöse Dermatosen; in Doerr, Seifert, Uehlinger, Spezielle Pathologische Anatomie; Springer Verlag, Berlin, 2. Aufl. *235* (1978). – [20] *Schultz K. T., Gold-*

schmidt M.: Pemphigus vegetans in a dog: A case report. J. Am. Anim. Hosp. Assoc. *16,* 579–582 (1980). – [21] *Scott D. W.:* Immunologic skin disorders in the dog and the cat; in Schultz R. D., Practical immunology, Vet. Clin. North Am. *8,* 641–644 (1978). – [22] *Scott D. W.:* Feline dermatology 1900–1978: A monograph. J. Am. Anim. Hosp. Assoc. *16,* 385–389 (1980). – [23] *Scott D. W., Miller W. H., Lewis R. M., Manning T. O., Smith C. A.:* Pemphigus erythematosus in the dog and cat. J. Am. Anim. Hosp. Assoc. *16,* 815–823 (1980). – [24] *Scott D. W., Wolfe M. J., Smith C. A., Lewis R. M.:* The comparative pathology of non-viral bullous skin diseases in domestic animals. Vet. Pathol. *17,* 257–281 (1980). – [25] *Scott D. W., Lewis R. M.:* Pemphigus and pemphigoid in dog and man: Comparative aspects. Am. Acad. Dermatol. *5,* 148–167 (1981). – [26] *Scott D. W., Manning T. O., Smith C. A., Lewis R. M.:* Observations on the immunopathology and therapy of canine pemphigus and pemphigoid. J. Am. Vet. Med. Assoc. *180,* 48–52 (1982). – [27] *Stannard A. A., Gribble D. H., Baker B. B.:* A mucocutaneous disease in the dog, resembling pemphigus vulgaris in man. J. Am. Vet. Med. Assoc. *166,* 575–582 (1975). – [28] *Suter M. M., Palmer D. G., Zindel S., Schenk H.:* Pemphigus in the dog: Comparison of immunofluorescence and immunoperoxidase method to demonstrate intercellular immunoglobulins in the epidermis. J. Am. Vet. Res. (in press). – [29] *Von Tscharner C., Hauser B.:* Pathologie der Haut. Kleintierpraxis *26,* 449–462 (1981). – [30] *Walton D. K., Scott D. W., Smith C. A., Lewis R. M.:* Canine discoid lupus erythematosus. J. Am. Anim. Hosp. Assoc. *17,* 851–858 (1981).

Manuskripteingang: 6. Oktober 1983

BUCHBESPRECHUNG

Klauenkrankheiten beim Rind. *Max Becker,* Ferdinand-Enke-Verlag Stuttgart, 1983, 138 Seiten, 127 Abbildungen, 15,5 × 23 cm, kartoniert 38.— DM.

Der Inhalt des Büchleins ist in sechs Kapitel unterteilt: 1. Klauenpflege, 2. Anatomie der Rinderklaue, 3. Praktische Hinweise. In diesem Abschnitt werden der Untersuchungsgang und die Röntgentechnik für Klauenaufnahmen, die Methoden der medikamentellen Ruhigstellung und die Leitungsanaesthesie, die Zwangs- und Fixationsmethoden, die Operationsvorbereitungen, die Verbandstechnik, sowie das Aufkleben einer Holzsohle besprochen. Das vierte Kapitel handelt von den Zusammenhangstrennungen und Deformierungen des Klauenschuhs. Die eigentliche Besprechung der Klauenerkrankungen findet man im fünften Kapitel. Es folgt ein Anhang, in welchem einige selten vorkommende Klauenleiden beschrieben werden. Ein Literaturverzeichnis und ein Sachregister ergänzen die Schrift.

Dem Aufbau und Umfang nach handelt es sich bei dieser Monographie um ein gedrucktes Vorlesungsskript über das genannte Thema. Die verschiedenen Klauenveränderungen und ihre Behandlung werden ausführlich und anschaulich beschrieben. Zum Verständnis tragen die in grosser Zahl vorhandenen instruktiven Bilder bei. Das Büchlein erfüllt somit seinen Zweck. Als Schönheitsfehler mag man empfinden, dass die Bezeichnungen der bakteriellen Erreger nicht durchwegs dem neuesten Stand entsprechen. Auch wenn man nicht in allen Punkten die Ansichten des Autors, besonders bezüglich Pathogenese und Therapie von Klauenleiden teilt, kann man darin wertvolle Hinweise für die Praxis finden.

J. Martig, Bern