Was diagnostizieren Sie? Welche Massnahmen schlagen Sie vor?

Autor(en): **Bichsel, P. / Lang, J.**

Objekttyp: **Article**

Zeitschrift: **Schweizer Archiv für Tierheilkunde SAT : die Fachzeitschrift für Tierärztinnen und Tierärzte = Archives Suisses de Médecine Vétérinaire ASMV : la revue professionnelle des vétérinaires**

Band (Jahr): **126 (1984)**

PDF erstellt am: **27.05.2024**

Persistenter Link: https://doi.org/10.5169/seals-588435

Nutzungsbedingungen

Die ETH-Bibliothek ist Anbieterin der digitalisierten Zeitschriften. Sie besitzt keine Urheberrechte an den Inhalten der Zeitschriften. Die Rechte liegen in der Regel bei den Herausgebern.
Die auf der Plattform e-periodica veröffentlichten Dokumente stehen für nicht-kommerzielle Zwecke in Lehre und Forschung sowie für die private Nutzung frei zur Verfügung. Einzelne Dateien oder Ausdrucke aus diesem Angebot können zusammen mit diesen Nutzungsbedingungen und den korrekten Herkunftsbezeichnungen weitergegeben werden.
Das Veröffentlichen von Bildern in Print- und Online-Publikationen ist nur mit vorheriger Genehmigung der Rechteinhaber erlaubt. Die systematische Speicherung von Teilen des elektronischen Angebots auf anderen Servern bedarf ebenfalls des schriftlichen Einverständnisses der Rechteinhaber.

Haftungsausschluss

Alle Angaben erfolgen ohne Gewähr für Vollständigkeit oder Richtigkeit. Es wird keine Haftung übernommen für Schäden durch die Verwendung von Informationen aus diesem Online-Angebot oder durch das Fehlen von Informationen. Dies gilt auch für Inhalte Dritter, die über dieses Angebot zugänglich sind.

Ein Dienst der *ETH-Bibliothek*
ETH Zürich, Rämistrasse 101, 8092 Zürich, Schweiz, www.library.ethz.ch

http://www.e-periodica.ch

Schweiz. Arch. Tierheilk. *126,* 272–275, 1984

Aus dem Institut für vergleichende Neurologie
und der Klinik für kleine Haustiere der Universität Bern

Was diagnostizieren Sie? Welche Massnahmen schlagen Sie vor?[1]

Bichsel P.[2], *Lang J.*

Vorbericht

Dalmatiner, 1½jährig, männlich.

Zeigt seit dem Alter von 11 Monaten progressive Abmagerung trotz sehr guten Appetits. Allotriophagie, fortschreitende Verdummung und Manegebewegungen, meistens nach links, sind zugleich mit der Gewichtsabnahme aufgetreten. Die Symptome werden ausgeprägter nach der Futteraufnahme. Nachdem der Hund zwei- oder dreimal viel Wasser getrunken hatte, erbrach er Flüssigkeit, einmal mit etwas Blut. Das Tier wurde seinerzeit mit SHL und gegen Tollwut geimpft.

Klinische Befunde

Starke Apathie, Stumpfsinnigkeit, Kachexie, bilaterale sero-muköse Conjunctivitis, Hautturgor stark herabgesetzt. Kreislauf- und Respirationsapparat sind ohne Besonderheit. Allotriophagie. Bei der – schmerzlosen – Bauchpalpation ist die Leber nicht spürbar.

Bei der Untersuchung des Zentralnervensystems waren die folgenden Symptome auffällig: Zeitweiliges Einknicken des linken Vorderbeines und des rechten Hinterbeines beim Gehen auf der Treppe. Abwesender Drohreflex bei erhaltenem Sehvermögen. Zu langsame Korrekturreaktionen der Hinterpfoten. Schwierigkeit auf einer einzelnen Beckengliedmasse zu hüpfen. Herabgesetzte taktile und visuelle Tischkantenprobe hinten. Hyporeflexie aller spinalen Reflexe.

Röntgen: Fremdkörper im Magen; zu kleine Leber.

---

[1] Um die im Aprilheft publizierte Aufforderung der SVK zu unterstützen, bringen wir hier ein erstes Beispiel, das unter dem Zeitdruck dicht neben der Redaktionsstube abgefasst wurde. Im Prinzip sollen diese Mitteilungen aber durchaus nicht von Laborwerten und hochgestochenen Untersuchungstechniken strotzen, sondern schlicht Problemfälle oder -situationen aus der Praxis widerspiegeln und zum Gedankenaustausch anregen. Da man aus Irrtümern am meisten lernt, braucht niemand Hemmungen zu haben. Der Redaktor ist zu darstellungstechnischer Hilfeleistung jederzeit bereit. Auf ersten Anhieb ist uns die Einhaltung des geplanten Umfanges nicht gelungen. Als Alternative – und «um das Geheimnis zu wahren» – wählten wir zwei aufeinanderfolgende Doppelseiten.

[2] Adresse: Postfach 2735, CH-3001 Bern

Blutanalyse:

Plasmafarbe		normal	Senkung mikro	mm	½, 1, 2, 12
Hämoglobin	g/dl	20,3	Retikulozyten	%	5
Erythrozyten	× 10^6/micL	9,66	Neutrophilen	stab %	6
Leukozyten	/micL	25 200		segm. %	82
Hämatokrit	Vol%	56	Monozyten	%	8
MCH	pg	21,0	Lymphozyten	%	4
MCV	fl	58,0			
MCHC	g/100 ml Ec	36,2			
Harnstoff	mg/dl	48	Eiweisse	g/dl	6,9
Blutzucker	mg/dl	60			
Alk. Phosphatase	I.U.	930	Natrium	mVal/L	147
sGOt	I.U.	69	Kalium	mVal/L	4,4
sGPT	I.U	510	Chlorid	mVal/L	120
			anorg. Phosphor	mg/dl	5,56

Harnanalyse:

Spez. Gewicht, (Osmol)	1020	Sedimentmenge		+ +
Farbe	dunkelgelb	Erythrozyten	(400 ×)	> 50
Transparenz	leicht trüb	Leukozyten	(400 ×)	3–6
Geruch	normal	Epithelien	(400)	
Nitrit	negativ	– Platten		2–5
pH	7,5	– Runde		0–1
Protein-Kochprobe	0,3 g/L	Kristalle	(0– + + +	
Glucose	normal	– Billikristalle		+ +
Ketonkörper	negativ	– Tripelphosphate		+
Urobilinogen	negativ	– amorphe		
Bilirubin	+ + +	Salze/Urate		+ +
Ec/Hämoglobin	ca. 250	Fette		+

Verdachtsdiagnose: Hepatocerebrales Syndrom als Folge einer Leberatrophie.

Wegen diesem Verdacht wird ein Ammonium-Toleranztest durchgeführt. Der Basalwert (vor der Belastung) zeigte eine zu hohe Plasma-Ammoniak-Konzentration: 88,89 micr. Mol/l (Normalwert: 23,17 ± 6,81). Durch weitere Messungen wurde festgestellt, dass die Leber Ammoniak nicht entgiften konnte (nach 30 Min.: 227,83; 1 Stunde: 212,3; 2 Stunden: 206,26; 3 Stunden: 216,61).

Diagnose: Hepatocerebrales Syndrom.

Da erfahrungsgemäss die häufigste Ursache dieser Krankheit bei Jungtieren eine kongenitale Gefässmissbildung ist, wurde eine Angiographie durchgeführt. Diese zeigte einen posthepatischen porto-cavalen Shunt mit intrahepatischem Aneurysma der Pfortader (Abb. 1).

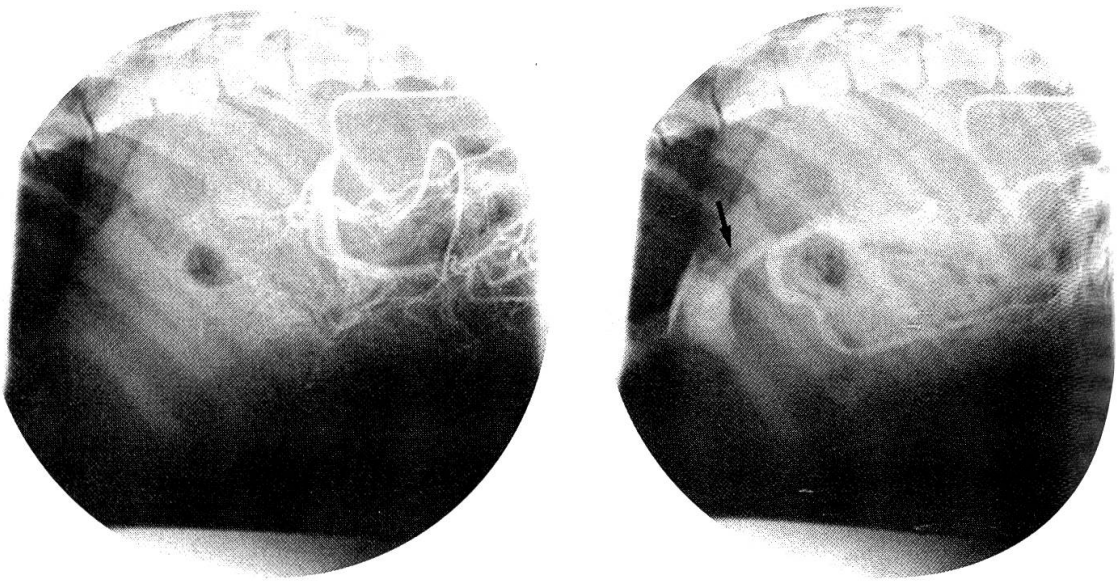

Abb. 1 Arteriographie der Arteria mesenterica cranialis.
a) Arterielle Phase. In der Aorta und der A. mesenterica cranialis liegt ein Katheter, eingeführt über die A. femoralis.
b) Venöse Phase. Die Vv. mesentericae sind durch das Kontrastmittel dargestellt. Statt eines Pfortaderkreislaufes in der Leber ist eine intrahepatische, aneurysmaähnliche Erweiterung der Pfortader (Pfeil) und der spaltförmige, intradiaphragmatische Shunt (links) sichtbar.

Diskussion

Das Ammoniak wird v. a. im Darm durch den Aminosäurenmetabolismus von Bakterien produziert. Nach Resorption ins Blut wird es durch die Leber entgiftet. Beim Vorhandensein eines porto-cavalen Shunt gelangt Ammoniak direkt in den grossen Kreislauf. Die Entgiftung erfolgt verspätet, was durch den pathologischen Ammonium-Toleranztest darstellbar ist.

Da Ammoniak für das Zentralnervensystem toxisch ist, verursachen zu hohe Blutkonzentrationen neurologische Symptome.

Die Therapie basiert einerseits auf der chirurgischen Entfernung des Shunts, andererseits auf eiweissarmer Diät, Verabreichung p. os von schlecht resorbierbaren Antibiotika und eventuell Laxantien wie Lactulose.

In Anbetracht der Schwierigkeit einer intrahepatischen, chirurgischen Intervention wurde im vorliegenden Falle zur Euthanasie geraten. Die Diagnose wurde am fixierten Leberpräparat makroskopisch-anatomisch bestätigt.

Literatur

Vulgamott J. C.: Hepatic encephalopathy associated with acquired portocaval shunt in a dog. JAVMA, *175,* 724–726 (1979). Weitere Literatur kann von den Verfassern verlangt werden.

BUCHBESPRECHUNG

15. Kongress der Deutschen Veterinärmedizinischen Gesellschaft, Bad Nauheim 14. bis 16. April 1983. Leitthemen: 1. Lokale Immunisierung und ihre Forschung. 2. Aktuelles aus der veterinärmedizinischen Forschung. 355 Seiten mit 114 Abbildungen und 92 Tabellen. Fortschritte der Veterinärmedizin – Advances in Veterinary Medicine. Band 37. Verlag Paul Parey, Berlin und Hamburg. Kartoniert DM 95.—.

In erstaunlich kurzer Zeit, d. h. nur sieben Monate nach dem Kongress der Deutschen Veterinärmedizinischen Gesellschaft erschien in der üblichen hervorragenden Aufmachung der Kongressbericht. Er enthält auf den ersten 30 Seiten die Ansprache zur Eröffnung des 15. Kongresses durch den ersten Vorsitzenden, Herrn Prof. Dr. Dres. h. c. A. Mayr, den Bericht über die erstmalige Verleihung des «Martin-Lerche-Forschungspreises» an Prof. Rudolf Rott, Direktor des Institutes für Virologie der Justus-Liebig-Universität Giessen, die Begrüssungsansprachen und Ehrungen sowie den Festvortrag von Prof. Dr. med. Hansjürgen Raettig, Berlin «Die Evolution der Infektabwehr». Auf 270 Seiten folgen dann die zu den beiden Leitthemen gehaltenen Vorträge und auf weiteren 30 Seiten die Kommentare zu sieben Poster-Ausstellungen.

Die Spannweite des Gebotenen kommt am besten durch die Wiedergabe des Inhaltsverzeichnisses (ohne Autorennamen und Seitenzahlen) zum Ausdruck: Grundlagen der lokalen Immunisierung; Muttertierschutzimpfung gegen lokale Infektionskrankheiten; Bildung und Verweildauer lokaler Darmantikörper nach experimenteller Rotavirusinfektion von neugeborenen Kälbern; Lokale Immunisierungsvorgänge im Dünndarm von Kälbern nach experimenteller Infektion mit Salmonellen; Immunreaktionen gegen Infektionserreger im Atemtrakt; Lokale Immunisierung beim Nutzgeflügel und ihre Wirksamkeitskontrolle; Orale Schutzimpfung der Füchse gegen Tollwut; Immunisierungsvorgänge in der Milchdrüse beim Rind; Lokale Immunisierung gegen die atrophische Rhinitis des Schweines; Monoklonale Antikörper in der Diagnostik animaler Viren; Vergleichende Bestimmungen von Immunglobulinen; Nachweis von Clostridium-Botulinum-Toxinen im ELISA; Seroepidemiologische Untersuchungen auf Ornithose und Salmonellose mittels Enzym-Immuntest in mittelhessischen Taubenbeständen; Labordiagnose der caninen Parvovirose; Zur Verbreitung von Fischviren durch belebte und unbelebte Vektoren; Experimentelle Untersuchungen über Pathogenitätsfaktoren von Y. enterocolitica; Folgerungen aus dem derzeitigen Vorkommen von Mycobacterium bovis bei Mensch und Tier; Untersuchungen über Campylobacter-Stämme aus dem Darmtrakt von Schweinen; Untersuchungen über Campylobacter-Stämme aus dem Genitaltrakt von Schweinen; Vermehrung von Chlamydien in Suspensionskulturen; Genetische Aspekte bei Infektionsversuchen am Beispiel der Rotlaufinfektion der Ratte; Verbreitung histaminbildender Bakterien als Ursache der