Zur ovinen Ileitis terminalis

Autor(en): **Tontis, A.**

Objekttyp: **Article**

Zeitschrift: **Schweizer Archiv für Tierheilkunde SAT : die Fachzeitschrift für Tierärztinnen und Tierärzte = Archives Suisses de Médecine Vétérinaire ASMV : la revue professionnelle des vétérinaires**

Band (Jahr): **126 (1984)**

PDF erstellt am: **23.05.2024**

Persistenter Link: https://doi.org/10.5169/seals-591199

Nutzungsbedingungen

Die ETH-Bibliothek ist Anbieterin der digitalisierten Zeitschriften. Sie besitzt keine Urheberrechte an den Inhalten der Zeitschriften. Die Rechte liegen in der Regel bei den Herausgebern.
Die auf der Plattform e-periodica veröffentlichten Dokumente stehen für nicht-kommerzielle Zwecke in Lehre und Forschung sowie für die private Nutzung frei zur Verfügung. Einzelne Dateien oder Ausdrucke aus diesem Angebot können zusammen mit diesen Nutzungsbedingungen und den korrekten Herkunftsbezeichnungen weitergegeben werden.
Das Veröffentlichen von Bildern in Print- und Online-Publikationen ist nur mit vorheriger Genehmigung der Rechteinhaber erlaubt. Die systematische Speicherung von Teilen des elektronischen Angebots auf anderen Servern bedarf ebenfalls des schriftlichen Einverständnisses der Rechteinhaber.

Haftungsausschluss

Alle Angaben erfolgen ohne Gewähr für Vollständigkeit oder Richtigkeit. Es wird keine Haftung übernommen für Schäden durch die Verwendung von Informationen aus diesem Online-Angebot oder durch das Fehlen von Informationen. Dies gilt auch für Inhalte Dritter, die über dieses Angebot zugänglich sind.

Ein Dienst der *ETH-Bibliothek*
ETH Zürich, Rämistrasse 101, 8092 Zürich, Schweiz, www.library.ethz.ch

http://www.e-periodica.ch

Schweiz. Arch. Tierheilk. *126,* 489–493, 1984

Aus dem Institut für Tierpathologie der Universität Bern
(Prof. Dr. H. Luginbühl)

Kurze Originalmitteilung

Zur ovinen Ileitis terminalis

von *A. Tontis*[1]

Die Ileitis terminalis oder regionalis, auch Ileitis terminalis ulcerosa et hypertrophicans genannt (*Cohrs,* 1970), wurde bei Haustieren erstmals 1951 beim Schwein (*Emsbo,* 1951) und 1962 beim Lamm unter der Bezeichnung «strekkers» (*Wensvoort,* 1962) beschrieben.

Arbeiten über ovine Ileitis aus jüngerer Zeit stammen von *Cross et al.* (1973), *Hoorens et al.* (1977), *Behrens* (1979) sowie *Vandenberghe* und *Hoorens* (1980).

Zwischen Sommer 1979 und Herbst 1983 diagnostizierten wir die Krankheit bei vier zwischen 4,5 und 5 Monate alten Lämmern, worüber nachfolgend berichtet wird.

Fallbericht

Die vier Lämmer waren zwei Braunköpfige Fleischschafe (BFS) und zwei Schwarzbraune Bergschafe (SBS), drei weibliche und ein männliches. In den ersten 4 bis 5 Wochen hatten sich die Lämmer normal entwickelt. In den folgenden Monaten war die Fresslust unregelmässig. Terminal traten rezidivierende kolikähnliche Erscheinungen auf. Wegen ungenügender Gewichtszunahme wurden die Kümmerer getötet bzw. euthanasiert (Lebendgewicht nur 12 bis 13 kg).

Sektionsbefunde

Die auffallend mageren und im Wachstum zurückgebliebenen Lämmer hatten ein mattes und sprödes, langes Vlies. In der Bauchhöhle befand sich bei allen 30 bis 50 ccm serosanguinöse Flüssigkeit.

Jejunumendteil und *Ileum:* Die Veränderungen hatten eine Ausdehnung von 30 bis 55 cm. Dies stimmt überein mit *Cross et al.* (1973), die von 50 bis 75 cm sprechen. Beim Schwein variierte die Ausdehnung zwischen 25 und 160 cm (*Emsbo,* 1951). Die veränderten Darmteile waren wie ein starrer Schlauch. Bei zwei Tieren erschien die Darmserosa zottenartig verdickt. Das Mesenterium war besonders in Darmnähe deutlich ödematös.

[1] Adresse: Dr. A. Tontis, Postfach 2735, CH-3001 Bern (Schweiz)

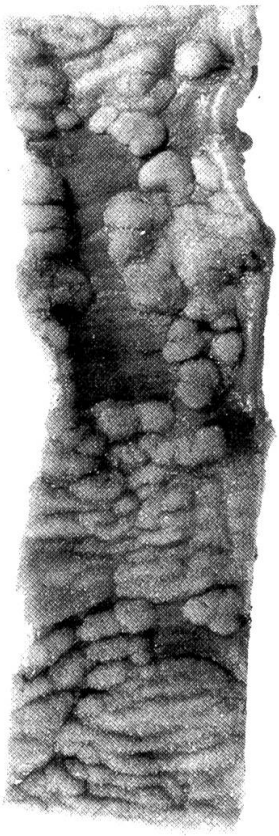

1

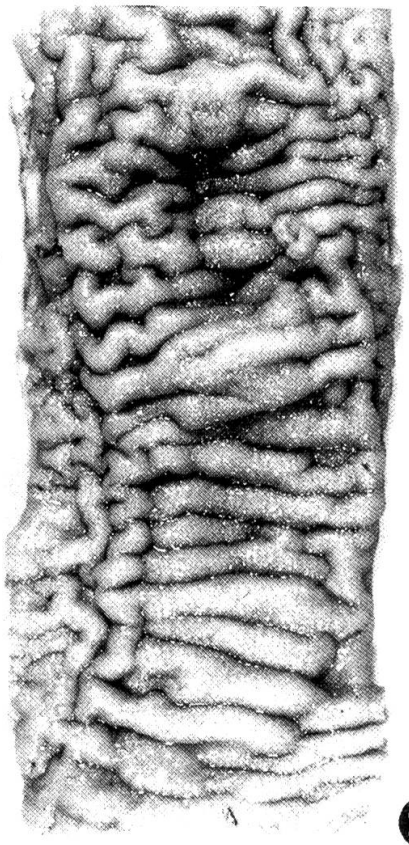

2

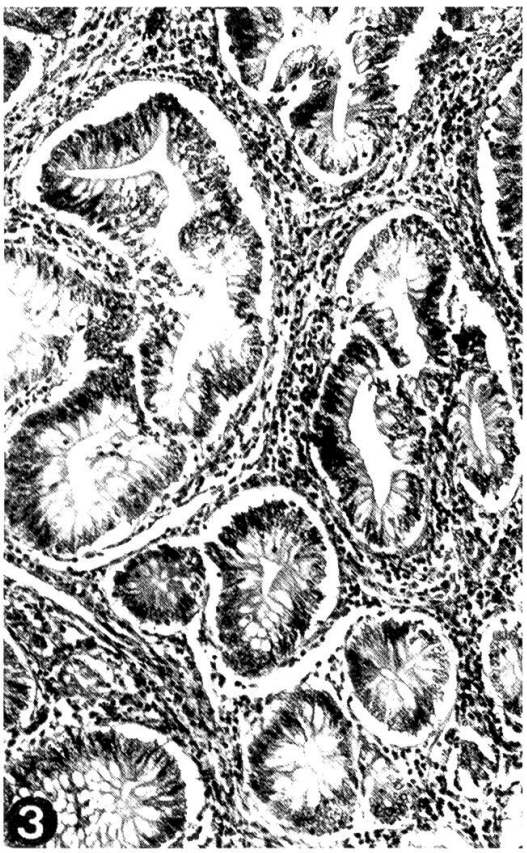

3

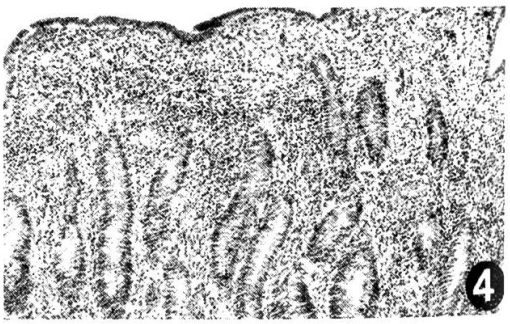

4



5

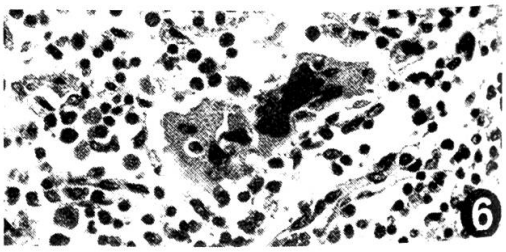

6

Schleimhaut: Z.T. pflastersteinähnlich aussehend oder in dicke Querfalten gelegt (Abb. 1 und 2), mit mehreren unregelmässigen Ulzerationen (Abb. 1). Im Bereich des Ostium ileocaecale fand sich bei einem Lamm ein frisches 1,5 cm grosses Ulcus. In seiner Umgebung war die Darmwand durch Submucosaödem und fibrinöse Ausschwitzung verdickt. Die intramuralen Gefässe waren zum Teil thrombosiert. In allen Fällen fanden sich auch einzelne bis mehrere kurzgestielte, polypoide Schleimhautknötchen von 2 bis 4 mm Durchmesser (Abb. 1 und 3). Die regionalen, insbesondere die Ileocaecallymphknoten waren stark vergrössert.

Das *histologische Bild* ist durch ausgeprägte unspezifische chronisch-entzündliche Reaktion gekennzeichnet. Die Darmzotten sind plump, kurz und zum Teil miteinander verschmolzen (Abb. 4). Die zelluläre Reaktion der Propria mucosae besteht aus Lymphozyten, Eosinophilen, Neutrophilen, Plasmazellen und Histiozyten und breitet sich stellenweise bis in die Submucosa aus.

Die tief bis zur inneren Muskelschicht reichenden Ulzera sind durch Granulationsgewebe begrenzt. Die Submucosa ist durch ein fibroblastenreiches Granulationsgewebe, Lymphangiektasien und eiweissarmes Oedem verdickt. Nur in einem Schnitt war ein einzelner kleiner Granulomherd mit zentraler Nekrose, Kerntrümmern und Riesenzellen vorhanden (Abb. 5).

Die Veränderungen in der Darmserosa (Fall 1 und 4) erwiesen sich als fokale, chronische villöse Serositis.

Die parasitologische Untersuchung ergab einen mässigen Befall mit Bandwürmern (Moniezia expansa) beim ersten und mit Trichostrongyliden beim zweiten Lamm. Beim dritten wurden Bandwürmer und Trichostrongyliden gefunden. In einigen Fällen stellten *Cross et al.* (1973) auch eine Kokzidiose fest. Die Läsionen haben jedoch keine pathogenetische Beziehung zum Parasitenbefall.

Diskussion

Die Aetiologie dieser Enteropathie ist noch unklar (*Emsbo,* 1951; *Cohrs,* 1970; *Behrens,* 1979). Bei der bakteriologischen Untersuchung zweier unserer Lämmer (Fall 1 und 3) wurden im Darm lediglich E. coli und Cl. perfringens nachgewiesen. In Spezialfärbungen (nach Grocott, Ziehl-Neelsen und Giemsa) waren mikroskopisch keine besonderen Erreger festzustellen. In den Zottenepithelien zweier Lämmer konnten dagegen mit der nach *Steiner* modifizierten Versilberungsmethode *(Ohnacker et al.,* 1982) leicht wellenartig gebogene, campylobacterähnliche Stäbchen festgestellt werden.

Abb. 1 und 2: Ileitis terminalis. Unregelmässige querverlaufende Schleimhautverdickungen und Knötchenbildung (Fall 4 und 2).
Abb 3: Teil eines Knötchens mit Epithelhyperplasie und entzündlich infiltrierten Interstitien. HE, mittlere Vergrösserung (Fall 4).
Abb 4: Ausgeprägte chronische Ileitis. HE, schwache Vergrösserung (Fall 2).
Abb 5: Submucosa-Granulom. HE, mittlere Vergrösserung (Fall 2).
Abb 6: Riesenzellen, umgeben von lympho-histiozytärer Infiltration, Ileocaecal-Lymphknoten (Marksinus). HE, starke Vergrösserung (Fall 1).

Bei der intestinalen Adenomatose (proliferative hämorrhagische Enteropathie), der nekrotisierenden Enteritis und der Ileitis terminalis der Schweine wurde *Campylobacter sputorum subspecies mucosalis* als möglicher Krankheitserreger beschrieben (*Rowland* und *Hutchings,* 1978). *Vandenberghe* und *Hoorens* (1980) stellten bei zwei Lämmern mit chronischer Ileitis terminalis drei Campylobacterstämme fest. Zwei waren ähnlich wie *Campylobacter sputorum ssp. mucosalis* bei Schweinen (*Rowland* und *Hutchings,* 1978). Der dritte Stamm war *Campylobacter jejuni.*

Die bei der Ileitis des Schweines (*Emsbo,* 1951) bekannte Muskelhypertrophie ist beim Lamm weniger ausgeprägt (*Cross et al.,* 1973; *Hoorens et al.,* 1977; *Behrens,* 1979). Bei 2 unserer Fälle wurde Muskelhypertrophie beobachtet. Bei der ovinen Ileitis dürfte es sich um den *mukösen Typ* im Sinne von *Emsbo* (1951) handeln.

Nach Meinung von *Vandenberghe* und *Hoorens* (1980) sowie *Hoorens et al.* (1977) liegt der Verdacht nahe, dass die regionale Enteritis bei Lämmern die Manifestation einer ähnlichen Infektion wie beim Schwein sein könnte.

Zusammenfassung

Es wird über die Ileitis terminalis bei vier 4,5 bis 5 Monate alten Lämmern berichtet. Nach normaler Entwicklung in den ersten vier bis fünf Lebenswochen magerten die Tiere zusehends ab und wurden als Kümmerer getötet. Im Bereich vom Jejunumendteil und Ileum war die Darmwand auffallend starr. Die Mucosa zeigte Querfalten, longitudinal gestellte schmale Ulzerationen und polypenähnliche Knötchen. Das histologische Bild war durch ausgeprägte unspezifische chronisch-entzündliche Reaktion und adenomatöse Epithelproliferationen gekennzeichnet. Die Befunde stimmen mit den Angaben in der Literatur weitgehend überein. Als möglicher Krankheitserreger wird ein *Campylobacterstamm* diskutiert.

Résumé

On rapporte quatre cas d'iléitis terminalis chez des agneaux âgés de 4,5 a 5 mois. Après un développement normal au cours des premières quatre à cinq semaines de leur vie, les animaux maigrirent à vue d'œil et furent tués en raison de leur débilité. La paroi intestinale de la partie terminale du jéjunum et de l'iléum était remarquablement rigide. La muqueuse comportait des plis transversaux, de fines ulcérations longitudinales et des nodules en forme de polypes. L'apparence histologique était caractérisée par une forte réaction inflammatoire non spécifique et chronique et par des proliférations épithéliales adénomateuses. Ces constatations concordent amplement avec les données de la littérature. Une *souche de Campylobacter* est discutée comme agent pathogène possible.

Riassunto

La presente nota descrive casi di ileite terminale in agnelli di 4,5–5 mesi di età. Dopo normale sviluppo corporeo nelle prime 4–5 settimane gli animali presentano forte dimagramento e vengono perciò uccisi. Nella regione del digiuno e dell'ileo la parete intestinale è particolarmente rigida. La mucosa mostra pliche trasversali, piccole ulcere disposte longitudinalmente e noduli polipoidi. Il quadro istopatologico è caratterizzato da una reazione infiammatoria cronica aspecifica e da una proliferazione epiteliale adenomatosa. I reperti sono sovrapponibili ai dati esistenti nella letteratura. Come possibile agente eziologico viene discusso un ceppo di *Campylobacter.*

Summary

Four cases of Ileitis terminalis in 4–5 month old lambs are described. After a normal growth in the first 4–5 weeks of life, the lambs emaciated progressively and became undersized. The autopsy

revealed a rather rigid intestinal wall of the distal Jejunum and Ileum. The mucosa was transversely folded and showed elongated ulcers and polyp-like nodules. Histologically, a non-specific chronic inflammatory process with adenoid epithelial proliferation was prominent. *Campylobacter sp.* is discussed as a possible causative agent.

Literatur

Behrens H.: Lehrbuch der Schafkrankheiten. 2. Aufl., S. 169–170, Verlag Paul Parey, Berlin und Hamburg 1979. – *Cohrs P.:* Terminale oder regionale Ileitis des Schweines (Ileitis terminalis ulcerosa et hypertrophicans). In: *Nieberle K. und Cohrs P.:* Lehrbuch der speziellen pathologischen Anatomie der Haustiere. 5. Aufl., Teil I, S. 520, Gustav Fischer Verlag, Stuttgart 1970. – *Cross R. F., Smith C. K. and Parker C. F.:* Terminal ileitis in lambs. J. Am. Vet. Med. Ass. *162,* 564–566 (1973). – *Emsbo P.:* Terminal or regional ileitis in swine. Nord. Vet.-Med. *3,* 1–28 (1951). – *Hoorens J., Oyaert W., Meyviach C., Vandenberghe J. and Derijcke J.:* Enteritis regionalis bij een schaap. Vlaams Dierg. Tijdschr. *46,* 10–17 (1977). – *Ohnacker H., Epper R. und Bremer I.:* Die Diagnose von erregerbedingten Erkrankungen in der Patho-Histologie unter Anwendung von besonderen Färbemethoden. Labor und Medizin, *9,* 455–471 (1982) Steiner Färbung S. 468–469, Lit.: *Elias J. M. and Greene C.:* Modified Steiner Method for the Demonstration of Spirochetes in Tissue. Am. J. Clin. Pathol. *71,* 109–111 (1979). – *Rowland* A. C. *and Hutchings D. A.:* Necrotic enteritis and regional ileitis in pigs at slaughter. Vet. Rec. *103,* 338–339 (1978). – *Vandenberghe J. and Hoorens J.:* Campylobacter species and regional enteritis in lambs. Research in Veterinary Science. *29,* 390–391 (1980). – *Wensvoort P.:* «Rekkers» of «Strekkers», een aandoening bij lammeren. Tijdschr. Dierg. *87,* 841–846 (1962).

Manuskripteingang: 5. März 1984